This is a digital copy of a book that was preserved for generations on library shelves before it was carefully scanned by Google as part of a project to make the world's books discoverable online.

It has survived long enough for the copyright to expire and the book to enter the public domain. A public domain book is one that was never subject to copyright or whose legal copyright term has expired. Whether a book is in the public domain may vary country to country. Public domain books are our gateways to the past, representing a wealth of history, culture and knowledge that's often difficult to discover.

Marks, notations and other marginalia present in the original volume will appear in this file - a reminder of this book's long journey from the publisher to a library and finally to you.

Usage guidelines

Google is proud to partner with libraries to digitize public domain materials and make them widely accessible. Public domain books belong to the public and we are merely their custodians. Nevertheless, this work is expensive, so in order to keep providing this resource, we have taken steps to prevent abuse by commercial parties, including placing technical restrictions on automated querying.

We also ask that you:

+ *Make non-commercial use of the files* We designed Google Book Search for use by individuals, and we request that you use these files for personal, non-commercial purposes.

+ *Refrain from automated querying* Do not send automated queries of any sort to Google's system: If you are conducting research on machine translation, optical character recognition or other areas where access to a large amount of text is helpful, please contact us. We encourage the use of public domain materials for these purposes and may be able to help.

+ *Maintain attribution* The Google "watermark" you see on each file is essential for informing people about this project and helping them find additional materials through Google Book Search. Please do not remove it.

+ *Keep it legal* Whatever your use, remember that you are responsible for ensuring that what you are doing is legal. Do not assume that just because we believe a book is in the public domain for users in the United States, that the work is also in the public domain for users in other countries. Whether a book is still in copyright varies from country to country, and we can't offer guidance on whether any specific use of any specific book is allowed. Please do not assume that a book's appearance in Google Book Search means it can be used in any manner anywhere in the world. Copyright infringement liability can be quite severe.

About Google Book Search

Google's mission is to organize the world's information and to make it universally accessible and useful. Google Book Search helps readers discover the world's books while helping authors and publishers reach new audiences. You can search through the full text of this book on the web at `http://books.google.com/`

Über dieses Buch

Dies ist ein digitales Exemplar eines Buches, das seit Generationen in den Regalen der Bibliotheken aufbewahrt wurde, bevor es von Google im Rahmen eines Projekts, mit dem die Bücher dieser Welt online verfügbar gemacht werden sollen, sorgfältig gescannt wurde.

Das Buch hat das Urheberrecht überdauert und kann nun öffentlich zugänglich gemacht werden. Ein öffentlich zugängliches Buch ist ein Buch, das niemals Urheberrechten unterlag oder bei dem die Schutzfrist des Urheberrechts abgelaufen ist. Ob ein Buch öffentlich zugänglich ist, kann von Land zu Land unterschiedlich sein. Öffentlich zugängliche Bücher sind unser Tor zur Vergangenheit und stellen ein geschichtliches, kulturelles und wissenschaftliches Vermögen dar, das häufig nur schwierig zu entdecken ist.

Gebrauchsspuren, Anmerkungen und andere Randbemerkungen, die im Originalband enthalten sind, finden sich auch in dieser Datei – eine Erinnerung an die lange Reise, die das Buch vom Verleger zu einer Bibliothek und weiter zu Ihnen hinter sich gebracht hat.

Nutzungsrichtlinien

Google ist stolz, mit Bibliotheken in partnerschaftlicher Zusammenarbeit öffentlich zugängliches Material zu digitalisieren und einer breiten Masse zugänglich zu machen. Öffentlich zugängliche Bücher gehören der Öffentlichkeit, und wir sind nur ihre Hüter. Nichtsdestotrotz ist diese Arbeit kostspielig. Um diese Ressource weiterhin zur Verfügung stellen zu können, haben wir Schritte unternommen, um den Missbrauch durch kommerzielle Parteien zu verhindern. Dazu gehören technische Einschränkungen für automatisierte Abfragen.

Wir bitten Sie um Einhaltung folgender Richtlinien:

+ *Nutzung der Dateien zu nichtkommerziellen Zwecken* Wir haben Google Buchsuche für Endanwender konzipiert und möchten, dass Sie diese Dateien nur für persönliche, nichtkommerzielle Zwecke verwenden.

+ *Keine automatisierten Abfragen* Senden Sie keine automatisierten Abfragen irgendwelcher Art an das Google-System. Wenn Sie Recherchen über maschinelle Übersetzung, optische Zeichenerkennung oder andere Bereiche durchführen, in denen der Zugang zu Text in großen Mengen nützlich ist, wenden Sie sich bitte an uns. Wir fördern die Nutzung des öffentlich zugänglichen Materials für diese Zwecke und können Ihnen unter Umständen helfen.

+ *Beibehaltung von Google-Markenelementen* Das "Wasserzeichen" von Google, das Sie in jeder Datei finden, ist wichtig zur Information über dieses Projekt und hilft den Anwendern weiteres Material über Google Buchsuche zu finden. Bitte entfernen Sie das Wasserzeichen nicht.

+ *Bewegen Sie sich innerhalb der Legalität* Unabhängig von Ihrem Verwendungszweck müssen Sie sich Ihrer Verantwortung bewusst sein, sicherzustellen, dass Ihre Nutzung legal ist. Gehen Sie nicht davon aus, dass ein Buch, das nach unserem Dafürhalten für Nutzer in den USA öffentlich zugänglich ist, auch für Nutzer in anderen Ländern öffentlich zugänglich ist. Ob ein Buch noch dem Urheberrecht unterliegt, ist von Land zu Land verschieden. Wir können keine Beratung leisten, ob eine bestimmte Nutzung eines bestimmten Buches gesetzlich zulässig ist. Gehen Sie nicht davon aus, dass das Erscheinen eines Buchs in Google Buchsuche bedeutet, dass es in jeder Form und überall auf der Welt verwendet werden kann. Eine Urheberrechtsverletzung kann schwerwiegende Folgen haben.

Über Google Buchsuche

Das Ziel von Google besteht darin, die weltweiten Informationen zu organisieren und allgemein nutzbar und zugänglich zu machen. Google Buchsuche hilft Lesern dabei, die Bücher dieser Welt zu entdecken, und unterstützt Autoren und Verleger dabei, neue Zielgruppen zu erreichen. Den gesamten Buchtext können Sie im Internet unter `http://books.google.com` durchsuchen.

MEDICAL SCHOOL
LIBRARY

Mitteilungen

aus den

Grenzgebieten der Medizin und Chirurgie.

Herausgegeben von

O. von Angerer (München), **B. Bardenheuer** (Köln), **E. von Bergmann** (Berlin), **P. von Bruns** (Tübingen), **H. Curschmann** (Leipzig), **V. Czerny** (Heidelberg), **von Eiselsberg** (Königsberg), **W. Erb** (Heidelberg), **C. Fürstner** (Straßburg), **K. Gerhardt** (Berlin), **K. Gussenbauer** (Wien), **A. Kast** (Breslau), **Th. Kocher** (Bern), **W. Körte** (Berlin), **R. U. Krönlein** (Zürich), **H. Kümmell** (Hamburg), **O. Leichtenstern** (Köln), **W. von Leube** (Würzburg), **E. von Leyden** (Berlin), **L. Lichtheim** (Königsberg), **O. Madelung** (Straßburg), **J. von Mikulicz** (Breslau), **B. Naunyn** (Straßburg), **H. Nothnagel** (Wien), **H. Quincke** (Kiel), **L. Rehn** (Frankfurt a. M.), **B. Riedel** (Jena), **M. Schede** (Bonn), **K. Schoenborn** (Würzburg), **E. Sonnenburg** (Berlin), **R. Stintzing** (Jena), **A. Wölfler** (Prag), **H. von Ziemssen** (München).

Redigiert von

J. von Mikulicz,
Breslau.

B. Naunyn,
Straßburg.

Fünfter Band.

Mit 3 Tafeln, 89 Abbildungen

und 9 Kurven im Text.

Jena,
Verlag von Gustav Fischer.
1900.

Uebersetzungsrecht vorbehalten.

UNIV OF CALIF
MEDICAL SCHOOL

Inhalt.

I. Heft.

Seite

I. Ribbert, Ueber Myocarderkrankungen nach Diphtherie. (Hierzu Tafel I) 1
II. Tietze, A., Die chirurgische Behandlung der akuten Peritonitis 15
III. Hampeln, P., Ueber die Beziehungen des Magenfundus-carcinom und chronischen Milzabscesses zu den Erkrankungen der linken subdiaphragmatischen Gegend. (Mit 2 Abbildungen im Text) 79
IV. Gerhardt, D., Ein Fall von Typhusempyem mit spontaner Resorption 105
V. Mühsam, Richard, Fisteln, insbesondere Kotfisteln nach Appendicitisoperationen 111
VI. Schultze, Fr., Spinalpunktion und Einspritzung von Antitoxinserum in die Spinalflüssigkeit bei Tetanus traumaticus. 169

II. Heft.

VII. Stratz, C. H. und de Josselin de Jong, R., Nephrektomie wegen Nierengeschwulst (Hierzu Tafel II und 1 Abbildung im Text) 175
VIII. Herzfeldt, Julius, Zur chirurgischen Behandlung der tuberkulösen Bauchfellentzündung 184
IX. Simon, Otto, Ein Fall von rechtsseitigem Chylothorax und Lymphangiektasie am linken Beine 224
X. Miyake, H., Ueber die Rattenbißkrankheit. (Mit 7 Kurven im Text) 231
XI. Franke, Felix, Ueber einige chirurgisch wichtige Komplikationen und Nachkrankheiten der Influenza 263

III. Heft.

XII. Skłodowski, J., Ueber chronische Verengerung des Dünndarms. (Mit 6 Abbildungen im Text) 329
XIII. Croner, Wilhelm, Die Frühdiagnose des Magencarcinoms und ihre Bedeutung für die Therapie 405
XIV. Hofbauer, Ludwig, Ein Fall von zweijähriger unilateraler Nierenblutung. (Mit 2 Kurven im Text) 423
XV. Schlesinger, Hermann, Hydrops hypostrophos und Hydrops articulorum intermittens 441
XVI. Israel, J., Ueber den Einfluß der Nierenspaltung auf akute und chronische Krankheitsprozesse des Nierenparenchyms . 471
XVII. Deckart, P., Ueber Thrombose und Embolie der Mesenterialgefäße. Ein Beitrag zur Lehre vom Ileus 511

13205

Seite

IV. u. V. Heft.

XVIII. Zeidler, H., Beiträge zur Pathologie und Therapie des akuten Darmverschlusses 569
XIX. Naunyn, B., Hämaturie aus normalen Nieren und bei Nephritis 639
XX. Hoffa, Albert, Die Orthopädie im Dienste der Nervenheilkunde. (Mit 80 Abbildungen im Text) 645
XXI. Spitzer, Ludwig, Ueber einige seltene, in Form von Tumoren auftretende tuberkulöse Erkrankungen der Haut. (Hierzu Tafel III) 800
XXII. Schwarz, Carl, Beiträge zur Pathologie und chirurgischen Therapie des penetrierenden Magengeschwüres 821
XXIII. Kétly, Ladislaus von, Ein durch Operation geheilter Fall von Jackson'scher Epilepsie 849

J. Rosenbach [1]) geschenkt, der sie sehr ausgesprochen antraf und durch Abbildungen von ihrem Umfange eine gute Vorstellung gab.

Neben den degenerativen Veränderungen der Muskulatur ist viel von interstitiellen Prozessen die Rede gewesen. Hayem [2]) war es zuerst, der eine perivaskuläre Ansammlung von Rundzellen beschrieb. Sodann sprach Birch-Hirschfeld [3]) von zelliger Infiltration. Leyden [4]) sah in Fällen, die erst nach Wochen tödlich ausgingen, in der Muskulatur multiple, bindegewebige, zellreiche Herde. Zuletzt hat Romberg [5]) sich eingehend mit den interstitiellen Prozessen beschäftigt und vor allem auf eine herdförmige zellige Infiltration hingewiesen, die sich besonders unter dem Epicard, aber auch in die Herzmuskulatur hinein entwickelte.

In der Hauptsache ergiebt sich also, daß sich die beschriebenen Abnormitäten in degenerative an den Muskeln und in proliferative am Bindegewebe einteilen lassen. Einen Zusammenhang zwischen beiden hat man meist nicht angenommen. Romberg hob z. B. ausdrücklich hervor, daß eine Beziehung der zelligen Infiltration zur Veränderung der Muskulatur nicht bestehe.

Meine Beobachtungen betrafen einen Fall, in welchem die Krankheitsdauer 13, einen zweiten, in welchem sie 16 Tage betrug. Die Prozesse im Rachen waren abgelaufen. Ein dritter Fall hatte eine vierwöchentliche, der vierte eine neunwöchentliche Dauer. Im ersten und dritten handelte es sich um Kinder, im zweiten um ein 16-, und im letzten um ein 22-jähriges Individuum. Bei Besprechung der histologischen Befunde sehe ich von den weniger wichtigen, wie dem Verhalten der Muskelkerne und der Fragmentation ganz ab und beschränke mich auf die Erörterung der fettigen und wachsartigen Degeneration und der Bindegewebsveränderungen. Die Fettentartung wird ja niemals ganz vermißt. Ich habe sie ebenfalls stets angetroffen, und wenn ich auch nichts prinzipiell Neues vorzubringen habe, so muß ich doch zur Besprechung zweier Gesichtspunkte kurz bei ihr verweilen. Zunächst interessiert uns die Frage nach den Folgen der Fettentartung für den betroffenen Muskel. Geringe Grade der Veränderung werden sich gewiß wieder zurückbilden können. Es ist wenigstens anzunehmen, daß auch in vielen derjenigen Herzen, deren Inhaber dauernd am Leben bleiben, fettige Degeneration vorhanden gewesen ist. Hochgradig erkrankte Muskeln dagegen, solche, in denen neben den Fetttropfen nur noch geringe Reste von Zellsubstanz vorhanden sind und

1) Virchow's Arch., Bd. 70.
2) Archives de phys. norm. et path., T. 2 et 3.
3) Jahresber. d. Gesellsch. f. Naturwissensch. u. Heilkunde in Dresden 1879.
4) Zeitschr. f. klin. Med., Bd. 4.
5) Dtsch. Arch. f. klin. Med., Bd. 48.

die deshalb ROMBERG auf Grund gehärteter Präparate als „leere Schläuche" bezeichnet, werden wohl immer zu Grunde gehen. Man kann sich nicht vorstellen, daß aus ihnen durch Regeneration der Protoplasmareste wieder normale Muskeln werden könnten. Sie müssen allmählich ganz verschwinden. Ihr Untergang wird dann aber zur Bildung von Lücken im Gewebe führen. Da nun stärkere Entartungen nicht selten und manchmal sehr ausgedehnt sind, so werden die Defekte, vorausgesetzt, daß die Kranken den Verlust an funktioneller Substanz so lange aushalten, ebenfalls häufig sein und wohl auch in größerem Umfange auftreten können.

Der zweite Gesichtspunkt betrifft die Lokalisation der Entartung. Die fettige Degeneration ist bei der Diphtherie nicht so deutlich fleckig verteilt, wie wir das als Folgezustand anderer Erkrankungen in Form der bekannten Tigerung auftreten sehen. Aber ganz fehlt diese Anordnung auch hier nicht und gewöhnlich läßt sich unter dem Mikroskop feststellen, daß die entarteten Muskeln wenigstens zum Teil gruppenweise angeordnet sind. Ich habe früher (VIRCH. Arch., Bd. 147) nachgewiesen, daß diese fleckweise Erkrankung in einer bestimmten Beziehung zur Gefäßausbreitung steht und eben deshalb die Muskulatur in regelmäßigen Abständen durchsetzt. Kommt es nun zum Schwund der degenerierten Abschnitte, so werden die größeren, den Gruppen untergegangener Fasern entsprechenden Substanzlücken ebenfalls gleichmäßig verteilt sein.

In meinen Fällen gelangte die fettige Degeneration nicht zu wesentlicher Bedeutung. Dagegen hatte die Wachsdegeneration einen ausschlaggebenden Umfang angenommen. Ihr ist bisher in der Litteratur außer von J. ROSENBACH wenig Aufmerksamkeit gewidmet worden. Ich frage mich, ob das nicht teilweise seine Erklärung in der Untersuchungsmethode finden kann, da ich mich bei meinen eigenen Präparaten überzeugt habe, wie viel von einer geeigneten Färbung abhängt. Ich konnte die Entartung sehr deutlich hervortreten lassen durch Behandlung der in ZENKER's Lösung gehärteten Objekte mit Hämalaun und Ueberfärbung mit VAN GIESON's Farbgemisch. Die aus letzterem entnommenen Schnitte wurden in Wasser ausgewaschen, bis die normalen Muskelabschnitte einen blasseren, die hyalinen Teile dagegen noch einen intensiv roten Farbenton hatten und so leicht bemerkbar waren. Die wachsartige Degeneration ist auch in dem Myocard von Individuen, die auf dem Höhestadium der Erkrankung starben, sehr gewöhnlich vorhanden, aber in sehr wechselndem Umfange entwickelt. Sie betrifft entweder in einem größeren Bezirke alle oder die meisten Fasern oder sie erstreckt sich nur auf einzelne oder mehrere neben einander liegende und ist dann mehr oder weniger gleichmäßig in der Muskulatur verteilt. Eine bestimmte Lokalisation läßt sich im allgemeinen nicht

nachweisen, doch sieht man zuweilen, daß die entarteten Teile an breitere Interstitien angrenzen oder um querverlaufende Gefäße gruppiert sind.

Das Aussehen der degenerierten Fasern ist sehr verschieden. Sehr häufig finden sich Bilder (Fig. 1), die denen der entarteten, quergestreiften Skelettmuskulatur ähnlich sind, doch weichen sie dadurch ab, daß die einzelnen Fasern nicht so gleichmäßig auf lange Strecken verändert sind, oft sind sie nur durch eine, manchmal auch zwei, schon seltener durch drei, kaum durch mehr homogene Schollen unterbrochen. Sind nebeneinanderliegende Muskelfasern betroffen, so liegen die hyalinen Körper meist in ungleicher Höhe. Sie sind gewöhnlich breiter als die zugehörigen Muskelzellen und müssen es ja auch wohl im allgemeinen sein, weil es sich um eine Zusammenziehung der entarteten Substanz auf klumpige Massen handelt, die hyalinen Produkte also nicht einfach an Stelle gleich großer Zellabschnitte treten. So müssen natürlich zwischen den einzelnen Schollen und ebenso zwischen ihnen und den erhaltenen Muskelteilen mehr oder weniger große Unterbrechungen entstehen, die sich als leere Lücken repräsentieren oder noch kleine körnige Reste von Protoplasma enthalten.

Die Bildung größerer Klumpen ist aber nicht die einzige Form, in der die Veränderung auftritt. Es giebt auch noch eine weniger in die Augen fallende, aber nicht weniger häufige Entartung, bei der die äußere Gestalt der Muskelfasern erhalten bleibt, ihre Substanz aber sich in sehr unregelmäßiger Weise zerklüftet hat. Man sieht zwar ebenfalls hyaline Teile, aber sie sind nicht grobschollig angeordnet, bilden vielmehr quer herüberlaufende, unregelmäßig begrenzte, auf- und abbiegende Bänder (Fig. 2), die bald schmaler, bald breiter sind, bald den ganzen Umfang der Fasern, bald nur einen Abschnitt einnehmen, bald mehrfach unterbrochen sind. Ihr Aussehen erinnert noch in etwas an die Querstreifung, zumal wenn mehrere oder viele dünne derartige Bänder parallel hintereinander aufgereiht sind. Zerfallen die hyalinen Querstreifen in einzelne Teile, so entstehen tropfenartige Gebilde, die bald quer nebeneinander gelagert, bald ganz unregelmäßig verteilt und von verschiedener Größe sind. Die kleinsten bilden nur glänzende Körnchen. Zwischen den bandförmigen und tropfenförmigen Massen bleiben naturgemäß Lücken übrig. In ihnen finden sich Protoplasmareste und trübes, feinkörniges Material. Zuweilen weicht die Veränderung von dem Bilde der Wachsdegeneration noch mehr ab. Dann ist es nicht zur Entstehung von Schollen und Tropfen gekommen, sondern die hyaline Substanz bildet ein Netz- bezw. Wabenwerk, so daß die Muskelzelle wie durchbrochen aussieht (Fig. 1). Man würde, wenn man den Befund allein vor sich hätte, kaum an Wachsentartung denken, aber die Uebergänge solcher Abschnitte in typische Schollen klären die Sache auf. Ich halte es für möglich, daß solche Bilder insofern

für den Ausdruck einer fettigen Degeneration gehalten worden sind, als die Lücken dem ausgelaugten Fett entsprächen.

Bei den letzteren Metamorphosen handelt es sich also um eine multiple Zerlegung der Zellen in hyaline Teile. Da auf diese Weise nur kleine homogene Produkte zustande kommen, so ist die Veränderung mit schwachen Linsen oft kaum zu sehen, mit starken dagegen gut wahrnehmbar. Ich war erstaunt, wie außerordentlich ausgedehnt sie sich entwickeln kann. Sie trifft die einzelne Faser in sehr wechselndem Umfange. Nicht selten zog sie sich über die Grenzen des Gesichtsfeldes hinaus.

Ich würde mich nicht wundern, wenn gerade diese Form der Entartung früheren Beobachtern entgangen wäre. Sie drängt sich eben dem Auge wenig auf.

Selbstverständlich bestehen zwischen den grob- und den feinscholligen Umwandlungen keine scharfen Grenzen. Vielmehr finden sich alle Uebergänge. Immerhin war in dem einen Falle die klumpige Anordnung, in dem anderen die feinere Zerteilung vorwiegend.

Funktionell muß durch die Degeneration ein Ausfall entstehen, der bei ihrer oft großen Ausdehnung gewiß sehr bedeutsam werden und den tödlichen Ausgang allein oder wesentlich mitbedingen kann: Denn wenn auch der größere Teil der Muskeln erhalten bleibt, so muß doch ihre Thätigkeit durch die zahlreichen Unterbrechungen erheblich herabgesetzt oder eventuell gar aufgehoben sein.

Die Entartung muß erklärt werden auf Grund einer primären Schädigung und Zusammenhangslockerung des Muskelzellenprotoplasmas durch das diphtherische Gift. Die weniger widerstandsfähigen Fasern zerreißen an einzelnen Stellen oder in immer wiederholten einander folgenden kleineren Kontinuitätstrennungen. Weshalb nur ein Teil der Zellen in dieser Weise affiziert wird, läßt sich nicht sagen. Daß nicht selten die Umgebung der queren Bindegewebszüge bevorzugt ist, darf vielleicht daraus erklärt werden, daß die hier etwas auseinandergeschobenen und leicht ausgebogenen Fasern eben dadurch einer etwas stärkeren Spannung unterliegen.

Fettentartung und Wachsdegeneration kommen nebeneinander vor. Ich habe sie zuweilen und so auch in dem ein Kind betreffenden dreizehntägigen Stadium beide gleich hochgradig, aber nicht in derselben Zelle, gesehen. Ein scholliger Zerfall fettig degenerierter Muskelteile scheint nicht vorzukommen, und eine Fettmetamorphose der hyalinen Massen ist nicht möglich.

Im allgemeinen stehen die beiden Degenerationen wohl in einem umgekehrten Verhältnis zu einander. Ist die eine voll entwickelt, so pflegt die andere schwächer zu sein. So wird gewiß nicht selten die Fettentartung vorwiegen, und darin kann zu einem weiteren Teil die

Erklärung liegen, weshalb frühere Beobachter die Wachsdegeneration vielfach gar nicht erwähnen.

Die hyalinen Massen sind dem Untergange verfallen. Ueberlebt der Kranke ihre Bildung einige Zeit oder dauernd, so müssen sie resorbiert werden und verschwinden. Dann müssen also auch hier, wie wir es bei der fettigen Degeneration bereits voraussetzten, Lücken in der Muskulatur entstehen, die freilich in funktioneller Hinsicht schon mit der Ausbildung der Schollen gegeben waren.

Da nun aber die degenerierten Muskelabschnitte nur allmählich resorbiert werden, so bleiben sie auch nach Ablauf der Lokalerkrankungen noch längere Zeit, wenn auch an Umfang abnehmend, leicht nachweisbar. So war in dem Herzen des 16-jährigen Individuums nach 16-tägiger Dauer der Infektion die Menge der schollig zerfallenen Muskeln so groß, daß bei schwacher Vergrößerung der Schnitt durch die stärker rotgefärbten hyalinen Massen gefleckt erschien. Im weiteren Verlaufe des Prozesses traten sie natürlich immer weniger hervor, nach vier Wochen waren sie erheblich reduziert, nach neun Wochen nicht mehr aufzufinden.

Durch das Verschwinden der hyalinen Teile entsteht selbstverständlich eine Lücke, die als solche nicht bestehen bleiben und auch nicht durch ein einfaches Zusammenrücken der Nachbarteile geschlossen werden kann. Sie muß in irgend einer Weise wieder ausgefüllt werden. Es sind aber nur zwei Wege denkbar, auf denen das geschehen könnte.

Der eine wäre der einer Muskelregeneration. Aber ich habe dafür keine Anzeichen gesehen. Ich finde nichts, was den an sich ja schon recht mangelhaften Regenerationsprozessen der Skelettmuskeln an die Seite gestellt werden könnte. In früheren Arbeiten ist wohl von größeren spindeligen Zellen die Rede gewesen, die man als junge Muskelzellen ansehen zu dürfen glaubte. Aber ich stimme Hayem und Romberg zu, wenn sie diesen Gebilden, die auch in meinen Präparaten vorhanden waren, eine bindegewebige Natur beilegen. Ich habe nichts gesehen, was auf ihre Ableitung von den Muskeln hindeutete und ebensowenig Anzeichen einer progressiven Umwandlung, einer Annahme von Querstreifung etc.

Der zweite zur Ausfüllung der Lücken führende Weg ist durch Wucherung des Bindegewebes mit Einschluß der Gefäße gegeben; er wird regelmäßig betreten.

Die Zunahme des Interstitiums vollzieht sich natürlich wie die Resorption der entarteten Abschnitte ganz allmählich. In den ersten Tagen nimmt man von ihr noch nichts wahr. So ist in der einem fünftägigen Stadium entsprechenden Figur 1 noch kein Anzeichen einer Vermehrung des Bindegewebes vorhanden, wenn auch naturgemäß infolge der scholligen Zusammenziehung der degenerierten Muskeln der inter-

stitielle Raum in unregelmäßiger Weise vergrößert erscheint. Aber die Kerne der Bindegewebszellen sind noch schmal wie im normalen Myocard. Freilich erscheinen sie an anderen Stellen desselben Herzens schon etwas größer, wahrscheinlich dort, wo die Wachsentartung zuerst aufgetreten war, während sie in den der Figur 1 entsprechenden Abschnitten vermutlich etwas später eingesetzt hatte.

In dem 13-tägigen Präparat sind die Zellen des Bindegewebes in der Umgebung der degenerierten Muskelschnitte durchschnittlich vergrößert und vermehrt. Doch ist diese Erscheinung noch wenig auffallend und an den meisten Stellen kaum erkennbar.

Wesentlich weiter ausgebildet ist die Umwandlung des Bindegewebes in dem 16-tägigen Objekt (Fig. 3). Die Zellkerne sind heller oval oder rundlich, und beträchtlich größer als sonst. Zu vielen gehört ein gut wahrnehmbarer oder manchmal auch sehr großer, rundlicher, länglicher, spindeliger oder unregelmäßig gestalteter Hof von Protoplasma. Es handelt sich dabei also um dieselben Erscheinungen wie bei den regenerativen und entzündlichen Prozessen. An vielen Stellen sind die Kerne auch deutlich, zuweilen nicht unbeträchtlich vermehrt. Die Zellen liegen den Schollen teils an, teils getrennt davon im Interstitium, dessen fibrilläre Bestandteile, wie übrigens auch schon in früheren Stadien (Fig. 2) offenbar durch reichlichere Gewebsflüssigkeit auseinandergedrängt sind.

Neben den unzweifelhaften großen Bindegewebszellen finden sich nun vereinzelte lymphocytenähnliche Elemente und einige Mastzellen.

In dem Objekt von vierwöchentlicher Dauer (Fig. 4) haben die Verhältnisse sich wesentlich weiter entwickelt. Die Resorption der hyalinen Massen hat erhebliche Fortschritte gemacht. Man sieht nur noch wenige Schollen von dem Aussehen des vorigen Stadiums, und es ist sehr wohl möglich, daß sie sich erst nachträglich bildeten. Die übrigen sind beträchtlich reduziert. Man findet kleinere hyaline Körper verschiedener Gestalt als Reste früherer umfangreicherer Gebilde, ferner unregelmäßige Gruppen homogener Tropfen und kurzer bandförmiger Figuren, sowie freiliegende Haufen körniger Substanzen, die, nach Uebergängen zu schließen, nur die letzten Ueberbleibsel der zerfallenen Muskelsubstanz sind. Hier und da bemerkt man auch noch etwas größere Abschnitte der durch zahlreiche kleine Querrisse zerklüfteten Muskelzellen.

An Stelle der Zerfallsprodukte und mit ihrem Schwunde fortschreitend hat sich nun das Bindegewebe im Sinne der Veränderungen des vorigen Stadiums noch etwas weiter entwickelt. In ihm herrschen relativ große, protoplasmareiche, verschieden geformte Elemente mit großem ovalem Kern vor. Neben ihnen finden sich an einzelnen Stellen auch mäßig zahlreiche, rundliche, zuweilen gruppenweise liegende oder reihenförmig angeordnete, kleinere Zellen mit rundem, dunklerem Kern.

Sie sind großen Lymphocyten ähnlich. Auf ihre Bedeutung gehe ich hier nicht näher ein.

In welcher Beziehung stehen die Zellen zu den in Resorption begriffenen hyalinen Massen? Kommt hier eine Phagocytose in Betracht? Ich habe mich davon nicht sicher überzeugen können und halte es für möglich, daß die Schollen nach und nach im Gewebssaft aufgelöst werden. Aber ich möchte mich nicht bestimmt entscheiden. Nach Analogie der Vorgänge bei der Involution des Froschlarvenschwanzes dürfen wir annehmen, daß auch in unserem Falle die Zellen das Zerfallsmaterial in sich aufnehmen können. Aber größere Brocken konnte ich im Protoplasma nicht auffinden und feinste Partikel lassen sich nicht wohl nachweisen.

Der weitere Fortschritt der Veränderungen läßt sich leicht verstehen. Die Resorption der hyalinen Massen wird bald vollendet sein. Das jugendliche Bindegewebe wird sich demgemäß noch etwas vermehren und dann faserige Beschaffenheit annehmen. Diesen Voraussetzungen entsprach der Befund des neunwöchentlichen Präparates. Hier waren schon makroskopisch klare Verhältnisse erkennbar. Als ich links die obersten subendocardialen Schichten der Ventrikelscheidewand abtrug und auf der Hinterfläche der linken Kammer subepicardiale Flachschnitte machte, sah ich die Muskulatur deutlich, wenn auch dem Ungeübten wenig in die Augen fallend, durch kleine grauweiße Fleckchen dicht gesprenkelt, die in gleichen Abständen angeordnet waren. Sie hatten eine unregelmäßig rundliche Gestalt und einen Durchmesser von etwa $^1/_3$—$^1/_2$ mm. Wenn sie gelblich und trübe gewesen wären, so würde man an die bekannte fleckige Fettentartung erinnert worden sein, so aber sah man sofort, daß es sich um Bindegewebe handeln müsse. Die Veränderung wurde in der Tiefe der Herzwand undeutlicher und war im übrigen Myocard makroskopisch nicht erkennbar.

Das Mikroskop lehrte, daß in der That kleinste interstitielle Herde vorhanden waren. Neben den mit bloßem Auge wahrnehmbaren fanden sich auch kleinere, im ganzen Myocard zerstreute. Das Bindegewebe war fibrillär und enthielt mäßig viele Zellen.

Die Herdchen hatten, wie wir es auch sonst bei kleinen Muskelschwielen sehen, eine in der Richtung der Fasern längliche Gestalt und meist eine zackige Begrenzung. Denn nach auf- und abwärts erstreckten sich Zuläufer zwischen die erhaltenen Muskelzellen. Gewöhnlich fanden sich in dem Bindegewebe stark gefüllte und weite Gefässe, die bald in der Richtung des Fibrillenverlaufes, bald aber auch quer dazu gerichtet waren.

Ich werde wohl nicht fehlgehen, wenn ich die Herde als spätere Stadien der Prozesse bezeichne, die uns in dem vierwöchentlichen Herzen entgegentraten. Jedenfalls wird allgemein zugegeben werden, daß die fibrillären Bezirke sich aus früheren zellreicheren herangebildet

haben. Man könnte nun fragen, ob es sich nicht von vornherein um selbständige Entzündungsherde gehandelt habe. Aber nachdem die drei früheren Stadien dargethan haben, daß sich eine Bindegewebszunahme im Anschluß an Muskelschwund einstellt, glaube ich berechtigt zu sein, auch die fibrillären Herde aus demselben Vorgange abzuleiten. Die zerfallenen Muskelelemente sind ganz verschwunden, das Bindegewebe hat an Masse zugenommen, während seine Zellen an Zahl sich relativ verringerten und protoplasmaärmer wurden. Um jede entstand eine gewisse Menge faseriger Zwischensubstanz.

Nun läßt sich freilich der Beweis nicht mehr exakt führen, daß die bindegewebigen Bezirke an Stelle wachsartig degenerierter Muskeln getreten sind. Es wäre ja auch denkbar, daß die Lücken durch fleckige fettige Entartung und Auflösung der so erkrankten Zellen zustande gekommen seien. Aber es liegt an der Hand der drei anderen Präparate natürlich näher, an die Wachsdegeneration zu denken.

Wie dem auch sei, so halte ich doch daran fest, daß die interstitiellen Prozesse nicht eine für sich bestehende Veränderung darstellen, durch welche die Muskelelemente verdrängt und vernichtet wurden, sondern daß sie sich erst sekundär an primäre Zerfallvorgänge der Muskulatur angeschlossen haben. Ich nehme also zwischen den degenerativen und den interstitiellen Vorgängen denselben Zusammenhang an, den man bei den durch Gefäßverschluß bedingten Muskelnekrosen und den daraus hervorgehenden Schwielen allgemein für richtig hält. Bisher hat man beide Erscheinungen nicht in eine so durchgreifende Beziehung zu einander gesetzt. Es wurde bereits erwähnt, daß Romberg sich so ausgesprochen hat. Auch Leyden meint, daß die Degeneration unabhängig von der Myocarditis sei, oder neben ihr einherginge.

Für meine Auffassung spricht außer den besprochenen, wie ich glaube, unzweideutigen Befunden, die sich mit der Annahme einer primären Bindegewebsvermehrung und sekundären Muskelveränderung nicht in Einklang bringen ließen, einmal auch der Umstand, daß in den früheren Stadien der Diphtherie, die naturgemäß am häufigsten zur Untersuchung gekommen sind, im allgemeinen nur von Degeneration die Rede ist. Erst wenn die Erkrankung längere Zeit gedauert hat, treten die interstitiellen Prozesse in den Vordergrund. Wäre sie ebenfalls primärer Natur, so ließe sich nicht wohl verstehen, daß sie nicht schon zur Zeit der schwereren Allgemeininfektion zum Vorschein kamen.

Zweitens ist die herdförmige Anordnung der Bindegewebswucherung von Wichtigkeit. Ihre Entstehung könnte man auf verschiedene Weise zu erklären versuchen. Es läge ja nahe, daran zu denken, daß sich Mikroorganismen im Herzmuskel festsetzten. Doch fehlt es uns für diese Annahme an Grundlagen. Wir würden uns auch wohl nicht vorstellen können, wie denn die Bakterien sich so gleichmäßig durch das

ganze Myocard verteilten und überall nur kleinste Entzündungsherdchen erzeugten. Man könnte nun ferner vermuten, daß gelöste Gifte entzündungserregend wirken. Aber da sie mit dem Blut überall hinkommen, so wäre die herdweise Erkrankung wiederum unverständlich. Wenn wir aber von einer primären Veränderung der Muskulatur ausgehen, so können wir die Thatsache verwerten, daß die fettige Entartung stets herdweise auftritt. Die dazwischen liegenden Abschnitte sind zwar nicht ganz normal, aber so deutlich weniger erkrankt, daß die degenerierten Teile oft makroskopisch in Gestalt jener trüben zackigen Fleckchen hervortreten. Aber auch wo das nicht der Fall ist, läßt sich unter dem Mikroskop die Differenz leicht nachweisen. Für die wachsartige Degeneration habe ich oben die herdförmige Anordnung ebenfalls betont, auch da, wo sie unzweifelhaft primärer Natur war, wo also die Prozesse im Bindegewebe noch fehlten oder eben erst im Entstehen waren. Die Gründe, welche eine solche ungleichmäßige Entartung bedingen, lassen sich nicht sicher angeben. Ich habe mich darüber früher (a. a. O.) ausgesprochen und verweise auf meine damaligen Auseinandersetzungen.

Daß man auf die von mir behauptete, von vornherein und ohne primäre Myocarditis einsetzende Beziehung von fleckiger Entartung und daran anschließender Bindegewebsvermehrung nicht früher aufmerksam wurde, liegt wohl zum Teil daran, daß man hauptsächlich die weitaus häufigsten Fälle untersucht hat, in denen der Tod auf dem Höhestadium eintrat und in denen die Bindegewebsveränderungen noch nicht vorhanden sind. Wenn aber LEYDEN, mit dessen Befunden sich die meinigen bezüglich der Anordnung und Ausbreitung der interstitiellen Vorgänge in den wesentlichsten Punkten decken, die Degeneration nicht antraf, so glaube ich die Erklärung darin finden zu dürfen, daß seine Fälle eine längere Krankheitsdauer hatten, und daß deshalb die zerfallenen Muskelfasern schon ebenso resorbiert waren, wie es in meinem neunwöchentlichen Falle geschehen war.

Nun wird allerdings in einer von HALLWACHS, einem Schüler ROMBERG's, ausgearbeiteten Dissertation auf die Schwielenbildung hingewiesen, die sich an Stelle starken Unterganges von Muskelfasern entwickeln kann. HALLWACHS sah sie in allen Uebergängen von „kernreichem, dem embryonalen ähnlichen, an fibrillärer Substanz armen Gewebe bis zur festen, kernarmen, circumskripten Schwiele oder zur diffusen Sklerose". Danach ist es zweifellos, daß wir dieselben Bilder vor uns gehabt haben und es könnte scheinen, als ob unsere Anschauungen kaum von einander abwichen. Aber nach ROMBERG und HALLWACHS ist eben das Wesentliche eine primäre interstitielle Myocarditis unter dem Bilde zelliger Infiltration, während die Schwielenbildung nur sekundär und nur da eintritt, wo stärkerer Muskelzerfall stattfand. Nach meinen Ergebnissen aber ist das eigentlich Charakteristische der

Myocarderkrankung die überall an den Muskelschwund sich anschließende herdweise Bindegewebsvermehrung. Damit ist aber der Gegenstand noch nicht erledigt. Es bleibt vielmehr noch eine nicht unwichtige Erscheinung zu betrachten übrig, das ist die von HAYEM, BIRCH-HIRSCHFELD und vor allem von ROMBERG als Ausdruck der primären Myocarditis in den Vordergrund gerückte zellige Infiltration.

Sie ist grundsätzlich verschieden von den bisher betrachteten interstitiellen Prozessen. Es handelt sich bei ihr um das mehr oder weniger reichliche Auftreten von kleineren Rundzellen, die mit den Lymphkörperchen in allen Punkten übereinstimmen und ganz gewiß nicht Derivate der Bindegewebszellen sind, die wir im Anschluß an die Muskeldegeneration sich vergrößern und vermehren sahen. Ueber ihre Herkunft sind die Ansichten allerdings geteilt. Viele halten sie für ausgewanderte weiße Blutkörperchen. Ich bin der Meinung [1]), daß es sich entweder in dem sogleich noch zu besprechenden Sinne um Gebilde handelt, die aus den an Ort und Stelle bereits vorhandenen Lymphocyten durch Vermehrung hervorgingen, oder die auf den Lymph- und Saftspaltenbahnen aus benachbarten lymphatischen Bezirken herbeiwandern und durch Teilung an Zahl zunehmen.

Die mit dem Schwunde der untergegangenen Muskulatur sich mehr und mehr ausbildenden interstitiellen Herde sind nun leicht von den Bezirken kleinzelliger Infiltration zu unterscheiden. Denn wenn man auch nicht jeder einzelnen Zelle ihre Herkunft mit Bestimmtheit ansehen kann, da es ja kleinere rundliche Bindegewebszellen giebt, die größeren Lymphocyten ähnlich sind, so ist doch das Bild eines durch Volumzunahme und Vermehrung der fixen Elemente entstandenen zellreichen interstitiellen Herdes so typisch verschieden von dem der zelligen Infiltration, die sich durch gleichmäßig große, dunkel sich färbende, runde, nur von schmalem Protoplasmasaum umgebene oder scheinbare freie, meist dichtgedrängte Kerne auszeichnet, daß eine Verwechslung nicht möglich ist. Eine andere Auffassung könnte allerdings darin bestehen, daß man, wie das gewiß vielfach geschehen ist, auch die durch Wucherung der fixen Bindegewebskörperchen entstandene Zellvermehrung als zellige Infiltration bezeichnen wollte. Aber dieser Ausdruck wird doch jetzt meist in dem von mir hier vertretenen Sinne gebraucht und eine andere Anwendung würde natürlich die verschiedenen histologischen Befunde nicht aufheben. Ferner könnte dadurch eine Schwierigkeit sich ergeben, daß die durch Proliferation erzeugten Herde zugleich eine Rundzellendurchsetzung erfahren, was ja nicht selten vorkommt. Aber dann liegt eben eine Kombination zweier Prozesse vor.

Von der typischen kleinzelligen Infiltration habe ich nun in meinen

1) VIRCHOW's Arch., Bd. 150.

Präparaten nicht viel gesehen. In den interstitiellen Herden war sie hier und da durch die Gegenwart einiger kleiner, runder Zellen angedeutet und nur an sehr spärlichen Stellen waren diese perivaskulär etwas reichlicher angehäuft. Deutlicher, aber auch relativ geringfügig, fand ich die Infiltration in größeren Interstitien und vor allem unter dem Epicard und im epicardialen Bindegewebe. Sie war meist um größere Gefäße lokalisiert. In keinem Falle aber entwickelte sie sich in der Art, daß man ihr irgend welche Wichtigkeit für den Ausgang der Erkrankung hätte beilegen müssen. Sie ist also nach meinen Beobachtungen jedenfalls kein integrierender Bestandteil der Herzveränderungen bei Diphtherie.

Romberg faßt die zellige Infiltration als eine primäre entzündliche Erscheinung auf. Er hält es einerseits für möglich, daß sich aus ihr Schwielen entwickeln, andererseits, daß sie bis zur Eiterung fortschreiten könnte. Ich kann mich dieser Auffassung nicht anschließen. Was die erstere Möglichkeit betrifft, so gehen zwar die Meinungen noch auseinander, ob die Rundzellen in irgend einer Weise in neugebildetes Bindegewebe aufgenommen werden können, aber es nimmt wohl niemand mehr an, daß sie sich in Bindegewebszellen umzuwandeln und Zwischensubstanz zu bilden vermögen. Eine Schwiele geht daher nach allgemeiner Ansicht nur aus neugebildetem und sekundär umgewandeltem Bindegewebe, nicht aber aus zelliger Infiltration hervor.

Die andere Möglichkeit aber, daß die rundzelligen Herde bis zur Eiterung sich weiter entwickeln können, muß ich deshalb ablehnen, weil ich die Lymphocyten und die Eiterkörperchen mit Ehrlich für durchaus verschiedene Zellarten halte, die ineinander nicht übergehen können. Aber auch wer eine so scharfe Trennung nicht anerkennt, wird kaum der Meinung sein, daß aus einer verstärkten kleinzelligen Infiltration ein Absceß werden könne.

Wir haben es meiner Ansicht nach in der Rundzellenanhäufung mit einer Veränderung zu thun, die zur Myocarderkrankung entweder in keiner direkten, oder doch nur in einer sekundären Beziehung steht. Ich halte sie für den Ausdruck einer Bildung lymphatischer Herdchen, die sich überall da entwickeln können, wo schon in der Norm kleinere, oft nur schwer nachweisbare Bezirke lymphadenoider Substanz vorhanden sind. So erkläre ich alle die in erster Linie bei ausgesprochenen Entzündungen auftretenden herdförmigen Infiltrationen mit Lymphocyten, soweit sie nicht erst in völlig neuerzeugtem Gewebe entstehen, für vergrößerte normale Gebilde. Ich habe mich darüber früher eingehend verbreitet[1]). Kleine lymphatische Bezirke finden sich ja, wie wir vor allem durch Arnold's Untersuchungen wissen, in allen Organen in die Lymphbahnen eingeschaltet. Sie schwellen wie die

1) l. c.

Lymphdrüsen an, wenn ihnen mit der Lymphe fremde Substanzen zugeführt werden.

Diese Anschauungen übertrage ich auch auf die Rundzellenanhäufungen in unseren Fällen. Die Infiltrationen liegen in erster Linie unter dem Epicard, in der Umgebung der größeren Gefäße, dort also, wo hauptsächlich die ausgedehnten Lymphbahnen des Herzmuskels gegen die Basis ziehen. Von da aus kommen sie auch tiefer im Myocard zur Entwickelung, halten sich aber an die breiteren Interstitien, in denen die Gefäße und Lymphbahnen verlaufen. Ihre Bildung kann man aus zwei Gesichtspunkten zu erklären versuchen. Einmal nämlich könnte es sich darum handeln, daß die Zerfallsprodukte der Muskeln, wenn sie auf dem Lymphwege abgeführt werden, zu der Zellansammlung Veranlassung gäben. Denn sie wirken ja wie fremde Bestandteile auf die Gewebe ein und stehen auf gleicher Stufe mit feinen Fremdkörpern, die von außen eingeführt werden. Damit ließe sich die Lokalisation der zelligen Herdchen, ihre stärkere Ausbildung im Epicard, wo viele Lymphe zusammenströmt, sehr gut vereinigen. Doch könnte zweitens auch eine andere Auffassung geltend gemacht werden. Denn es ist bekannt, daß bei Allgemeininfektionen, besonders aber bei Diphtherie, die gesamten lymphatischen Apparate des Körpers anschwellen, und so ließe sich auch die Vergrößerung derjenigen des Myocard auf diesem Wege verständlich machen. Vielleicht wirkt auch beides zusammen. Unter allen Umständen aber halte ich die herdförmige „Infiltration" mit Lymphocyten nur für eine symptomatische Erscheinung im Krankheitsbilde der Diphtherie. Eine Bedeutung für den Verlauf der Infektion kommt ihr meines Erachtens nicht zu.

Denn sie hatte in meinen Präparaten nirgendwo eine Intensität erreicht, die zu einer Funktionsstörung des Myocard hätte führen können. Sie hatte aber auch keine Beziehung zum Untergang der Muskulatur, wie aus den Bemerkungen über ihre Lokalisation hervorgeht. Soweit also die interstitiellen Prozesse auf einer zelligen Infiltration beruhen, stimme ich Romberg durchaus zu, wenn er ihren Zusammenhang mit den Veränderungen der Muskulatur ablehnt. Aber er ist nun weitergehend der Meinung, daß überhaupt zwischen den von ihm beschriebenen interstitiellen myocarditischen Vorgängen und den Degenerationen des Muskels keine Beziehung bestände. In diesem Punkte bin ich anderer Ansicht. Wir müssen eben schärfer unterscheiden zwischen der Bindegewebsvermehrung und der Infiltration mit Rundzellen. Erstere entsteht im Anschluß an den Muskelzerfall, letztere hat damit direkt nichts zu thun. Romberg hat also meiner Meinung nach die Unabhängigkeit der zelligen Infiltration von den parenchymatösen Degenerationen zu sehr verallgemeinert, vielleicht weil in seinen Objekten die Rundzellenanhäufung ausgedehnter, d. h. an weit zahlreicheren Stellen vorhanden war, so daß demgegenüber die

anderen Erkrankungen weniger ins Auge fielen. Auf eine Quelle des Irrtums aber möchte ich noch hinweisen, das ist die, daß man im Schnitt die fettig und wachsartig degenerierten Muskeln, weil sie zum Teil um die Bindegewebsherde herumliegen, scheinbar unabhängig von diesen sieht, während man im nächsten Schnitt auf die zugehörige interstitielle Veränderung stoßen würde.

Ich fasse also meine Beobachtungen so zusammen: Das Wesentliche der Myocarderkrankung nach Diphtherie ist nicht eine selbständige interstitielle Myocarditis, sondern eine fettige oder wachsartige Degeneration der Muskeln, an die sich eine Vermehrung des Bindegewebes, fortschreitend mit der Resorption der zerfallenen Massen und mit Ausgang in Schwielenbildung anschließt. Die Bindegewebswucherung nach Untergang von Muskelfasern ist demnach nicht nur eine zu einer Myocarditis hinzutretende sekundäre Erscheinung, sondern von vornherein das Maßgebende. Von ihr trenne ich die zellige Infiltration, die meiner Meinung nach nicht der wesentliche Ausdruck einer interstitiellen Entzündung und von den Muskelveränderungen nicht direkt abhängig ist.

Erklärung der Figuren.

Fig. 1. Herzmuskel nach 5-tägiger Dauer der Diphtherie. Zwischen zwei erhaltenen Muskelfasern liegen schollige, hyaline Zerfallsprodukte, und (bei a) eine Muskelfaser, die an einem Ende eine größere Scholle zeigt, im übrigen aber wabenartig verändert ist. Das Bindegewebe erscheint relativ breit, seine Kerne nicht wesentlich verändert.

Fig. 2. Eine einzelne Muskelfaser nach 5-tägiger Erkrankung. Die Wachsentartung hat zur Bildung einer größeren Scholle, im übrigen zur Bildung bandartiger und tropfenförmiger hyaliner Massen geführt.

Fig. 3. 16-tägige Erkrankung. Die hyalinen Massen in Resorption begriffen. Das Bindegewebe etwas vermehrt, seine Kerne stark vergrößert und teilweise von einem deutlichen Protoplasmahof umgeben.

Fig. 4. Vierwöchentliche Erkrankung. Die hyalinen Massen sind bis auf geringe Reste resorbiert. Das Bindegewebe ist breiter geworden, seine Kerne sind vermehrt, um viele ist der zugehörige relativ große Zellleib abzugrenzen.

Fig. 1.

Fig. 2.

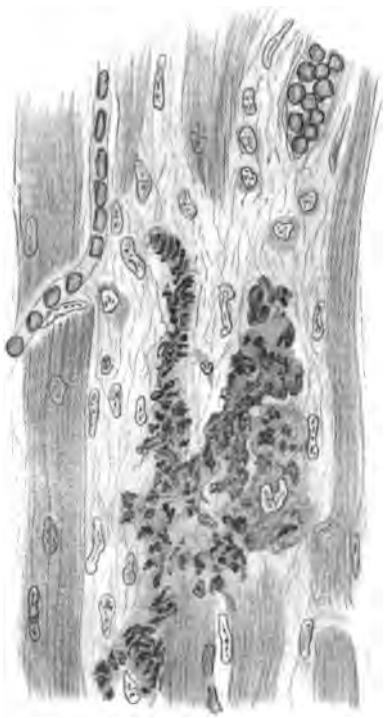

Fig. 3.

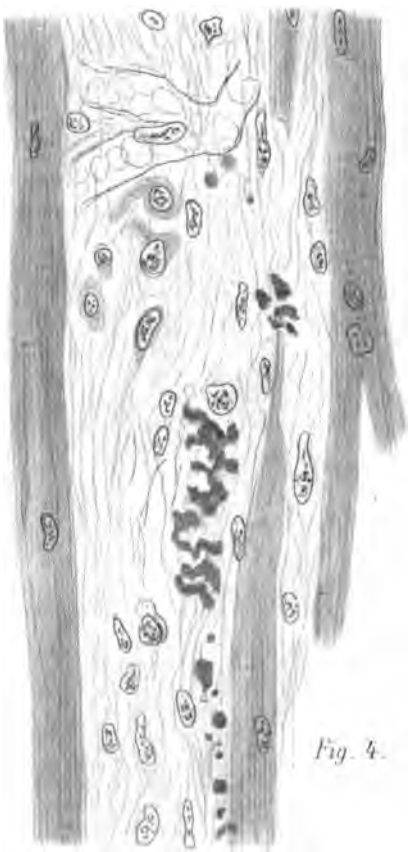

Fig. 4.

Ribbert gez. Verlag von **Gustav Fischer** in Jena Lith. Anst. v. J. Arndt Jena.

Nachdruck verboten.

II.

Die chirurgische Behandlung der akuten Peritonitis.

Von

Privatdocenten Dr. **A. Tietze**, Breslau.

Der Beginn der modernen chirurgischen Behandlung der akuten Peritonitis ist zurückzuführen auf die Mitteilung der ersten glücklichen Erfolge bei der Behandlung der Magen-Darmperforation durch MIKULICZ [1]) und KROENLEIN im Jahre 1884. Allerdings hatte es an ähnlichen Versuchen auch vorher nicht ganz gefehlt. Kurz zuvor hatte LEYDEN in einem Vortrage die Chirurgen direkt aufgefordert, in geeigneten Fällen von akuter Peritonitis zu operieren und schon im Jahre 1876 hatte KAISER, ein Schüler von KUSSMAUL in einer sehr sorgsamen und bedeutungsvollen Arbeit die Eröffnung der abgekapselten Peritoniden empfohlen und an einem relativ großen Material als rationell erwiesen. Ja, derartige Bestrebungen sind noch viel weiter zurück zu verfolgen; so gelten wenigstens A. G. RICHTER (1762) und VAN VRECKEN (1816) als die ersten, welche überhaupt den Vorschlag gemacht haben, eine Peritonitis zu operieren, und schon aus dem Jahre 1767 werden uns Versuche von HERLIN berichtet, welche, an Katzen angestellt, die Grundlagen für die chirurgische Behandlung einer durch Gallenblasenperforation erzeugten Peritonitis schaffen sollten; und schließlich erwähne ich noch als Beweis dafür, in wie weite Kreise allmählich diese ganze Idee gedrungen war, den Aufsatz von Dr. MARTEN in Hörde, der zwar aus viel späterer Zeit stammt (1861), aber jedenfalls doch lange vor der eigentlich „modernen" Aera geschrieben ist. Nach Mitteilung zweier Fälle von operativ behandelten Bauchempyemen spricht sich der Verf. dahin aus, daß wohl auch für gewisse andere

---

Anmerkung. Vergleiche zur Geschichte der Behandlung der Peritonitis TRUC, Traitement chirurgical de la péritonite. Paris (Felix Alcan) 1886.

1) Litteraturverzeichnis am Schluß der Arbeit.

Formen von Bauchfellentzündung, so bei traumatischen Darmperforationen oder bei Perforationen des Proc. vermiformis der Bauchschnitt eher am Platze sei als das Opium euthanatodes, zu welchem die Aerzte bisher ihre Zuflucht genommen hätten.

Seit jenen ersten Publikationen von MIKULICZ und KROENLEIN sind nun sicher viele Hundert Fälle von Peritonitis operiert und beschrieben worden: so habe ich zu der nachfolgenden Arbeit an 200 Krankengeschichten teils im Original, teils im Referat eingesehen, und meinen ursprünglichen Plan, womöglich alle Beobachtungen aus der Litteratur zu sammeln, mußte ich bald als unausführbar aufgeben, aber ich will doch kurz erwähnen, daß manche Chirurgen geradezu über staunenswerte eigene Zahlen berichten; so hat KORTE neuerdings 71 von ihm operierte Fälle mitgeteilt, die Zahl aller von Herrn Geheimrat MIKULICZ operierten Kranken mit Peritonitis dürfte 50 betragen und über ein gleich großes Material berichten einzelne amerikanische Chirurgen.

So würde jede neue Mitteilung auf diesem Gebiete von vornherein der Entschuldigung bedürfen, wenn nicht trotz der großen Summe der Beobachtungen noch manche Frage zur Diskussion stände; es möge daher die nachfolgende Arbeit als ein Beitrag zu diesem Thema gestattet sein. Von bisher unveröffentlichten Beobachtungen liegen derselben zu Grunde 15 Fälle aus der Klinik von Herrn Geheimrat MIKULICZ und 10 Fälle, die ich in den letzten 2 Jahren im Augustahospital bezw. im FRÄNKEL'schen Hospital (Primärarzt Dr. SANDBERG) zu operieren Gelegenheit hatte. Diesen beiden Herrn, besonders meinem hochverehrten Lehrer, sage ich für die freundliche Ueberlassung ihres Materials meinen besten Dank.

I.

Die Fragen, welche uns hier beschäftigen sollen, sind, kurz gesagt, folgende: 1) Welche Fälle von Peritonitis sollen oder dürfen wir operieren? 2) Welches ist die rationellste Methode des Eingriffes und der Nachbehandlung?

Die letzte Frage zwingt uns, einen Blick auch auf die allgemeine Pathologie der Krankheit und vor allen Dingen auf die Schutzmittel zu werfen, deren sich der Organismus im Kampfe gegen die peritoneale Infektion bedient, dürften wir doch erwarten, in dem natürlichen Heilungsverlauf manchen Fingerzeig für unser eigenes Handeln zu finden.

Die Frage nach der Aetiologie ist bei der Peritonitis so eingehend wie fast bei keiner anderen Krankheit auf experimentellem Wege studiert worden. Auf die ersten klassischen Versuche von WEGNER folgten später die bedeutsamen Arbeiten von GRAWITZ, REICHEL, PAWLOFSKY, WIELAND, SILBERSCHMIDT u. a. Ihr Gesamtresultat be-

stand vor allen Dingen in dem Nachweis einer gewissen Immunität des Peritoneums der Versuchstiere gegenüber der Inkorporation einer Reihe von Bakterien; andererseits wurden die Bedingungen festgestellt, unter denen eine gewisse Bakterienart oder Bakterienmenge, die sonst als unschädlich vertragen wurde, eine gefährliche Wirkung entfalten konnte. Die Ergebnisse dieser höchst geistvollen und sorgfältig ausgeführten Untersuchungen sind indessen insofern nicht ohne Kritik auf die Verhältnisse beim Menschen zu übertragen, als angesichts der verschiedenen Widerstandsfähigkeit selbst der Versuchstiere der Einwand gerechtfertigt erscheint, daß die Verhältnisse beim Menschen doch ganz anders liegen möchten, als beim Hund oder Kaninchen. Wie mir scheint, ist REICHEL der erste gewesen, der es versucht hat, Tierexperiment und Erfahrungen am Krankenbett mit einander in Parallele zu stellen. Es erscheint im höchsten Grade anziehend, diesen Versuch jetzt, nach so vielen neuen Erfahrungen auf unserem Gebiete, zu wiederholen.

Allerdings sind wir beim Menschen insofern in einer üblen Lage, als wir bei der großen Fähigkeit des menschlichen Peritoneums zu verkleben und entzündliche Adhäsionen zu bilden, durchaus nicht alles, was sich dem pathologischen Anatomen als Entzündung präsentieren würde, zu diagnostizieren vermögen, d. h. ein Teil jener im pathologischen Sinne als entzündlich anzusehender Vorgänge bleibt uns klinisch überhaupt verborgen, bei einem anderen Teile bleiben wir wenigstens über die Ausdehnung des Prozesses vollkommen im Zweifel. So sind wir beim Menschen denn durchaus nicht in der Lage, die Bedingungen für die Entstehung einer Peritonitis lückenlos festzustellen, wir können dies vielmehr nur für diejenigen Formen, die sich auch im klinischen Bilde als Krankheit verraten und nur mit dieser Beschränkung können die nachfolgenden Sätze einigen Anspruch auf Geltung erheben.

Am schärfsten hat wohl GRAWITZ seine Anschauungen über die Ursachen peritonealer Entzündung formuliert. Dieselben haben zwar manchen Widerspruch gefunden (PAWLOFSKY), sie sind aber so prägnant und bekannt, daß ich dieselben einer Besprechung der diesbezüglichen Verhältnisse am menschlichen Peritoneum zu Grunde lege.

1) Das Eindringen nicht pathogener Mikroorganismen in die Bauchhöhle des Menschen ist nicht imstande, Peritonitis zu erzeugen.

Wir besitzen, so paradox das klingt, gerade in dieser Beziehung eine ganze Reihe von klinischen Erfahrungen. Ich will ganz absehen von der unvermeidlichen Infektion des Operationsgebietes durch Luftkeime [1]) während einer länger dauernden Operation, aber ich will

1) Angesichts der Untersuchungen von FLÜGGE über die Verbreitung von Keimen in der Luft auf dem Wege feinster Wasserbläschen ist es interessant, darauf zu verweisen, daß für die Peritonitis bereits eine Beobachtung existiert, in welcher eine Infektion durch Mundsekret, also in

an jene glücklich verlaufenen Fälle erinnern, in denen das Peritoneum, die Intestina, das Netz bei zufälligen Verletzungen durch Schmutz, Staub, Erde aufs gröbste verunreinigt wurden, ohne daß nach Reinigung, Desinfektion und Naht der Wunde bei dem Patienten schließlich eine Peritonitis ausgebrochen wäre [1]). Zweifellos bleiben dabei trotz aller Reinigung und trotz gründlichster Desinfektion außerordentlich zahlreiche Keime nicht pathogener Art im Peritoneum und zwar lebensfähig zurück, — aber die Krankheit bleibt aus, das Peritoneum wird mit diesen Keimen fertig und macht sie in irgend einer Art ungefährlich und unschädlich. Allerdings wäre es ganz falsch, anzunehmen, daß in solchen Fällen auch jede Reaktion des Peritoneums vollkommen ausgeblieben wäre; im Gegenteil, ganz anders wie im Tierexperiment, in welchem die Einverleibung nicht pathogener Keime in die normale Bauchhöhle, wie es scheint, von gar keiner entzündlichen Veränderung im Peritoneum begleitet ist, sehen wir das fein reagierende Peritoneum des Menschen in solchen Fällen stark und in der bekannten Art verändert, es finden sich zahlreiche fibrinöse Verklebungen zwischen den injizierten Därmen und es bleiben als Residuen des Prozesses derbe feste Bindegewebszüge übrig, welche dem Patienten noch späterhin verhängnisvoll werden können; krank aber ist der Mensch während der frischen Stadien des Prozesses ebensowenig gewesen wie das Tier im gleichen Falle; er war ebensowenig als krank zu bezeichnen wie ein Laparotomierter, in dessen Abdomen sich eine Reihe von Adhäsionsbildungen und Gewebsneubildungen vollziehen, ohne daß er in seinem Puls oder in seiner Temperatur oder in seinem Allgemeinbefinden auch nur eine Andeutung von dem lokalen Prozeß zu erkennen giebt. Schon hieraus erhellt, wie sehr die klinischen Erscheinungen der Peritonitis bedingt und beeinflußt werden durch eine toxische Wirkung der beteiligten Bakterien, die sich sowohl lokal als in einer Fernwirkung derselben auf den Gesamtorganismus äußert, denn dasjenige, was beide

---

der von Flügge angenommenen Weise, durch die Art der beteiligten Mikroorganismen wahrscheinlich gemacht wurde (Tavel und Lanz No. 218 des Litteraturverzeichnisses). Es ist das also eine Bestätigung der Flügge-schen Annahme.

1) Referate über eine ganze Reihe solcher Beobachtungen sind überall leicht zugänglich. Neuerdings berichtete Partsch in der schlesischen Gesellschaft über einen derartigen, von ihm operierten Fall. Ein Knabe war in das Messer eines Spielgefährten gerannt, wodurch ihm in weiter Ausdehnung der Bauch aufgeschlitzt wurde. Prolaps der Därme, welcher durch Repositionsmanöver vergrößert wird, so daß fast die ganzen Intestina vorliegen. Nach wenigen Stunden kommt Pat. in Behandlung. Alle Därme sind dicht mit Fibrin bedeckt und verklebt, mit Staub beschmutzt. Fieber, eigentliche peritoneale Erscheinungen bestehen nicht. Reinigung der Därme mit lauer Salicyllösung. Reposition, Naht, anstandslose Heilung.

Prozesse, den benignen und den eiterigen, von einander unterscheidet, ist nicht der Umstand, daß das Peritoneum bei dem nicht septischen überhaupt nicht reagierte, sondern die Thatsache, daß es viel weniger intensiv reagiert, daß es keine erheblichen Flüssigkeitsmengen produziert, in denen sich die Bakterien noch weiter entwickeln können, und daß ferner die schweren Veränderungen von seiten des Gesamtorganismus im klinischen Bilde vollkommen fehlen.

Ging nun die bisherige Ueberlegung von der Voraussetzung einer normalen, mit ihren natürlichen Schutzkräften ausgerüsteten Bauchhöhle aus, so fehlen uns beim Menschen leider Erfahrungen darüber, wie weit sich ein anomales Peritoneum gegenüber der Einverleibung nicht pathogener Mikroorganismen refraktär verhalten möchte. Erkennen wir aber den Produkten der Bakterien jene Bedeutung zu, wie wir es eben gethan haben, so gewinnt es an Wahrscheinlichkeit, daß die zweite von GRAWITZ auf Grund seiner Tierexperimente aufgestellte These auch für den Menschen Giltigkeit hat. Ich führe dieselbe ohne weiteren Kommentar hier an.

„Das Einbringen von Spaltpilzen, welche keine Eiterung erzeugen, in eine anomale Bauchhöhle, deren Resorptionsfähigkeit gestört oder verhindert ist, läßt Unterschiede erkennen, je nachdem die eingeführten Spaltpilze imstande sind, Eiweiß zu zersetzen oder nicht; im ersteren Falle erhält man bei intraperitonealer Infusion übergroßer Mengen von zersetzungsfähigen Flüssigkeiten das klinische und anatomische Bild der allgemeinen septischen Intoxikation, wie es WEGNER beschrieben hat. Im zweiten Falle, wenn man mehr Flüssigkeit einspritzt, als das Tier in einigen Stunden resorbieren kann, dieser Flüssigkeit aber Mikrococcusarten zusetzt, welche keine Spaltung von Eiweißkörpern im gewöhnlichen Sinne von Fäulnis bedingen, so wird die Flüssigkeit allmählich aufgenommen, ohne daß irgendwelche üblen Symptome auftreten. Man erzeugt weder eine Sepsis noch eine eiterige Peritonitis."

2) Auch das Eindringen eitererregender Bakterien in die freie Bauchhöhle braucht nicht schädlich zu wirken, vorausgesetzt, daß dieselben nicht in zu großer Menge eindringen, keine allzu große Virulenz besitzen und ein intaktes Peritoneum treffen.

Zum Beweise für diese Behauptung können bereits die vorhin skizzierten Fälle herangezogen werden, da in ihnen das Vorhandensein auch pathogener Keime niemals ausgeschlossen werden kann, vielmehr sehr wahrscheinlich ist; noch eklatanter aber sind jene, den Chirurgen wie Gynäkologen gleich gut bekannten Beobachtungen, in denen eine Peritonitis ausblieb, obwohl es nicht gelang, im Verlaufe einer Operation die Bauchhöhle vor der Berührung mit Magendarminhalt, Kot, Eiter und infektiösem Geschwulstmaterial vollkommen zu bewahren. Ebenso spricht hierfür die relative Ungefährlichkeit von absichtlich vor-

genommenen Darmpunktionen und es verdienen schließlich noch hier angezogen zu werden die Fälle von spontan geheilter Magen- und Darmperforation, die trotz aller Anzweiflungen klinisch sicher erwiesen sind. Auch den Einwand, daß es hierbei gar nicht zum Austritt vom Magendarminhalt gekommen sei, hat KLEMM in einer sorgfältigen Arbeit widerlegt. In welcher Weise sich das Peritoneum gegen diese Feinde schützt, soll später besprochen werden, hier sei vorläufig die Thatsache als solche hervorgehoben.

3) Das Eindringen von eitererregenden Bakterien ruft eine Peritonitis hervor:

a) bei einem hohen Virulenzgrad der eingeführten Keime und bei einer großen Menge derselben;
b) beim Vorhandensein einer zersetzungsfähigen Flüssigkeit; auch ein einfacher Ascites erscheint von ungünstiger Bedeutung.
c) Bei Vorhandensein von ausgedehnten mechanischen und chemischen Läsionen im Bereiche des Infektionsgebietes und bei geschwächten, heruntergekommenen Individuen.
d) Vor allem entsteht mit großer Sicherheit eine Peritonitis, wenn eine Wunde mit Substanzverlust im Peritoneum die Ansiedelung der Infektionsträger vermittelt. Ebenso ist von höchster Bedeutung eine infizierte Bauchwunde.

Was diese Behauptung anbetrifft, die fast genau nach dem Wortlaut der These von GRAWITZ formuliert ist, so kann ich mich gleichfalls bei der Begründung derselben ziemlich kurz fassen. Mit großer Sicherheit können wir hier von einer Uebereinstimmung von klinischer Erfahrung mit dem Resultate des Tierexperimentes sprechen. Es sind ja in dieser These die Thatsachen niedergelegt, welche uns eine hundertfältige Erfahrung am Operationstisch und am Krankenbette erkennen gelehrt hat. Wenn wir auch wissen, daß das Peritoneum eine gewisse Anzahl von pathogenen Keimen verträgt, so ist es uns doch ebenso bekannt, daß diese Widerstandsfähigkeit eine begrenzte ist, und zwar ist es neben der Menge der eingeführten Keime ebenso der Virulenzgrad derselben, welche den Verlauf der Erkrankung bestimmt, wenigstens ist der foudroyante Verlauf mancher Operations- oder Perforationsperitoniden, welche von vorneherein unter den schwersten Allgemeinstörungen, Bewußtseinsverlust, starker Cyanose, enormer Beschleunigung des Pulses und der Atmung, Trockenheit der Zunge verlaufen nicht anders als durch eine enorme Giftigkeit des infizierenden Agens zu erklären. Ferner hat uns die Beobachtung gelehrt, daß diejenigen Operationen, bei denen die Blutstillung nur unvollkommen gelang, bei denen das Peritoneum erheblich gequetscht und malträtiert, bei denen eine un-

regelmäßige, buchtige Wundhöhle im Bauchraum zurückgelassen wurde, daß diese viel häufiger von Infektionen gefolgt sind als andere, die sonst unter den gleichen äußeren Bedingungen ausgeführt wurden. Namentlich spielt, wie besonders MIKULICZ immer betont hat, das letzte Moment eine verhängnisvolle Rolle: haben sich erst einmal die Bakterien in einer vom Peritoneum entblößten Stelle angesiedelt, ist eine Zellgewebsentzündung, eine Beckenphlegmone entstanden, so findet eben fortwährend eine neue Auswanderung von Bakterien in die Bauchhöhle statt, deren Erfolg eine lebhafte Entzündung derselben darstellt. In gleicher Weise liegen die Verhältnisse bei einer infizierten Bauchwunde. — Ferner haben BAUER, GRAWITZ und REICHEL darauf hingewiesen, daß auch schon ein einfacher Ascites genügt, um die Widerstandsfähigkeit des menschlichen Peritoneums herabzusetzen, und schließlich hat FRITSCH mit seinem zwar paradox klingenden Ausspruch, daß die Laparotomierten nicht sterben, weil sie septisch werden, sondern septisch werden, weil sie sterben, doch die uns allen geläufige Thatsache getroffen, daß es für peritoneale Infektion eine individuelle Disposition giebt, eine von dem Kräftezustand und der Entwickelung des Einzelwesens abhängige Widerstandsfähigkeit.

In dieser Darstellung hat diejenige Form der Peritonitis, welche man als chemische bezeichnet, keine Berücksichtigung gefunden. Es geschah dies nur aus Zweckmäßigkeitsgründen; unsere Kenntnis über dieselbe ist zur Zeit noch eine so lückenhafte, der Einwand, daß es sich in vielen Fällen doch um eine wirkliche Infektion handelt, immerhin so gerechtfertigt, daß es verfehlt wäre, über die Entstehungsursachen derselben Hypothesen aufstellen zu wollen. So mag dieser Hinweis auf diese Form vor der Hand genügen.

In enger Beziehung zu der eben erörterten steht die weitere Frage, welche Schutzmittel das Peritoneum gegen eine Infektion ins Feld zu führen vermag. — Wir können hierauf natürlich auch nur mit sorgfältiger Berücksichtigung des Tierexperimentes antworten, da uns in den geheilten Fällen beim Menschen die Beurteilung außerordentlich erschwert ist. Das ist jedenfalls sicher, daß bei diesen Vorgängen die Resorption als Schutzmittel eine große Rolle spielt; denn wo auch immer eine Infektion überwunden werden soll, es kann dies doch nur durch eine Vernichtung der eingedrungenen Keime oder durch eine Ausscheidung derselben vermittelt werden. Da nun aber die enorme Resorptionskraft des Peritoneums auch gegenüber Bakterien bewiesen ist, so erscheint doch der Schluß, den WEGNER und die meisten Autoren nach ihm gezogen haben, nämlich, daß die Bakterien zu schnell aus dem Peritoneum verschwinden, als daß sie eine lokale Wirkung entfalten könnten und daß sie ferner, in den Blut- und Saftstrom verstreut, hier ihr definitives Ende fänden, außerordentlich naheliegend und sachlich begründet. Gegen diese Erklärung haben, wie

es scheint, vornehmlich nur Ewald und Schnitzler Bedenken geäußert. Indem sie sich dabei auf Versuche von Pfeiffer und von mir berufen, denen sich neuerdings die Untersuchungen von Saw anschließen, glauben sie einen mächtigen Heilfaktor in den baktericiden Eigenschaften des peritonealen Serums erblicken zu sollen. Was nun aber meine eigenen Versuche anbetrifft, so glaube ich nicht, daß man aus denselben allzuweit gehende Schlüsse ziehen darf. Zwar kann ich den Einwand von Max Neisser, sie seien, um als beweiskräftig gelten zu können, zu wenig zahlreich, nicht ohne Weiteres anerkennen, da mir wesentliche chemische oder physikalische Unterschiede zwischen der von mir untersuchten Peritonealflüssigkeit (Bruchwasser) und dem Blutserum, dessen baktericide Bedeutung ja gerade die Flügge'sche Schule erwiesen hat, nicht zu existieren scheinen, so daß also auch einer kleinen Anzahl positiv ausfallender Experimente ein gewisser Wert nicht abgesprochen werden kann — aber doch ergeben sich aus meinen eigenen Versuchen selbst eine Reihe von Bedenken gegen die Schnitzler'sche Auffassung. Es ist nämlich die Fähigkeit einer bestimmten Quantität peritonealen Serums, Bakterien abzutöten, offenbar an bestimmte und ziemlich enge Grenzen gebunden. Wurde im Experiment eine etwas zu große Menge einer Bakterienaufschwemmung (Staphylokokken) verwandt, so fand in den damit beschickten Serumröhrchen keine Verminderung der Keime statt, sondern im Gegenteil regelmäßig eine ganz ausgesprochene Vermehrung derselben — es war dies eine vollkommene Bestätigung einer bereits von Stern gefundenen und beschriebenen Thatsache. Angesichts dieser Erfahrung erscheint es daher doch fraglich, wie weit wir überhaupt die batericiden Eigenschaften des Peritonealexsudates für unsere Frage verwerten können, jedenfalls kommen sie gegenüber den anderen Faktoren nur in untergeordneter Weise in Betracht. Würden die Bakterien einfach, wie Ewald und Schnitzler das wollen, an Ort und Stelle getötet, so wäre es auch nicht zu verstehen, wie bei intraperitonealer Einverleibung von Bakterien zwar eine Peritonitis ausbleiben, das Tier aber an Bakteriämie zu Grunde gehen kann: der größte Teil der Bakterien müßte also jedenfalls der Vernichtung in der Abdominalhöhle sich entziehen. Daß dies nicht die ganze Menge derselben ist, und daß ein Teil der Bakterien thatsächlich lokal zu Grunde geht, ein Vorgang, bei welchem sich auch die Leukocytenprodukte in die Bauchhöhle beteiligen mögen, das ist angesichts der Versuche von Pfeiffer u. A. zuzugeben, jedoch möchte ich, wie gesagt, dieser Art Schutzwehr, ohne sie ganz in Abrede zu stellen, nicht die ihr von Ewald und Schnitzler vindizierte Rolle beimessen.

Nun besitzt aber das Peritoneum des Menschen noch eine andere kräftige Schutzmaßregel gegen eine Infektion in seiner enormen Fähigkeit, zu verkleben und entzündliche Herde abzukapseln. Auch das Ge-

heimnis dieses Vorganges ist uns in letzter Linie verschlossen, und es ist hier nicht der Ort, alle hierher gehörigen Hypothesen zu besprechen. Das wissen wir jedenfalls, daß in solchen abgekapselten Entzündungsherden nach und nach die Bakterien zu Grunde gehen, daß die Zellen des Exsudates zerfallen, verfetten und daß die Detritusmassen ebenfalls nach und nach verschwinden. Nun ist die Verklebung ihrerseits immer an eine gewisse Menge von plastischem Exsudat und an gewisse Veränderungen der Serosablätter gebunden; auf alle Fälle gehört zu dem ganzen Vorgang eine gewisse Zeit, wie sie bei den intensiv und schnell verlaufenden Infektionen schon rein äußerlich gar nicht erreicht wird. Es sind diese Verklebungen daher hauptsächlich bei den milder verlaufenden Entzündungen zu beobachten und der Einwurf ist daher nicht ganz unberechtigt, daß die peritonealen Adhäsionen zwar ein Zeichen eines relativ benignen Prozesses, aber keinesfalls imstande seien, den Prozeß selbst umzustimmen. Insofern aber verliert dieser Einwand sofort seine Berechtigung, als diese Verklebungen zunächst rein mechanisch im stande sind, die Verschleppung und Ausbreitung entzündlicher Produkte — Eiter, Jauche, seröse Flüssigkeit — zu verhüten; dann aber geht diese hemmende Wirkung entschieden auch noch weiter. Wir können ja diese Verhältnisse sehr schön bei der Anwendung der Mikulicz'schen Jodoformgazetamponade verfolgen, und wir wissen von daher, daß sich sehr schnell unter dem Einfluß derselben das Peritoneum, der Darm etc. mit geronnenem, fest anhaftendem Fibrin bedeckt, daß sich dann weiter die Serosaoberfläche verändert, indem zunächst das Epithel zu Grunde geht, während die benachbarten Lymphräume offenbar mit geronnener Lymphe erfüllt sind, und daß dann sehr bald Granulationen aus der Oberfläche hervorwachsen, bis dieselbe, größer werdend und näher zusammenrückend, der granulierenden Serosa durchaus das Aussehen jeder anderen granulierenden Wunde verleihen. Schon aus den grundlegenden Versuchen von Billroth, die bis in die neueste Zeit hinein (Schede, Nötzel u. a.) vervollständigt sind, wissen wir aber, wie schwer eine granulierende Wunde zu infizieren ist, und ganz im Einklang damit sehen wir bei Anwendung der Jodoformgazetamponade Kot, Eiter und andere infektiöse Flüssigkeiten das verklebte oder granulierende Peritoneum ganz ohne weitere Folgen überspülen. Ich sehe die Erklärung für diesen Vorgang in verschiedenen Momenten. Bei einer granulierenden Wunde sind infolge des Saftreichtums und der Schlüpfrigkeit desselben die mechanischen Bedingungen für das Eindringen der Bakterien an und für sich nicht die günstigsten, ein Teil derselben mag wohl auch in dem jungen und frischen Gewebe durch eine sehr lebhafte aktive Zellthätigkeit zu Grunde gehen, vor allen Dingen aber verhindert die Verlegung der nächsten Lymphbahnen ein weiteres Eindringen der Bakterien in das Gewebe. Letzteres Moment ist jedenfalls bei der günstigen Wirkung der Jodo-

formgazetamponade bei peritonealen Operationen die Hauptsache, und es wird dadurch der Umstand erklärt, daß schon eine sehr kurze Zeit, wenige Stunden der Anwendung der Tamponade genügen, um diese Schutzwehr zu entwickeln; jedenfalls ist sie schon vollständig vorhanden, bevor es noch zur Bildung breiter Granulationsflächen gekommen ist. Das sind ja aber auch gerade die Stadien, welche im Abdomen selbst bei der natürlichen Bildung intraperitonealer Abkapselungen immer durchlaufen werden, während es zur Entwickelung wirklich granulierender Flächen im makroskopischen Sinne nicht immer kommt, denn es zeigt zwar z. B. die unmittelbare Begrenzung eines intraperitonealen Abscesses das Bild einer granulierenden Fläche, in der weiteren Peripherie aber finden sich nur fibrinöse Verklebungen, die sich lösen können oder in späterer Folge, ohne jemals das makroskopische Bild von Granulationen geboten zu haben, zu Verwachsungen führen; ebenso zeigen kleine Herde gewöhnlich niemals ein Stadium, das an Granulationsbildung äußerlich erinnert. Immerhin sind natürlich die histologischen Verhältnisse ähnliche oder gleiche wie bei einer granulierenden, per secundam intentionem heilenden Wunde, und dieser Vergleich ermöglicht uns, wie gesagt, das Verständnis dafür, inwiefern wir in diesen peritonealen Veränderungen eine Schutzwaffe des Organismus erblicken können; andererseits aber erhalten wir dadurch den sehr wichtigen Hinweis auf die Möglichkeit, eine peritoneale Entzündung auf ihren Herd zu beschränken: dieselbe wird in dem Versuch bestehen, durch Erzeugung künstlicher Verklebungen in der Nachbarschaft eine Barrière gegen das freie Peritoneum zu errichten.

Ich möchte hier kurz anführen, daß ich mich in einer Versuchsreihe von 30 Experimenten an Kaninchen und Hunden über diese Frage zu orientieren versuchte, indem ich die Festigkeit und das Resorptionsvermögen verklebender Peritonealflächen zu studieren versuchte. Daß letzteres für Bakterien nur äußerst gering ist, geht aus der täglichen Beobachtung am Menschen, bei unseren zweizeitigen Operationen, hervor. Ich konnte daher diese Seite der Frage vernachlässigen, und mich in Bezug auf die Resorption lediglich auf die Prüfung toxischer Substanzen beschränken. Ich bin in diesen vor nunmehr 2 Jahren angestellten Untersuchungen zu ähnlichen Ergebnissen gekommen wie neuerdings NÖTZEL. Die Tiere wurden laparotomiert und es wurde durch Tamponade mit sterilem Mull oder Jodoformgaze eine Verwachsung zwischen den Därmen untereinander und mit der Bauchwand erzeugt. In verschieden langen Zeiträumen wurde dann 1) die von den Gazestücken befreite oder noch mit einem kleinen Teil derselben verklebte Wunde mit 1—2 l konzentrierter Methylenblaulösung in schwachem Strahl berieselt, was $^1/_2$ Stunde und mehr in Anspruch nahm; 2) von einem zweiten seitlichen Schnitt aus das Abdomen ganz prall mit sterilem Wasser gefüllt; 3) auf die granulierende Darmfläche fein pulve-

risiertes Cyankali in Substanz gestreut, oder in die Wunde ein mit starker Cyankalilösung getränkter Tampon eingelegt. — Zu letzterem Versuche diente als Kontrolle, daß in einem Parallelversuch in eine gleich große frische Wunde Darm mit seinem Mesenterium oder Netz so befestigt wurde, daß die Bauchhöhle vor Einfließen von Flüssigkeit geschützt war; die Nische wurde dann in gleicher Weise behandelt.

Bei diesen Versuchen zeigte sich nun, daß schon nach 24 Stunden beim Kaninchen die Adhäsionen so fest sind, daß dieselben bei der gewählten Versuchsanordnung auch keinen Tropfen von Flüssigkeit in die Bauchhöhle eindringen lassen. Das ganze Wundgebiet ist nach dem Versuch intensiv blau gefärbt, aber diese Verfärbung geht nur höchstens 2—3 mm in die Tiefe, die Nachbarschaft der Wunden, das freie Peritoneum zeigt keine Spur von Verfärbung, und ebensowenig entdeckt man eine solche in den benachbarten Lymphsträngen und Drüsen. In gleicher Weise konnten schon nach 24 Stunden die Adhäsionen nicht mehr gesprengt werden, wenn man die Bauchhöhle bis zu starker Spannung mit Wasser füllte, und ein Aussickern desselben aus der Wunde erfolgte erst bei ganz abnormen Druckverhältnissen, die Verklebung ist also eine sehr feste. Das Fehlen jeglicher Farbstoffpartikel in Lymphbahnen und Drüsen bei der ersten Versuchsreihe erschien uns schon als ein Zeichen für die verlangsamte Resorption. Noch kenntlicher wurde diese Verzögerung aber durch die Resultate der dritten Gruppe. Wurde der normale Darm (Kontrollversuch) zum Experiment benutzt, so zeigten sich durchschnittlich nach 2—3 Minuten bei den Tieren Extremitätenzuckungen, die sich schnell bis zu allgemeinem Krampfe steigerten. Nach 5—7 Minuten erfolgte gewöhnlich der Tod. Im Gegensatz dazu treten die ersten Zuckungen bei den vorher präparierten Tieren im Mittel erst nach 25—30 Minuten auf und ebenso erfolgte der Tod erheblich viel später, in manchen Fällen erst nach 2—3 Stunden. Es zeigt also dieser Versuch deutlich die Behinderung des Resorptionsvermögens dieser Flächen.

Worin bestehen die Gefahren der Peritonitis?

Alle Autoren beantworten diese Frage ziemlich gleichmäßig damit, daß sie dieselben in der vom Peritoneum ausgehenden Sepsis, in der Infektion bezw. Intoxikation des Gesamtorganismus erblicken. Das große Resorptionsvermögen des Peritoneums hat neben seinen Vorzügen eben auch den großen Nachteil, daß hochvirulente Bakterien und schwer giftige Produkte desselben rasch in deletärer Menge in den Organismus eindringen können. Es hatten dies ja schon die ersten Versuche von Wegner gelehrt, und in der Folge ist diese Annahme vielfach bestätigt worden. Derselben scheint sich nur Grawitz nicht anzuschließen, insofern wenigstens, als er den Hauptnachdruck auf die Eiterbildung und auf den dadurch bedingten Säfteverlust legt. Ich bekenne mich zu dem ersten Standpunkte und glaube, daß es von

praktischen Gesichtspunkten aus geradezu notwendig ist, immer wieder auf diese Gefahr hinzuweisen. Sind wir uns deren bewußt, so werden wir auch nichts Unbilliges von einer Operation bei der Peritonitis verlangen können. Wohl werden wir durch eine solche eine Menge von Keimen entfernen, wohl werden wir die Wiederansammlung giftiger Substanzen verhindern können, aber immer werden wir mit einem größeren oder kleineren Bruchteil von Bakterien oder Toxinen rechnen müssen, der bereits Gelegenheit gefunden hatte, in den Säftestrom einzudringen. Ob der Organismus derselben Herr werden wird, das hängt von Faktoren ab, die wir durch eine Operation nur sehr wenig oder nur indirekt beeinflussen. Durchaus stimme ich daher den Autoren bei, welche in jeder akuten Peritonitis eine unberechenbare, unheimliche, unserer Vorhersage spottende Krankheit erblicken, aber ich meine doch, daß dies bei der Bauchfellentzündung in keinem höheren Maße der Fall ist, als bei jedem anderen septischen Prozeß, ja bei jeder anderen schweren Infektionskrankheit, und daß also kein rechter Grund einzusehen ist, diese Thatsache jedesmal wieder gewissermaßen mit einigem Erstaunen hervorzukehren.

Zu der Annahme, daß thatsächlich die schnelle Durchseuchung des Gesamtorganismus das Deletäre ist, dazu drängt uns erstens die Erfahrung, daß gerade die gefährlichsten Formen von Peritonitis ohne Bildung eines erheblichen Exsudates, also ohne eigentlichen Säfteverlust, verlaufen, und daß im Krankheitsbilde dieser Formen überhaupt nicht die Erscheinungen der Infektion, sondern diejenigen der Vergiftung, der Intoxikation, im Vordergrunde stehen, eine Thatsache, die doch nur durch die schnelle Resorption enorm giftiger Massen zu erklären ist. Das sind die Fälle, in denen wir die Patienten mit blasser Haut, bläulichen Lippen und Nägeln, trockener Zunge, elendem, fliegenden, Puls, benommenem Sensorium antreffen, und bei denen sehr oft dieser Kollapszustand einfach in den Tod überführt. Freilich hat man diesen Shok, den wir typisch bei der klassischen Perforationsperitonitis antreffen, anders erklärt, so hat man ihn bezogen auf die Trennung der Organstruktur — aber das kann sicher nur eine ganz geringe Rolle spielen, da man bei denjenigen Darmrupturen z. B., oder anderen Perforationen, die zufällig vor den Augen des Operateurs erfolgten, einen derartigen Shok niemals beobachtet hat; man kann auch die lokale Reizung des Splanchnicus mit ihren reflektorischen Folgen wenigstens nicht allein für diese Erscheinungen verantwortlich machen, denn sonst würde es doch wohl leichter sein, die Patienten durch Stimulantien und Herztonica aus diesem Zustand herauszubringen — wir müssen vielmehr in diesen schweren Symptomen thatsächlich die Zeichen der Vergiftung erblicken. Es widerspricht dem durchaus nicht, daß wir die Patienten sich auch aus dem Shok nach einer Perforation, sei es nach der Ruptur eines mit infektiösem Inhalte versehenen Hohlorganes,

sei es nach dem Platzen eines interviscerales Abscesses, häufig bis zu einem gewissen Grade wieder erholen sehen; es handelt sich ja meist in diesen Fällen um eine einmalige kolossale Ueberschwemmung des Peritoneums mit toxischen Substanzen, während der weitere Zufluß allmählich sistiert oder geringer wird, oder ein bereits verändertes und weniger resorbierendes Peritoneum trifft, so daß in der That der Körper Zeit gewinnt, die giftigen Substanzen auszuscheiden. Ferner spricht auch für die Auffassung der Shokerscheinungen bei peritonealer Sepsis als Vergiftungssymptom der Umstand, daß wir ja ganz ähnliche Erscheinungen überhaupt bei schwerer Infektion beobachten, auch wenn letztere durchaus nicht vom Peritoneum ausgegangen ist. So selten diese allerschwersten Formen von Sepsis sind, so sind sie doch auch heute noch jedem Chirurgen bekannt. Diese Beobachtungen entsprechen ja insofern dem Tierexperiment, als es z. B. bei Injektion einer hochvirulenten Staphylokokkenkultur in großer Menge gelingt, die Tiere innerhalb kurzer Zeit unter dem Bilde der Intoxikation zu töten, während die Einverleibung geringerer Mengen derselben Flüssigkeit das Bild der Infektion auslöst, d. h. multiple Abscesse im Körper hervorruft, an denen die Tiere in sehr viel längerer Zeit zu Grunde gehen.

Mit der Gegenüberstellung der vom Peritoneum ausgehenden Sepsis einerseits und andererseits des durch die Eiterung bedingten Säfteverlustes sind natürlich noch nicht alle Gefahren der Peritonitis erschöpft, vielmehr geht ein Teil unserer Patienten zu Grunde unter dem Bilde der Pyämie im Anschluß an die Verschleppung infizierter Thromben; namentlich sind in dieser Beziehung die von den weiblichen Genitalien ausgehenden Erkrankungen des Peritoneums zu fürchten, da man ganz besonders häufig bei ihnen Thrombosen der Becken- und Schenkelvenen und zahlreiche metastatische Abscesse in verschiedenen Organen, vornehmlich aber in den Lungen beobachtet. Es bedarf für unsere Zwecke diese besonderen Form der allgemeinen Infektionen keiner eingehenden Besprechung, weil es uns ja vor allen Dingen darauf ankommt, nur zu betonen, daß nicht das lokale Leiden, sondern seine Wirkung auf den Gesamtkörper das gefährliche Moment darstellt.

Eine andere Reihe von Patienten geht freilich noch nachträglich an rein lokalen Ursachen zu Grunde, z. B. infolge von Ileus, zu dessen Entstehung die Produkte der peritonealen Entzündung, d. h. die Adhäsionen zwischen den Abdominalorganen, in mannigfachster Weise die Veranlassung werden können. Für die Gefahren der „akuten" Peritonitis kommt dieser Zustand aber deshalb weniger in Betracht, weil sich dieser mechanische Ileus nur selten während der akut entzündlichen Erscheinungen zeigt.

Unsere eingangs aufgeworfene Frage zwingt uns, noch einen Blick auf die pathologisch-anatomischen Verhältnisse der Peritonitis zu werfen, welche wir nun in Anbetracht der Kompliziertheit der ursächlichen

Momente und der Mannigfaltigkeit der Schutzvorrichtungen im Peritoneum als äußerst wechselvoll und vielgestaltig erwarten dürfen. In der That entspricht dieser Voraussetzung die Wirklichkeit nach jeder Richtung hin.

Bekanntlich unterscheiden die Chirurgen gewöhnlich 4 Formen der Bauchfellentzündung: 1) die diffuse septische Peritonitis oder peritoneale Sepsis, 2) die jauchig-eiterige, 3) die progredient-eiterige, 4) die circumskripte Peritonitis.

Mikulicz hatte seiner Zeit nur 3 Formen, die diffus-septische, die progredient-eiterige und die circumskripte einander gegenüber gestellt, indem er dabei als Einteilungsprinzip im wesentlichen die Art der Verbreitung der Entzündung betrachtete. Es ist nun wohl nicht zu leugnen, daß die Einteilung anderer Autoren insofern die vollständigere ist, als die sogen. jauchig-eiterige Form, die eine diffuse Erkrankung des Peritoneums darstellt, ohne eine diffus-septische Entzündung im Sinne von Mikulicz zu sein, von letzterem in seiner Klassifikation nicht berücksichtigt wurde, aber andererseits ist das Einteilungsprinzip von Mikulicz ein einheitliches, während die andere Einteilung einmal auf die lokalen Verhältnisse, das andere Mal wesentlich auf die Beschaffenheit des Exsudates Rücksicht nimmt, also nicht von ganz gleichmäßigen Gesichtspunkten aus aufgestellt ist, und dann spricht noch zu gunsten der Benennungen von Mikulicz der Umstand, daß auch selbst die vervollständigte Bezeichnung noch keineswegs alle vorkommenden Formen von Peritonitis erschöpft. So ist in derselben dasjenige, was man als peritoneale Reizung bezeichnet, gar nicht erwähnt und doch verdient dieser Zustand sowohl vom klinischen Standpunkte unser höchstes Interesse, insofern die Kenntnis derselben für die Beurteilung der Notwendigkeit eines operativen Eingriffes von höchster Bedeutung ist, als auch unsere Beachtung im Hinblick auf das anatomische Verhalten des Peritoneums in diesen Fällen. Es scheint nämlich, wie eine Durchsicht der Litteratur lehrt, auch hier bei manchen Autoren die Neigung zu bestehen, diese „Reizung" als einen hauptsächlich von nervösen Einflüssen abhängigen Zustand zu betrachten, bei welchem die Entzündung nur eine untergeordnete Rolle spiele — und doch ist diese Ansicht in dieser Form durchaus nicht stichhaltig. Wenn man nämlich in einem solchen Falle das Peritoneum öffnet, so findet man auf den gerötеten, stark injizierten, geblähten Därmen eine mäßige Menge serös-fibrinösen Exsudates, der Glanz der Serosaflächen ist getrübt, die Oberfläche ist uneben, stellenweise bestehen Verklebungen — und wenn man nach abgelaufener „peritonealer Reizung" die Laparotomie macht — so bei einer Stieltorsion des Ovariums oder bei der Operation einer Perityphlitis im Intervall — so findet man thatsächlich häufig genug peritoneale Adhäsionen, und man würde noch mehr finden, wenn letztere nicht die Fähigkeit besäßen, sich teilweise

zu lösen und bis zur Unkenntlichkeit zu verschwinden. An der Auffassung der peritonealen Reizung als wirklicher Entzündung ist also wohl nicht zu zweifeln, und das, was sie in Gegensatz zu anderen Formen bringt, ist nur die Benignität des Prozesses, bedingt durch die geringe Menge und Virulenz der ausgeschwärmten Bakterien und ihrer Stoffwechselprodukte oder anderer chemischer Stoffe.

So erschiene es nur von Vorteil, wenn bei einer Einteilung, welche das ganze Gebiet der Peritonitis umfassen soll, auch dieser Zustand nicht unerwähnt bleiben möchte. — Abgesehen aber davon, vermissen wir in der genannten Aufzählung noch eine Reihe anderer Formen, die sowohl vom klinischen als anatomischen Standpunkt ebenfalls in hohem Grade unsere Beachtung verdienen. Nicht erwähnt ist die sogenannte idiopathische Peritonitis, also eine Entzündung, die, wiewohl sie von vielen bestritten wird, immerhin doch von bedeutenden Autoren (LEYDEN) als selbständige Krankheit anerkannt wird; nicht erwähnt ist die metastatische Entzündung nach Pocken, Erysipel, Masern und anderen Infektionskrankheiten, und wie diese, so ist überhaupt die ganze Gruppe der serösen Bauchfellentzündungen scheinbar ganz außer acht gelassen worden. Nur die wenigsten von diesen verlaufen so maligne, daß ein chirurgischer Eingriff bei ihnen in Frage käme, machen doch manche Chirurgen überhaupt ihr Handeln abhängig von dem Nachweis von Eiter, aber doch giebt es auch unter den serösen Formen höchst gefährliche Erkrankungen und dazu solche, die ich von einer Operation keinesfalls ausgeschlossen wissen möchte. Außer einer Peritonitis nach einem Baucherysipel hatte ich Gelegenheit, solche schwer infektiösen serösen Entzündungen noch in zwei anderen Fällen zu beobachten. In dem einen Falle, in dem ich bei einer schwer septischen Patientin 24 Stunden nach einer Gastroenteroanastomose das Abdomen wieder eröffnete, fand sich ein massenhafter seröser Erguß, in welchem durch Kultur Staphylokokken gefunden wurden, und eine ähnliche Beobachtung machte ich bei einer Patientin mit einer allgemeinen Peritonitis nach Perityphlitis. Beide Patientinnen starben noch innerhalb der ersten 24 Stunden nach der (zweiten) Eröffnung des Abdomens.

Ich möchte glauben, daß wir der Sache am ehesten gerecht werden, wenn wir sämtliche Peritonitiden entweder vom klinischen Standpunkte aus trennen in die septischen (toxischen) und die nicht septisch ververlaufenden, oder wenn wir von anatomischen Gesichtspunkten aus dieselben wie MIKULICZ differenzieren nach der lokalen Ausdehnung oder Verbreitung und demnach unterscheiden die diffusen Formen von den progredienten und circumskripten. Erstere würden dann umfassen die diffus-septische Peritonitis im Sinne von MIKULICZ, also jene nur mit einer ganz spärlichen Menge von Exsudat einhergehende und gewöhnlich foudroyant zum Ende führende Erkrankung, ferner die diffuse jauchig-eiterige Peritonitis, die obenerwähnten diffusen

serösen Entzündungen und schließlich die diffuse peritoneale Reizung. — Gegen die von WEGNER stammende Bezeichnung „peritoneale Sepsis" (diffus-septischen Peritonitis von MIKULICZ) ist wohl der Einwand berechtigt, daß man darunter jede vom Peritoneum ausgehende septische Allgemeinerkrankung, nicht aber einen bestimmten anatomischen Zustand des primär erkrankten Gebietes verstehen müßte, so daß wir meines Erachtens nach doch die von MIKULICZ gewählte Bezeichnung vorziehen müssen. Der Name progrediente Peritonitis im Sinne von MIKULICZ ist dagegen so prägnant, daß man jedenfalls gut daran thut, auch an diesem festzuhalten, wenn mir auch nicht alle Fälle nach dem von diesem Autor geschilderten Typus zu verlaufen scheinen. Während nämlich zweifellos in der größeren Mehrzahl der Fälle sich thatsächlich die Allgemeininfektion des Peritoneums derart vollzieht, daß von einem primären Depot die Eiterung allmählich und zwar auf bestimmten, von MIKULICZ (vergl. auch SCHULTÉN) gezeichneten Bahnen weiterzieht, so giebt es doch auch Fälle, in denen das Peritoneum in breiterer Fläche infiziert wird, während sich erst nachträglich zwischen den einzelnen Herden Abkapselungen bilden. Es wäre das also nicht eigentlich als eine progrediente, sondern als disseminierte Form der Peritonitis zu bezeichnen: einen solchen Fall stellt z. B. No. 9 unserer Krankengeschichten dar, in welchem wegen schwerer peritonealer Erscheinungen im Verlaufe einer Perityphlitis die Laparotomie ausgeführt wurde. Der Operateur (HENLE) fand im freien Peritoneum verstreut zwischen den Darmschlingen eine ganze Reihe von kleinen miliaren Eiterherden, die nur in den wenigsten Fällen durch Verklebungen abgeschlossen waren, diese Abkapselung aber wegen ihrer geschützten Lage mit Wahrscheinlichkeit erwarten ließen, und einen ganz ähnlichen Fall beobachtete ich neuerdings bei einer eingeklemmten gangränösen Hernie. Auch eine Anzahl von Anatomen erklärt die Bildung der multiplen intervisceralen Abscesse im Gegensatz zu MIKULICZ durch eine gleichzeitige Infektion größerer Peritonealabschnitte, aber durch später eintretende Trennung der Herde durch sekundäre Abkapselung. Die Kliniker werden sich freilich nicht entschließen, dieser letzteren Auffassung ohne weiteres beizupflichten, denn für die Erklärung von MIKULICZ spricht doch vor allen Dingen die große Regelmäßigkeit, mit denen wir immer wieder diese Abscesse an denselben Stellen lokalisiert finden, ferner der Umstand, daß wir wirklich klinisch die zeitliche Aufeinanderfolge dieser Abscesse einwandsfrei feststellen können. Es läßt dies meines Erachtens eben nur die Erklärung von MIKULICZ zu, welcher auf die entscheidende Bedeutung präformierter peritonealer Wege hinwies. — Die progredient-eiterige Peritonitis fassen wir also gleichfalls auf als eine Infektion des Peritoneums per continuitatem durch Vermittelung bestimmter Leitbahnen, unter denen das Netz, das Colon und die Kuppel der Beckenorgane (Blase, Uterus und Adnexe) die Hauptrolle

spielen. Diese Verhältnisse sind zu bekannt, als daß sie eine weitere Auseinandersetzung erforderten, auch glaube ich auf andere ausführliche anatomische Details verzichten zu können; ich möchte nur noch mit wenigen Worten der von FRANKE so genannten Periperitonitis gedenken, in welcher dieser Autor ein der Peripleuritis (BILLROTH) analoges Krankheitsbild zu erblicken geglaubt hat. Ich bin weit entfernt davon, die FRANKE'schen Beobachtungen bezweifeln zu wollen, im Gegenteil ist die Existenz einer solchen properitonealen Erkrankung sichergestellt. Wie wir soeben gesehen haben, und wie wir auch sonst wissen, folgt die Eiterung mit Vorliebe präexistierenden Wegen, und ich entsinne mich einer properitonealen Phlegmone, welche, ausgehend von einer Gastrostomiewunde, sich bis zu den Darmbeinschaufeln erstreckte, und in einem zweiten Falle fanden wir bei der Operation eines tuberkulösen Individuums eine mächtige Entwickelung käsiger Massen zwischen Peritoneum und Bauchfascie, ohne daß übrigens die Ursache dieser eigentümlichen Lokalisation uns hierbei ganz klar geworden wäre — wahrscheinlich handelte es sich ursprünglich um den Durchbruch eines mit dem Peritoneum verwachsenen tuberkulösen Herdes — und einen dritten, dem letzteren fast analogen Fall, nur daß es sich hier um eine akut verlaufende, properitoneale Eiterung nach Durchbruch eines Darmgeschwürs handelte, operierte ich neuerdings. Aber ich möchte doch in Bezug auf die Deutung solcher Eiterungen eine gewisse Vorsicht empfehlen. Bei einem sogenannten Bauchempyem — und ich möchte, wenn man diesen Ausdruck beibehalten will, als solche nur diejenigen intraperitonealen Abscesse bezeichnen, welche bei einer relativen Größe in breiter Ausdehnung der Bauchwand anliegen — finden sich, falls die Eiterung längere Zeit bestand (siehe Krankengesch. No. 11) die Intestina von einer so gleichmäßigen, die einzelnen Kontouren der Baucheingeweide so vollkommen verwischenden Granulationsschicht überzogen, daß man thatsächlich im Zweifel sein kann, ob man sich vor oder innerhalb des Peritoneums befindet, und der eine Fall von FRANKE, in welchem innerhalb der „properitonealen" Eiterhöhle in der Blinddarmgegend ein Strang zur Bauchwand zog, wie es schien, der Wurmfortsatz, der läßt doch immerhin den Einwand zu, daß man sich hierbei thatsächlich im Peritoneum befunden habe, weil der Wurmfortsatz sonst das Peritoneum der vorderen Bauchwand durchbohrt oder letzteres sich so kunstvoll um denselben herumgelegt haben müßte, daß er, an der Spitze noch mit der Bauchwand verwachsen, im übrigen wie ein Finger von einem Handschuh von dem nach hinten zurückgedrängten Bauchfell umschlossen worden wäre. Letztere Deutung erscheint mir immerhin etwas gezwungen.

Noch möchte ich mit kurzen Worten die Rolle besprechen, welche nach meiner Ansicht in der Frage der Peritonitis die bakteriologische Forschung in Zukunft zu spielen berufen ist. Daß wir auf Schritt

und Tritt gerade auf diesem Gebiete mit derselben Fühlung behalten müssen, ist selbstverständlich, und es wäre ja nur zu wünschen, daß wir, wie das bereits von einzelnen versucht ist — so von Bumm und neuerdings Senn — die einzelnen Peritonitiden voneinander nach der Art der sie veranlassenden Bakterien sicher unterscheiden könnten. Wir hätten dann nicht nur viel für die Einteilung und einheitliche Auffassung des Krankheitsbildes gewonnen, sondern wir dürften davon auch manchen Gewinn für die Therapie erhoffen. Heute, wo gerade dieses Feld der Medizin von so vielen fleißigen Arbeitern bestellt wird, hat sich ja der Gedanke, septische Entzündungen der Bauchhöhle durch Antitoxinwirkung, durch die Serumtherapie (Marmorek) zu heilen, so vieler Köpfe bemächtigt, daß wir uns nicht wundern können, ab und zu auch bereits von praktischen Anwendungen dieser modernen Methode zu hören, ja auch bereits von Heilungen durch dieselbe zu hören. Zweifellos ist dieser Enthusiasmus nur noch etwas verfrüht: diese Heilmethode wäre überhaupt erst diskutabel, wenn die Vorfrage bejaht wäre, d. h. wenn wir gelernt hätten, eine Streptokokken- von einer Staphylokokkenperitonitis, eine Gonokokken- oder Coli-Infektion von einer Mischinfektion sicher und schnell entweder aus dem klinischen Bilde oder aus dem Resultate bakteriologischer Untersuchung zu unterscheiden, und wenn wir ferner gelernt hätten, bei einer Mischinfektion die Beteiligung der einzelnen Komponenten im Bilde der Infektion festzustellen. Aber so sicher es ist, daß thatsächlich gewisse Unterschiede auch selbst im klinischen Verlauf je nach der Art der beteiligten Bakterien erkennbar sind, so zweifellos sind wir auch noch weit von der erträumten Lösung dieser schwierigen Frage entfernt. Trotzdem aber wäre es, um in diese Dinge etwas mehr Klarheit zu bekommen, von großer Wichtigkeit, jedem Fall von Peritonitis genau bakteriologisch zu erforschen, und es ist ein wirkliches Verdienst von Tavel und Lanz, hierzu bereits vor Jahren in einer größeren Arbeit die Anregung gegeben zu haben.

Noch hätten wir uns die Frage vorzulegen, in welcher Weise überhaupt ein chirurgischer Eingriff bei einer Peritonitis als wirksam gedacht werden kann.

Wir können diese Frage ohne weiteres mit Rücksicht auf unsere sonstigen Operationen in septischen oder infizierten Gebieten beantworten. In jedem derartigen Falle beabsichtigen wir in erster Linie infektiöses Sekret zu entfernen und seine Wiederansammlung zu verhüten, zweitens suchen wir durch Entspannung der Hautdecken und sonstigen umhüllenden Wandungen eine Herabsetzung des Druckes zu erzielen, unter dem diese toxischen und infektiösen Stoffe stehen, und drittens beabsichtigen wir dadurch eine Wiederherstellung normaler Cirkulationsverhältnisse herbeizuführen. Dementsprechend werden wir bei der Peritonitis nützen können, und zwar am eklatantesten und am

unzweideutigsten da, wo wir ein infektiöses Exsudat zu entleeren vermögen und wo die Allgemeininfektion keinen allzuhohen Grad erreicht hat. Wir werden prinzipiell der Incision in solchen Fällen die Drainage des Abdomens anschließen müssen, in welcher Form dieselbe auch immer ausgeführt werden mag, und wir werden schließlich, wo dies angängig, auch die Quelle der Infektion zu beseitigen suchen, so durch Naht oder Auswärtslagerung eines perforierten Magens oder Darmes oder ähnliche durch den Augenblick gebotene Maßregeln. Mit der Entleerung pathologischer Flüssigkeit ist aber nach meiner Meinung auch die Hauptsache von dem geleistet, was überhaupt in der Macht des Chirurgen steht, jedenfalls kommen demgegenüber die Herabsetzung des intraperitonealen Druckes durch eine Incision und infolgedessen die Verlangsamung der Resorption schädlicher Stoffe sowie die günstige Beeinflussung der Cirkulation und damit die Erhöhung der Widerstandskraft des Gewebes nur sehr wenig in Betracht. Was speciell die Herabsetzung des intraabdominalen Druckes anbetrifft, so ist das ein Eingriff, der zuweilen sogar eine ganz andere als die beabsichtigte Wirkung nach sich ziehen kann. Ich hatte Gelegenheit, eine Patientin mit einem umfänglichen Bauchempyem (Fall 11) zu operieren, welche die Eiteransammlung mehrere Wochen hindurch relativ gut, ohne hohes Fieber und ohne septische Erscheinungen vertragen hatte. 2 Tage nach der Operation, welche in einer Spaltung der Bauchdecken von dem Nabel bis zur Symphyse und in der Entleerung großer Eitermengen bestand, begann die Patientin zu fiebern, und es entwickelte sich jetzt eine so schwere Allgemeininfektion (schwere Nephritis und doppelseitige septische Pneumonie), daß Patientin wochenlang in der höchsten Lebensgefahr schwebte und Monate bis zur völligen Wiederherstellung brauchte. Der zeitliche Zusammenhang der Verschlechterung des Allgemeinbefindens mit der Operation war so evident, daß man auch an einer genetischen Verbindung nicht wohl zweifeln konnte. Ich habe mir diesen Zusammenhang durch die Annahme erklärt, daß durch die starke Entlastung des Abdomens eine Menge von bisher zusammengedrückten Lymphbahnen wieder frei geworden seien, und daß durch die nun beschleunigte Lymphcirkulation eine Menge von Mikroorganismen losgerissen worden und in den allgemeinen Kreislauf gelangt seien. Uebrigens sah POELCHEN nach der Operation einer eiterigen Peritonitis ein akutes Lungenödem einsetzen, welches er als Stauungserscheinung durch die veränderten Druckverhältnisse auffaßte, und durch elastische Entwickelung des Abdomens erfolgreich bekämpfte. Aus diesen vereinzelten Beobachtungen kann natürlich kein Argument gegen die Incision einer eiterigen Peritonitis konstatiert werden, auch soll der namentlich von ISRAEL betonten Herabsetzung des intraperitonealen Druckes nicht jeder Heilwert abgesprochen, aber es soll doch

gezeigt werden, daß wir es hier mit einem Heilfaktor von nicht immer ganz einwandfreier Bedeutung zu thun haben.

Dagegen bin ich der Ansicht, daß wir in der Mikulicz'schen Jodoformgazetamponade noch ein sehr wichtiges Mittel besitzen, um wenigstens in gewissen Fällen der Entwickelung oder Weiterverbreitung einer Peritonitis begegnen zu können. Es ist mir zweifellos, daß es uns damit gelingt, eine beginnende Peritonitis auf ihren Herd zu beschränken oder wenigstens den letzteren so zu isolieren, daß von ihm aus kein weiterer Zuzug von Bakterien in die Bauchhöhle erfolgt. So wird sich dieselbe namentlich in den ersten Stadien einer Perforationsperitonitis oder bei einer postoperativen Peritonitis von Vorteil erweisen, ja, so wenig ich an die Möglichkeit glaube, eine wirklich diffuse septische Peritonitis heilen zu können, so möchte ich doch die Möglichkeit nicht von der Hand weisen, eine solche im ersten Beginn noch aufhalten zu können.

Nicht rechne ich unter unsere Heilbestrebungen den Versuch einer Desinfektion des Peritoneums. Ich halte aus bekannten Gründen dieselbe für unmöglich, es wäre dasselbe, als wolle man ein Erysipel durch Abspülung der Hautdecken heilen.

II.

Wir sind nach den bisherigen Ausführungen in der Lage, die Frage, in welchen Fällen operiert werden soll, zu beantworten.

Sehr klar liegen die Verhältnisse für diejenigen Formen, welche mit der Bildung von Eiter einhergehen, und zwar werden die jauchig-eiterige Peritonitis und die progredient-eiterige Peritonitis ohne weiteres von den meisten Aerzten dem Chirurgen zugestanden werden. Im ersteren Falle ist der Zustand der Patienten ja meist so verzweifelt, daß, wenn irgend etwas, so nur die Entleerung des Eiters, also der chirurgische Eingriff nützen kann. Schwieriger wird es sein, zu entscheiden, ob von diesem überhaupt noch ein Nutzen zu erwarten ist; derselbe hätte natürlich zu unterbleiben, sobald der Allgemeinzustand der Patienten jede Hoffnung auf Genesung ausschlösse. Gewiß ist der zugezogene Chirurg in vielen Fällen wohl in der Lage, sich in diesem Sinne bestimmt auszusprechen und den Eingriff, ohne sich später Selbstvorwürfe machen zu müssen, abzulehnen, aber doch ist auch vor einer allzu pessimistischen Auffassung ebenso wie vor einer allzu großen Operationsfreudigkeit zu warnen. Die Heilungen, über die berichtet wird, sind in der That, was den Kräftezustand der Patienten und die Art des entleerten Exsudates anbetrifft, geradezu erstaunlich. So betraf gleich der erste geheilte Fall von Mikulicz ein höchst heruntergekommenes Individuum, aus dessen Abdomen eine reichliche Menge jauchiger Flüssigkeit, vermischt mit Kartoffelstückchen, entleert wurden, und ähnliche fast wunderbare Heilungen könnte ich zahlreich noch aus

der übrigen Litteratur anführen. Man darf also die Grenze der Operationsmöglichkeit gerade in diesen Fällen ziemlich weit stecken und zwar um so mehr, als wir ja die allgemeine Narkose mit ihren Gefahren in den meisten dieser Fälle werden umgehen können.

Ebensowenig wird sich, wie gesagt, ein Widerspruch gegen die chirurgische Behandlung der progredient-eiterigen Peritonitis erheben. Stößt man in Bezug auf die operative Behandlung der circumskripten Eiteransammlungen noch ab und zu auf Widerstand von Seite der praktischen Aerzte, so wird es wohl kaum einen Arzt geben, der den Mut hätte, die oft ausgedehnten und multiplen Eiterdepots bei der progredienten Form uneröffnet zu lassen; schwebt doch außer der Gefahr der Erschöpfung beständig über dem Patienten diejenige des Platzens eines Abscesses und damit einer septischen Infektion der gesamten freien Bauchhöhle.

Demgegenüber sind die Gefahren der Operation heute so gering, daß die Unterlassung derselben von keinem Arzt verantwortet werden könnte. Besonders notwendig aber erscheint der Eingriff in dem Stadium der wirklichen Progredienz. Es kommt in den günstig, d. i. weniger stürmisch verlaufenden Fällen einmal ein Zeitpunkt, in welchem die schweren Entzündungserscheinungen abklingen, und nur der aufmerksame Beobachter an den typischen Stellen Exsudatherde entdeckt, von denen der eine oder andere dem weniger Erfahrenen entgangen war: auch in diesen Fällen ist die Operation indiziert, aber durchaus nicht so ganz besonders eilig. In anderen, stürmisch verlaufenden Fällen aber lassen die schweren Erscheinungen noch nicht nach, auch wenn bereits ein oder mehrere Abscesse eröffnet sind; um so sorgfältiger hat man in solchem Falle den Kranken zu untersuchen und den Gang der Eiterung zu verfolgen, um jeden neuen Herd sofort eröffnen zu können. Ist man mit diesem eigentümlichen Gang des Prozesses vertraut, so wird man selbst in verzweifelten Fällen zuweilen noch die Freude erleben, den Patienten zu retten. (Vergl. Fall 8 und Fall 18.)

Schon mehr umstritten ist die Frage, ob jede circumskripte Eiterung im Peritoneum eröffnet werden soll. Handelt es sich hierbei um einen großen, vielleicht im Mesogastrium gelegenen Absceß, um ein Bauchempyem, so wird sich freilich kaum ein Arzt der Operation widersetzen, aber die Sache wird sofort anders, wenn es sich z. B. um eine Eiterung im Becken handelt. Da diese Eiterungen schon durch ihre Lage vor einem Durchbruch in das freie Peritoneum besser geschützt sind wie die höher oben gelegenen, da sie auch weniger funktionelle Störungen veranlassen als die vorigen und infolgedessen mit weniger Bedenken der natürlichen Ausheilung, d. i. Spontanresorption überlassen werden können, so steht auch heute noch ein Teil der Aerzte auf dem Standpunkte, die Operation derselben wenigstens möglichst hinauszu-

schieben. Von allen zu Gunsten einer derartigen exspektativen Therapie angeführten Gründen verdient nur der eine Beachtung, daß die Operation als solche die Gefahr der Eröffnung der freien Bauchhöhle und damit einer diffusen Peritonitis über den Patienten heraufbeschwöre. Mit Vorliebe ist dieses Argument immer wieder bei der Erörterung der operativen Behandlung der Perityphlitis hervorgekehrt worden und, man nehme mir die Bemerkung nicht übel, nicht selten von Aerzten, die kaum jemals Gelegenheit gehabt hatten, auf diesem Gebiete wirklich praktische Erfahrungen zu sammeln, oder deren Kenntnis sich vielleicht auf ein halbes Dutzend operierter Fälle stützte. Demgegenüber sollte man es doch wirklich glauben, wenn gewissenhafte Chirurgen versichern, daß sie diese Gefahren sicher zu vermeiden gelernt haben, und daß selbst die Eröffnung der freien Bauchhöhle in solchen Fällen unter dem Schutze der Mikulicz'schen Tamponade ihre Schrecken verliert.

Ebenso wie die eiterigen Formen aber halte ich die serösen, unter schweren toxischen Erscheinungen einhergehenden Peritonitiden für einen Gegenstand der Operation, genügen wir doch auch bei diesen derselben Indikation wie bei jenen, d. h. wir suchen den Organismus durch möglichst schnelle und gründliche Entleerung eines höchst gefährlichen Exsudates zu entlasten und von der Gefahr der Allgemeininfektion bezw. Intoxikation zu befreien. Die makroskopische Beschaffenheit des Exsudates als solche kann natürlich den Ausschlag bei der Beurteilung der Frage, ob operiert werden soll oder nicht, nicht geben, vielmehr ist unser Eingriff lediglich abhängig von der Art der in der Flüssigkeit suspendierten Bakterien und der in derselben gelösten Gifte, was in der Regel sehr bald in den klinischen Allgemeinerscheinungen seinen Ausdruck findet.

Nicht die Operation empfehlen möchte ich im Einklang mit fast allen Chirurgen bei der sog. diffus-septischen Peritonitis nach Mikulicz. Von dem nämlich, was wir uns als günstige Wirkung eines chirurgischen Eingriffes bei der Peritonitis vorgestellt haben, könnte hier ja nur einzig und allein die Herabminderung des intraperitonealen Druckes in Frage kommen, denn Exsudat, das entleert werden könnte, ist bei dieser Form in so geringer Menge vorhanden, daß die Eröffnung des Abdomens nach dieser Richtung hin von sehr geringer Bedeutung ist. Wir sind eben nicht in der Lage, irgend etwas von Belang, sei es von Bakterien, sei es von ihren Stoffwechselprodukten, durch die Operation aus dem Körper herauszuschaffen, an die Möglichkeit der Desinfektion des Peritoneums ist diesen fest im Gewebe haftenden Kokken gegenüber gar nicht zu denken, und so können wir durch eine Operation die Aussichten der Patienten, zu genesen, in keiner Weise erhöhen, sondern eher herabsetzen. Ich schließe mich also ganz dem Urteile derer an, welche raten, diese Formen unberührt

zu lassen und dem Kranken die minimalen Chancen spontaner Heilung nicht noch zu verderben.

Nur in einem einzigen Falle würde ich die Möglichkeit eines Nutzens durch eine Operation nicht ganz von der Hand weisen, nämlich in dem Augenblicke, wenn wir zeitig genug operieren könnten, ehe noch die Peritonitis wirklich diffus bezw. allgemein geworden ist. Ich habe vorhin ja nachzuweisen versucht, daß wir in den peritonealen Adhäsionen, wie wir sie auch künstlich durch Jodoformgazetamponade zu erzielen vermögen, eine Schutzvorrichtung des Peritoneums erblicken müssen, welche wohl imstande ist, auch schwer virulente Bakterien in ihrem Vordringen aufzuhalten. Zweifellos verbreitet sich die „diffuse septische Peritonitis", so schnell sie auch verlaufen mag, nicht blitzartig über das Abdomen, und so könnte man sich wohl vorstellen, daß man sie im Anfang durch Jodoformgazetamponade noch zu coupieren vermöchte. Es würde sich dabei allerdings wohl nur um Fälle handeln, die von Anfang an chirurgisch überwacht werden, so vornehmlich um eine septische Peritonitis, die sich an eine Operation anschließt.

Somit stünden wir auf dem Standpunkte, nur in denjenigen Fällen den Vorschlag der Operation zu machen, welche mit der Bildung eines nachweisbaren infektiösen Exsudates einhergehen, trotzdem wäre es falsch, unsere Ansichten in dieser Gestalt zu formulieren, weil wir in bestimmten Fällen einzugreifen verpflichtet sind ganz ohne Rücksicht darauf, ob wir ein Exsudat nachzuweisen vermögen oder ob dasselbe fehlt oder zu fehlen scheint: es sind dies 3 besondere Formen: die Perforationsperitonitis im engeren Sinne, d. h. die Peritonitis im Anschluß an den Durchbruch eines intraabdominellen Hohlorganes in die freie Bauchhöhle, die traumatische Peritonitis und die postoperative Peritonitis (im Anschluß an Operationen).

Diese Peritonitiden haben alle drei das Gemeinsame, daß sie ganz plötzlich oder doch sehr schnell und unter Erscheinungen einsetzen, die uns in der Regel die Diagnose auf Peritonitis im allgemeinen leicht machen und auch für den Ausgangspunkt des Leidens gewisse Fingerzeige geben. Aus diesem Grunde kommt hier der Chirurg nicht nur relativ zeitig zum Kranken, sondern es fällt uns meist — hier macht nur die Perforationsperitonitis eine Ausnahme — auch nicht schwer, den Sitz des Leidens aufzufinden und freizulegen. Nun können alle diese 3 Formen sehr verschieden verlaufen. Es kann zur Spontanheilung kommen (so wenn die Organe zur Zeit der Verletzung oder Perforation leer oder die in ihnen enthaltenen Bakterien wenig virulent waren) oder es kann sich ebensogut eine foudroyant zum Tode führende Peritonitis entwickeln: dazwischen sind alle Uebergänge möglich. Wir wissen im Anfang nicht, wie der Fall verlaufen wird, trotzdem dürfen wir nicht so lange warten, bis sich schwere Er-

scheinungen einstellen; schon die ersten peritonealen Erscheinungen sollen die Indikation zur Operation geben. Schaden werden wir dabei niemals, höchstens werden wir das Verderben nicht aufhalten können; in sehr vielen Fällen aber werden wir dasselbe doch zweifellos abwenden können. Sehr lehrreich sind in dieser Beziehung die Krankengeschichten von Fällen traumatischer Peritonitis nach stumpfer Verletzung des Abdomens, wie sie uns ausführlich namentlich Beck geliefert hat. Fast wie bei einem Experiment ersehen wir aus ihnen, wie eine gewisse Zeit nach der Darmverletzung verstreicht, bis die ersten peritonealen Symptome beginnen, wie das Bild sich im schlimmen Sinne ändert und wie die Erscheinungen endlich zum Tode führen; die Krankheit ist von so gesetzmäßigem Verlauf, das schließliche Ende so sicher vorauszusehen, die Heilung jedenfalls so sehr die Ausnahme, daß der Entschluß zur Operation nicht schwer fallen kann. In dieser Ueberzeugung werden wir bestärkt, wenn wir demgegenüber die Krankengeschichten operativ geheilter Fälle durchlesen und Heilungen berichtet finden trotz größter Verunreinigungen der Bauchhöhle durch Kot und Speiseteile. Es wird ja auch bei Gelegenheit einiger statistischer Notizen, die ich unten zu geben beabsichtige, Zeit sein, den günstigen Einfluß der Operation direkt durch den Zahlennachweis zu erhärten.

Recht schwierig ist die Frage zu beantworten, wie weit man auch die postoperative Peritonitis einer abermaligen Operation unterziehen soll. Dieselbe hat in der Eröffnung des Abdomens und einer Tamponade des bereits infizierten Gebietes zu bestehen. Daß die verschiedenen Operateure in einem solchen Falle außerordentlich in ihren Meinungen divergieren, kam auch zum Ausdruck in der Diskussion über einen von mir über das gleiche Thema in der Schlesischen Gesellschaft für vaterländische Kultur gehaltenen Vortrag. Hier betonte Herr Geheimrat Küstner, daß ihm in den Fällen, wo er nachträglich noch das Abdomen geöffnet habe, niemals eine Patientin mit dem Leben davon gekommen sei, daß dies jedoch zuweilen von ihm beobachtet worden sei in Fällen, in denen er eine Nachoperation unterlassen habe und daß er sich nicht dem Eindruck habe entziehen können, es sei das günstige Ereignis eingetreten gerade wegen des Ausbleibens einer zweiten Operation, welche den Prozeß der natürlichen Abkapselung nur hätte stören können. — Wie mir scheint, ist dies der von den meisten Gynäkologen vertretene Standpunkt, wenigstens ergiebt sich Aehnliches aus der bekannten Arbeit von Martin.

Demgegenüber wies, ebenfalls bei der genannten Gelegenheit, Herr Geheimrat Mikulicz darauf hin, daß die Gynäkologen nur eine bestimmte Form der Peritonitis gewöhnlich zu sehen bekommen. Die Gelegenheit zur diffusen Verbreitung des Prozesses sei nämlich um so größer, je höher oben die infizierende Quelle säße. Die infizierenden Massen senkten sich der Schwere nach abwärts, fänden zwar in den natürlichen,

im Abdomen vorhandenen Barrièren-(Netz, Mesenterium u. s. w.) — ein gewisses Hindernis, aber gelangten doch mit einer gewissen Leichtigkeit von oben nach unten; umgekehrt sei das viel schwerer. So erlebten denn die Gynäkologen bei den von den Beckenorganen ausgehenden Peritonitisformen relativ viel Spontanheilungen, und in den Fällen, wo sich — gegen die Regel — die Entzündung schnell nach den oberen Partien des Bauches verbreitet hätte, da sei allerdings jede Rettung so wie so ausgeschlossen. Die Chirurgen sähen dagegen häufig auch die anderen, von höher gelegenen Abdominalorganen ausgehenden Peritonitisformen, die an und für sich eine erheblich schlimmere Prognose gäben und daher sei ihre größere Geneigtheit, in solchen Fällen bei den ersten Zeichen einer Peritonitis einzugreifen, wohl erklärlich; er könne jedenfalls aus seiner Erfahrung über einige Fälle berichten, die ihre Rettung zweifellos einer Wiedereröffnung des Abdomens verdankten. Ueber drei solcher Fälle werde ich im Anhang berichten. In dem einen war ein abgekapselter streptokokkenhaltiger Erguß vorhanden (Exstirpation eines gestielten Leberechinococcus), im zweiten handelte es sich bei der Naht einer Wanderniere um eine „trockene" Form einer Peritonitis, die klinischen Erscheinungen waren recht bedrohliche, im dritten Falle war bei einer Ventrifixation des Uterus ein Absceß um dessen Fundus entstanden, die benachbarten Darmschlingen waren stark gebläht, gerötet, fibrinös belegt. In allen 3 Fällen erfolgte die Heilung nach der im Durchschnitt 24 Stunden nach Beginn der Erscheinung vorgenommenen Wiedereröffnung.

Ich für meinen Teil möchte mich ganz der Meinung meines Lehrers anschließen und zwar um so mehr, als es mir doch etwas gewagt erscheint, sich auf die natürlichen Schutzkräfte des Peritoneums zu verlassen, während wir bei der Wiedereröffnung der Bauchhöhle, die hier noch den großen Vorteil bietet, daß wir schnell und ohne uns wie sonst so oft mit dem Suchen nach dem lokalen Herd der Entzündung abmühen zu müssen, an die gefährdete Stelle gelangen können, doch die Chancen für uns haben, ein eventuell bereits vorhandenes Exsudat entleeren und die Entzündung in dem oben vielfach besprochenen Sinne auf ihren Herd beschränken zu können.

Ich möchte mir erlauben, das bisher Gesagte in folgenden Sätzen nochmals zum Ausdruck zu bringen.

1) Die Wirkung des chirurgischen Eingriffes bei der Peritonitis beruht (neben der Entspannung der Bauchdecken und Herstellung normaler Cirkulationsverhältnisse) vornehmlich auf der Entleerung vorhandenen infektiösen (toxischen) Exsudates, sowie auf der Möglichkeit, durch Drainage oder Jodoformgazetamponade eine beginnende Entzündung auf ihren Herd zu beschränken.

2) Der Eingriff ist daher indiziert bei dem Nachweis eines solchen

Exsudates — und zwar sowohl bei den diffusen als bei den circumskripten Formen.

3) Ganz ohne Rücksicht auf ein vorhandenes oder fehlendes Exsudat ist der Eingriff vorzunehmen in den ersten Stadien der Perforationsperitonitis im engeren Sinne, der traumatischen und postoperativen Peritonitis. Eine beginnende septische Peritonitis (im Sinne von MIKULICZ) erscheint unter diesen Bedingungen heilbar.

4) Dagegen ist eine bereits vorgeschrittene diffuse septische Peritonitis nicht Gegenstand eines chirurgischen Eingriffes.

5) Von der diffusen septischen Entzündung zu trennen sind diejenigen „trockenen" Formen, welche zwar auch mit diffusen Reizerscheinungen von seiten des Peritoneums, aber ohne Mitbeteiligung des Gesamtorganismus (Intoxikation) verlaufen. Auch sie sind nicht Gegenstand einer Operation.

6) Nicht Gegenstand einer Operation sind auch alle jene Fälle, in denen die Allgemeininfektion bereits so weit vorgeschritten ist, daß der Eingriff von vornherein als aussichtslos erscheint.

Wenden wir uns nun den praktischen Erfahrungen auf diesem Gebiete zu.

Aus der großen Zahl von Arbeiten, welche für diesen Nachweis zu Gebote stehen, citiere ich zuerst die Arbeit von KRECKE, welcher im Jahre 1891 bereits 119 Fälle von operativ behandelter Peritonitis zusammenstellen konnte. Abgesehen von 18 Fällen unbekannter Provenienz, von denen 9 heilten, verteilten sich dieselben folgendermaßen:

1) 36 vom Wurmfortsatz ausgegangen (19 gestorben);

2) 12 Fälle von Typhusperforation, von denen 5 heilten;

3) 12 Fälle von Darmperforation aus anderen Ursachen mit 5 Heilungen;

4) 7 Perforationen eines Magengeschwürs (7 gestorben);

5) 4 Fälle von offener Verletzung der Eingeweide (1 Heilung);

6) 8 Fälle von Peritonitis nach Kontusionen des Unterleibes (3 geheilt);

7) 13 Fälle von puerperaler Peritonitis mit 5 Heilungen.

8) 9 Fälle von Peritonitis verschiedenen Ursprungs (6 geheilt).

So wertvoll der sich aus diesen Zahlenreihen ergebende Hinweis auf die Heilbarkeit einer Reihe auch anscheinend verlorener Fälle sein mag und so mühselig auch immer diese Zusammenstellung für den Verfasser gewesen ist, so ist, wie schon vielfach hervorgehoben worden ist, das Resultat derselben doch nicht maßgebend; selbst für den Fall, daß alle damals publizierten Fälle in ihr Aufnahme gefunden hätten, ist zweifellos noch eine große Zahl nicht publizierter — wohl meist ungünstig verlaufener — Fälle übrig geblieben. Es ist dies ja ein

so häufiger Fehler unserer medizinischen Statistiken, ein Uebelstand, welcher die erreichten Resultate in einem zu günstigen Lichte erscheinen läßt; auch die Genesungsziffer von annähernd 43 Proz., welche sich aus den KRECKE'schen Zahlen berechnen läßt, ist zweifellos viel zu hoch gegriffen. Es kommt für eine solche Sammelstatistik, wie ich sie anfangs auch versucht hatte, noch der große Uebelstand in Betracht, daß die vorhandenen Beobachtungen zum großen Teil sehr kurz und auch teilweise recht ungenau wiedergegeben sind.

Von jeher hat man deshalb (auch KRECKE) mit Recht ein größeres Gewicht gelegt auf die Erfahrungen einzelner Chirurgen, welche ihr Material lückenlos bekannt gegeben haben. Abgesehen von den weiter unten zu nennenden Autoren will ich hier vor allen KÖRTE citieren, der, von den deutschen Chirurgen wenigstens, auf diesem Gebiete wohl die zahlreichsten Erfahrungen gesammelt hat.

KÖRTE operierte folgende Fälle von allgemeiner Peritonitis, nach ihrem Ausgangspunkt geordnet:

Perforation des Wurmfortsatzes	34	Fälle, geheilt	13,	gestorben	21
Magenperforation	6	„ „	1	„	5
Hernienreposition	6	„ „	4	„	2
Darmperforation, Typhus, Fremdkörper	4	„ „	—	„	4
Erkrankungen der weiblichen Genitalien	14	„ „	3	„	11
Gallenblasenerkrankung	1	„ „	—	„	1
Aus unbekannter Ursache	6	„ „	4	„	2
	71	Fälle, geheilt	25,	gestorben	46

Im ganzen wurden somit in 35,2 Proz. Heilung erzielt.

Zu dieser Statistik ist ausdrücklich zu bemerken, daß es sich nur um Fälle diffuser eiteriger Bauchfellentzündung handelt — und zwar war bei den geheilten Fällen das Exsudat 10 mal ein eiterig-jauchiges, 10 mal ein eiteriges; in zwei Fällen handelte es sich um typische Beispiele einer progredient-eiterigen Peritonitis, in einem Falle fand sich nur wenig flüssiges eiteriges Exsudat. — Die Statistik von KÖRTE ist um so interessanter, als ein Vergleich der einzelnen Gruppen trotz der für eine solche Berechnung noch kleinen Zahlen schon deutlich erkennen läßt, welch große Unterschiede in den Gefahren der Peritonitis je nach dem Organe bestehen, das ihren Ausgangspunkt gebildet hat. Es sind diese Differenzen begründet sowohl in der Art und Virulenz der Bakterien, welche das Organ zur Zeit der Erkrankung oder auch normalerweise beherbergt, als auch in der Art, wie diese Bakterien in das Peritoneum eingedrungen sind, ob in großem, reichlichem Strome, ob spärlich und allmählich in langsamem Vordringen.

Derselben Erfahrung begegnen wir auch, wenn wir die Resultate größerer Sammelstatistiken miteinander vergleichen. Ich will dieselben um so weniger ganz übergehen, als dieselben thatsächlich zum Teil eine große Rolle in praktischer Beziehung gespielt haben. So hat sich z. B. PARISER jedenfalls ganz sicher mit seiner Arbeit über das perforierte Magenulcus ein großes Verdienst erworben, indem er eine

ganze Reihe geheilter Fälle ans Licht zog, die dem größeren ärztlichen Publikum durchaus unbekannt geblieben waren und die doch in ihrer Gesamtheit eine ganz andere Auffassung über die Chancen eines operativen Eingriffes herbeiführen mußten.

Pariser konnte bis zum Jahre 1895 43 Fälle von perforiertem Magengeschwür mit 10 Heilungen feststellen, und er konnte gleichfalls beweisen, daß die Chancen sich verschlechterten, je später zur Operation geschritten wurde. Nach Ablauf der ersten 10 Stunden gehört die Heilung zu den Seltenheiten.

Mikulicz hat diese Statistik unter Berücksichtigung einer Arbeit von Weir und Foote noch in folgender Weise erweitert.

1885 bis inkl. 1893:	Anzahl 35,	geheilt 1,	gestorben 34,	Mortalität 97,13	Proz.
1894 „ „ 1896:	„ 68,	„ 32,	„ 36,	„ 52,94	„
	Anzahl 103,	geheilt 33,	gestorben 70,	Mortalität 67,96	Proz.

Die Erfolge der Laparotomie bei der vom Wurmfortsatz ausgehenden Peritonitis hat Körte zusammengestellt. Ich gebe seine Tabelle, welcher ich noch die von Sonnenburg bisher publizierten Fälle und die eigenen anfüge.

Lennander	16	Fälle, geheilt	11	gestorben	5
Rotter	26	„ „	11	„	15
Jalaguier	22	„ „	4	„	18
Mc Burney	27	„ „	13	„	14
Abbé	10	„ „	3	„	7
Richardson	32	„ „	9	„	23
Körte	34	„ „	13	„	21
Sonnenburg:					
progredient-eiterige Peritonitis	18	„ „	10	„	8
jauchig-eiterige Peritonitis	21	„ „	3	„	18
Append. gangraenosa mit diffuser (sept.) Peritonitis	9	„ „	—	„	9
Eigene Fälle (Mikulicz-Tietze):					
diffus-septische Peritonitis	3	„ „	—	„	3
progredient-eiterige Peritonitis	11	„ „	8	„	3
allgemein-eiterige Peritonitis	2	„ „	1	„	1
	231	Fälle, geheilt	86,	gestorben	145

das giebt Heilungen = 37,2 Proz.

Die Perforationsperitonitis nach Typhus hat gleichfalls eine Reihe von Bearbeitungen erfahren. Ich nenne zuerst diejenige von Finney (1897). Derselbe konnte 52 operierte Fälle mit 17 Heilungen zusammenstellen. Nach seinen Berechnungen liegen die Perforationen in 80 Proz. der Fälle dicht oberhalb der Bauhin'schen Klappe, etwa in 12 Proz. im Dickdarm, zuweilen sind sie im Proc. vermiformis gefunden worden. Meist ist die Perforation einfach, doch waren in 12 Fällen mehrfache Perforationen vorhanden. Die Form der Peritonitis ist in der großen Mehrzahl der Fälle die der jauchig-eiterigen.

Etwas ungünstigere Zahlen ergab die Statistik von Gesselewitsch und Wanach, welche unter 69 Fällen ebenfalls nur 17 bezw. unter 63 sicheren Typhusfällen nur 11 Heilungen (= 17,4 Proz.) finden konnten.

In Bezug auf die puerperale Peritonitis berichtet WINCKEL 19 Fälle mit 4 Heilungen = 21 Proz.

Was nun unsere eigenen, im folgenden mitgeteilten Beobachtungen anbetrifft, so möchte ich zunächst bemerken, daß es sich in allen mit Ausnahme von 2 Fällen (No. 2 und 20) um verschiedene Formen einer allgemeinen Peritonitis handelte. In diesen beiden war eine lokalisierte Entzündung vorhanden, das eine Mal handelte es sich um ein riesiges Bauchempyem, das andere Mal um eine Peritonitis der Oberbauchgegend. Ich habe aber beide Fälle in die Tabelle aufgenommen, weil es Perforativperitonitiden waren, in einem Falle entstanden durch Durchbruch eines Typhusgeschwürs, im zweiten Falle erzeugt durch eine Perforation der Gallenblase.

Dies vorausgeschickt, verteilen sich unsere Fälle, wie folgt:

Peritonitis, ausgehend von					
Magenulcus	1 Fall,	geheilt	—	gestorben	1
Gallenblase	1 „	„	1	„	—
Typhusgeschwür	1 „	„	1	„	—
Perityphlitis	16 „	„	9	„	7
Geschwür im Coecum	1 „	„	—	„	1
nach verschiedenen Operationen					
a) am Magen	2 „	„	—	„	2
b) Leber	1 „	„	1	„	—
c) Niere	1 „	„	1	„	—
d) Uterus	1 „	„	1	„	—
	25 Fälle,	geheilt	14,	gestorben	11

Einige dieser Fälle erfordern eine gesonderte Besprechung. In 4 Fällen fand eine Perforation von Magen bezw. Darm in die freie Bauchhöhle statt. Es sind das die Fälle No. 1, 17, 18 und 19.

Es handelte sich dabei einmal um ein perforiertes Magengeschwür an der Hinterwand. Wie die spätere Sektion ergab, saß die Perforationsöffnung, linsengroß, ziemlich genau in der Mitte der Hinterwand und entsprach dem Centrum eines etwa pfenniggroßen Geschwürs. Die 18 Jahre alte Patientin hatte niemals vorher die Symptome eines Magengeschwürs dargeboten, war angeblich auch niemals ernstlich krank gewesen, litt aber zur Zeit ihrer Aufnahme an einem verdächtigen Fluor albus. Die Krankheit hatte ganz plötzlich eingesetzt, Patientin war beim Tanzen mit einem Schrei zusammengestürzt. Von da ab Erbrechen und heftige Schmerzen im Leibe. Bei der ärztlichen Untersuchung fanden sich die Zeichen einer allgemeinen Peritonitis, doch ließen in Bezug auf die Entstehung derselben eine deutliche Dämpfung und stärkere Resistenz in der Mitte des Leibes den Gedanken an einen Strangulationsileus nicht von der Hand weisen. Ein Fingerzeig in Bezug auf die Lokaldiagnose „Magenulcus“ fehlte. Thatsächlich fand ich letzteres auch nicht bei der Operation, wobei ich mich allerdings von dem Befunde starker eiterig-fibrinöser Beläge im Becken täuschen ließ, indem ich den Ausgangspunkt der Erkrankung in den weiblichen

Genitalien suchte. Auffallend war, wie ich schon weiter oben ausgeführt habe, in diesem Falle die seröse Beschaffenheit des Exsudates in den höheren Abschnitten des Abdomens.

Leicht zu diagnostizieren waren die 3 übrigen Fälle von Perforation in die freie Bauchhöhle. Zweimal handelte es sich dabei um Perforation des Wurmfortsatzes, einmal um eine beginnende Perforation eines Geschwürs im Coecum. Die Ursache des letzteren blieb unaufgeklärt. Die Symptome waren die einer Appendicitis perforativa. Patient starb.

Ungemein charakteristische Symptome boten die beiden Fälle von Perforation des Wurmfortsatzes. Beide Patienten, ein 29-jähriger Mann und ein 20-jähriges Mädchen, befanden sich bei einer schon seit Tagen bestehenden Perityphlitis in ganz leidlichem Zustande, als scheinbar ganz plötzlich die Symptome einsetzten, in deren Vordergrund zunächst ein ganz enormer Kollapszustand sich befand, von welchem das junge Mädchen auch zur Zeit der Operation noch nicht erholt war; es starb, nachdem kaum das Abdomen eröffnet war, auf dem Tisch. Es fand sich im kleinen Becken reichlich Eiter, der Wurmfortsatz trug an seiner Basis eine klaffende, über linsengroße Perforation, aus der ein weiches Kotbröckel quoll, Verklebungen fehlten völlig. Die vorhandene Flüssigkeitsmenge war vorher nicht nachweisbar gewesen. In einem zweiten Falle würde ich in einem so tiefen Shock nicht mehr operieren.

Im 2. Falle waren wir glücklicher, Patient wurde geheilt. Als ich ihn aufsuchte, hatte er seinen anfänglichen Kollapszustand — derselbe hatte etwa 3 Stunden in schwerer Form angehalten — bereits etwas überwunden. Sein Sensorium, das anfangs stark getrübt war, war wieder frei (er ließ sich noch — auf seinem Totenbette, wie er glaubte — trauen), doch hatte er einen elenden Puls, war stark cyanotisch, hatte heftige Schmerzen im Leibe und erbrach öfters kleine Mengen stark gallig gefärbter Flüssigkeit. In dem stark empfindlichen und aufgetriebenen Leibe war ein Erguß nicht nachweisbar. Bei der Operation fand sich reichlich Eiter im Becken, die Darmschlingen waren kolossal gebläht und injiziert, wie bei einem Ileus. Den Wurmfortsatz bekam ich nicht zu Gesicht, da ich von der Mittellinie aus operiert hatte und mich scheute, mit der Hand zwischen den entzündeten Därmen herumzusuchen.

In einem künftigen Falle würde ich ganz im Sinne von Sonnenburg mit einem ergiebigen Schnitte parallel dem Poupart'schen Bande beginnen. Einen solchen hatte ich auch in diesem Falle noch dem Schnitte in der Linea alba hinzugefügt, doch nur, um von hier aus Tücher behufs Drainage in das Becken einzuführen.

In diesen 4 Fällen von typischer Perforationsperitonitis ist operiert worden: in dem geheilten Falle (Perityphlitis) 10 Stunden nach der Perforation, bei dem Magenulcus nach 28 Stunden, der Perforation des

Coecums 24 Stunden später, bei dem 2. Fall von Perityphlitis nach 12 Stunden. Von diesen 4 Fällen zeigte allein die (beginnende) Perforation des Coecums die diffuse septische Form, die übrigen das Bild der eiterigen bezw. serös-eiterigen Peritonitis.

Gegenüber diesen 4 Perforationen stehen 2 Fälle, in denen eine Perforation langsamer erfolgte, so daß offenbar schon Verklebungen vorhanden waren. Es sind das Fall 2, Perforation der Gallenblase, lokale Peritonitis, Operation nach 36 Stunden, Heilung, und Fall 20, Perforation eines Typhusgeschwürs in der 3. Woche, riesiges Bauchempyem, Incision, Heilung nach sehr langsamer und oft gefährdeter Rekonvalescenz.

Versuche ich meine Fälle, ohne Rücksicht auf den Ausgangspunkt und die Art der Entstehung, lediglich von anatomischen Gesichtspunkten aus zu ordnen, so finden sich unter den 23 allgemeinen Peritonitiden folgende Gruppen.

Es gehörten zur diffus-septischen Form 4 Fälle, und zwar

No. 13, betreffend ein 12 Jahre altes Mädchen, diffuse septische Peritonitis im Verlaufe einer seit 4 Tagen bestehenden Perityphlitis, Tod.

No. 15, ein 10 Jahre alter Knabe, seit 8 Tagen an Perityphlitis erkrankt, allmähliches Einsetzen der Erscheinungen einer septischen Peritonitis. Tod.

No. 19, 60 Jahre alte Dame, Perforation des Coecums, Tod (siehe oben).

No. 22, septische Peritonitis nach Magenresektion. Tod.

Diffus-eiterige Formen stellten dar No. 17 und 18, die schon erwähnten Fälle von Perforation des Wurmfortsatzes, und No. 21, Peritonitis nach Gastroenteroanastomose, Tod.

Diffus-serös-eiterig war das Exsudat in No. 1, Perforation eines Magenulcus, Tod.

Diffuse (septisch-)seröse Form war No. 14, ein 22 Jahre altes Fräulein betreffend, das im Anschluß an eine Blinddarmentzündung unter den schweren Erscheinungen einer septischen Peritonitis erkrankt war, Tod 6 Stunden nach der Laparotomie.

Progredient-eiterige Formen waren 10mal zu verzeichnen, und zwar No. 3—12, alle im Anschluß an Perityphlitis, darunter erfolgten 7 Heilungen.

Ungewiß erschien die Stellung des Falles No. 16 im System. Es handelte sich um einen an Blinddarmentzündung erkrankten Knaben, bei dem sich innerhalb von 2 Tagen schwere peritoneale Erscheinungen herausbilden. Bei der Incision stößt man in der Ileocöcalgegend nur auf stark geblähte, leicht verklebte, lebhaft injizierte Därme, ohne daß sich Exsudat entleerte; es wird über dem linken POUPART'schen Bande ein Schnitt gemacht und zwischen ähnlich gestalteten Därmen ein Thee-

löffel voll schmutzigen Eiters entleert. Tamponade. Heilung unter allmählichem Schwinden der vorhandenen Intoxikationserscheinungen. Ich meine, daß es hier zweifelhaft bleibt, ob eine progredient-eiterige Form vorgelegen hat oder ob wir hierin eine Heilung einer eben erst beginnenden „diffus-septischen" Peritonitis erblicken dürfen.

Ebensowenig läßt sich beurteilen, ob die nach Operationen entstandenen Peritonitiden in No. 23—25 (Fixierung einer Wanderniere, Exstirpation eines gestielten Leberechinococcus, Ventrifixation des Uterus) zur progredient-eiterigen Form geführt haben würden oder ob sie, namentlich No. 23 (Wanderniere), „diffus-septisch" geworden wären. Diese 3 Fälle heilten durch Operation.

Unter den 10 progredienten Formen fanden sich Abscesse in

der Blinddarmgegend	8
im hinteren Scheidengewölbe	3
„ linken Hypochondrium	2
„ rechten „	2
zwischen Blase und Mastdarm	4
im Mesogastrium zwischen den Därmen	4
„ Paranephrium	2
subphrenischer Absceß	2

Die schlimmsten Erkrankungen unter diesen waren die Fälle No. 7, 8 und 10. Hier schwankten die Patienten wochenlang in Lebensgefahr und wurden alle 3 erst nach einer größeren Anzahl von Incisionen geheilt. Interessant ist, daß sich namentlich im Fall 10 eine auffallende Cyanose und Pulsbeschleunigung so lange hielten, bis der letzte Absceß incidiert war; da zeitweise die Temperatur zwischendurch ganz normal erschien, so waren das die einzigen Zeichen eines noch bestehenden Krankheitsherdes. In den meisten Fällen aber sank das vorhandene Fieber gewöhnlich nicht nach der Eröffnung von Abscessen, wenn noch andere in der Tiefe saßen, oder es geschah das nur vorübergehend, zeitweilig bestanden sogar dabei noch lebhafte peritoneale Reizerscheinungen, heftige Schmerzen und Erbrechen.

In Fall 7 waren zuerst ein Absceß in der Ileocöcalgegend und zwischen Blase und Rectum eröffnet worden. Bei völligem Wohlbefinden des Patienten wurde nach einigen Tagen das Drain aus dem Rectum entfernt, doch begann der Kranke wieder zu fiebern, was eine erneute Einführung notwendig machte. In der Nacht heftiges Erbrechen und lebhafte Schmerzen im Leibe, Patient fiebert hoch; es wird eine Perforation der Darmwand beim Einführen des Drains angenommen und am Morgen die Laparotomie ausgeführt. Es findet sich eine serofibrinöse Peritonitis, die Darmschlingen sind der Bauchwand leicht adhärent, nach ihrem Abdrängen entleert sich eine mäßige Menge von Erguß. Drainage durch Tücher. Die Erscheinungen kehren schnell zur Norm zurück.

Auch in Fall 10 zwangen die Verhältnisse, einen „trüb"-serösen Erguß zu eröffnen, nach dessen Entleerung eine auffallend schnelle Besserung eintrat. Diese beiden Fälle hätte ich also oben noch bei der Besprechung der infektiösen serösen Formen mit anziehen können: eine derartige Peritonitis trägt ganz den Charakter einer akuten infektiösen Pleuritis mit zellreichem Exsudat.

Unter den Komplikationen bei meinen Erkrankten muß ich einmal das Vorhandensein eines Lungenabscesses erwähnen, der operiert und ausgeheilt wurde. Es betraf den schon mehrfach erwähnten Patienten mit Perforation des Proc. vermiformis. Einmal wurde ein subphrenischer Absceß in einen Bronchus ausgehustet (Fall 5) und einmal entwickelte sich eine schwere Bronchopneumonie und Nephritis (Fall 20).

In 3 Fällen (No. 5, 8, 10) entstand eine Kotfistel, die sich 2 mal spontan, 1 mal nach einem geringfügigen Eingriff schloß.

Bei 2 Patienten waren insofern Nachkrankheiten vorhanden, als es bei den Patienten unter No. 7 und 17 infolge der vielen Verwachsungen in ihrem Abdomen zu vorübergehenden Ileuserscheinungen kam.

Gehen wir noch auf die Technik bei unseren Operationen ein, so können wir uns in Bezug auf die circumskripten Formen und auf die progredient-eiterige Peritonitis kurz fassen. Häufig vollzieht sich hierbei die Operation nicht anders wie die Incision irgend eines gewöhnlichen Weichteilabscesses, und nur die eigentümliche Lokalisation des Eiterherdes mahnt zur besonderen Vorsicht und zu sorgfältigem präparatorischem Vorgehen. Dies gilt besonders bei der Eröffnung vom Mastdarm und der Scheide aus, zumal bei der Incision im vorderen Scheidengewölbe. Es empfiehlt sich, sich recht sorgfältig an den Vorderrand des leicht vorgezogenen Uterus zu halten und nach Ablösung des Scheidengewölbes stumpf gegen den Absceß vorzudringen. Bei der Eröffnung vom Rectum aus haben wir meist den Sphinkter ani gespalten und den Absceß durch die Rectumwand incidiert. Man erleichtert sich durch breites Auseinanderziehen der Wundränder ungemein den Zugang zu dem Operationsgebiete, und der Abfluß durch das nach der Incision eingeführte Drainrohr wird gleichfalls in vollkommener Weise gewährleistet, sobald der Schließmuskel ausgeschaltet ist. Das Drainrohr kann gewöhnlich schon nach wenigen Tagen entfernt werden, da die Incisionsöffnung später von selbst weit genug offen bleibt; nur selten entsteht dann noch einmal eine Sekretverhaltung, die ein abermaliges Einführen desselben notwendig macht. Von der Drainage mittels Gummischläuchen machen wir sonst bei intravisceralen Abscessen nur wenig Gebrauch; wir spalten die letzteren vielmehr so breit, daß nirgends eine Spalte oder Nische sich unserer

Beobachtung entziehen kann und tamponieren dieselbe mit Gaze aus. Da die hierzu verbrauchten Mengen von Verbandstoffen häufig sehr große sind, so hat man den Gebrauch der hierzu meist verwendeten Jodoformgaze etwas einzuschränken und dieselbe zum Teil durch sterile Tücher zu ersetzen. Sobald sich aber Zeichen von Jodoformintoxikation einstellen, d. h. Pulsbeschleunigung, Unruhe, schlechter Schlaf, Appetitlosigkeit, pappiger Geschmack im Munde, Uebelkeit, so lassen wir das Jodoform ganz fort und verwenden nur sterile Tücher, die in essigsaurer Thonerdelösung getränkt sind. Die Deutung dieser Symptome als Jodoformwirkung macht bei einem Peritonitiskranken manchmal Schwierigkeiten, und namentlich haben uns früher die gastroenteritischen Erscheinungen, vornehmlich das Erbrechen, zu allerhand Täuschungen geführt. Erst nachdem wir vor einigen Jahren eine Patientin mit Jodoformgazetamponade des Abdomens an unstillbarem Erbrechen verloren hatten, ohne bei der Sektion eine Spur von Peritonitis zu finden, und eine zweite, etwas später operierte, welche dieselben Symptome zeigte, durch schleunige Entfernung des Jodoforms retten konnten, sind wir auf diese Symptome, die bei einem Laparotomierten so täuschen kann, besonders aufmerksam geworden. Zu betonen ist, daß wir schon seit vielen Jahren zur Peritonealtamponade eine sterilisierte Jodoformgaze verwenden, die kaum 1 Proz. Jodoform enthält!

Sind die Abscesse bei der progredient-eiterigen Peritonitis durch größere Zwischenräume getrennt, so erfordert jeder eine besondere Incision; mehr aneinander liegende Abscesse kann man zuweilen von einer Wunde aus erreichen, bezw. entdeckt man zuweilen nach Entleerung eines Abscesses an irgend einer Stelle des Wundgebietes noch aus einer Nische etwas Eiter hervorquellen, und wenn man dann vorsichtig nachgeht, so gelangt man in eine neue, manchmal recht große, mit der ersten kommunizierenden Eiterhöhle.

Die Erfahrung des Einzelnen wird in solchen Fällen zu entscheiden haben, ob man sich dann mit dieser Eröffnung von der Wunde aus begnügen soll oder ob es nötig ist, eine zweite Incision anzulegen; wo es geht, ist dies vorzuziehen, jedenfalls ist die genügende Entleerung des Eiters unter allen Umständen unsere Hauptsorge. Bei tiefliegenden und nicht vollkommen freizulegenden Exsudatherden legen wir neben der Jodoformgaze noch ein dickes Drain ein. Nach Tamponade der Wunde werden die Hautränder mit einigen lose zusammengedrehten Silbernähten etwas genähert. Seide, die sich schnell mit Eiter vollsaugt, empfiehlt sich für diese Haftnähte nicht. Wegen der naturgemäß mangelhaften Antisepsis beim Verbandwechsel, d. h. wegen der Unmöglichkeit, die Nachbarschaft des Wundgebietes jedesmal sicher zu desinfizieren, und weil die Wunden häufig in der Nähe von Körperstellen angelegt werden müssen, in denen dieser Parasit heimisch ist, entwickelt sich leider nicht gerade selten bei diesen Abscessen eine

nachträgliche Pyocyaneusinfektion, die wegen der häufigen schweren Granulationsblutungen, die sie mit sich führt, recht unangenehm werden kann. In solchen Fällen wurde die Wunde zuweilen mit einer starken Lösung von übermangansaurem Kali ausgespült, was mir von Vorteil erschien, sonst aber wurde jede Spülung vermieden und die Wunde nur ganz trocken ausgetupft. Am besten eignen sich hierzu Wattebäuschchen, die mit sterilem Wasser oder einer antiseptischen Lösung befeuchtet und dann ausgedrückt, sich zu ganz feinen Spitzen ausziehen lassen, mit denen man mit großer Schonung und Feinheit in alle Wundwinkel hineinlangen kann. Es unterliegt für mich gar keinem Zweifel, daß, auf diese Weise behandelt, die Wunde weit rascher und kräftiger Granulationen entwickelt, wie unter dem Einfluß von Spülungen, wenn auch bei letzteren unter den jetzt geschilderten Verhältnissen die Gefahr der Verschleppung von Infektionskeimen in das freie Peritoneum nicht besteht; letzteres ist durch die bestehenden Adhäsionen geschützt. Die Erhaltung desselben ist natürlich auch bei der Operation unsere Hauptsorge und eine Trennung desselben nur erlaubt, wenn man z. B. zwischen zwei verklebten Darmschlingen einen Abscess vermutet oder aus ähnlichen Gründen (vergl. Krankengeschichte 7). Im ersteren Falle muß man durch vorgelegte Tücher sorgsam die Peritonealhöhle vor dem Einfließen von Eiter schützen. Das Abkratzen von Fibrinbelegen, die fest am Darm haften, halte ich nach meinen oben ausgeführten Ansichten über die schützende Bedeutung der Fibrinniederschläge für falsch.

In den Fällen, in welchen statt des Abscesses sofort die freie Bauchhöhle eröffnet wird, wird von uns in der Regel die zweizeitige Operation ausgeführt, d. h. nach provisorischer Tamponade der freigelegte Abscess nach frühestens 24 Stunden incidiert. Bis zu dieser Zeit sind meist die Verklebungen bereits so fest, daß eine Infektion nicht mehr zu fürchten ist, wenn natürlich auch ein noch längeres Zuwarten mit der Eröffnung wünschenswert erscheint.

Wir kommen nun zur Behandlung der allgemeinen Formen von Bauchfellentzündung, bei denen wir die Operation für zulässig erachten, d. h. der diffusen (jauchig) eiterigen und septisch-serösen und werden hier diejenigen der Perforationsperitonitis, der traumatischen und operativen überhaupt mitbesprochen.

Wir haben in diesen Fällen die Aufgabe, schnell und schonend, aber ausgiebig den vorhandenen Sekreten Abfluß zu verschaffen und womöglich die Quelle der Infektion zu eliminieren. Während die erste Aufgabe immer zu erreichen ist, ist die letztere Absicht häufig nichts weiter als ein frommer Wunsch und zwar vor allen Dingen deswegen, weil wir häufig gar nicht in der Lage sind, vor der Operation eine exakte Diagnose zu stellen. Das gilt ganz besonders für die Perforationsperitonitis. Zwar hat schon vor einer Reihe von Jahren

Czerny den Versuch gemacht, ein „Perforationsschema" aufzustellen, das zweifellos uns in vielen Fällen sich als nützlich erweisen wird, aber es werden trotzdem noch eine ganze Reihe unklarer Fälle übrig bleiben, Fälle, in denen nicht einmal die Frage mit Sicherheit entschieden werden kann, ob es sich um einen Ileus oder Peritonitis handelt, geschweige denn, daß eine topische Diagnose möglich erschiene. In vielen Fällen, noch dazu wenn der Kräftezustand der Patienten jedes Herumsuchen in den Baucheingeweiden verbietet, werden wir uns damit begnügen müssen, den ersten beiden Indikationen gerecht zu werden. Glücklicherweise giebt es genug Fälle, in denen auch so die Heilung erfolgt, weil die vorhandene Perforation durch Verklebung und spätere Verwachsung mit den Nachbarorganen geschlossen wird. Leider haben sich in manchen solcher Fälle diese Verwachsungen doch wieder gelöst und es ist eine tödliche Peritonitis noch nachträglich entstanden. Wo es der Kräftezustand der Patienten erlaubt, suchen wir den Herd der Infektion, die Stelle der Perforation, die Stelle der Verletzung des Darmes auf, wir nähen dieselbe, resezieren eventuell ein Stück des Darmes, oder nähen die Oeffnung an die Bauchwand, oder lagern die Schlingen nach auswärts. Was in einzelnen Fällen vorzuziehen ist, darüber entscheidet eben die besondere Sachlage, sowohl was den lokalen Zustand als was die Rücksicht auf das Allgemeinbefinden der Patienten betrifft.

Zur Eröffnung des Abdomens verwenden wir im Prinzip einen Medianschnitt, der in der Höhe des wahrscheinlich erkrankten Organs beginnt. Er orientiert uns am besten und ermöglicht den Zugang nach allen Seiten. Nur bei Perforationen des Wurmfortsatzes gehen wir zunächst mit einem seitlichen Schnitt vor, der uns auf den Krankheitsherd führt, dem wir aber beim Bestehen einer diffusen Peritonitis in der Regel noch einen Medianschnitt hinzufügen müssen. Ich bin mit Sonnenburg der Meinung, daß uns dieser seitliche Schnitt am besten über die erkrankte Lokalität orientiert, und daß er häufig andere Schnitte unnötig macht, möchte bei bestehender Peritonitis aber den Medianschnitt nicht unterlassen, weil uns der erstere allein nur ein beschränktes Gebiet eröffnet, von dem aus die Verhältnisse im Mesogastrium und in der linken Beckenhälfte nicht zu übersehen sind, und weil vor allen Dingen die Entleerung von Flüssigkeit aus diesen Teilen durch den ersten Schnitt allein nach meiner Meinung nicht genügend erfolgen kann. Ich würde sogar in vielen Fällen von diffuser eiteriger Peritonitis nach Perforation des Wurmfortsatzes auch einen seitlichen Schnitt über dem linken Poup. Bande ausführen, um von hier aus die linke Beckenhälfte zu drainieren, von der wir ja wissen, daß in dieselbe der Eiter, der vom Wurmfortsatz herkommt, den mechanischen Verhältnissen zufolge so leicht überfließt. Im Fall 18, den ich im Fränkel'schen Hospital operierte, entleerte sich bei einem Median-

schnitt von rechts her gar kein Eiter, derselbe quoll erst mit Macht aus der linken Beckenhälfte, als ich den Uterus und die Adnexe hervorzog.

Wir haben die Schnitte immer ziemlich lang gemacht, jedenfalls so lang, daß man von da aus alle Flüssigkeit entleeren konnte. Bei Perforationen, die von einem hoch gelegenen Organ ausgehen, wird dadurch allerdings die Incision oft sehr ausgedehnt, aber man hat selbst eine solche vom Proc. ensiformis bis zur Symphyse nicht zu scheuen, denn gerade bei den Perforationen des Magens und der hochgelegenen Darmteile ist das Becken in der Regel voll von Flüssigkeit, ja infolge der Senkung der festeren und schwereren Bestandteile ist sogar die Sache oft so, daß sich hoch oben nur ein fast seröses Exsudat findet, während, je tiefer man abwärts gelangt, das Exsudat immer dichter und zellreicher wird, bis man schließlich in den tiefsten Partieen des Beckens nichts als reinen Eiter findet.

Soll man eine infizierte Bauchhöhle ausspülen oder nicht? Ich will nicht auf eine historische Würdigung dieser viel umstrittenen Frage eingehen, sondern nur kurz erwähnen, daß wir uns denen anschließen, welche jede Spülung der Peritonealhöhle vermeiden. Die bekannten Ausführungen von Reichel haben durch die Arbeiten der letzten Jahre über Wunddesinfektion eine vollkommene Bestätigung erfahren. Eine wirkliche Desinfektion des Gewebes ist mit so schwachen Lösungen, wie wir sie beim Peritoneum naturgemäß nur anwenden können, nicht zu erreichen, der mechanische Effekt der einfachen Reinigung durch genügend lange Incisionen, welche auch der Drainage am besten dienen, noch vollkommener zu bewirken. Dazu kommt die Gefahr der Verschleppung von Keimen in bisher von der Infektion noch verschonte Gebiete und schließlich die an und für sich ungünstige Beeinflussung der zarten Serosafläche durch Flüssigkeit. So nehmen wir für unseren Teil von Spülungen Abstand. Eine günstige Einwirkung wäre nach den von Fritsch früher mitgeteilten Erfahrungen von heißen Irrigationen in Bezug auf die Hebung der Herzkraft zu hoffen. Wir besitzen darüber keine eigenen Erfahrungen, und enthalten uns darüber des Urteiles, auch sehen wir in einer möglichsten Beschleunigung der Operation, die durch alle Ausspülungen verzögert wird, doch den Hauptfaktor für einen günstigen Erfolg.

Nach der Operation wird das Abdomen offen gelassen und durch eingestopfte Tücher und Jodoformgazebeutel drainiert. Es erscheint uns dies rationeller, als das Einlegen von Drains, welche leicht Druckusuren veranlassen und sich — auch wenn sie an verschiedenen Stellen eingelegt werden, wie dies Witzel und andere Autoren wollen — doch leicht verstopfen oder von Intestinis verlegt und so unbrauchbar werden. Die Ergebnisse am Lebenden sind da doch noch anders, wie die Versuche an der Leiche. Ist wirklich flüssiges Exsudat

in Mengen vorhanden, so drainieren die Tücher, wie ich oft gesehen habe, tagelang ausgezeichnet, obwohl sie selbst mit den benachbarten Darmschlingen verkleben und sich an der Oberfläche mit einem Fibrinnetz überziehen. Diese Tücher schieben wir in das Becken und zwischen einzelne Darmschlingen. Freilich entstehen dadurch ausgedehnte Verwachsungen, die später einmal zu Störungen in der Darmpassage die Veranlassung geben können, aber es erscheint mir sowohl nach klinischen Erfahrungen als nach dem Ausfall der Experimente von Schnitzler gesichert, daß dieselben sich teilweise allmählich wieder lösen, andererseits erzeugt ja eine abgelaufene Peritonitis als solche zahlreiche Verklebungen.

Von Opiaten machen wir in der Nachbehandlung keinen Gebrauch. Was sich von allgemeinen Gesichtspunkten gegen dieselben anführen läßt, ist in den letzten Jahren vielfach von verschiedenen Seiten erörtert worden, uns bestimmt speciell zu der Nichtanwendung derselben die Ueberlegung, daß wir ja durch die Tamponade des Abdomens viel vollkommener die entzündeten Partien festhalten und ruhig stellen, wenn dies überhaupt nötig ist.

Somit wären wir am Schluß. Wir müssen zugeben, daß auch heute noch jeder Fall von Peritonitis ungelöste Rätsel aufgeben kann, aber doch kann ich mich des Eindruckes nicht erwehren, daß wir in der Frage wieder einen kleinen Schritt weiter gekommen sind. So namentlich dürfte uns heute die Auswahl der Fälle leichter werden, die wir operieren sollen, und das ist doch unsere erste Aufgabe. Es kann unmöglich als ein Triumph der Chirurgie angesehen werden, daß uns in den meisten Fällen zu operieren erlaubt ist, weil wir durch einen Eingriff dem Patienten nicht wesentlich schaden können, sondern wir haben es als unser Ziel anzusehen, nur diejenigen Fälle zu operieren, in denen wir dem Patienten auch wirklich nützen können, und das heißt, von sorgfältig erwogenen Indikationen unser chirurgisches Handeln abhängig zu machen.

Anhang.

Krankengeschichten.

1) Perforation eines Magenulcus an der Hinterwand. Laparotomie nach 30 Stunden. Diffuse serös-eiterige Peritonitis. Tod nach 18 Stunden. (Fraenkel'sches Hospital.)

Emma H., 18 Jahre alt. Vor etwa Jahresfrist Gonorrhöe. Beim Tanzen plötzlich heftiger Schmerz im Leibe, stürzt mit einem Schrei zusammen, wird, stark kollabiert, nach Hause geschafft, am nächsten Tage dem Fraenkel'schen Hospital überwiesen. Bei der Untersuchung, etwa 26 Stunden nach dem Beginn der Erkrankung, findet man die Pat. in

einem sehr elenden Zustande, Puls klein und frequent, Gesicht blaß, Nägel leicht cyanotisch, Temperatur 37,2, Abdomen deutlich aufgetrieben, überall schmerzhaft. Scheinbar vermehrte Resistenz in der Mitte des Leibes, daselbst gedämpft tympanitischer Schall. Blinddarmgegend frei, die Untersuchung per rectum und per vaginam ergiebt nichts Positives. In kurzen Pausen erfolgt heftiges Erbrechen flüssiger, brauner Massen ohne Blutbeimengung. Flatus sind seit gestern nicht abgegangen, keine Peristaltik wahrnehmbar. Früher niemals Erscheinungen eines Magenulcus. Nach weiteren 2 Stunden hat sich der Zustand der Pat. noch weiter insofern verschlechtert, als die Temperatur auf 38,9 gestiegen ist bei einem Puls von 120. Sonstiger Zustand derselbe. Diagnose schwankt zwischen Perforationsperitonitis unbekannter Provenienz und, mit Rücksicht auf die umschriebene Dämpfungsfigur in der Mitte des Leibes und die vermehrte Resistenz beim Fehlen von Peristaltik (Strangulations-)Ileus. Laparotomie. Schnitt in der Mittellinie vom Nabel zur Symphyse. Es entleert sich sofort reichlich serös-eiterige Flüssigkeit, die um so dichter wird, je mehr man sich dem Becken nähert. Im Becken fast reiner Eiter, Wurmfortsatz frei, dagegen beide Ovarien mit dicken eiterähnlichen Fibrinbeschlägen versehen, das rechte Ovarium ist morsch, brüchig, blutig suffundiert. Der Schnitt wird nach oben bis zum Magen verlängert, dessen Vorderseite ganz frei erscheint. Die Flüssigkeit, welche sich aus den oberen Partien des Bauches entleert, ist fast rein serös. Der Ausgangspunkt der Peritonitis bleibt unentschieden, Tamponade des Abdomens. Operation wurde in leichter Chloroformnarkose vorgenommen.

Pat. wird nach der halbstündigen Operation nicht wesentlich kollabiert in das Bett getragen; in der Nacht erfolgt aber mehrfaches heftiges Erbrechen schwärzlicher Massen; Pat. verliert das Bewußtsein, wird kühl, stirbt 18 Stunden nach der Operation.

Bei der Sektion findet sich an der Hinterwand des Magens ziemlich genau in der Mitte ein flaches, pfenniggroßes, bis auf die Serosa reichendes rundes Magengeschwür, dessen Mitte eine linsengroße Perforation bildet. Nach Durchschneidung des Lig. gastrocolicum entleert sich reichlich bräunliche Flüssigkeit, die zwischen Magen und Colon angesammelt war.

2) Perforation der Gallenblase, circumskripte eiterige Peritonitis, Operation, Heilung. (Schon mitgeteilt von Dr. Fuchs, Berl. klin. Wochenschrift, 1897, No. 30. [Geheimrat Mikulicz.])

Patientin, 27 Jahr alt, die wiederholt Anfälle von Gallensteinkoliken gehabt hat. Am 1. November 1896 ganz besonders heftiger Anfall; die Schmerzen durch Morphium etwas gelindert. 4 Stunden später findet der behandelnde Arzt ein von dem früheren Zustand ganz verändertes Bild. Er schreibt: Während ich bisher gewohnt war, Frau D. nach den Anfällen, in den schmerzfreien Intervallen, in einem relativen Wohlbefinden anzutreffen, war ich jetzt über das verfallene Aussehen geradezu überrascht. Frau D. lag vollkommen apathisch da, der Puls, der während der ganzen Zeit zwischen 68 und 80 Schläge aufwies, war bei normaler Temperatur auf 120 emporgeschnellt, Uebelkeit, über die früher von der Kranken niemals geklagt wurde, war beständig vorhanden, der Ikterus war deutlich ausgebildet. Außerdem klagte die Pat. über heftige Schmerzen in der rechten Schulter. Die Untersuchung des Abdomens ergab einen leichten Meteorismus und unterhalb der Gallenblase eine etwa handtellergroße, prominente und auf Berührung außerordentlich schmerzhafte Stelle.

Herr Geheimrat Mikulicz wird benachrichtigt und macht ca. 36—40 Stunden nach der wahrscheinlichen Perforation die Laparotomie.

In der vorderen Axillarlinie unter dem Rippenbogen wurde der Hautschnitt angelegt. Nach Eröffnung der Bauchhöhle drängten sich stark aufgetriebene Därme in die Wundöffnung hinein, und es zeigten sich bereits vielfache frische Verklebungen und leichte fibrinöse Beläge am Peritoneum viscerale und parietale. Nachdem durch sterile Mulltücher die Bauchhöhle abgeschlossen worden war, wurde die Gallenblase bloßgelegt. Dieselbe war bedeutend vergrößert und ungeheuer gespannt. Wegen der drohenden Ruptur wurde die Blase punktiert und gegen 40 ccm trüber, sehr übelriechender, galliger Flüssigkeit entleert. Darauf wurde die Gallenblase incidiert und langsam der noch übrige Inhalt entleert. Es zeigte sich hierbei, daß das Gewebe der Gallenblase außerordentlich brüchig war. Herr Geheimrat Mikulicz führte nun in die geöffnete Gallenblase den Finger ein und konstatierte, daß die Blase in der Nähe des Ductus cysticus lateralwärts weithin usuriert und perforiert war und daß sich eine perihepatische Absceßhöhle gebildet hatte, die glücklicherweise durch fibrinöse Verklebungen der umgebenden Darm- und Netzpartien abgeschlossen war. Aus dieser Höhle wurden mit einem langen und dünnen stumpfen Löffel (Gallensteinlöffel nach Mikulicz) allmählich 34 pfefferkorngroße, leicht zerdrückbare Steine herausgeholt. Der flüssige Inhalt der Höhle war Galle und Eiter, und verbreitete einen sehr üblen Geruch. Der Ductus choledochus war sehr erheblich verdickt, schien jedoch keinen Stein zu enthalten. Nachdem die Absceßhöhle genügend gereinigt worden war, wurde ein langes Drainrohr eingelegt und durch die Gallenblase nach außen geleitet. In der Bauchhöhle selbst befand sich eine kleine Menge gallig gefärbter Flüssigkeit, die durch Mulltücher aufgesogen wurde. Der infizierte Teil der Peritonealhöhle wurde mit Jodoformgazebeuteln nach Mikulicz tamponiert; die Bauchdeckenwunde blieb dementsprechend zum größten Teil offen. Die Dauer der Operation vom Moment des Einschnitts bis zur Naht der Bauchwunde betrug 85 Minuten.

Schon während der Operation ging der Puls auf 80 Schläge herunter. Die Nacht darauf verlief sehr gut. Am nächsten Morgen zeigte sich der Verband mit gallig gefärbter Flüssigkeit durchtränkt, Puls und Temperatur blieben normal. Schneller und ungestörter Weiterverlauf.

3) Perityphlitis, progredient-eiterige Peritonitis, Eröffnung eines Abscesses in der Blinddarmgegend, im hinteren Scheidengewölbe, in dem linken Hypochondrium. Tod. (Kgl. chir. Klinik.)

17 Jahr alte Pat., seit 5 Tagen unter den Erscheinungen der Blinddarmentzündung erkrankt, aber noch nicht behandelt. In den letzten Tagen mehrfach erbrochen. Blasse Gesichtsfarbe, cyanotische Lippen und Nägel, Zunge trocken, Temperatur hoch fieberhaft, Puls frequent, Abdomen aufgetrieben, gespannt, überall schmerzhaft. Durch Palpation und Perkussion gelingt der Nachweis eines mächtigen Exsudates in der Blinddarmgegend, im linken Hypochondrium, im hinteren Douglas. Urin frei von Eiweiß.

Incision aller 3 nachgewiesenen Abscesse. Es entleeren sich riesige Mengen von Eiter. Tod am Abend im Kollaps.

Sektion ergiebt allgemeine Verklebungen der im Becken und in der unteren Bauchgegend gelegenen Organe, Perforation des Wurmfortsatzes an der Spitze.

4) Perityphlitis, Peritonitis progrediens; Operation am 8. Tage nach Beginn der Erkrankung. Tod. (Königl. chir. Klinik.)

Anna S., 25 Jahr alt. Vor 8 Tagen erkrankt mit Schmerzen im ganzen Abdomen, Stuhlverstopfung, Erbrechen. Dasselbe hält an, ist aber nicht fäculent, dazu gesellen sich Meteorismus. Hartnäckige Obstipation. Mäßiges Fieber.

Untersuchung in der chirurg. Klinik ergiebt: Ziemlich abgemagerte, elend aussehende Frau, Temperatur mittags 37,8, Puls 120, klein, fadenförmig. Keine Oedeme.

Brustorgane ohne besonderen Befund.

Abdomen leicht aufgetrieben, bei Berührung überall schmerzhaft. Von peristaltischen Bewegungen ist nichts wahrzunehmen. Etwas oberhalb des Nabels sieht man die Konturen zwei quer verlaufender, leicht geblähter Darmschlingen. Perkussionsschall überall tympanitisch, mit Ausnahme des rechten Hypochondriums, woselbst eine handbreite leichte Dämpfung, eine vermehrte Resistenz an dieser Stelle nicht nachweisbar. Untersuchung per rectum und per vaginam ergiebt nichts Besonderes. Urin enthält Spuren von Albumen und reichlich Indican.

Operation. Chloroformnarkose ohne Zwischenfall. Schnitt in der Medianlinie oberhalb des Nabels in der Höhe der beiden geblähten Darmschlingen, etwa 8 cm lang. Man gelangt in die freie Bauchhöhle, aus der sich Flüssigkeit nicht entleert. Därme gebläht, stark injiziert, ohne Fibrinbeläge. Schnitt nach unten verlängert bis zum Beckeneingang. In den unteren Partien des Abdomens Konvolut stark verklebter Dünndarmschlingen, zwischen denen bei vorsichtiger Lösung ein Abscеß frei wird, der ca. 25 ccm dicken gelben, geruchlosen Eiters enthält. Wurmfortsatz kommt nicht zu Gesicht. Beendigung der Operation durch den desolaten Zustand der Pat. geboten. Bauchhöhle bleibt offen. Pat. stirbt am Abend, ohne sich vom Operationsshok zu erholen. Sektion nicht gestattet.

5) Perityphlitis, progredient-eiterige Peritonitis, Durchbruch eines subphrenischen Abscesses in einen Bronchus, Eröffnung mehrerer intraperitonealer Abscesse. Heilung. (Privatkl. von Geh. Mikulicz.)

Knabe, 9 Jahr. Vor 6 Wochen Perityphiltis, die innerhalb von 3 Tagen unter mäßigen Fiebererscheinungen verlaufen ist. Seitdem Pat. fieberfrei, erholt sich aber nicht. Nachweis eines eiterigen Exsudates oberhalb des rechten Poupart'schen Bandes. Incision: Entleerung einer reichlichen Menge kolossal stinkenden Eiters, Kotpartikel gefunden. Nach einigen Tagen Expektoration von scheußlich stinkendem eiterigen Sputum. (Durchbruch eines subphrenischen Abscesses.) Verschwindet nach 24 Stunden. Nach weiteren 8 Tagen machen erneutes Fieber und Nachweisen einer Resistenz oberhalb des Nabels eine Erweiterung der Wunde in der rechten Leistengegend notwendig. Man geht mit einer Kornzange vom oberen Wundwinkel aus an der hinteren Bauchwand stumpf in die Höhe und eröffnet dabei einen, eine geringe Eitermenge enthaltenden Abscеß.

Es besteht noch längere Zeit eine Kotfistel, die aber ebenfalls wie die Abscesse auf einen geringfügigen Eingriff ausheilt.

6) Perityphlitis, progredient-eiterige Peritonitis, Incision eines Abscesses im rechten Hypochondrium und eines solchen im Douglas. Tod. (Chirurg. Klinik.)

Hermann E., 12 Jahr alt, seit einer Woche unter den Erscheinungen einer Perityphlitis erkrankt, seit 5 Tagen Schmerzen, Auftreibung des Leibes, häufiges Erbrechen, das zuletzt fäkulent wird.

Blasser, mäßig kräftig gebauter Knabe. Befund an den Brustorganen normal. Puls 120.

Abdomen stark aufgetrieben, bis auf die Cöcalgegend hochtympanitischer Perkussionsschall, hierselbst Dämpfung, deutliche Resistenz. Der ganze Leib druckempfindlich. Per rectum nichts nachzuweisen.

Urin frei von Eiweiß und Zucker.

Magenausspülung, Operation. Entleerung eines abgekapselten Abscesses durch einen Schnitt parallel dem Poup. Bande. Zusammenhang mit dem Wurmfortsatz nicht gefunden. Tamponade der Wunde.

Der Eingriff hat den Zustand des Patienten nur wenig erleichtert. Steigender Meteorismus, Brechneigung, kein Fieber, aber sehr frequenter Puls, Unvermögen, spontan zu urinieren.

Nach 4 Tagen Eröffnung eines Abscesses zwischen Blase und Mastdarm vom Rectum aus. Trotzdem Zunahme der peritonealen Erscheinungen. Das abnorme Steigen des Meteorismus nötigt am 10. Tage zur Incision einer Darmschlinge von der Bauchwunde aus. Es entleeren sich kolossale Mengen von Kot Pat. fühlt sich demnach sehr wohl, geht aber am Nachmittage ziemlich plötzlich unter den Erscheinungen von Herzschwäche zu Grunde. Bei der Sektion findet sich eine ausgedehnte adhäsive Peritonitis in den unteren Bauchabschnitten, zahlreiche fibrinöse Verklebungen zwischen den Darmschlingen.

7) Perityphlitis, — progredient-eiterige Peritonitis, Abceß in der Cöcalgegend und im Douglas eröffnet, diffuse serös-fibrinöse Peritonitis, Laparotomie, Heilung; später subphrenischer Abceß, durch Operation geheilt. (Augustahospital.)

18 Jahre alter Arbeiter, seit 17 Tagen an Blinddarmentzündung krank. Die Krankheit begann plötzlich, mit heftigen Schmerzen und tagelang anhaltendem Erbrechen. Mehrere Tage hohes Fieber. Pat. kommt sehr herunter. Bei der Aufnahme findet sich ein Tumor, ziemlich derb, faustgroß über dem rechten Poup. Bande. Die Incision führt in einen taubeneigroßen Abceß, der von verlöteten Darmschlingen umgeben ist. Wurmfortsatz nicht zu sehen. Außerdem Abceß zwischen Blase und Mastdarm, der von letzterem aus eröffnet wird. An den anderen typischen Stellen keine Eiterherde. Keine Zeichen einer diffusen Peritonitis. Das im Beckenabceß liegende Drainrohr wird nach ca. 8 Tagen entfernt. Nach 3 Tagen beginnt Pat. wieder zu fiebern, worauf das Drain wieder eingeführt wird; heftige Schmerzen im Leibe, Meteorismus, häufiges Erbrechen. Da sich die letzten Erscheinungen fast unmittelbar an die Wiedereinführung des Drains anschlossen, so wird eine Perforation der Abceßwand befürchtet und die Laparotomie in der Mittellinie (unterhalb des Nabels) ausgeführt. An der Bauchwand liegt eine Reihe verklebter Darmschlingen, die vorsichtig gelöst werden. Darauf ergießt sich aus der Tiefe des Beckens eine erhebliche Menge einer trüben, serösen, aber nicht eiterigen Flüssigkeit. Die Darmschlingen sind teilweise verklebt, gebläht, stark injiziert. Nach oben hin ist die Bauchhöhle scheinbar frei, nicht von Verklebungen abgeschlossen, doch wie es scheint frei von Entzündung. Die Bauchwunde wird offen gelassen, in dieselbe nach verschiedenen Richtungen hin, namentlich in das Becken, Tücher vorgeschoben. Pat. fiebert danach

schnell ab und erholt sich rasch. Die Verbandstücke sind noch tagelang reichlich mit Sekret durchfeuchtet. Allmählicher Schluß der Wunde durch Granulation. Später muß dem Pat. noch ein subphrenischer Abscess operiert werden, welcher hinten, rechts von der Wirbelsäule zum Vorschein kommt. Heilung.

8) Perityphlitis, progredient-eiterige Peritonitis, Heilung. (Privatklinik von Herrn Geh. Mikulicz.)

K. Kurt, 7 Jahre alt. Vor 3 Jahren Perityphlitis. Jetzt seit 2 Tagen Recidiv, angeblich auch ein Trauma entstanden; heftiges Fieber, Erbrechen, Auftreibung des Leibes, frequenter Puls, Dämpfung und Resistenz in der Ileocöcalgegend. Incision ergiebt hier einen faustgroßen, mit stinkendem Eiter gefüllten Abscess, dessen Begrenzung verklebte Dünndarmschlingen bilden, Wurmfortsatz kommt nicht zu Gesicht. Von dem Abscess aus führt ein Hohlgang nach hinten in die Blasengegend, ohne daß man beim vorsichtigen Verfolgen desselben auf einen neuen Abscess stieße. Tamponade des Abscesses. Trotz der Operation bleiben Fieber und peritoneale Erscheinungen bestehen, mehrmaliges Erbrechen. Zunge trocken, Leib aufgetrieben und schmerzhaft. Zwischen zwei verklebten Darmschlingen zeigt sich in der Wunde etwas Eiter; vorsichtige Erweiterung des Spaltes, es quillt noch mehr Eiter hervor, Einlegen eines Drains. Zustand trotzdem nicht geändert, Fieber, Erbrechen, Schmerzhaftigkeit des Leibes, Pulsbeschleunigung bestehen fort. Diese Erscheinungen werden in den nächsten Tagen etwas besser, ohne ganz zu verschwinden. 9 Tage nach der ersten Operation wird ein intervisceraler Abscess im linken Hypochondrium, medianwärts und unten von der Spina ant. sup. durch Schnitt von außen her eröffnet. In diese Wunde erfolgt am nächsten Tage eine spontane Darmperforation, die ohne Erscheinungen von seiten des Allgemeinbefindens eingetreten ist. Nach weiteren 3 Tagen wird von der ersten Wunde aus ein neuer, zwischen den Darmschlingen gelegener Abscess auf stumpfem Wege eröffnet; ziemlich viel Eiter. Allgemeinbefinden bessert sich, doch bleibt der Puls noch immer frequent, Temperatur normal. 18 Tage nach der ersten Operation Eröffnung eines Abscesses im Douglas vom Mastdarm aus. Jetzt macht das Befinden des Pat. Fortschritte, die Darmfistel schließt sich spontan, jedoch erhebt sich die Temperatur und der Puls noch einmal nach 14 Tagen zu einer hoch fieberhaften Höhe, es entwickelt sich oberhalb und links neben der Blase ein Abscess, der nach weiteren 8 Tagen incidiert wird, zwischen den Darmschlingen in die Tiefe führt und serösen Eiter enthält. Jetzt erholt sich Pat. rasch, Zunge feucht, Puls hebt sich, guter Appetit und Schlaf. Stuhlgang täglich. Pat. 8 Wochen nach der ersten Operation geheilt entlassen.

9) Progredient-eiterige Peritonitis nach Perityphlitis. Abscess in der Mitte des Leibes, im Paranephrium rechts, im Douglas. Heilung. (Augusta-Hospital.)

Frau Sch., 24 Jahr alt, erkrankt am 25. Novbr. mit heftigen Schmerzen in der rechten Unterbauchgegend, sehr häufigem Erbrechen von grünlichen Massen, Fieber 38,5. In der Gegend des Typhlon fand sich eine ca. handtellergroße Resistenz, deren Berührung äußerst schmerzhaft war. Dieselbe vergrößerte sich außerordentlich rasch, so daß sie bereits am nächsten Tage nach oben fast bis an den Rippenbogen reichte, nach links die Mittellinie um ca. 2 cm überschritt und nach rechts bis an die hintere Axillarlinie in der Lendengegend reichte. Die nächsten Tage ist Pat. dabei

Hermann E., 12 Jahr alt, seit einer Woche unter den Erscheinungen einer Perityphlitis erkrankt, seit 5 Tagen Schmerzen, Auftreibung des Leibes, häufiges Erbrechen, das zuletzt fäkulent wird.

Blasser, mäßig kräftig gebauter Knabe. Befund an den Brustorganen normal. Puls 120.

Abdomen stark aufgetrieben, bis auf die Cöcalgegend hochtympanitischer Perkussionsschall, hierselbst Dämpfung, deutliche Resistenz. Der ganze Leib druckempfindlich. Per rectum nichts nachzuweisen.

Urin frei von Eiweiß und Zucker.

Magenausspülung, Operation. Entleerung eines abgekapselten Abscesses durch einen Schnitt parallel dem Pour. Bande. Zusammenhang mit dem Wurmfortsatz nicht gefunden. Tamponade der Wunde.

Der Eingriff hat den Zustand des Patienten nur wenig erleichtert. Steigender Meteorismus, Brechneigung, kein Fieber, aber sehr frequenter Puls, Unvermögen, spontan zu urinieren.

Nach 4 Tagen Eröffnung eines Abscesses zwischen Blase und Mastdarm vom Rectum aus. Trotzdem Zunahme der peritonealen Erscheinungen. Das abnorme Steigen des Meteorismus nötigt am 10. Tage zur Incision einer Darmschlinge von der Bauchwunde aus. Es entleeren sich kolossale Mengen von Kot. Pat. fühlt sich demnach sehr wohl, geht aber am Nachmittage ziemlich plötzlich unter den Erscheinungen von Herzschwäche zu Grunde. Bei der Sektion findet sich eine ausgedehnte adhäsive Peritonitis in den unteren Bauchabschnitten, zahlreiche fibrinöse Verklebungen zwischen den Darmschlingen.

7) Perityphlitis, — progredient-eiterige Peritonitis, Abseß in der Cöcalgegend und im Douglas eröffnet, diffuse serös-fibrinöse Peritonitis, Laparotomie, Heilung; später subphrenischer Abseß, durch Operation geheilt. (Augustahospital.)

18 Jahre alter Arbeiter, seit 17 Tagen an Blinddarmentzündung krank. Die Krankheit begann plötzlich, mit heftigen Schmerzen und tagelang anhaltendem Erbrechen. Mehrere Tage hohes Fieber. Pat. kommt sehr herunter. Bei der Aufnahme findet sich ein Tumor, ziemlich derb, faustgroß über dem rechten Pour. Bande. Die Incision führt in einen taubeneigroßen Abseß, der von verlöteten Darmschlingen umgeben ist. Wurmfortsatz nicht zu sehen. Außerdem Abseß zwischen Blase und Mastdarm, der von letzterem aus eröffnet wird. An den anderen typischen Stellen keine Eiterherde. Keine Zeichen einer diffusen Peritonitis. Das im Beckenabseß liegende Drainrohr wird nach ca. 8 Tagen entfernt. Nach 3 Tagen beginnt Pat. wieder zu fiebern, worauf das Drain wieder eingeführt wird; heftige Schmerzen im Leibe, Meteorismus, häufiges Erbrechen. Da sich die letzten Erscheinungen fast unmittelbar an die Wiedereinführung des Drains anschlossen, so wird eine Perforation der Abseßwand befürchtet und die Laparotomie in der Mittellinie (unterhalb des Nabels) ausgeführt. An der Bauchwand liegt eine Reihe verklebter Darmschlingen, die vorsichtig gelöst werden. Darauf ergießt sich aus der Tiefe des Beckens eine erhebliche Menge einer trüben, serösen, aber nicht eiterigen Flüssigkeit. Die Darmschlingen sind teilweise verklebt, gebläht, stark injiziert. Nach oben hin ist die Bauchhöhle scheinbar frei, nicht von Verklebungen abgeschlossen, doch wie es scheint frei von Entzündung. Die Bauchwunde wird offen gelassen, in dieselbe nach verschiedenen Richtungen hin, namentlich in das Becken, Tücher vorgeschoben. Pat. fiebert danach

schnell ab und erholt sich rasch. Die Verbandstücke sind noch tagelang reichlich mit Sekret durchfeuchtet. Allmählicher Schluß der Wunde durch Granulation. Später muß dem Pat. noch ein subphrenischer Abceß operiert werden, welcher hinten, rechts von der Wirbelsäule zum Vorschein kommt. Heilung.

8) Perityphlitis, progredient-eiterige Peritonitis, Heilung. (Privatklinik von Herrn Geh. Mikulicz.)

K. Kurt, 7 Jahre alt. Vor 3 Jahren Perityphlitis. Jetzt seit 2 Tagen Recidiv, angeblich auch ein Trauma entstanden; heftiges Fieber, Erbrechen, Auftreibung des Leibes, frequenter Puls, Dämpfung und Resistenz in der Ileocöcalgegend. Incision ergiebt hier einen faustgroßen, mit stinkendem Eiter gefüllten Abceß, dessen Begrenzung verklebte Dünndarmschlingen bilden, Wurmfortsatz kommt nicht zu Gesicht. Von dem Abceß aus führt ein Hohlgang nach hinten in die Blasengegend, ohne daß man beim vorsichtigen Verfolgen desselben auf einen neuen Abceß stieße. Tamponade des Abscesses. Trotz der Operation bleiben Fieber und peritoneale Erscheinungen bestehen, mehrmaliges Erbrechen. Zunge trocken, Leib aufgetrieben und schmerzhaft. Zwischen zwei verklebten Darmschlingen zeigt sich in der Wunde etwas Eiter; vorsichtige Erweiterung des Spaltes, es quillt noch mehr Eiter hervor, Einlegen eines Drains. Zustand trotzdem nicht geändert, Fieber, Erbrechen, Schmerzhaftigkeit des Leibes, Pulsbeschleunigung bestehen fort. Diese Erscheinungen werden in den nächsten Tagen etwas besser, ohne ganz zu verschwinden. 9 Tage nach der ersten Operation wird ein interviscerale Abceß im linken Hypochondrium, medianwärts und unten von der Spina ant. sup. durch Schnitt von außen her eröffnet. In diese Wunde erfolgt am nächsten Tage eine spontane Darmperforation, die ohne Erscheinungen von seiten des Allgemeinbefindens eingetreten ist. Nach weiteren 3 Tagen wird von der ersten Wunde aus ein neuer, zwischen den Darmschlingen gelegener Abceß auf stumpfem Wege eröffnet; ziemlich viel Eiter. Allgemeinbefinden bessert sich, doch bleibt der Puls noch immer frequent, Temperatur normal. 18 Tage nach der ersten Operation Eröffnung eines Abscesses im Douglas vom Mastdarm aus. Jetzt macht das Befinden des Pat. Fortschritte, die Darmfistel schließt sich spontan, jedoch erhebt sich die Temperatur und der Puls noch einmal nach 14 Tagen zu einer hoch fieberhaften Höhe, es entwickelt sich oberhalb und links neben der Blase ein Abceß, der nach weiteren 8 Tagen incidiert wird, zwischen den Darmschlingen in die Tiefe führt und serösen Eiter enthält. Jetzt erholt sich Pat. rasch, Zunge feucht, Puls hebt sich, guter Appetit und Schlaf. Stuhlgang täglich. Pat. 8 Wochen nach der ersten Operation geheilt entlassen.

9) Progredient-eiterige Peritonitis nach Perityphlitis. Abceß in der Mitte des Leibes, im Paranephrium rechts, im Douglas. Heilung. (Augusta-Hospital.)

Frau Sch., 24 Jahr alt, erkrankt am 25. Novbr. mit heftigen Schmerzen in der rechten Unterbauchgegend, sehr häufigem Erbrechen von grünlichen Massen, Fieber 38,5. In der Gegend des Typhlon fand sich eine ca. handtellergroße Resistenz, deren Berührung äußerst schmerzhaft war. Dieselbe vergrößerte sich außerordentlich rasch, so daß sie bereits am nächsten Tage nach oben fast bis an den Rippenbogen reichte, nach links die Mittellinie um ca. 2 cm überschritt und nach rechts bis an die hintere Axillarlinie in der Lendengegend reichte. Die nächsten Tage ist Pat. dabei

äußerst elend und hat, wie der behandelnde Arzt mitteilt, mehrfach kollapsähnliche Zustände, fiebert mäßig, erbricht aber sehr häufig und hat lebhafte Schmerzen im Leibe. Innerhalb von 8 Tagen klingt der akute Zustand ab, am 12. Dezember ist Pat. bei der gemeinsamen Untersuchung fast fieberfrei; hat einen nicht sehr kräftigen, aber regelmäßigen, immerhin aber auf 120 beschleunigten Puls. Sehr trockene Haut, Fettpolster geschwunden, Lippen rot, Zunge belegt und feucht; kein Erbrechen mehr, keine spontanen Schmerzen im Leibe. Tumor in der Lebergegend nachgewiesen, etwa entsprechend in seiner Lage der Flexura prima coli, Tumor über der Symphyse, der auch vom Douglas zu erreichen ist. Beide werden am nächsten Tage incidiert und erweisen sich als vollständig abgekapselte Abscesse, von denen der erstere der Bauchwand dicht anliegt. Derselbe steht durch einen schmalen Gang mit einem Absceß im Paranephrium in Verbindung. Derselbe wird von hinten incidiert, der Absceß im Becken vom vorderen Scheidengewölbe aus. Heilung erfolgt schnell, obwohl der Verlauf durch ein Gesichtserysipel gestört ist.

10) Appendicitis perforativa, progredient-eiterige Peritonitis, Darmperforation. Heilung. (Augusta-Hospital.)

K. Christoph, Schutzmann, 32 Jahr. Pat. früher immer gesund, erkrankte 5 Tage vor seiner Aufnahme mit heftigen Schmerzen in der Blinddarmgegend. Dieselben nehmen immer mehr an Intensität zu; Pat. fiebert. Der behandelnde Arzt konstatiert eine Resistenz rechterseits. Nach 3 Tagen plötzlicher Kollaps, aus dem Pat. erst nach mehreren Stunden durch Kampherinjektionen etc. sich erholt. Fiebert seitdem hoch, hat heftige Schmerzen im Leibe, Aufstoßen. Ueberführung nach dem Augusta-Hospital.

Kräftig gebauter, muskulöser Mann in gutem Ernährungszustande. Pupillen gleich weit, gut reagierend. Im Gesicht und an den Nägeln Cyanose. Temperatur 39°, Puls 120, etwas weich. Lungen ergeben nichts Pathologisches, Herzdämpfung normal, Herztöne rein. Abdomen etwas aufgetrieben, nur in der rechten Unterbauchgegend schmerzhaft. Daselbst gedämpft tympanitischer Schall und vermehrte Resistenz. Probepunktion ergiebt keinen Eiter. Der nächste Tag verläuft ziemlich gut, Pat. hat nur mäßig erhöhte Temperatur, aber einen Puls von 120 bei deutlich ausgeprägter Cyanose des Gesichts, der Hände und der Lippen. Abdomen nicht weiter empfindlich wie gestern. Am nächsten Tage status idem, es hat sich aber jetzt eine unzweifelhafte Dämpfung und Resistenz in der rechten Seite ausgebildet. Es wird auf einen retrocöcalen Absceß geschlossen, der sich nun der Bauchwand genähert hat. Incision. Man gelangt nach Durchtrennung der Muskulatur sofort in einen Absceß, welcher in der Hauptsache hinter dem Coecum gelagert ist. Letzteres bildet seine Innen- und Vorderwand. An letzterer Begrenzung beteiligen sich auch ein paar eng miteinander verklebte und leicht geblähte Dünndarmschlingen. Der Proc. vermiformis, von der medialen Wand des Coecums entspringend, hat sich um den unteren Pol desselben herumgeschlagen, ist mit diesem verwachsen und an der Spitze abgerissen. Sein peripherer Teil liegt im Absceß und enthält 2 Kotsteine. Tamponade des Abscesses. Die Temperatur des Pat. geht nach dem Eingriff herunter, doch bleiben der frequente Puls und die livide Verfärbung des Gesichts etc. Dieser Zustand bleibt die nächsten Tage bestehen, während deren Pat. täglich verbunden und genau auf das Auftreten eines zweiten Abscesses untersucht wird. Am 8. Tage wird eine deutliche Resistenz und Dämpfung über dem linken Poup. Bande deutlich. Incision am nächsten Tage entleert eine reichliche

Menge dicken stinkenden Eiters. Der Absceß liegt den Bauchdecken an und ist sonst begrenzt von Dünndarmschlingen. Durch die Operation wird das Allgemeinbefinden des Pat. nur wenig beeinflußt, im Gegenteil wird der Zustand noch schlechter, so daß Pat. den Eindruck eines Schwerkranken macht. Die Temperatur ist nur wenig erhöht, dagegen der Puls immer auf 120, weich, dicrot, und außerdem fällt immer wieder die Cyanose des Pat. auf. Derselbe ist außerdem leicht benommen, schläft jedenfalls sehr viel, Zunge etwas trocken. Nach 4 weiteren Tagen wird von der ersten Wunde aus in der Tiefe ein abgekapselter Absceß entdeckt und stumpf eröffnet; er enthält wenige Eßlöffel Eiter; seine Wand wird gebildet von Dünndarmschlingen. Nach 2 Tagen erfolgt in diesen Absceß beim Verbandwechsel eine Dünndarmperforation; offenbar wurde beim Tupfen eine sehr morsche Stelle durchstoßen. Pat. zeigt bei diesem Vorgang, der von reichlicher Entleerung von dünnem Kot gefolgt ist, keine Veränderungen irgendwelcher Art in seinem Befinden. In den nächsten Tagen macht Pat. keine Fortschritte in seinem Befinden, das Krankheitsbild bleibt in seinen Hauptsymptomen unverändert, es entwickelt sich rechts unten eine trockene Pleuritis. Befund am 22. Dez., d. h. 3 Wochen nach der Aufnahme: Gegen Morgen hat Pat. (der in der Nacht zweistündlich Kampfer subkutan erhielt) kurze Zeit geschlafen. Es besteht noch starke Cyanose im Gesicht, Puls 140, aber etwas besser wie in der Nacht, Zunge belegt, aber feucht. Am Herzen ist nichts Abnormes hörbar. Temperatur (gestern Abend 39,4) 37,2. Brechneigung, Schmerzen im ganzen Leibe. Es wird bei dem schmierigen Aussehen der Granulationen des linkerseits eröffneten Abscesses vermutet, daß hinter demselben noch ein zweiter gelegen ist und beschlossen, vorsichtig die Wunde zu erweitern. Dies geschieht in Narkose, da Pat. sich jedem Eingriff widersetzt. Es wird hier kein Absceß gefunden, aber in der rechten Seite des Bauches durch Palpation und Perkussion ein Erguß festgestellt; Probepunktion ergiebt eine seröse Flüssigkeit. Es wird beschlossen, dieselbe zu entleeren in der Erwartung, daß man dabei vielleicht noch auf einen abgekapselten Absceß stoßen wird, und in der Annahme, daß auch schon die Entfernung dieses Exsudates dem Pat. einen gewissen Nutzen schaffen wird. Schnitt in der Mittellinie. In der ganzen Länge derselben (Nabel bis Symphyse) haften der Bauchwand eng verklebte Darmschlingen an, so daß das freie Peritoneum zunächst gar nicht eröffnet ist. Es werden die Därme vorsichtig getrennt und nun erst entleert sich reichlich trüb-seröse Flüssigkeit, die aber auch zwischen verklebten Därmen liegt. Tamponade der Höhle; ein Absceß wurde zwischen den Darmschlingen nicht gefunden. Von diesem Tage an tritt in dem Befinden des Pat. eine auffallende Besserung ein; es fällt nicht nur die Temperatur, sondern das Aussehen des Pat. wird besser, der Puls kräftiger, die Cyanose verschwindet in wenigen Tagen. Der Puls bleibt allerdings noch längere Zeit frequent, auch kommen mehrmals kleine Eiterretentionen, verbunden mit Temperatursteigerungen vor. Pat. aber erholt sich nach und nach und kann Ende März entlassen werden. Die Kotfistel war unter Bäderbehandlung spontan geheilt, bei seiner Entlassung aber besaß Pat., dessen andere Wunden völlig geschlossen waren, noch eine sehr lange, mitten zwischen den Därmen hindurch bis in die Kreuzbeingegend führende Fistel in der Mitte des Laparotomieschnitts. In derselben steckte ein dünnes Drain, durch welches abwechselnd Karbol- und Jodoformglyzerin injiziert wurde. Diese Fistel schloß sich ebenfalls nach 6 Wochen.

Leider war der Patient, trotz der großen Mühe, die sich Personal und Aerzte um ihn gegeben, nicht zu bewegen, sich noch einmal einem

von uns vorzustellen, ich vermag daher über sein weiteres Befinden nicht mehr zu berichten, doch soll er wieder im Büreaudienst thätig sein.

11) Perityphlitis, progredient-eiterige Peritonitis. Heilung. (Chir. Klinik.)

Otto B. Pat. ist hereditär nicht belastet. Vor 15 Jahren hatte Pat. zuerst Blinddarmentzündung, infolge deren er 5 Wochen zu Bett lag. Nach 1 Jahre wiederholte sich diese Erkrankung und währte 4 Wochen; nach wiederum einem Jahre hatte Pat. ebensolange daran zu leiden. Danach war Pat. bis zum 13. Mai des Jahres 1895 völlig gesund. Zu dieser Zeit bekam Pat. plötzlich ohne ihm bekannte Ursachen eine fieberhafte Erkrankung, die der Arzt für eine Brustfellentzündung erklärte. Nach 10 Wochen nahm Pat. die Arbeit wieder auf, mußte sie aber nach 14 Tagen schon wieder aufgeben. Er bekam Diarrhöe und stechende Schmerzen in der rechten Unterbauchgegend. Auf Anordnung des Arztes sucht Pat. schon am nächsten Tage die medizinische Klinik auf. Pat. hat andauernd galliges Erbrechen. Noch am selben Tage abends 6 Uhr wurde Pat. der chirurgischen Klinik überwiesen.

Status praesens. Großgewachsener Mann in gutem Ernährungszustande. Das Gesicht gerötet. Aengstlicher Gesichtsausdruck. Temperatur 37,4, Puls 94, Harn sauer, frei von Eiweiß, frei von Zucker, stark indikanhaltig. Untersuchung per rectum ergiebt nichts Besonderes. Lunge, Herz normal. Keine vergrößerte Milz- oder Leberdämpfung. In der Ileocöcalgegend handbreite Dämpfung und Druckschmerzhaftigkeit.

Ausspülung d. Magens. Incision in dem Bezirk der Dämpfung parallel dem Ligamentum Poupartii. Vordringen bis zum hier stark verdickten Peritoneum. Incision des Peritoneum. Es entleert sich äußerst übelriechender Eiter. Einführung eines Drain. Beim Verdacht, daß der Absceß abgekapselt und ein anderer weiter oben gelegen ist, weiteres Vordringen nach oben. Man kommt dann aber in die freie Bauchhöhle. Abschließen derselben durch Jodoformgaze. Verband. Feuchtwarmer Umschlag.

Nach 4 Wochen gebessert entlassen, nachdem 10 Tage nach der ersten Operation noch ein Absceß zwischen Blase und Mastdarm noch von letzterem aus eröffnet ist.

12) Perityphlitis, progredient-eiterige Peritonitis, Heilung. Augusta-Hospital.

Frau Ch., 54 Jahre alt, welche angiebt, früher nie ernstliche Krankheiten durchgemacht zu haben, erkrankte am 18. Okt. 1896 mittags plötzlich an Schüttelfrost, hohem Fieber und fast unerträglichen Kreuzschmerzen. Bei der objektiven Untersuchung fand sich links hinten dicht unter dem Scapularwinkel eine etwa fünfmarkstückgroße Stelle mit etwas abgeschwächtem Perkussionsschall und fern hörbaren Bronchialtönen. Bereits am nächsten Tage konnte dieser Herd mit gleicher Deutlichkeit nicht mehr erkannt werden und es gelang auch fernerhin nicht, am Körper irgend eine Veränderung objektiv nachzuweisen, die als die Ursache des hohen Fiebers, der äußerst quälenden Kreuzschmerzen, sowie überhaupt der vorliegenden schweren Erkrankung angesprochen werden konnte. Die vaginale Untersuchung ergab kein positives Ergebnis. Ca. 8 Tage nach Beginn der Erkrankung zeigte der vorher normale Urin plötzlich sehr reichlichen Eiweißgehalt, mikroskopisch ließen sich zahlreiche gekörnte, hyaline und mit Nierenepithelien besetzte Cylinder nachweisen. 2 Tage später wurde Pat. leicht ikterisch und der Urin enthielt reichliche Menge

Gallenfarbstoff. Außerdem waren neben den bereits geschilderten Abnormitäten noch Diazo- und Indikanreaktion sicher vorhanden. Die Beschwerden der Pat. bestanden andauernd besonders in Kreuzschmerzen, allgemeiner Abgeschlagenheit, Mattigkeit, Kopfschmerzen, der Appetit war gering, Erbrechen nicht vorhanden, der Stuhlgang war etwas angehalten, aber sonst ohne Besonderheiten. Das Fieber hielt sich andauernd in der Höhe von 39—40°. Objektiv war durch die physikalischen Untersuchungsmethoden absolut nichts nachweisbar. Ca. $2^1/_2$ Wochen nach der Erkrankung trat eine Besserung ein, indem das Fieber allmählich zur Norm zurückging, die subjektiven Beschwerden verschwanden, der Urin verlor seine abnormen Beimengungen. Pat. verließ das Bett und trat anscheinend in die Rekonvalescenz ein. Aber kaum 2 Tage war Pat. außer Bett, als mit einem Male wieder ein Schüttelfrost auftrat, die Kreuzschmerzen in alter Heftigkeit sich einstellten, kurz als mit einem Male das bereits bekannte Krankheitsbild sich wieder darbot. Im Urin erschienen auch bald wieder Eiweiß, Cylinder, Gallenfarbstoffe und Diazoreaktion. Pat. wurde leicht ikterisch, sonst war trotz genauester täglicher Untersuchungen kein objektiver Befund zu erheben. Erst am 12. Nov. 1896, also $3^1/_2$ Wochen nach Beginn der Erkrankung, ergab die Palpation des Abdomens in der Mitte des Bauches unterhalb des Nabels ganz in der Tiefe das Vorhandensein einer Resistenz. Diese vergrößerte sich sehr rasch und konnte in wenigen Tagen als ein fast kinderkopfgroßer, das rechte Meso- und Hypogastrium einnehmender, bis in die Mittellinie reichender, und auch vom unteren Douglas her sichtbarer Tumor palpiert werden. Eine Punktion ergab das Vorhandensein von dickem gelben Eiter. Am 19. Nov. wurde Pat. dem Augusta-Hospital zur Operation überwiesen, woselbst mächtige Abscesse in der Coecalgegend, dem Douglas und linken Hypochondrium entleert werden. Heilung.

13) Diffuse septische Peritonitis nach Perityphlitis. Tod. (Privatklinik.)

Mädchen, 12 Jahre. Bisher nie krank gewesen, erkrankte sie vor 4 Tagen mit Stuhlverstopfung, heftigen Leibschmerzen. Sie erhielt ohne Befragung eines Arztes ein Abführmittel, worauf der Zustand sich noch verschlimmerte. Die Schmerzen nahmen zu und wurden besonders bei Berührung des Abdomens heftig. Ein konsultierter Arzt konstatierte Perityphlitis. Allmählich stellte sich eine starke Auftreibung des Abdomens ein, das Kind erbrach häufig gallige Massen, fieberte und klagte über heftigen Durst.

Gegen Abend des 12. Juli wird das Kind in die hiesige Klinik zur Operation durch Herrn Geheimrat Mikulicz, der vorher konsultiert war, eingeliefert.

12. Juli. Status. Mittelgroßes, sehr mageres Mädchen von äußerst verfallenem Aussehen, Augen eingesunken, Sensorium entschieden etwas benommen. Bei oberflächlicher Untersuchung läßt sich an den Organen des Thorax nichts nachweisen. Von genauerer Untersuchung wird mit Rücksicht auf die Erscheinungen am Abdomen Abstand genommen. Harn nichts Abnormes.

Abdomen stark aufgetrieben, Bauchdecken sehr gespannt. Perkussionsschall überall hell tympanitisch, der leiseste Druck auf das Abdomen verursacht heftige Schmerzen.

Temperatur 38,6. Puls 108, sehr klein und leicht unterdrückbar.

Die Zunge trocken und stark belegt. Lippen ebenfalls äußerst trocken.

Häufiges Erbrechen grünlicher Massen.

8 Uhr abends. Operation in leichter Chloroformnarkose. Probepunktion etwa 8 cm nach innen von der Spina ant. sup. fällt negativ aus. Incision. Eröffnung des Peritoneums. Es zeigt sich das Bild einer diffusen Peritonitis, ganz geringe Mengen mißfarbigen Eiters, Tamponade mit Jodoformgazebeutel. An einer symmetrischen Stelle links ebenfalls Incision und Tamponade mit Jodoformgazebeutel. Befund derselbe wie rechts.

Probepunktion des Douglas'schen Raumes vom Rectum her ergiebt reichlichen, grünlich-gelben mißfarbigen, stinkenden Eiter.

Punktion des Abscesses mit dünnem gebogenen Troicard, über diesen wird ein zweiter, stärkerer und einer von 1 cm Durchmesser eingeschoben. Es entleeren sich etwa 2 ccm des durch die Probepunktion entleerten äußerst übelriechenden Eiters. Der Troicard wird außen mit Heftpflaster fixiert und bleibt zur Drainage und Stillung einer etwaigen Blutung in der Einstichöffnung liegen.

Aseptischer Verband. Feuchtwarme Einpackung.

14) Perityphlitis; seit 2 Tagen Erscheinungen einer allgemeinen, mit schweren septischen Erscheinungen einhergehenden Peritonitis. Laparotomie: seröse Peritonitis, Tod nach 6 Stunden. (Augusta-Hospital.)

Patientin, 22 Jahre alt, früher stets gesund, ist seit 8 Tagen unter den Erscheinungen einer Perityphlitis erkrankt. Dieselbe verläuft anfangs unter nicht sehr schweren Erscheinungen. Seit 2 Tagen ohne ersichtliche Ursache Verschlechterung des Befindens, hochgradige Schmerzen im Leibe, der sich auftreibt, hohes Fieber, Pulsbeschleunigung, Erbrechen, seit den letzten 12 Stunden Benommenheit. Bei der Untersuchung am Morgen im Privathause ist Pat. vollkommen benommen, Zunge und Lippen trocken, Temperatur über 39 °. Puls 120, klein. Leib stark aufgetrieben, in den unteren und seitlichen Partien gedämpfter Schall, eine vermehrte Resistenz nirgends zu fühlen. Per rectum nichts Sicheres zu konstatieren. Bei Druck auf den Leib leichtes Stöhnen. Erbrechen galliger Massen ist noch kurz vorher erfolgt.

Operation am Mittag: Kreuzförmige Incision in der Mittellinie bezw. der Höhe der Spinae. Die Bauchdecken werden somit weit entspannt. Es entleert sich aus dem Abdomen eine Unmenge einer rein serösen, nur leicht flockigen Flüssigkeit, die sich namentlich im Becken angesammelt hat. Die Därme sind mäßig gebläht und injiziert, zeigen nur stellenweise leichte Fibrinbeschläge, und nur in der Gegend des Coecums eine stärkere Verwachsung. Hier aber findet sich ein dickes Konvolut von Darmschlingen, das offenbar den Proc. vermif. enthält. Man beschränkte sich darauf, von der breiten Wunde aus das Abdomen zu tamponieren und die Wunde mit einigen losen Nähten zu schließen. Operation war unter lokaler Anästhesie vorgenommen. Pat. erwacht aber nicht mehr vollkommen aus ihrer Benommenheit, es stellt sich noch mehrfach Erbrechen ein. Nach 6 Stunden Tod.

15) Perityphlitis, sept. Peritonitis, Tod. (Privatklinik.)

R. L., 10 Jahr. Vor 8 Tagen erkrankt mit Stuhlverstopfung, Erbrechen, Fieber. Es fand sich in seinem Zustand nichts Bedrohliches. In den nächsten Tagen trat Besserung ein. Auf Abführmittel erfolgte normaler Stuhl. Vor 3 Tagen stellten sich Schmerzen in der rechten unteren Bauchseite ein, Pat. begann abermals zu fiebern, an der schmerz-

haften Stelle soll nach Angabe des Vaters starke Druckempfindlichkeit bestanden haben, etwas Resistenz und leichte Dämpfung. Ueberführung in die Privatklinik von Herrn Geheimrat M. In der darauf folgenden Nacht tritt häufiges Erbrechen ein, der Leib ist aufgetrieben, Pat. ist etwas benommen. Am nächsten Morgen folgender Status: Sehr blasser, gracil gebauter Knabe von sehr dürftigem Ernährungszustand, Gesichtsausdruck unruhig, ängstlich. Lungen weisen, soweit sie in Rückenlage untersucht werden können, nichts Abnormes auf. Herzdämpfung von normaler Größe, Töne rein. Puls sehr klein, regelmäßig, 120 pro Minute, Temperatur 37,6°. Spuren von Eiweiß im Harn. Abdomen aufgetrieben, stark druckempfindlich, besonders in der Ileocöcalgegend. Daselbst leichte, bogenförmig abgesetzte Dämpfung und vermehrte Resistenz. Pat. erbricht in kleinen Mengen gallige Flüssigkeit, klagt über heftigen Durst. Die Erscheinungen steigern sich bis abends, Dämpfung bis zur Mittellinie fortgeschritten, Pat. stärker benommen.

Operation mit Infiltrationsanästhesie. Schnitt parallel dem Poup. Bande etwa 2 Finger von demselben entfernt, 12 cm lang. Es findet sich eine knabenfaustgroße, von stinkendem Eiter erfüllte Höhle, welche mit einem zweiten, tief in das kleine Becken reichenden kommuniziert, diffuse Peritonitis. Fingerdickes Drain, Tamponade.

Zunehmende Benommenheit, heftiges Erbrechen, große Unruhe, nach 6 Stunden Tod.

16) Perityphlitis, beginnende septische Peritonitis(?). Laparotomie. Heilung. (Privatklinik.)

Pat., 15 Jahre alt, ist hereditär nicht belastet. In seiner Kindheit war er einmal an Lungenentzündung krank und hat sich nach Angabe seines Vaters, eines Arztes, stets als ein sehr nervöser Knabe gezeigt. Vor 3 Wochen machte Pat. eine längere Zeit anhaltende, ziemlich heftige Bronchitis durch, während derselben soll er einen Anfall von Schmerzen in der rechten Bauchseite gehabt haben. Dieselben, für gastralgische gehalten, schwanden ohne Behandlung. Am 27. Mai 1897 erkrankte Pat. plötzlich abends mit Fieber, Schmerzen im Abdomen, besonders rechts, der Bauch war leicht aufgetrieben und auf Druck empfindlich, besonders in der Ileocöcalgegend. Der von Herrn Geheimrat Mikulicz aufgenommene Befund am Abdomen bestand außer den erwähnten Erscheinungen in einer zwischen Lig. Poupartii und einer von den Endpunkten derselben bogenförmig nach oben verlaufenden Linie liegenden Dämpfung des Perkussionsschalles.

Pat. wird zur Incision in die Privatklinik überführt. 29. Mai. Pat. ist ein stark heruntergekommener, blasser, ziemlich großer Knabe. Eine genauere Untersuchung kann wegen der großen Schmerzhaftigkeit des Abdomens bei jeder Berührung und mit Rücksicht auf die Gefahr eines Durchbruches des angenommenen perityphlitischen Exsudates nicht vorgenommen werden. Puls klein und sehr frequent.

Operation in Chloroformnarkose. Bei der jetzt noch einmal vorgenommenen Untersuchung läßt sich die oben erwähnte Dämpfung nicht nachweisen. Eine Probepunktion an der Stelle derselben ergiebt keinen Eiter. Nach oben und etwas nach innen von der rechten Spina ant. sup. ost. ilei leicht verkürzter Schall, auch hier Probepunktion negativ.

Incision an dieser Stelle in einer zum Lig. Poup. parallelen Linie. Die Peritonealhöhle eröffnet. Diffuse Peritonitis; Därme hochrot, leicht verklebt, stark gebläht, kein Erguß. Ein ganz symmetrischer Schnitt wird

auf der linken Seite gemacht, hier entleert sich bei Eröffnung des Peritoneums in schwachem Strahl eine kleine Menge (1 Theelöffel) dünnflüssiger mißfarbiger Eiter. Jodoformgazebeutel in beide Wunden, Jodoformgazetamponade. Heilung unter allmählichem Nachlassen der septischen Erscheinungen.

17) Perforationsperitonitis nach Perforation des Proc. vermiformis. Laparotomie ca. 10 Stunden später. Heilung. (Augusta-Hospital.)

29 Jahr alter Kaufmann, seit 5 Tagen Blinddarmentzündung, zum ersten Mal in seinem Leben. Pat. hat hohes Fieber, viel Schmerzen, ist sehr unruhig. Am Morgen des 23. März plötzlich auffallende Veränderung. Pat. kollabiert plötzlich, bekommt heftige Schmerzen im Leibe, dünnflüssiges Erbrechen, sehr schnellen kleinen Puls, sieht cyanotisch aus; Temperatur nicht gemessen. Als ich (T.) ihn 4 Stunden später sah, fand ich einen sehr heruntergekommenen Menschen mit mäßig aufgetriebenem Leib, frequenter, flacher Atmung, starker Cyanose des Gesichts und der Nägel. Puls klein, sehr frequent, Sensorium stark benommen. Häufiges Erbrechen bräunlicher Massen in geringer Menge, dazwischen Aufstoßen. Abdomen sehr schmerzhaft, eine Dämpfung oder Resistenz ist über dem rechten Poup. Bande nicht mehr nachzuweisen, soll aber dagewesen sein. Temperatur nicht erhöht.

Abends, d. h. ca. 10 Stunden nach der als Perforation diagnostizierten Attaque wird die Laparotomie ausgeführt. Es quellen beim Schnitt in der Mittellinie die kolossal stark geblähten, hochrot injizierten, mit leichten Fibrinbeschlägen versehenen Därme hervor. Flüssigkeit ist im Abdomen nicht vorhanden. Das ganze Bild ist dem pathologischen Befund beim Ileus ganz ähnlich. Jetzt werden vorsichtig die Dünndarmschlingen angehoben, um die Gegend des Proc. vermiformis frei zu machen. In demselben Moment quillt von rechts her aus dem Becken eine etwa 30 ccm betragende Menge rahmigen Eiters. Die Bauchhöhle war vorher durch Tücher geschützt, so daß der Eiter nicht in dieselbe einfließen konnte. Jetzt wird von dem Versuch, die Blinddarmgegend freizulegen, Abstand genommen, und sowohl von der Mittellinie aus, als von zwei weiteren Schnitten aus, die parallel den Poupart'schen Bändern angelegt werden, werden sterile Tücher soweit in die Bauchhöhle vorgeschoben, daß das ganze Becken nach Möglichkeit nach oben geschützt und gegen die freie Bauchhöhle abgeschlossen ist. Die Wunden bleiben offen.

Der Verlauf ist günstig. Pat. ist zunächst noch sehr elend, erholt sich aber nach und nach, die peritonealen Erscheinungen klingen innerhalb von 3 Tagen langsam ab, das Erbrechen ist nur noch am ersten Tage vorhanden. Die Wunden schließen sich langsam durch Granulation. Kompliziert wurde der Verlauf durch einen rechtsseitigen Lungenabsceß, der operiert wurde und heilte.

Pat. in blühendem Zustande nach 10 Wochen entlassen. Im Verlaufe des nächsten Jahres hatte Patient noch zweimal Erscheinungen eines leichten Recidivs seiner Perityphlitis und gleichzeitig Störungen in der Darmpassage offenbar infolge der vielen abdominalen Verwachsungen. Seit einem Jahre dagegen ist er ganz munter und geht seinen Geschäften wie früher nach.

18) Perforation des Wurmfortsatzes, eiterige Peritonitis, Operation ca. 12 Stunden nach erfolgter Perforation. Tod während der Operation. (Fränkel'sches Hospital.)

Frl. S., 20 Jahre alt, seit 5 Tagen an Perityphlitis erkrankt, die mittelschwer verläuft. In der Nacht zum 6. Tage, als sich die sehr unruhige Pat. mehrfach im Bett herumgeworfen hat, plötzlicher Kollaps, Schmerzen im Leibe. Der sofort hinzugerufene Hausarzt findet die Pat. laut jammernd und stöhnend über heftige Schmerzen im Leibe klagend, dabei ganz blaß, fast pulslos, mit cyanotischen Nägeln und Lippen. Kurze Pausen, in denen Pat. apathisch vor sich hin dämmert, durch heftige Schmerzensäußerungen unterbrochen. 6 Stunden nach dem Beginn der Attaque ist Pat. stark benommen, reagiert nur noch wenig auf Anrufen und giebt nur wenig Schmerzensäußerungen von sich. Gesicht blaß, Pupillen reagieren träge, Nägel und Lippen cyanotisch, Zunge nicht ganz trocken, Leib deutlich aufgetrieben, in der Blinddarmgegend Resistenz und Dämpfung, sonst gleichmäßige Tympanie. Temperatur wurde nicht mehr gemessen, Puls sehr klein, 120. Ueberführung nach dem unmittelbar daneben gelegenen Hospital. Durch Kampferinjektionen hebt sich der Puls etwas, Kochsalzinjektion. Laparotomie etwa 12 Stunden nach Beginn der Erscheinungen. Incision in der Mittellinie; es entleert sich aus dem Becken eine mäßige Menge von Eiter. Es wird ein Seitenschnitt nach rechts in die Blinddarmgegend hinzugefügt. Der Wurmfortsatz läßt sich leicht finden, ist an seiner Ansatzstelle perforiert, sonst wenig verändert, in der Lücke sitzt ein schmieriges Kotbröckelchen. Es entleert sich aus der rechten Darmbeingrube mäßig viel dicker Eiter, eine reichliche Menge aber aus der linken Beckenhälfte bei vorsichtigem Anziehen der Genitalien. Pat. stirbt noch vor Beendigung der kaum viertelstündigen Operation.

19) Diffuse septische Peritonitis bei beginnender Perforation des Coecums. (Operiert im Privathause von Herrn Geh.-R. M.) Tod.

Frau B., 60 Jahre. Vor wenigen Tagen unter den Erscheinungen einer akuten Perityphlitis erkrankt. Es gesellen sich dazu seit 24 Stunden schwere peritoneale Erscheinungen. Abdomen bei der Operation prall gespannt, druckempfindlich, Schmerzempfindung namentlich bei Druck in der Cöcalgegend, daselbst auch leicht vermehrte Resistenz, kein Erguß nachweisbar. Starke Pulsbeschleunigung, Puls klein, leichte Cyanose. Eröffnung des Abdomens durch einen Schrägschnitt wie zur Unterbindung der A. iliaca. Peritoneum stark gerötet, mit Fibrin belegt, obenso die Därme, letztere zeigen in der Nähe des Coecums eine ganz leichte eiterige Infiltration, an der Vorderwand des Coecums eine linsengroße, mißfarbig aussehende Stelle, offenbar eine beginnende Perforation. Ein Erguß im Abdomen nicht vorhanden.

Tamponade der Bauchhöhle mit Jodoformgazebeuteln.

Tod nach 6 Stunden.

20) Großes Bauchempyem nach Typhusperforation, Operation, Heilung. Kompliziert durch schwere Nephritis und Pneumonie. (Augusta-Hospital.)

Kind von 8 Jahren; vor 11—12 Wochen angeblich Typhus, dessen Behandlung von einem Naturarzt geleitet wurde, der den Genuß von Gemüse (Oberrüben) gestattet. In der 3. Woche schwere peritoneale Erscheinungen, akut einsetzend und sich 8 Tage etwa haltend. Dann lassen Meteorismus, Fieber, Erbrechen nach, doch bleibt das Kind sehr elend und magert stark ab, fiebert auch abends gewöhnlich etwas. Allmählich wird der Leib spitzer und es erfolgt am Nabel ein Durchbruch,

aus dem sich ca. 300 ccm Eiter entleeren. Die Fistel schließt sich nicht mehr, sondern Pat. kommt unter beständigem Eiterverlust mehr und mehr herunter.

Bei der Aufnahme präsentiert sich ein stark abgemagertes, nicht fieberndes Kind; Brustorgane lassen nichts Pathologisches erkennen; Urin enthält Eiweiß in geringer Menge. Puls 100, ziemlich schwach. Fistel am Nabel, aus der sich Eiter in geringer Menge entleert; Sonde gelangt in einen tiefen Hohlraum, der sich nach dem Becken zu erstreckt. Durch Perkussion keine sichere Abgrenzung der Höhle zu erzielen. Incision in der Mittellinie vom Nabel bis nach und nach zur Symphyse. Es wird dadurch eine Höhle freigelegt, welche die unteren zwei Drittel der Bauchhöhle umfaßt. Die Därme sind, zu einem Knäuel zusammengeballt, fest miteinander verklebt und scheinbar von einer festen, gleichmäßigen Membran überzogen, nach oben gedrängt. Unten liegen Uterus und Ovarien völlig sichtbar, von einer Perforation ist nichts mehr zu entdecken. Die Höhle wird mit sterilen Tüchern austamponiert.

Der Verlauf ist in den ersten beiden Tagen fieberfrei. Es entwickelt sich dann unter Zunahme des Eiweißgehaltes eine schwere doppelseitige Bronchopneumonie, welche das Kind an den Rand des Grabes bringt und erst ganz allmählich, in Wochen, so weit gebessert wird, daß Pat., die gleichzeitig infolge ihrer Nephritis hochgradige Oedeme im Gesicht und an den Beinen gezeigt hatte, noch sehr elend und mit diffusen Rasselgeräuschen über beiden Lungen in häusliche Pflege entlassen werden kann. Hier erholt sie sich aber schnell und ist nach Ablauf von 6—8 Wochen völlig geheilt.

21) Gastroenteroanastomose, Peritonitis, Wiedereröffnung des Abdomens, Tod. (Privatklinik.)

Jacob G., 37 Jahre. Gastroenterostomie wegen Pyloruscarcinoms am 10. Febr. 1897 nach der Methode von Wölfler. Nachdem der Magen eröffnet ist, bricht Pat. und es gelangt etwas Mageninhalt durch die Wunde in das Peritoneum. In den nächsten Tagen keine Zeichen einer Peritonitis, nur erbricht Pat. mehrmals scheußlich stinkende blutige Massen.

Am 14. Febr. in der Nacht plötzlicher Kollaps, Puls kaum fühlbar, Cyanose, mäßige Druckempfindlichkeit des Abdomens. Kampferinjektionen. Am nächsten Tage bessert sich der Zustand nur wenig, mehrfaches Erbrechen blutiger Massen. Am 16. Febr. früh Eröffnung des Abdomens. Vorderfläche des Magens, Umgebung der Anastomose, Netz und sichtbare Dünndarmschlingen mit dünnen eiterigen Belägen versehen. Keine Perforation an der Naht gefunden. Tamponade mit Jodoformgazebeuteln. Tod nach wenigen Stunden.

Bei der Sektion gleichfalls keine Perforation gefunden. Ziemlich ausgedehnte fibrinös-eitrige Peritonitis.

22) Resectio pylori, Peritonitis, Wiedereröffnung des Abdomens, Tod. (Privatklinik.)

W., Helene, 36 Jahre. Resectio pylori wegen Pyloruscarcinoms am 4. Mai 1890. Bauch wurde völlig geschlossen. Die ersten 36 Stunden ungestörter Verlauf, dann rasch auftretende peritoneale Erscheinungen, Puls wird sehr klein und sehr frequent, Blässe des Gesichtes, Aufstoßen, Abdomen mäßig druckempfindlich. Nach Einspritzungen von Kampferöl hebt sich der Puls etwas, nach wenigen Stunden aber ein erneuter, kollapsähnlicher Zustand, Schmerzen im Leibe, Kochsalzinfusion. Danach hebt

sich der Zustand, jedoch hohes Fieber, Puls sehr frequent, Abdomen wenig empfindlich, Brechneigung.

Eröffnung der Bauchwunde. Peritoneum injiziert, jedoch glänzend. Neben dem Magen quillt etwa 1 Eßlöffel blutig-seröser, geruchloser Flüssigkeit hervor, dabei ein feines, sausendes Geräusch, als wenn Gas aus einer feinen Oeffnung ausstreichen möchte. Magen prall gefüllt. Tamponade der Bauchwunde. Magen ausgespült; es entleeren sich aus demselben mehrere Liter einer bräunlichen, stinkenden Flüssigkeit.

Nach 5 Stunden Tod.

23) Laparotomie, Fixierung einer Wanderniere rechterseits, Zeichen von Peritonitis, nach 24 Stunden Oeffnung des Abdomens, Tamponade, Heilung. (Chir. Klinik.)

S., Pauline, 28 Jahre, seit Jahren eine Reihe hysterischer Beschwerden, die von einem Arzt auf einen im Leibe befindlichen und sehr verschieblichen Tumor zurückgeführt werden. Derselbe liegt gewöhnlich im Beckeneingang, ist aber von den Genitalien aus nicht zu erreichen, seine Natur ist bei der Dicke der Bauchdecken auch nach Darmaufblähung nicht festzustellen. Druck auf denselben ist schmerzhaft und ruft Brechreiz hervor. Laparotomie in der Mittellinie. Der Tumor erweist sich als rechte Niere. Dieselbe wird unter die Flexura prima coli zurückgedrängt und nahe der Wirbelsäule mit einigen Nähten fixiert. Schluß der Bauchwunde. Am Abend ist Pat. wohl, hat kein Fieber, doch einen etwas frequenten Puls, hat mehrfach erbrochen. Am nächsten Tage, nach einer ziemlich schlaflosen Nacht, mehrfaches Aufstoßen und Erbrechen, Temperatur am Abend 38,5, schneller und kleiner Puls, leichte Cyanose, Abdomen deutlich aufgetrieben, überall schmerzhaft, keine gedämpften Partien. Eröffnung der Bauchwunde. Es fließt keine Flüssigkeit ab, dagegen erweisen sich die sichtbaren Därme stark gebläht, injiziert, fibrinös belegt. Es werden nach mehreren Richtungen hin Joformgazebeutel eingelegt. In den nächsten beiden Tagen kehren die Erscheinungen zur Norm zurück, Tampons sind stark durchtränkt. Heilung.

24) Operation eines Echinococcus hepatis, innerhalb 24 Stunden schwere peritoneale Erscheinungen, Wiedereröffnung der Bauchwunde. Heilung. (Chir. Klinik.)

Frau X., 42 Jahre, wird in der chirurgischen Klinik wegen eines gestielten Echinococcus hepatis, der vom unteren Leberrande entspringt, operiert. Der Stiel wird durchgetrennt, die Bauchwunde durch Naht geschlossen. Schon am Abend ist Pat. etwas unruhig, hat leicht erhöhte Temperatur, einen kleinen frequenten Puls, mehrfaches Aufstoßen und Erbrechen. Am nächsten Morgen kann über das Bestehen einer Peritonitis kein Zweifel bestehen. Pat. hat. eine Temperatur von 38,5, Puls 116, aufgetriebenen Leib, häufiges Erbrechen, spontane und Druckschmerzhaftigkeit in der oberen Bauchgegend.

Die Wunde wird geöffnet. Es entleert sich aus dem Bauche eine trüb-seröse Flüssigkeit, in welcher Streptokokken nachgewiesen wurden. Soweit die Därme sichtbar, sind dieselben gebläht und stark injiziert, Serosa hat ihren Glanz verloren, keine Verklebungen. In die Bauchhöhle werden nach verschiedenen Richtungen Jodoformgazebeutel eingelegt, namentlich einer unter die Leber, deren Brandschorf etwas schmierig aussieht.

Am Abend ist der Verband reichlich durchtränkt, dagegen die Temperatur normal, der Puls weniger frequent, Erbrechen hat aufgehört.

Allmählich klingen die peritonealen Erscheinungen ab. Pat. wird geheilt, doch bleibt eine unter der Leber gelegene, bis fast zur Wirbelsäule reichende Fistel übrig. Weitere Nachrichten fehlen.

25) Hernia cruralis sin., Prolapsus uteri, Radikaloperation der Hernie und Ventrifixatio uteri in einer Sitzung. Primäre Heilung der Hernienwunde, Peritonitis ausgehend von der Anheftungsstelle des Uterus. Wiedereröffnung des Abdomens, Abscess neben dem Fundus uteri, Abklingen der peritonealen Erscheinungen. Heilung. (Augusta-Hospital.)

Frau G., 43 Jahr, wird mit einer linksseitigen Cruralhernie in das Augusta-Hospital aufgenommen. Durch die dünnen Bauchhüllen fühlt man im Bruchsack den Proc. vermiformis als Strang, der an einen dickeren Darmteil heranzieht. In letzterem erkennt man bei peristaltischer Zusammenziehung an seiner charakteristischen Form das Coecum. Seit vielen Jahren besteht ein Prolapsus uteri, der die Pat. sehr am Arbeiten hindert und eine alte Metritis. Radikaloperation der Hernie mit vollständiger Naht der Wunde. Ventrifixatio uteri in typischer Weise. Es wurde der Uterus mit einer Kugelzange erfaßt, dieselbe aber von einem der Beteiligten so stark angezogen, daß ein Einriß in die Uterussubstanz erfolgte. Wahrscheinlich gelangten von diesem aus Bakterien in das Peritoneum, denn während die völlig genähte Herniotomiewunde ganz reaktionslos heilte, begann Pat. am 3. Tage nach der Operation zu fiebern, klagte über Schmerzen im Leibe, vornemlich war die Gegend der Wunde in der Mittellinie schmerzhaft, es trat Meteorismus mit ein, doch so, daß namentlich die Därme in der Mitte des Leibes gebläht waren, Brechneigung. Am nächsten Tage Eröffnung der Bauchwunde. Die Muskelschichten sind sulzig infiltriert, an der Bauchwunde liegen stark geblähte und injizierte Darmschlingen an, im oberen Pol wird aber das freie Peritoneum eröffnet, jedoch sofort mit Jodoformgaze ausgestopft. Auf der Kuppe des Uterus findet sich ein walnußgroßer, mit bräunlichem dicken Eiter gefüllter Absceß, dessen Wand dick verklebte Darmschlingen bilden. In den nächsten Tagen klingen die peritonealen Erscheinungen ab, d. h. Brechneigung trat auf, Meteorismus verschwindet langsam; Temperatur trotzdem noch hoch, Puls beschleunigt, es entwickelt sich eine schwere rechtsseitige Pneumonie. Pat. übersteht diese und wird nach mehreren Wochen geheilt entlassen.

Litteratur.

1) Arning, Tödliche Verletzung der Magenwand durch eine verschluckte Fischgräte. Dtsch. med. Wochenschr., 1885, No. 2.
2) Aschenborn, Bericht über die äußere Station von Bethanien i. J. 1872. Langenbeck's Arch., Bd. 25, p. 172.
3) Adams, Laparotomy for gunshot wounds. Northwestern Lancet, 1885, p. 412.
4) Asch, Gonokokkenerkrankungen der weiblichen Geschlechtsorgane und deren Behandlung. Wien. med. Blätter, 1892, No. 12 u. 13.

5) Armstrong, Clinical lecture on operative interference in typhoidal perforation. Brit. med. Journ., 1896, December.
6) Barbacci, Il bacterium coli comune e la peritonitis da perforazione. Sperimentale, 1891, 15.
7) Idem, Aetiologie und Pathogenese der Peritonitis und Perforation. Ctrlbl. f. allgem. Pathologie, 1893, p. 19.
8) Idem, Sulla etiologia e patogenesi della peritonite da perforazione. Sperimentale, T. 48.
9) Bantak, On the operative treatment of disease of the appendages of the uterus. Brit. med. Journ., 1891.
10) Bisalski, Die Entstehungsweise der verschiedenen Formen von Peritonitis. Berlin (Hirschwald) 1895.
11) Boisleux, Drainage des Douglas. Ctrlbl. f. Gynäkol., Bd. 18, No. 10.
12) Bold, Peritonitis durch Ruptur eines Ovarialhämatoms, Laparotomie, Heilung. Wien. med. Presse, Bd. 36, No. 52.
13) Burckard, Beitrag zur Therapie des Puerperalfiebers. Zeitschr. f. Geburtsh. u. Gynäkol., Bd. 9.
14) Mc. Burney, The treatment of the diffuse form of septic peritonitis. Med. Record, 1895, March 30.
15) Bumm, Zur Aetiologie der septischen Peritonitis. Münch. med. Wochenschrift, 1889, No. 42, u. 1890, No. 10 u. 11.
16) Idem, Ueber die Aetiologie der septischen Peritonitis. Verhandlungen d. Naturforscher-Vers., 1889.
17) Beljaeff, Einer Fall vollständiger operativer Heilung einer chronischen Peritonitis, Ref. Ctrlbl. f. Chir., 1886.
18) Bäumler, Chronische, pseudomembranöse Peritonitis nach wiederholter Paracentes. abdom. Virchow's Arch., Bd. 59, p. 156.
19) Burchhard, Die chirurgische Behandlung der Perityphlitis. Med. Korrespondenzblatt d. württemberg. ärztl. Landesvereins, 1893, No. 34 u. 35.
20) Billroth, Ueber abscedierende Peripleuritis. Langenbeck's Archiv, Bd. 9, p. 137.
21) Bauer, Krankheiten des Peritoneums. v. Ziemssen's Handbuch, Bd. 8, Heft 2.
22) Bull, Med. News, May, 1884.
23) Bouilly, Bull. de la soc. de chir., 1883.
24) Barlow and Godlee, Suppuration around the vermiform appendix treated by abdominal incision. Med. times and gazette, 1885, Dec. 18.
25) Bierhoff, Beiträge zu den Krankheiten des Wurmfortsatzes. Dtsch. Arch. f. klin. Med., Bd. 27, p. 248.
26) Beck, Weitere Fälle von Darm- und Leberzerreißung infolge von Hufschlag auf den Unterleib, sowie Blasenruptur durch Sturz. Dtsch. Zeitschr. f. Chir., Bd. 15.
27) Blindow, Ueber Darmruptur. Dissert. Berlin, 1888.
28) Berndt, Zur Diagnose der Darmruptur. Dtsch. Zeitschr. f. Chir., Bd. 39, p. 516.
29) Bontecou, Laparotomy for perforating typhoid ulcer. Journ. of the Americ. med. assoc., 1890, Vol. 14, No. 13.
30) Bull, Two cases of abdominal section for penetrating gun-shot-wound of the abdomen. Med. News, 1886, No. 121, p. 6—11.
31) Idem, A case of gunshot-wound of the intestines treated successfully by laparotomy with suture of the intestines. New York med. Journ., Vol. 41, No. 7.

32) Boegehold, Bericht über die chirurgische Station des Krankenhauses Bethanien 1879. Langenbeck's Arch., Bd. 26, p. 765.
33) Blumberg, Dtsch. Zeitschr. f. Chir., Bd. 6, p. 243.
34) Beck, Zur operativen Behandlung der diffusen eiterigen Perforationsperitonitis. Brun's Beitr., Bd. 20, p. 129.
35) Mc. Cormac, Ueber den Bauchschnitt bei der Behandlung intraperitonealer Verletzungen. Volkmann's Vortr., No. 316.
36) Camizaro, Blessure de l'estomac par arme à feu; guérie au moyen d'un opération d'anaplastie. Bull. de l'acad. de méd., 1880.
37) Chiari, Ueber einen Fall von Selbstverletzung des Darmes bei einem Geisteskranken. Prager med. Wochenschr., 1889, No. 1.
38) Congrès français de chirurgie 1889 (Démons, Bouilly, Labbé).
39) Chavasse, Contusion de l'abdomen par un double coup de pied de cheval. Peritonite aiguë. Laparotomie. Mort. Bull. et mém. de la soc. de chir. de Paris. T. 11, p. 123.
40) Condemnin, Avantages et inconvenients du drainage à la Mikulicz dans les intervenients abdominales. Moyen de remédier à ces derniers. Prov. méd., 1893, No. 52 Ref. Ctrlbl. f. Chir., 1894, No. 5.
41) Caillé, Sul drenaggio permanente nell'ascite. Giornale internazionale, 1886, No. 4.
42) Cullon, Postoperative septic peritonitis. Johns Hopkins Hosp., Rep., Vol. 4.
43) Cassel, Beiträge zur akuten Peritonitis der Neugeborenen. Berl. klin. Wochenschr., 1892, No. 42.
44) Charrier, De la péritonite blennorrhagique chez la femme. Paris (Steinheil) 1892.
45) Cullingworth, The value of abdominal section in certain cases of pelvic peritonitis. Obst. soc. transact. London, 1892.
46) Czerny, Perforationsperitonitis nach Magengeschwür. Ctrlbl. f. Chir., 1887.
47) Dittmer, Chronische Peritonitis — drohende Perforation im rechten Hypochondrium. Incision — Drainage — nochmalige spontane Perforation im Nabel. Injektion von Tr. jodi. Heilung. Berl. klin. Wochenschr., 1887, No. 44.
48) Dixon, Case of rupture of Gallbladder. Annales of surgery, 1887, Vol. 5.
49) Dembowski, Entstehung der peritonealen Adhäsionen. Ctrlbl. f. Gynäkologie, 1891.
50) Davis, The surgical treatment of puerperal peritonitis. Americ. med. and surg. Journ., 1892, No. 5.
51) Elias, Kasuistischer Beitrag zur Pathologie und Therapie der Bauchempyeme. Dtsch. med. Wochenschr., 1882. No. 29.
52) Emminghaus, Ein mit der Herzaktion erfolgendes Reibegeräusch des Bauchfelles. Dtsch. Annalen f. klin. Med., Bd. 9.
53) Elsner, On the early diagnosis and treatment of septic peritonitis. New York med. Journ., 1892, No. 15.
54) Escher, Zur Laparotomie bei Perforationsperitonitis. Wiener med. Wochenschr., 1887.
55) v. Erlach, Zur Behandlung der operativen Peritonitis. Wien. klin. Wochenschr., Bd. 11, 1898, No. 3.
56) Fränkel, A., Ueber die Folgen der Perforation des Proc. vermif. und deren Behandlung. Dtsch. med. Wochenschr., 1891, No. 22.

57) Finney, Surgical treatment of perforating typhoid ulcer. Annals of surgery, 1897, p. 233.
58) Faber, Ueber subdiaphragmat. Abscesse. Dissertation Erlangen, 1896.
59) Fellmann, Pistolenschußwunden des Magens. Heilung. New York med. Record., 1884.
60) Fürbringer, Ein Fall von geheilter chronischer Peritonitis mit Durchbruch nach außen. Dtsch. med. Wochenschr., 1886, No. 43.
61) Friedreich, Ueber eine besondere Form chronischer hämorrgischer Peritonitis und über das Hämatom des Bauchfelles. Virchow's Arch., Bd. 58, p. 35.
62) Fränkel, Ueber puerperale Peritonitis. Dtsch. med. Wochenschr., 1884, No. 14.
63) Fascilides, Schnittwunde der vorderen Magenwand. Heilung. Dtsch. med. Wochenschr., 1884.
64) Falkenheim u. Askanazy, Perforationsperitonitis bei einem Neugeborenen mit Verkalkung des ausgetr. Meconiums. Jahresbericht für Kinderheilkunde, Bd. 1, p. 34.
65) Fränkel, A., Ueber peritoneale Infektion. Wien. klin. Wochenschr., 1891, No. 13—15.
66) Fränkel, E., Zur Aetiologie der Peritonitis. Ref. Baumgarten's Jahresbericht, 1887.
67) Fritsch, Ueber Tod nach Laparotomie. Naturforscher-Vers. 1896.
68) Gaston, Pathology, diagnosis and treatment of perforation of the appendix vermiformis. Journal of the Americ. med. assoc., 1887, Vol. 9, No. 9.
69) Grass, Darmwunden. S. Francisco Western Lancet, 1884, p. 229.
70) Groeningen, Darmverletzungen und Darmerkrankungen. Dtsch. militärärztl. Zeitschr., 1890, Heft 7.
71) Gal, M., Ein Fall von Verletzung des Bauches mit Vorfall der Eingeweide. Wien. med. Presse, 1886, No. 21.
72) Goldenberg, Ueber die Peritonitis chronica fibrosa. Dtsch. med. Wochenschr., 1895, p. 30.
73) Gläser, Peritonitis purulenta primaria. Dtsch. med. Wochenschr., 1886, p. 815.
74) Grawitz, Statistische und experimental-pathologische Beiträge zur Kenntnis der Peritonitis. Charité-Annalen, 15. Jahrg.
75) Galuagni, Sul crepitio siferideo peritonitico. Riv. clin. di Bologna, 1882, No. 8.
76) Genersich, Bauchfellentzündung bei Neugeborenen infolge einer Perforation des Ileum. Virchow's Arch., Bd. 26.
77) von Gubaroff, Drainierung der Peritonealhöhle, klinische Anwendung und Anwendbarkeit. Arch. f. Gynäkol., Bd. 19, p. 242.
78) Gostan, Endometritis et peritonitis puerperalis acuta. Allgem. Wien. med. Zeitg., Bd. 6, 1888.
79) Graser, Operative Behandlung der Erkrankungen des Bauchfelles. Handbuch von Penzoldt-Stintzing, Bd. 4.
80) Idem, Ueber Wurmfortsatzperitonitis und deren operative Behandlung. Arch. f. klin. Chir., 1891.
81) Hochheimer, Gegenwärtiger Stand der Peritonitisfrage. Dissertation Berlin, 1895.
82) Henle, Schlesische Gesellschaft für vaterländische Kultur. Dtsch. med. Wochenschr., Bd. 5, 1896, p. 47.

83) Horsley, Acute septic peritonitis. Operation. Recovery. Med. Times and Gaz., 1885, ref. Ctrlbl. f. Chir., 1887.
84) Himtington, Laparotomie bei Schußverletzung. Occidental med. Times, 1890, Nov., p. 618.
85) Hesche, Ueber Befund einer Darmnekrose bei einer Perforationsperitonitis. Wien. med. Wochenschr., 1877, No. 2.
86) Hartmann et Morax, Note sur la péritonite aiguë généralisée aseptique. Ann. de gynécol., 1894, Mars.
87) Heidenhain, Ueber Darmlähmung nach Darmeinklemmung. Dtsch. Zeitschr. f. Chir., Bd. 43, p. 201.
88) Hartmann, La sepicèmie péritoneale aiguë post-opératoire. Annales de gynécol., T. 45, p. 138.
89) Hénoch, Ueber chronische Bauchfellentzündung im Kindesalter. Dtsch. med. Wochenschr., 1892.
90) Hodges, Abdominal section for puerperal peritonitis. Brit. med. Journ., 1883, p. 455.
91) Herold, Beitrag zur operativen Behandlung der diffusen eiterigen Peritonitis. Dtsch. med. Wochenschr., 1894.
92) Honzé, L'intervention chirurgicale dans la péritonite diffuse aiguë. Thèse de Paris, 1896.
93) Jersey, Ein Fall von Pistolenschußwunde des Dünndarmes und des Mesenteriums. Laparotomie. New York med. Record, 1886, Oct.
94) Janz, Zur Kasuistik der Perforationsperitonitis. Dissertat. Berlin.
95) Julien, Curabilité des peritonites traumatiques postopératoires. Semaine médic., 1891, p. 135.
96) Kaniloff, Indikationen zur Operation der Perityphlitis. St. Petersburger med. Wochenschr., 1893, No. 46.
97) Kaiser, Ueber operative Behandlung der Bauchempyeme. Dtsch. Arch. f. klin. Med., Bd. 17, 1876.
98) Klemm, Zur Pathologie und Therapie der Schußverletzungen des Magens und Darmes. Volkmann's Vortr., N. F., No. 142.
99) Keen, Pistolshotwound of the abdomen, involving the liver, stomach, superior mesenteny artery and vein, small intestine and kidney; laparotomy, nephrectomy; death on the fifteenth day autopsy. Med. News, 1887, May 14.
100) Krabbel, Jahresbericht des Kölner Bürgerhospitals, 1876. Langenbeck's Arch., Bd. 23, p. 630.
101) Karzewski, Mehrere Fälle von penetrierenden Verletzungen des Bauches. Ctrlbl. f. Chir., 1894, No. 4.
102) Kuchta, Eine interessante Bauchverletzung. Wien. med. Wochenschr., 1893, No. 42.
103) Krönlein, Ueber die operative Behandlung der akuten diffusen jauchig-eiterigen Peritonitis. Langenbeck's Arch., Bd. 33, p. 506.
104) Kraft, Charles, Ueber die frühzeitige operative Behandlung der durch Perforation des Wurmfortsatzes hervorgerufenen Perityphlitis stercoralis. Volkmann's Vortr., 1889, No. 331.
105) Krecke, Die chirurgische Behandlung der vom Wurmfortsatze ausgehenden circumskripten und allgemeinen Peritonitis. Dtsch. Zeitschr. f. Chir., Bd. 30, p. 257.
106) Kurz, Vier Laparotomien bei chronischer Peritonitis. Wiener med. Presse, 1894, No. 3.
107) Kehrer, Kapillardrainage der Bauchhöhle. Ctrlbl. f. Gynäkol., 1882, No. 3.

108) Kocher, Korrespondenzbl. f. schweiz. Aerzte, 1885, No. 23 u. 24.
109) Krönlein, Ueber die operative Behandlung der akut jauchig-eiterigen Peritonitis. Langenbeck's Arch., Bd. 33, 2.
110) Köster, Ileus und Perforationsperitonitis als Folge einer inkarcerierten Hernia perinealis. Ctrlbl. f. Chir., 1893.
111) Kelterborn, Versuche über die Entstehungsbedingungen peritonealer Adhäsionen nach Laparotomien. Ctrlbl. f. Gynäkol., Bd. 14, 1890.
112) Körte, Erfahrungen über die chirurgische Behandlung der allgemeinen eiterigen Bauchfellentzündung. Arch. f. klin. Chir., Bd. 44.
113) Idem, Weiterer Bericht über die chirurgische Behandlung der diffusen eiterigen Bauchfellentzündung. Mitteil. a. d. Grenzgeb. d. Med. u. Chir., 1897, p. 145.
114) Kossmann, Die Eröffnung der Bauchhöhle zwischen Blase und Gebärmutter. Dtsch. med. Wochenschr., Bd. 21.
115) Krecke, Die Resultate der Laparotomie bei der diffusen eiterigen Peritonitis. Münch. med. Wochenbl., 1891, No. 33 u. 34.
116) Kinscher, Behandlung der akuten allgemeinen Peritonitis. Dissertat. Heidelberg, 1892.
117) Lauenstein, Aus dem Gebiete der Abdominalchirurgie. Dtsch. med. Wochenschr., 1889, No. 49.
118) Langenbuch, Demonstration in der freien Vereinigung der Chirurgen Berlins. Dtsch. med. Wochenschr., 1892, p. 383.
119) Lücke, Laparotomie und Darmnaht bei perforiertem Typhusgeschwür. Dtsch. Zeitschr. f. Chir., Bd. 25, 1887.
120) Idem, Dtsch. Zeitschr. f. Chir., Bd. 26.
121) Leyden, Ueber einen Fall von Perityphlitis durch Perforation des Proc. vermif. Operation. Heilung. Berl. klin. Wochenschr., 1889, No. 31.
122) Idem, Ueber spontane Peritonitis. Dtsch. med. Wochenschr., 1884, No. 17.
123) Lewin, B., Die Kussmaul'sche Magenausspülung bei Peritonitis. Berl. klin. Wochenschr., 1886, No. 44.
124) Loyd, Acute Peritonitis resulting in suppuration, terminating in recovery. Americ. Journ. of the med. society, 1885, October.
125) Lotze, Untersuchungen über Temperaturen und Chininwirkung in einem Falle von Periton. puerperal. diffusa. Dtsch. Arch. f. klin. Med., Bd. 16.
126) Liebermeister, Ueber das einfache Magengeschwür. Volkmann's Vortr., N. F., No. 61.
127) Lutz, Laparotomy for penetrating gunshotwound in the abdomen. Weekly med. Review, 1886, No. 271, November, St. Louis.
128) Laue, Perforation des Rectum durch Fremdkörper etc. Tod. Brit. med. Journ., 1874, May 9.
129) Lende, Drainage der Bauchhöhle bei Laparotomien. Arch. f. Gynäkologie, 1890.
130) Landerer u. Glücksmann, Ueber operative Heilung eines Falles von perforiertem Duodenalgeschwür etc. Mitteil a. d. Grenzgeb. d. Med. u. Chir., Bd. 1, p. 168.
131) Laruelle, Étude bactériologique sur les péritonitis par perforation. La Cellule, T. 5, 1889.
132) Matthes, Revolverschuß in den Magen. Heilung. Ref. Ctrlbl. f. Chir., 1887, No. 52.

133) Mosetig-Moorhof, Magenschußverletzung. Wien. med. Wochenschr., 1886, No. 51.
134) Meyerowitsch, Zwei glücklich geheilte Fälle von penetrierenden Bauchwunden mit Vorfall des Netzes. Dtsch. Zeitschr. f. Chir., Bd. 14, p. 372.
135) Martin, Plaie pénétrante de l'abdomen par l'épée bayonette de fusil Lebel, modèle 1886. Guérison sans accident. Arch. de méd. et de pharm. milit., 1884, No. 2.
136) Mikulicz, Bericht über die Verhandlungen der chirurgischen Sektion der 57. Versammlung deutscher Naturforscher und Aerzte, 1884.
137) Idem, Weitere Erfahrungen über die operative Behandlung der Perforationsperitonitis. Langenbeck's Arch., Bd. 39, p. 756.
138) Idem, Ueber Laparotomie bei Magen- und Darmperforation. Volkmann's Vortr., 1886, p. 262.
139) Idem, Die chirurgische Behandlung des chronischen Magengeschwüres. Mitteil. a. d. Grenzgeb. d. Med. u. Chir., Bd. 2, p. 184.
140) March, A case of abdominal section for acute circumscribed peritonitis. Med. chir. Transact., 1885.
141) Marten, Ueber das Empyema abdominis. Virchow's Arch., 1861.
142) Mikulicz, Zur Ausschaltung toter Räume aus der Peritonealhöhle. 15. Chirurgen-Kongreß.
143) Martin, A., Die Drainage bei peritonealen Operationen. Volkmann's Vortr., No. 219.
144) Meyer, Victor, Beiträge zur chirurgischen Behandlung der akuten Peritonitis. Dissertation Berlin, 1887.
145) Murphy, Puerperal peritonitis; recovery. Brit. med. Journ., March 11.
146) Morisse, Contribution à l'étude de la péritonite à pneumocoques. Thèse de Paris, 1893, No. 3.
147) Münster, Ovariotomie bei Peritonitis infolge von Stieltorsion mit glücklichem Ausgange. Ctrlbl. f. Gynäkol., 1886.
148) Mégrat, De la laparotomie dans la péritonite généralisée chez la femme. Ann. de gynécol., T. 44.
149) Murphy, The treatment of puerper. periton. by abdominal section. Brit. med. Journ., 1891.
150) Netshauw, Perforationsperitonitis im Laufe des Abdominaltyphus. Laparotomie. Darmresektion. Botkin's Krankenhauszeitung, 1894. No. 23.
151) Nebykow, Bericht über die Thätigkeit der chirurgischen Abteilung des Mohilew'schen Gouvernements-Hospitals. Ref. Ctrlbl. f. Chir., 1886, No. 10.
152) Nicaise, Des adhérentes péritonéales douloureuses. Révue de chir., 1894, No. 8.
153) Nötzel, Ueber die Infektion granulierender Wunden. Langenbeck's Arch., Bd. 55, p. 543.
154) Oberst, Ein Fall von Perforationsperitonitis. Laparotomie. Tod nach 9 Wochen. Ctrlbl. f. Chir., 1885.
155) Owen, Acute peritonitis, abdominal section, laparotomy, recovery. Lancet, 1893, Vol. 1.
156) Orth, Experimentales über Peritonitis. Naturforschervers. 1889.
157) Price, Interesting case of abdominal surgery. Phil. county med. soc., 1893.
158) Plinatus, Ein Fall von subphrenischem Abscess. St. Petersb. med. Wochenschr., 1887, No. 4.

159) Parker, Gunshot wounds of the small intestines. Chicago 1884.
160) Plenio, Zur Diagnostik und Therapie der Perforationsperitonitis. Arch. f. klin. Med., Bd. 39, 1886.
161) Pazzi, Du drainage capillaire et du tamponnement antiseptique du péritonite à l'aide de la gaze jodoformée. Ann. de gynécol., 1888, p. 255.
162) Pikacek, Zur Frage der Peritonealdrainage mit besonderer Berücksichtigung der Drainage mit Jodoformdochten. Wien. med. Jahrb., 1888, Heft 1.
163) Pölchen, Zur Laparotomie bei allgemeiner eiteriger Peritonitis. Dtsch. med. Wochenschr., 1887, No. 14.
164) Pineau, Infection générale à pneumocoques etc. péritonite; épanchements multiples séro-fibrineux. Bull. de la soc. ann. de Paris, 1893.
165) Pariser, Zur Behandlung des frei in die Bauchhöhle perforierten Ulcus ventriculi. Dtsch. med. Wochenschr., 1895, p. 28 u. 29.
166) Pawlofsky, Beiträge zur Aetiologie und Entstehungsweise der akuten Peritonitis. Virchow's Arch., Bd. 117, p. 469.
167) Predöhl, Untersuchungen zur Aetiologie der Peritonitis. Münch. med. Wochenschr., 1890, No. 2.
168) Price, Early operation in purulent peritonitis. Med. News, 1890. Ref. Ctrlbl. f. Chir., 1891, p. 427.
169) Rovilliod, Rupture de l'estomac. Rev. méd. de la Suisse rom., 1885, No. 1.
170) Ritter, Ueber den Einfluß von Traumen auf die Entstehung von Magengeschwüren. Zeitschr. f. klin. Med.. Bd. 12.
171) Robitsch, Zur operativen Behandlung der Perityphlitis. Münch. med. Wochenschr., 1894, No. 16.
172) Richelot, De l'appendicidite chez la femme. Bull. et mém. de la soc. de la chir. de Paris, T. 16.
173) Reclus et Nogués, Traitement des perforations traumatiques de l'estomac et de l'intestin. Révue de chir., 1890.
174) Reclus, Dasselbe Thema. Bull. et mém. de la soc. de la chir. de Paris, T. 16, p. 447.
175) Ramsay, Laparotomy of gunshot wounds of the intestines. Northwestern Lancet, 1885, p. 377.
176) Riedel, Ueber Adhäsiventzündungen in der Bauchhöhle. Langenbeck's Arch., Bd. 47.
177) Runge, Ueber die Behandlung der puerperalen Sepsis. Volkmann's Vortr., No. 287.
178) Robinson, Observation upon the absorption of fluids by the peritoneum. Ann. of. surg., 1897, March, p. 332.
179) Rubenska, Beiträge zur Pathogenesis purulenter Puerperalerkrankungen, besonders der Peritonitis. Schmidt's Jahrb., 1891.
180) Reichel, Beiträge zur Aetiologie und chirurgischen Therapie der septischen Peritonitis. Dtsch. Zeitschr. f. Chir., Bd. 30.
181) Robinson, The treatment of general septic peritonitis. The Journ. of the Americ. med. assoc., 1890.
182) Rotter, Ueber Perityphlitis. Festschrift. Berlin 1896.
183) Raymond, Traitement chirurgical de la péritonite puerpérale. Semaine méd., 1890, p. 317.
184) Sonnenburg, Erfahrungen über die operative Behandlung der Perityphlitis mit besonderer Berücksichtigung der zweizeitigen Operation. Volkmann's Sammlung klin. Vortr., N. F. No. 13.

185) Idem, Pathologie und Therapie der Perityphlitis, 3. Aufl., 1897.
186) Sänger, Ueber Drainage der Bauchhöhle bei Laparotomien. Dtsch. med. Wochenschr., 1891, No. 4.
187) Senn, Laparotomy for perforating typhoid ulcer. Med. News, 1889, June 8.
188) Idem, Die Behandlung der Schußwunden des Magendarmkanals. Volkmann's Vortr., N. F. No. 59.
189) Idem, Die Klassifikation und chirurgische Behandlung der akuten Peritonitis. Wien. med. Blätter, 1897, No. 38 u. ff.
190) Skelli, Laparotomy for penetrating pistol-shot-wound of the abdomen. Recovery. Ann. of surg., 1887, p. 49.
191) Sarentino, Altri undici casi di laparotom. per ferite penetrante. Riforma med., 1894, No. 66 u. 67.
192) Senator, Demonstration eines Apparates, um Peritonitis mit offener Bauchwunde zu behandeln. Berl. med. Gesellsch., 1895, 23. Okt.
193) Sippel, Zur Kenntnis der septischen Peritonitis. Ctrlbl. f. Gynäkol., Bd. 20.
194) Salzer, Ueber peritoneale Verwachsungen. Wien. klin. Wochenschr., 1893.
195) Siegel, Appendicitis. Mitteil. a. d. Grenzgeb. d. Med. u. Chir., Bd. 1, p. 179.
196) Sawtschenko, Pasteur'sche Annalen, 1899, Dez.
197) Schuchardt, Die Behandlung der durch rundes Magengeschwür veranlaßten Perforationsperitonitis. 24. Kongr. f. Chir.
198) Schreiber, Zwei Fälle von Darmverletzung. Dtsch. Zeitschr. f. Chir., Bd. 20, p. 451.
199) Schmidt, Eiterige Peritonitis, Laparotomie, Heilung. Ctrlbl. f. Chir., 1881, No. 52.
200) Schiffer, Ueber Darmobstruktion nach Coeliotomien mit Bezug auf trockene und feuchte Asepsis in der Bauchhöhle. Ctrlbl. f. Gynäkol., 1894, No. 38.
201) Schrader, Woher der therapeutische Mißerfolg der Antisepsis bei Puerperalfieber?
202) Schroeder, Ueber die allgemeine nicht infektiöse Peritonitis. Bericht über die Verhandl. der Gesellsch. f. Geburtshilfe u. Gynäkologie zu Berlin, 1887.
203) Schnitzler u. Ewald, Zur Kenntnis der peritonealen Resorption. Dtsch. Zeitschr. f. Chir., Bd. 41.
204) Schnitzler, Jul., Chirurgisch-bakteriologische Mitteilungen. Internat. Rundschau, 1893, No. 16 u. 17.
205) Schüler, Allgemeine akute Peritonitis infolge von Perforation des Wurmfortsatzes etc. Langenbeck's Arch., Bd. 39, p. 845.
206) Schaberg, Beitrag zur operativen Behandlung der eiterigen Peritonitis. Ges. Beitr. etc. von Löbker u. Nieden. Wiesbaden 1893.
207) Schulz, Beitrag zur Behandlung der diffusen eiterigen Bauchfellentzündung. Dtsch. Zeitschr. f. Chir., Bd. 44, p. 443.
208) Schultén, Diskussion zum Vortrag von Körte. Chir.-Kongr. 1897.
209) Silberschmidt, Experimentelle Untersuchungen über die bei der Entstehung der Perforationsperitonitis wirksamen Faktoren des Darminhaltes. Mitteil. aus Kliniken etc. der Schweiz, 1. Reihe, Heft 5.
210) Steinthal, Ueber die chirurgische Behandlung der ulcerösen Magen- und Darmperforation. Verhandl. d. 17. Chir.-Kongresses 1888.
211) Stelzner, Diskussionsbemerkungen. 16. Chir.-Kongreß.

212) Stiller, Ueber chronische Peritonitis. Dtsch. Zeitschr. f. klin. Med., Bd. 16.
213) Studenski, Bauchschnitt wegen eiteriger Peritonitis. Ctrlbl. f. Chir., 1886, No. 10.
214) Stühlen, Die Drainage des Peritoneums bei Peritonitis. Dissertat. Würzburg, 1890.
215) Steinschneider u. Schäffer, Widerstandsfähigkeit der Gonokokken. 4. Dermatologen-Kongreß 1894.
216) Tait, L., Peritonitis, its nature and prevention. Brit. med. Journ., 1892.
217) Tissier, Rupture de l'intestin par le passage d'une roue de voiture sur le corps sans lésion des parois abdominales. Progrès méd., 1884, No. 4.
218) Trojanow, Laparotomie bei Perforationsperitonitis. Botkin's Krankenhausztg., 1894, No. 23.
219) Terillon, Ouverture des abscès intra-péritonéaux et profonds du bassin par la laparotomie. Bull. de mém. de la soc. de chir. de Paris, T. 13, p. 367.
220) Tesjakow, Ein Fall von perforierender Bauchwunde und Vorfall einer Bauchschlinge. Ref. Ctrlbl. f. Chir., 1887, No. 42.
221) Treves, Acute peritonitis treated by abdominal section. Med. chir. Transact., 1885.
222) Taylor, Acute peritonitis, operation, recovery. Brit. med. Journ., 1886, No. 1355.
223) Tavel u. Lanz, Ueber die Aetiologie der Peritonitis. Mitteil. aus Kliniken u. med. Instit. d. Schweiz, 1. Reihe, 1. Heft.
224) Truc, Traitement chirurgical de la péritonite. Paris (Felix Alcan) 1886.
225) Tietze, Klinische und experimentelle Beiträge zur Lehre von der Darmincarceration. Langenbeck's Arch., Bd. 49, p. 111.
226) Walcher, Die Tamponade der Bauchhöhle. Ctrlbl. f. Gynäkologie, 1890, Bd. 14.
227) Wiedow, Die Drainage der Bauchhöhle in das Bauchspeculum. Berl. klin. Wochenschr., 1884.
228) Wieland, Experimentelle Untersuchungen über die Entstehung der circumskripten und diffusen Peritonitis. Mitteil. aus Kliniken etc. der Schweiz, 2. Reihe, 7. Heft.
229) Wilmers, Contusion et rupture de l'intestin par coup de pied de cheval. Mort. Arch. méd. Belges, 1894, Mai.
230) Waterhouse, Experimentale Untersuchungen über die Peritonitis. Virchow's Arch., Bd. 119, p. 342.
231) Wittelshöfer, Wien. med. Wochenschr., 1884.
232) Winckel, Behandlung der von den weiblichen Genitalien ausgehenden Entzündungen des Bauchfelles etc. Handbuch von Penzoldt und Stintzing, 1897.
233) Vanlair, Abscès sous-diaphragmatique terminé par guérison. Bull. de l'acad. Royal et méd. de Belge.
234) Valeriani, La cura chirurgica della peritonite. Ref. Ctrlbl. f. Chir., 1886.
235) Zielewicz, Bericht über die chirurgische Abteilung des Krankenhauses der barmherzigen Schwestern in Posen. Langenbeck's Arch., Bd. 38.
236) Ziegler, Studien über die intestinale Form der Peritonitis. München 1893.

237) Wagner, Zur Diagnostik und Therapie der perforativen Peritonitis. Dtsch. Arch. f. klin. Med., Bd. 39, 1886.
238) Witzel, Ueber die Erfolge der chirurgischen Behandlung der diffusen und eiterigen Peritonitis und der peritonealen Sepsis. Dtsch. med. Wochenschr., 1888, p. 812.
239) Wyder, Ueber Embolie der Lungenarterien in der geburtshilflich-gynäkologischen Praxis.
240) Wertheim, Ein Beitrag zur Lehre der Gonokokkenperitonitis. Ctrlbl. f. Gynäkol., 1892, No. 20.
241) Weir and Foote, The surgical treatment of round ulcer of the stomach and its sequelae. The med. News, New York, 1896.
242) Walthard, Zur Aetiologie peritonealer Adhäsionen nach Laparotomien und deren Verhütung. Korrespondenzbl. f. Schweizer Aerzte, 1893, No. 15.
243) Zwei Fälle von purulenter Peritonitis durch operative Behandlung geheilt. Ref. v. Bull, Ctrlbl. f. Chir., 1877, No. 18.
244) Zuntz, Ursachen des Meteorismus. Dtsch. med. Wochenschr., 1884.
245) Wegner, Chirurgische Bemerkungen über die Peritonealhöhle mit besonderer Berücksichtigung der Ovariotomie. Arch. f. klin. Chir., Bd. 20, p. 51.

(Aus der therapeutischen Abteilung des Stadtkrankenhauses Riga.
Dirig. Arzt Dr. P. Hampeln.)

Nachdruck verboten.

III.

Ueber die Beziehungen des Magenfundus-carcinom und chronischen Milzabscesses zu den Erkrankungen der linken subdiaphragmatischen Gegend.

Von

P. Hampeln.

(Hierzu 2 Abbildungen im Texte.)

Zu den durch schwere Erkrankungen ausgezeichneten Regionen des menschlichen Körpers gehört die unterhalb der linken Zwerchfellhälfte, die Magenfundus-, Milz- und Nierengegend. Hierbei kommen, von vielen klinisch leichter erkennbaren Krankheiten dieser Organe ganz abgesehen, wie die akuten und chronischen Milztumoren, das Ulcus ventriculi, die verschiedenen Nephritisformen, Peri- und Paranephritis, besonders in Betracht die bösartigen Neubildungen und der Absceß.

Das Nebeneinander der auf die eine oder andere Art erkrankten Organe läßt von vornherein auf große Uebereinstimmung der wesentlichen Lokal- und Allgemeinsymptome schließen, so daß man sich oft mit einer richtigen Allgemeindiagnose, auf ihre Specialisierung verzichtend, wird begnügen müssen. Denn bei aller Verschiedenheit der Organe, Magen, Milz und Niere, in anatomischer und physiologischer Beziehung, erscheint für das Zustandekommen der diagnostisch wichtigen örtlichen subjektiven und objektiven Kennzeichen die topographisch so nahe Nachbarschaft zu einander von großer, die trennenden Faktoren leicht überwiegender Bedeutung. Ob der Schmerz vom Magenfundus oder der ihm anliegenden Milz, oder wiederum der benachbarten linken Niere, ausgeht, bleibt oft verborgen, ja selbst den Tumor, wenn vorhanden, auf das erkrankte Organ richtig zu beziehen, wird nicht minder großen, vielleicht unüberwindlichen Schwierigkeiten begegnen. Aehnlich steht es mit allen anderen Erscheinungen.

Daß sich das so verhält, kann nicht überraschen, wenn man einerseits die relative Kleinheit und Versteckheit der genannten Organe hinter den Rippen, andererseits die durch ihre physikalische Beschaffenheit bedingte Beschränkung der Untersuchungsmittel bedenkt. Die palpierende Hand reicht nicht, oder doch nur in Ausnahmefällen, selbst normale Beschaffenheit des Abdomens vorausgesetzt, an den Rand, noch weniger die Fläche der Organe, wird außerdem in schweren Erkrankungsfällen, wie sie hier in Betracht kommen, oft durch Spannung des Abdomens, seine Schmerzhaftigkeit, Ergüsse in ihn, am erfolgreichen Vordringen in die Tiefe gehindert. Perkutorisch lassen sich solide Teile, wie Tumor des Fundus, die Milz, die Niere, nicht voneinander abgrenzen, auf die Auskultation ist ganz zu verzichten. Dazu kommen noch die eine genauere Orientierung oft erschwerenden Pleuraergüsse, so daß im ganzen das Resultat der physikalischen Untersuchung, wenigstens in Bezug auf das speciell erkrankte Organ und die Art seiner Erkrankung, Absceß, Tumor oder Echinococcus, oft gleich null ist.

Eine Ausnahmestellung nimmt die, darum hier auch erst in zweiter Linie in Betracht kommende, linke Niere insofern ein, als dieses Organ, wie ja die Resultate der durch Israel so hoch ausgebildeten Palpationstechnik beweisen, namentlich in vergrößertem Zustande meist der Palpation zugänglich ist. Ein von der Niere ausgehender Tumor verbirgt sich darum verhältnismäßig selten hinter den allgemeinen Merkmalen der hier zu betrachtenden Krankheitsgruppe, sondern läßt sich, bei genügend sicherer Untersuchungstechnik, meist als solcher direkt feststellen. Immerhin muß auch hier mit besonderen Schwierigkeiten gerechnet werden, und wenn trotzdem Nierentumoren und überhaupt ernstere Nierenerkrankungen eher erkannt werden, so liegt das vielleicht nicht so sehr an den physikalischen Lokalsymptomen, als an den häufig anzutreffenden, nicht nur die Nierenerkrankung überhaupt, sondern auch die Art der Nierenerkrankung deklarierenden Harnveränderungen, an der Hämaturie, der Pyurie, dem Tuberkelbacillengehalt u. s. w., auf deren diagnostische Bedeutung im besonderen aber nicht weiter eingegangen werden soll, da für uns hier nur Fälle in Betracht kommen, in denen eben solche charakteristische Harnveränderungen fehlten.

Bei dieser nicht theoretisch konstruierten, sondern thatsächlichen Lage der Dinge erscheint darum ein Verzicht auf die genauere Specialdiagnose und das Genügen daran, eine Krankheit der genannten Art der Organe dieser kritischen Gegend im allgemeinen erkannt zu haben, oft unvermeidlich. Daß aber sogar diese Allgemeindiagnose nicht zu den leichten Aufgaben gehört, wird sich, glaube ich, aus den mitzuteilenden Krankengeschichten ergeben. Sie betreffen die in den letzten Jahren in meiner Abteilung beobachteten und auffallend gehäuften Fälle von Milzabsceß, als Repräsentanten der in dieser Region zu er-

wartenden Organabscesse und zweitens von Carcinom des Magenfundus als Repräsentanten der bösartigen Neubildungen. Ich glaube vorgreifend das hierbei beobachtete Krankheitsbild innerhalb der angegebenen Umgrenzung insofern als ein allgemeingiltiges ansehen zu dürfen, als auch andere Erkrankungen dieser Region, wie primäre Milzneoplasmen, Milzechinococcus, Magenwandabsceß, Absceß des verlängerten linken Leberlappens oder ein gerade im Fundus gelegenes perforierendes Magenulcus u. a., die Entstehung eines ähnlichen Krankheitsbildes erwarten lassen. Darum wird auch in jedem Falle schwerer Erkrankung dieser Gegend auf solche Ausnahmefälle Rücksicht zu nehmen sein, die Hauptaufmerksamkeit aber dem Magenfunduscarcinom und dem Milzabsceß zugewandt bleiben müssen, um sich nicht gar zu tief im Labyrinth diagnostischer Zweifelgänge zu verlieren.

Ausgeschlossen von der Betrachtung will ich hingegen das Ulcus und Carcinoma ventr. in seiner gewöhnlichen Lokalisation, am Pförtner, an der kleinen Kurvatur oder an der Cardia, wissen, deren Anteil an der Entstehung schwerer subphrenischer Erkrankung links (subphrenischer Absceß mit den bekannten Folgeerscheinungen) schon vor vielen Jahren Berücksichtigung erfahren hat, so von EHRLICH in seiner Arbeit über sekundäre Pleuritis (Charité-Annalen, Bd. 7, 1882) und eingehender noch von SENATOR in der wichtigen, das Thema der „Pleuritis nach Unterleibsaffektionen" behandelnden Arbeit (Charité-Annalen, Bd. 9, 1884). Bei MAYDL endlich (Subphrenischer Absceß, 1894) finden wir eine große Zahl, besonders nach einem Ulcus des Pförtners und der kleinen Kurvatur, aufgetretener subphrenischer Abscesse mitgeteilt. Alle diese Fälle lassen aber in der Regel, wie von den Autoren SENATOR und MAYDL auch besonders betont wird, die, wie ich sagen möchte, epigastrischen, von vornherein auf ein Magenleiden hinweisenden Merkmale nicht vermissen, im Carcinomfall den Tumor, im Ulcusfall den epigastrischen Schmerz, Erbrechen u. s. w., während sich die Fälle meiner Beobachtung, infolge ihrer besonderen Lokalisation, gerade durch die häufige Abwesenheit solcher Merkmale und ihre Entwickelung nach einer ganz anderen Seite hin auszeichneten. Ihre Trennung vom Ulcus und Magencarcinom und Vereinigung mit den Erkrankungen der Milz in einer gemeinsamen Betrachtung ist darum weniger künstlich, als es auf den ersten Blick erscheint und vom klinischen Standpunkte wegen der Uebereinstimmung aller wesentlichen Merkmale gerechtfertigt.

Aus diesen Merkmalen setzt sich ein zunächst anscheinend vieldeutiges, recht unbestimmtes Krankheitsbild zusammen, daß jedoch bei genauerer Analyse des Charakteristischen nicht entbehrt, dessen Feststellung um so wichtiger erscheint, als dieser, dazu höchst wichtigen, Krankheitsgruppe bisher nur geringe Beachtung zu teil wurde.

Als erstes, allen Fällen dieser Gruppe gemeinsames Merkmal kommt der im Allgemeinbefinden sich ausdrückende schwere Charakter der Erkrankung in Betracht. Entkräftung und Abmagerung in verhältnismäßig kurzer Zeit, Blässe, häufige Fieberbewegungen, meist leichter, aber auch schwererer Art, oft intermittierend, Verdauungsstörungen, Appetitverlust und Stuhlträgheit, zuweilen Durchfälle, ohne nachweisbaren gewöhnlichen Grund solcher Erscheinungen. Auffälligere Magensymptome, wie Erbrechen, epigastrischer Schmerz hingegen fehlten meist, Lungen und Herz erwiesen sich als normal. Dieses alles schon begründete im allgemeinen den Verdacht einer schweren Erkrankung, ohne ihm jedoch eine bestimmte Richtung zu geben.

Größere Bedeutung gewinnt darum die zweite Symptomengruppe des nur in einigen Fällen vermißten Oedems, das teils als kutanes, kachektisches, teils als Höhlenhydrops auftrat und als solcher, besonders bei örtlicher Ausbildung, eines der wichtigsten Zeichen bildete. Dem allgemeinen, in kachektischer Form auftretenden Oedem der Haut oder der Höhlen kommt freilich nur die Bedeutung einer immerhin nicht unwichtigen Bestätigung der Annahme einer schweren Krankheit zu. Schon hierbei bereitete die oft konstatierte Albuminurie mit Cylindern die erste größere diagnostische Schwierigkeit. Konnte man sich doch leicht versucht fühlen, auf eine chronische Nephritis als wesentlichen Krankheitsgrund zu schließen. Und in der That blieb das Urteil mehrere Male in Ermangelung einer besseren Erklärung der Erscheinungen längere Zeit bei dieser Annahme stehen. Dennoch wurde sie wegen fehlender Uebereinstimmung zwischen der Erkrankung in ihren wesentlichen Zügen mit den verhältnismäßig geringfügigen Harnveränderungen immer rechtzeitig aufgegeben, um nach anderen Erklärungen zu suchen, oder die Frage nach dem eigentlichen Krankheitsgrunde unentschieden zu lassen.

Ein um so größeres Gewicht erlangte dagegen der örtliche, selten kutane, häufiger örtliche Höhlenhydrops, besonders der linksseitige Pleuraerguß, während der abdominale Erguß bei der einfachen Anlage des Peritoneums als allgemeiner auftretend nur wenig Aufklärung bringen konnte.

Wie erwähnt fand sich das lokalisierte Hautödem selten, deutlich ausgebildet nur einmal. Einmal ermittelt erlangt es aber dafür als sichtbares äußeres Zeichen örtlicher, durch Druck oder entzündliche Reizung bedingter Cirkulationsstörung um so größere Bedeutung. Es ist bekannt, daß Geschwulsterkrankungen unserer Gegend, Nierencarcinom, Milzechinococcus, paranephritische und lienale Abscesse zu solchen Lokalödemen der Haut die Veranlassung geben. Doch thut das weder der Tumor, noch der Absceß so ohne weiteres. Auch die größten, das halbe Abdomen ausfüllenden Milz- und Nierentumoren, entzündliche, selbst abscedierende Anschwellungen dieser Organe,

haben an und für sich noch kein lokales Hautödem zur Folge. Dieses tritt erst auf, sobald irgendwie, durch Ausbreitung des Tumors oder der Entzündung auf das benachbarte, die Gefäße umgebende Bindegewebe, dieses in Mitleidenschaft gerät und damit sofort Bedingungen der Kompression oder Thrombosierung der nächstgelegenen größeren Venenstämme geschaffen werden, woraus erst das lokale, stabile Hautödem entsteht. Solch; eine Tendenz auf benachbarte Gewebe oder Organe, diese in Mitleidenschaft ziehend, überzugreifen, hat aber sowohl das bösartige Neoplasma, besonders das Carcinom, als auch der Absceß, so daß die Anwesenheit eines lokalen Oedems an genannter Stelle an sich schon die Aufmerksamkeit diesen ernsten krankhaften Vorgängen zuwenden muß. Doch wurde es in unserer Krankheitsgruppe selten beobachtet. Um so mehr fiel darum der linksseitige, mit wenigen Ausnahmen festzustellende, in der Regel entzündliche, seröse oder auch serös-eiterige Pleuraerguß ins Gewicht, auf dessen große diagnostische Bedeutung, besonders bei seinem Zusammentreffen mit linksseitigem Abdominalschmerz SENATOR, wie bereits erwähnt, mit Nachdruck hingewiesen hat.

Jede seröse oder serös-eiterige Pleuritis, deren Verlauf einen der gewöhnlichen Entstehungsgründe, als primäre akute Entzündung oder sekundäre bei Pneumonien, Tuberkulose, akuten Infektionskrankheiten, bei Herz- und Nierenleiden, mit einem befriedigenden Grade von Wahrscheinlichkeit auszuschließsn gestattet, muß von vornherein den Verdacht einer ernsten, oft tiefer steckenden, verborgenen Krankheit wecken. Diese hat, wenn die Pleura nicht primär neoplastisch erkrankt ist, erfahrungsgemäß ihren Sitz in einem der der erkrankten Pleura nächstgelegenen Organe, in den Lungen selber (Tumor, Echinococcus, Absceß etc.) im Oesophagus (Carcinom, traumatische Perforation), im Magen (Ulcus, Carcinom) in der Milz, in den Nieren oder in der Wirbelsäule, vor allem in der Leber. Eine schon lange allgemein geltende Regel ist es darum, bei Pleuritis der anderen, der rechten Seite, besonders auf die Lebererkrankung, als eine relativ häufige, noch dazu durch die Pleuritis leicht verdeckte Entstehungsquelle in jedem nicht ganz klaren Falle zu achten, während andere, in gleichem Sinne wirkende abdominale Erkrankungen, als Perityphlitis oder Paranephritis im klinischen Bilde meist zum klaren Ausdrucke gelangen, so daß hier, umgekehrt wie beim Leberabsceß, eher die Gefahr vorliegt, über der Perityphlitis die Pleuritis zu übersehen.

Gerade so nun, wie die rechtseitige Pleuritis, solange der Nachweis einer der gewöhnlichen Entstehungsgründe fehlt, den Veracht einer verborgenen Leberkrankheit immer wach erhält, muß auch die linkseitige Pleuritis, ceteris paribus, die Aufmerksamkeit den unterhalb der linken Zwerchfellhälfte gelegenen Abdominalorganen, nach unseren Erfah-

rungen besonders dem Magenfundus, sowie der Milz und den Nieren zugewandt erhalten.

Verbindet sich mit der Pleuritis noch ein, wenn auch nur mäßiger, aber konstanter örtlicher Abdominalschmerz, so gestalten sich die Linien des Krankheitbildes schon deutlicher und charakteristischer.

Dieser leicht zu übersehende, nie ganz fehlende, nur selten prononcierte Schmerz, bildet darum ein weiteres wichtiges Glied an der Kette der Erscheinungen. An und für sich freilich nicht mehr sagend, als daß eben etwas an der betreffenden Leibesstelle, und zwar in der Tiefe, nicht in Ordnung ist, ohne sonst irgendwie über Sitz und Art der Krankheit Aufschluß zu geben, verdient er dennoch, schon wegen seines Bestehens allein, volle Beachtung. Denn ehe noch auf die Details einer Erkrankung eingegangen werden kann, muß doch ein Grund zum Verdacht dieser überhaupt vorliegen. Diesen wichtigen Dienst nun, die Aufmerksamkeit auf das im übrigen noch verborgene Organleiden zu lenken, leistet aber der wenn auch geringe Schmerz. Von ihm in dieser Beziehung viel zu reden, hieße Eulen nach Athen tragen, und doch begegnet man nicht selten einer gewissen Geringschätzung dieses ersten, natürlichsten Krankheitszeichens, das sich trotz aller exaktesten, auf objektive Merkmale gerichteten Untersuchungsmethoden immer wieder Anerkennung seiner großen Bedeutung erzwingt, die ihm auch in unseren Fällen zukommt. Er erreichte freilich keinen höheren Grad, sondern fiel mehr durch Konstanz und seine Lokalisation auf. Spontan wurde selten über ihn geklagt, so daß er ohne besondere, ihm zugewandte Beachtung, leicht unberücksichtigt bleiben kann. Es liegt eben nicht in der Art parenchymatöser Organe, zu heftigen Schmerzen zu führen, auch trotz hochgradiger neoplastischer und entzündlicher Zerstörungen nicht, da die dazu wichtigen, durch Empfindlichkeit ausgezeichneten sensiblen Spiralnerven in ihnen fehlen. Erst mit dem Ueberschreiten der Grenzen des Parenchyms, sobald die bindegewebige Kapsel und die angrenzenden Gewebe, sei es passiv, durch Dehnung, sei es aktiv am Prozesse teilnehmen, werden die Bedingungen zu lebhafteren Sensationsstörungen gegeben. Es gilt eben auch hier das vorhin vom lokalen Oedem Gesagte. Solange der Tumor oder Absceß das Organ nicht überschreitet, fehlt auch in der Regel der lebhafte Schmerz. Darum können Erkrankungen dieser Art der Milz, der Niere symptomenlos verlaufen und thun das auch sehr oft. In den Nierencarcinomfällen z. B. meiner Praxis aller dieser Jahre trat der Schmerz ganz in den Hintergrund. Auch sonst scheint es sich vielfach so zu verhalten, wenigstens nach der Operationskasuistik Israel's (Arch. f. klin. Chirurgie, Bd. 47) zu urteilen, während in der Lehrbuchlitteratur der Schmerz nach wie vor allerdings vorangestellt wird. Auch bei der Nierentuberkulose fehlen, solange keine Pyelitis oder Paranephritis hinzutritt, die Schmerzen bis zum tödlichen

Ende. Nephrolithiasis, Hydro- und Pyonephrose, Paranephritis, Wanderniere, diese verlaufen gewöhnlich unter heftigen, oft charakteristischen Schmerzen, während das hier in Betracht zu ziehende Carcinom und die Tuberkulose relativ selten subjektive wirkliche Beschwerden und spontane Klagen darüber veranlassen. Um so mehr wird hier nach Aeußerungen auch geringfügiger Beschwerden geforscht werden müssen und selbst in der Abwesenheit jeglicher Klage kein Grund gegen die Annahme einer weit gediehenen ernsten Erkrankung zu erblicken sein.

Als letztes Symptom kommt endlich der palpable Tumor in Betracht. Die Möglichkeit, ihn klinisch festzustellen, lag theoretisch in jedem unserer Fälle vor, bei denen es sich ja stets um mehr oder weniger erhebliche Anschwellung erkrankter Organe handelte, thatsächlich gelang das aber nur in wenigen. Meist blieb der Tumor, teils wegen seiner versteckten Lage, teils wegen seiner Weichheit und des, eine tiefe Palpation erschwerenden Zustandes des Abdomens — Meteorismus, Ascites — verborgen. Daraus folgt eine große Beschränkung der diagnostischen Bedeutung dieses wichtigsten, weil einer direkten Wahrnehmung des erkrankten Organs fast gleichkommenden Befundes, auf den sich aber nur in der Minderzahl die durch die Autopsie bestätigte Diagnose zuversichtlich stützen konnte. Diese Fälle bildeten aber, in Uebereinstimmung mit ähnlichen klinischen Erfahrungen auf anderen Gebieten, eben doch nur die Minderzahl. Größtenteils blieb die Beurteilung derselben Krankheit bis zum Ende auf sorgfältige Analyse und Synthese aller, auch der unscheinbarsten örtlichen und allgemeinen Fernsymptome hingewiesen, von denen im Vorausgegangenen die Rede war und zu deren Erläuterung nun folgende Krankengeschichten dienen sollen.

In Betracht kommen hierbei: 7 Fälle von Carcinom des Magens mit ausschließlicher oder doch vorwiegender Beteiligung des Magenfundus, Funduscarcinom schlechtweg, 2 Fälle chronischen Milzabscesses und 1 Carcinom der linken Niere. 6 Carcinomfälle des Magens wurden in meiner Abteilung beobachtet; der 7. vom Kollegen Dr. Bergmann mir freundlichst zur Verfügung gestellte Fall gehört der chirurgischen Abteilung an.

Funduscarcinom.

1) Primäres Carcinom des Magenfundus, sekundäres der Cauda des Pankreas.

Jakob Rubin, 54 Jahre alt, leidet seit März 1888 an „Pressen im Magen", zur Mittagszeit beginnend. Weder Uebelkeit noch Erbrechen, aber Singultus und Ructus, Appetitverlust. Seit Dezember wegen zunehmender Schwäche bettlägerig.

6. Febr. 1898. Gute Körperfülle, aber fahles Hautkolorit ohne Ikterus. Keine Oedeme. Normale Temperatur. Normaler Harn. Oertlicher Befund:

Große, sich an die Milzgegend anschließende Dämpfung des Thorax links vorn unten. Bei der Aufnahme palpabler Tumor am linken Rippenbogen. Die Magensaftuntersuchung ergiebt positive Salzsäure- und negative Milchsäurereaktion. Im weiteren Verlaufe treten einmal stärkere Schulterschmerzen links und Empfindlichkeit des Abdomens auf, ohne andere auffallende örtliche oder Allgemeinsymptome. Wiederholte Untersuchung in den verschiedensten Körperlagen läßt späterhin bis zum Tode den anfänglich gefühlten Tumor stets vermissen, nur wird wiederholt die konstante, einer vergrößerten Milz etwa entsprechende Dämpfung des Thorax links unten vorn betont. Späterhin stellen sich Durchfälle ein.

Diagnose: Carcinoma (ventriculi?). Auf Wunsch am 11. April entlassen, kehrt Pat. am 18. Mai 1889 in die Abteilung zurück.

Er hat zu Hause wegen zunehmender Schwäche die ganze Zeit gelegen. Es trat stärkeres Oedem der Füße auf. Durchfall bestand fort, einmal Erbrechen. Stiche links beim Husten.

Status am 18. Mai. Geringes Oedem der Unterextremitäten. Zunahme der Kachexie. Temperatur normal. Harn normal. Links vorn Dämpfung von der 5. Rippe nach abwärts und links hinten unten im Infraskapularraume mit abgeschwächtem Atmen. Leib weich, etwas aufgetrieben, druckempfindliches Epigastrium, kein Tumor, keine Resistenz.

26. Mai. Gesichtsödem, Durchfall, kein Tumor, zunehmender Verfall.

12. Juni. Blutbrechen und blutiger Stuhl, Oedem der Bauchdecken.

18. Juni. Tod. Diagnose: Carcinoma ventriculi.

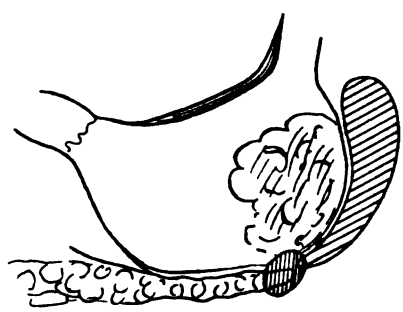

Fig. 1.

Sektionsbefund: In der rechten (?) Pleurahöhle ca. 600 ccm Serum. Mäßiges Lungenödem, nichts Bemerkenswertes sonst. Abdomen: Netz nach oben und links gezogen, in der Milzgegend mit dem Schwanzende des Pankreas, dem Fundus und mit der Milz verwachsen (Fig. 1). Alle diese Organe von schwieligen Bindegewebsmassen umgeben. Magen nicht dilatiert. An seiner Hinterwand und im Fundus ein umfangreiches Carcinom, das die große Kurvatur nach vorn fast erreicht, zum großen Teil gangränös zerfallen. Die tiefste Stelle des Substanzverlustes genau im Fundus, durch Verlötung mit dem Pankreas und der Milz an der Perforation verhindert. Dies Carcinom ist auf das Pankreasende, hier einen walnußgroßen, markigen Knoten bildend, übergegangen. Milz von normaler Größe. Im übrigen unwesentlicher Befund.

2) Diffuses Carcinom des Magens und Fundus. Perforation. Gangränöser Milzabsceß. Seröses Pleuraexsudat (rechts?).

Karl Schwankowsky, 66 J. alt, aufgenommen am 21. April 1893. Von 1890 an wegen Husten und Magenbeschwerden wiederholt in der 2. therapeutischen Abteilung gelegen. Einmal findet sich die anamnestische Notiz vorausgegangener „Hämoptoë“ (Hämatemesis?). Während eines Aufenthaltes in der Abteilung im Jahre 1892 war er 6 Wochen bett-

lägerig, klagte bei negativem allgemeinen und örtlichem Befunde über Schmerz im Epigastrium und in der „linken Seite“, ohne Abmagerung. Beim vorletzten Aufenthalte im Krankenhause vom 18. Jan. bis 10. April bestanden ohne Veränderungen im objektiven Status Husten, epigastrischer Schmerz und Appetitmangel. In den ersten Tagen 2 mal leichtes Fieber, in der letzten Woche 3 Fieberanfälle mit Schüttelfrösten und Temp. bis 39,5 und 40°. Am 26. März starke Hämatemesis. Auf seinen Wunsch am 10. April entlassen.

Wiedereintritt am 21. April. Morgens 6 Uhr Schüttelfrost mit Fieber, große Schwäche, sonst der frühere negative Befund. Folgender Tag fieberfrei. 26. April Schüttelfrost. Temp. 36,6 — 39,9°. Druckempfindlichkeit der linken Reg. hypochondr. et iliaca, daselbst diffuse Resistenz. Weder Milz- noch Lebervergrößerung, kein Tumor. 1. Mai wieder Schüttelfrost, Temp. 36,5 — 38,2°. Durchfall. Verfall. Tod am 9. Mai. Diagnose: Ulcus et carcinoma ventr.

Sektionsbefund: Im ganzen negativer Befund der Brustorgane. Abdomen: Chronische adhäsive Peritonitis. Milz, Nieren, Leber, Netz, Darm durch bindegewebige, zum Teil schwielige Massen, miteinander verbunden, besonders innige Verwachsung des Netzes, Quercolon und der Milz mit dem Magenfundus. Der Magen kaum faustgroß. Wände diffus carcinomatös entartet, am dicksten an der kleinen Kurvatur. Länge dieser 5 cm; an ihr ein vernarbtes tiefes Ulcus (Fig. 2). Im Fundus eine ca. linsengroße nekrotische Partie mit einem 2—3 mm weiten Loch, von dem aus man in eine faustgroße, mit gangränösen stinkenden Massen gefüllte Höhle gelangt, welche fast die gesamte Milz einnimmt, so daß nur eine schmale Rinde übrig geblieben. Milz fest mit dem Fundus verwachsen, keine Kommunikation der Höhle mit dem Peritoneum. Uebrigens unwesentlicher Befund. Keine Metastasen.

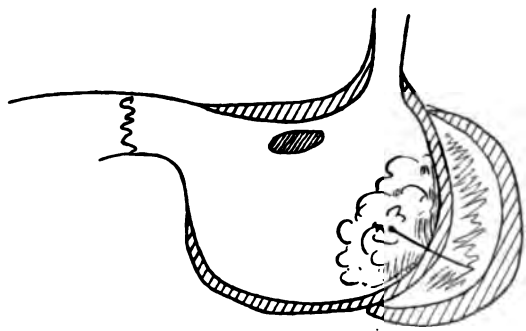

Fig. 2.

3) Magenfunduscarcinom. Metastasen der Leber und des Peritoneums. Milztumor.

Jahn Preuß, 49 Jahre alt, aufgenommen am 14. Febr. 1895.

Seit 3 Monaten Sternalschmerz, Rücken- und Magenschmerzen, seit 1 Monat Appetitverlust. Der besonders geklagte Sternalschmerz wird auf einen Druck mit der Stuhllehne zu Hause bezogen. Gefühl des Steckenbleibens in der Sternalgegend 2—3 Minuten nach dem Essen. Kein Erbrechen. Schwäche und Abmagerung. Kachexie. Keine Oedeme. Normaler Harn. Temp. abends oft gesteigert, 38 — 38,9° C. Mäßige Dämpfung links hinten unten von der 8. Rippe nach abwärts mit Abschwächung der Atemgeräusche und des Pektoralfremitus, ebenso links vorn von der 5. Rippe an. Druckempfindliches Epigastrium, kein Tumor, keine Dilatation. Aushebern des Mageninhaltes scheitert am

aktiven Widerstande des Kranken und wird von ihm nicht weiter zugelassen.

22. März starker Sternalschmerz, Rücken- und Abdominalschmerz. Auch späterhin wiederholt Klagen über Rücken-, Lumbalschmerz und Schmerzen in den Beinen. Negativer Blutbefund. Retinalblutungen.

24. März hohe terminale Temp., 40,2 und 39,6°. Tod nachmittags 5 Uhr.

Diagnose: Carc. ventric. occultum.

Sektionsbefund: Abmagerung. Kein Oedem. In beiden Pleurahöhlen je 200 ccm Serum, an den Brustorganen sonst nichts bemerkenswertes. Bauchhöhle: Kein Ascites. Milz stark vergrößert, ohne Metastasen; in der Leber viele erbsengroße Carcinomknötchen. Magenfundus mit dem Milzhilus unter Vermittelung des Netzes verwachsen, das eine ca. 3 cm dicke, carcinomatöse Schwarte bildet. Im Fundus ein 1—2 cm dickes, flaches Carcinom. Krebsige Entartung der Mesenterialdrüsen, besonders an der Radix mesenterii und des Mesenteriums.

4) Magenfunduscarcinom. Perforation. Subphrenischer Abceß. Gangrän des Diaphragmas. Pleuraempyem links.

Ewdokim Pawlow, 46 Jahre alt, aufgenommen am 23. März 1896.

Bereits vor 3 Wochen im Krankenhause vom 5.—21. März gelegen. Angeblich vor 2 Monaten mit mäßigen Schmerzen in der linken Thoraxseite erkrankt und mäßiger Dyspnoe. Appetitmangel, kein Erbrechen, träger Stuhl. Starke Abmagerung und Entkräftung, Blässe. Seit 3 Wochen leichte Oedeme, 2 Wochen bettlägerig.

Status am 6. März: Mäßiger Ernährungszustand. Anämie. Geringes Oedem der Unterextremitäten und des Rumpfes. Zunge rein. Harn albuminhaltig, 1025. Thorax links hinten unten weniger beweglich als rechts, Dämpfung daselbst, abgeschwächtes Atmen und abgeschwächter Pektoralfremitus. Feinblasiges Rasseln. Meteorismus. Leber- und Milzgrenzen nicht bestimmbar, Nieren nicht palpabel. Kein Tumor. Gewicht 153, dann 152 Pfd.

6. März. Probepunktion LHU ergiebt helles, klares Serum. Nach Abführung anscheinend nach vorn vergrößerte Milz, Leber glatt, vergrößert, unempfindlich. Geringer Husten, Schmerzen links, mäßiger Appetit, nächtlicher Schweiß.

20. März. Schmerzen aufgehört, sonst der frühere Befund. Auf Wunsch entlassen. Diagnose: Pleuritis.

Nach 2 Tagen wieder eingetreten. Stärkere Stiche links und Dyspnoe. Status: Starkes Oedem der Unterextremitäten und des Kreuzes. Dämpfung links hinten wie früher, jetzt aber auch vorn bis zur 3. Rippe hinaufreichend. Herz nach rechts verdrängt. Sonst der frühere Lokalbefund. Temperatur:

März	23.	24.	25.	26.	27.	28.	29.	30.	31.
M.	—	38,9;	39,2;	38,1;	38,3;	39,5;	38,2;	38,6;	38,5;
A.	38,7;	39,9;	39,0;	37,3;	39,4;	38,0;	38,9;	38,2;	38,3;

April	1.	2.	3.	4.	5.
M.	37,7;	37,2;	37,9;	37,8;	37,5;
A.	38,7;	37,4;	37,5;	37,3;	—

Am 24. März Punktion der linken Pleura. 2500 ccm eiterigen, geruchlosen Serums, nur Eiterkörperchen enthaltend, ohne andere zellige Bestandteile.

27. März: Schwäche. Schlechter Appetit. 30. März: Schmerzen im Epigastrium und unter dem linken Rippenbogen. Stärkerer Husten. Geringer Appetit. 31. März: Durchfall. 3. April: Durchfall, Schwäche, kein Appetit. Wiederansammlung des Exsudates links. Sputum eiterig-schleimig. 5. April: Secessus inscii, blutige Stühle. Oedem der Hände. Durch Punktion werden aus der Pleura links 500 ccm dicken Eiters entleert. Tod am 6. April. Diagnose: Empyema pleur. sin.

Sektionsbefund: Hochgradige Abmagerung, kein Oedem. Brusthöhle: Basis der linken Lunge mit dem Zwerchfell teilweise verwachsen. In der linken Pleurahöhle 1000 ccm etwas übelriechenden Eiters, fibrinöse Beläge Keine Tumorknoten der Pleura oder der Lunge. Lungenkompression. Abdomen: Im kleinen Becken 400 ccm bräunlich-stinkenden Eiters angesammelt. Diffuse Peritonitis. Darmschlingen vielfach miteinander verklebt. Links oben ein gegen die übrige Bauchhöhle einigermaßen abgeschlossener subphrenischer Absceß, der nach oben vom Zwerchfell, nach rechts und vorn vom Magen und der mit dem Magenfundus fest verklebten resp. verwachsenen Milz, nach unten von verklebten Darmschlingen begrenzt wird. In der so zustande gekommenen Höhle ca. 200 ccm graugrüner stinkender Jauche. Im Fundus des Magens ein ca. handgroßer Tumor, dessen centrale Partien vollkommen gangränös zerfallen sind, so daß eine weite Kommunikation zwischen dem Mageninnern und dem subphrenischen Absceß besteht. Der Rest des Tumors in gangränösem Zerfall begriffen, zum Teil als grau-weißliche Knollen erhalten. Mageninhalt: teerartig, stinkende Masse. Aehnlicher Darminhalt. Sonst Magen- und Darmschleimhaut nicht verändert. Die dem Absceß entsprechende Zwerchfellpartie zum Teil gangränös zerstört, jedoch keine sichtbare Perforation. Milz auf ca. das Dreifache vergrößert, morsch, von mehreren dunkelgelben „Nekrosen" durchsetzt. Sonst nichts Bemerkenswertes.

5) Carcinom des Fundus und der kleinen Kurvatur. Gangrän der Leber. Gangrän des Unterlappens der linken Lunge und des Zwerchfells.

Heinrich Müller, 60 Jahre alt, aufgenommen am 27. Juli 1897. Seit ca. 8 Jahren mäßiger Husten, seit 6 Wochen stärker, seit 1 Woche Schmerzen links im Thorax. Dyspnoe, keine Hämoptoe. Seit 1 Woche 8—9 mal täglich ziemlich heftiges Herzklopfen, ca. $^1/_2$ Stunde dauernd. Vor 3 Wochen 8 Tage lang Oedem der Unterextremitäten. Appetitverlust. Vor 2 Wochen einmal Erbrechen dunkel geronnenen Blutes gleich nach dem Essen, sonst kein Erbrechen. Keine Uebelkeit. Seit 3—4 Wochen Aufstoßen und epigastrischer, in den Rücken ausstrahlender Schmerz nach dem Essen. Seit 4 Wochen täglich 10—20 flüssige, häufig blutig-schleimige Stühle, keine Tenesmen. Urinentleerung normal. Seit derselben Zeit Schweiß und starke Abmagerung, 3 Wochen bettlägerig. Mageres, anämisch-kachektisches Individuum. Keine Oedeme. Mäßiges Fieber. Harn ohne Albumin und Zucker, 1014. Temperatur:

Juli	27.	28.	29.	30.	31.	Aug.	1.	2.
M.	—	38,2;	38,5;	38,4;	38,2;		36,6;	38,6.
A.	37,1;	38,8;	39,0;	38,9;	39,9;		37,4;	37,6.

Status: Voluminöser Thorax, weite Lungengrenzen, Herz überlagert, spärliches Rasseln in den abhängigen Lungenpartien. Druckempfindlicher harter Tumor in der linken Hälfte der reg. epigastrica,

übrigens normaler Abdominalbefund. Milz nicht vergrößert. 30. Juli: Geringer Schmerz, kein Erbrechen. Appetit gebessert. 8 flüss. Stühle ohne Blut. 31. Juli: 15 flüssige Stühle. 2. Aug.: 20 flüssige Ausleerungen ohne Blut, kein Erbrechen. Oedem der Haut über dem Tumor. Tod am 3. Aug. Diagnose: Carcinoma ventriculi.

Sektionsbefund: Die unteren Teile des Unterlappens der linken Lunge zu einer stinkenden, graugelben, gangränösen Masse zerfallen. Ausgedehnte Gangrän der linken Zwerchfellhälfte. Das Zwerchfell ist hier einerseits mit der Basis der linken Lunge, andererseits mit dem Fundus ventr. verwachsen, und von dem im Fundus sitzenden, zerfallenen Neoplasma perforiert. Sonst negativer Befund. Abdomen: Magen mäßig dilatiert, zwei flache Tumoren enthaltend (weiches Medullarcarcinom). Der eine Tumor, rundlich flach, an der Basis pilzartig eingeschnürt, unterhandtellergroß, im Fundus sitzend, mit centraler, vollständiger Zerstörung sämtlicher Magenwandschichten von ca. $4^1/_2$ cm Durchmesser, mit dem Zwerchfell verwachsen, der zweite, ganz ähnlich beschaffene, etwas kleinere Tumor an der kleinen Kurvatur befindlich, mit der Leber verwachsen, gleichfalls mit ausgedehntem, centralem, gangränösem Zerfall tief in die Lebersubstanz eindringend. Im übrigen nichts bemerkenswertes. Keine Metastasen.

6) Carcinom des Fundus und der kleinen Kurvatur. Gangrän des Zwerchfells. Geringe subphrenische Eiterung. Gangränöses Lungencarcinom.

Michael Timofejew, 50 Jahre alt. Aufgenommen den 24. Okt. 1897. Seit Jahren trockener Husten, seit 9 Monaten zunehmend und mit Auswurf, der seit 2 Monaten sehr reichlich und seit einem Monat übelriechend ist, nie blutig. Keine Dyspnoe. Seit 3—4 Monaten beim Gehen Herzklopfen. Nie Oedeme. Weder Erbrechen noch Uebelkeit. Seit 4—5 Monaten 5—6 flüssige Darmausleerungen täglich, ohne Blutbeimengung. Häufige Schmerzen in der Nabelgegend, Kälte nnd Hitzegefühle seit 3—4 Wochen. Seit 9 Monaten zunehmende Abmagerung. 3 Monate bettlägerig. Beim Liegen auf der linken Seite Schmerzen daselbst im Thorax.

Magerkeit. Mäßige Anämie. Foetor gangraenosus pulmonalis. Zunge rot, trocken. Mäßiges Oedem der Unterschenkel. Harn: gelb, klar, sauer, Alb., Urate, kein Zucker. Sg. = 1007. Sputum: eiterig, geballt, nicht auffallender Geruch im Glase, ohne Bacillen, elastische Fasern oder Actinomyces.

Thorax links seitlich unten abgeflacht und weniger beweglich, rechts normales Verhalten im ganzen, nur an den vorderen Rändern etwas Rasseln. Links oben vorn lautes Bronchialatmen ohne Rasseln. Von der 5. Rippe an intensive Dämpfung fast bis zum Rippenbogen, abgeschwächter Pektoralfremitus, abgeschwächtes, nicht bronchiales Atmen, bei tiefem Atmen etwas Rasseln. Links hinten unten verschärftes, metamorphosierendes Atmen. Lungenränder links nicht verschieblich. Umfang beiderseits je 40 cm. Ictus im. im 5. IR., schwach. Normaler Herzbefund.

Abdomen in der Nabelgegend etwas aufgetrieben. An der Leber, Milz und den Nieren keine Veränderungen nachweisbar. Im ganzen negativer Abdominalbefund. 26. Sept.: 24-stündige Sputummenge 80 ccm. 4 flüssige Stühle. Gutes Allgemeinbefinden. Probepunktion LHU im 7. IR. negativ. 27. Sept.: Sputum: 130, am 28. Sept. 120 ccm, aromatisch riechend. 29. Sept. nachts Atembeschwerden. Stiche links im Thorax.

Sputum: 200 ccm, stinkend. Probepunktion links seitlich negativ. 30. Sept. Besseres Befinden, guter Appetit. 4 flüssige Stühle. 1. Okt.: Stärkere Schmerzen in der linken Seite. Sputum: 120 ccm. 2. Okt.: Leibschmerzen, 5 flüssige Stühle. 3. Okt.: Stiche links im Thorax, quälender Husten. Sputum 200 ccm. Am 4. Okt. abends Tod. Diagnose: Gangraena pulmonum, bronchiectasia, pleuritis sin.

	Sept. 24.	25.	26.	27.	28.	29.	30.
M.	36,0;	36,7;	36.6;	38,0;	37,6;	38,4;	37,4;
A.	37,2;	37,2;	37,6;	38,0;	37,8;	30,0;	38,1;

	Okt. 1.	2.	3.	4.
M.	37,5;	37,4;	37,5;	36,8.
A.	38,2;	37,8;	37,8;	39,0.

Sektionsbefund. In der linken Pleurahöhle 1400 ccm stark übelriechender, bräunlich-gelber, seröser Flüssigkeit. Fibrinös-eiteriger Belag auf beiden Pleurablättern. Linke Lungenspitze adhärent; eingezogene Narbe, kleine bronchiektat. Höhlen. An der Basis diffuse Verwachsung der linken Lunge mit dem Zwerchfell. Im untersten Teil des Unterlappens, an umschriebener Stelle, die Lungensubstanz in eine weißliche, pulpöse, ca. gänseeigroße Masse verwandelt (Carcinom? Gangrän?), kommuniziert mit einigen Bronchien. Zwerchfell an dieser Stelle mit der Lunge, andererseits mit dem Magenfundus ausgedehnt verwachsen. Im übrigen negativer Brustbefund.

Abdomen: Im kleinen Becken 50 ccm eiterig-seröser Flüssigkeit. Keinerlei entzündliche Veränderungen am Peritoneum. Zwischen Magenfundus und Milz ebenfalls etwas Eiter. Fundus mit dem Zwerchfell verwachsen. An der hinteren Wand des Fundus und zum Teil auch an der kleinen Kurvatur ein umfangreiches, 14 cm im Durchmesser messendes, im hochgradigen Zerfall begriffenes, weiches knolliges Carcinom. An der Verwachsungsstelle geht der Zerfall auch auf das Zwerchfell über. Eine makroskopisch sichtbare Perforation in die Pleura hinein aber nicht nachweisbar. Die gangränöse Stelle entspricht dem Lungenherde. Magenwände verdickt. Darm normal. Keine Metastasen. Milz 9. 6. 5. Nieren 11. 6. 3. Mikroskop. Diagnose: Carc. des Magens und der Lunge.

7) Diffuses Carcinom des Magens und Magenfundus. Subphrenischer Abscess. Milzabsceß. Pleuraempyem links.

Irene Jenisch, 51 Jahr alt. (Chirurg. Abt.) Aufgenommen 14. Sept., † 23. Sept. 1898.

Seit 2 Jahren kein Appetit, häufiges Erbrechen nach dem Essen, Abmagerung. Dez. 1897 Probelaparotomie in der chirurg. Abt. des Rig. Stadtkrankenhauses. Inoperabeles Magencarcinom. Seitdem starke Abmagerung und Zunahme der Beschwerden.

Hochgradige Kachexie. Unebener Tumor im Epigastrium. Uebrigens nichts Bemerkenswertes. Zunehmende rasche Entkräftung. Tod nach 9 Tagen.

Sektionsbefund: Nach außen und oben vom Magenfundus ein durch Verklebung und Verwachsung der Darmschlingen untereinander sowie mit dem Netz und der Bauchwand abgekapselter subphrenischer Absceß, ca. 500 ccm stinkenden, grauen Eiters und nekrotisches Gewebe enthaltend. Milz bis auf geringe Reste, die dem Fundus anhaften, zerstört. Fast der gesamte Magen, namentlich aber der Fundus in Carcinommasse verwandelt, welche in großen Knollen und

Höckern in das Lumen ragen. Ausgedehnter, nekrotischer Zerfall. Zwischen Magen und Absceß eine fingerweite Kommunikation. Zwerchfell nicht perforiert. Mikroskopisch in ihm kleine Krebsmetastasen nachweisbar. Darm atrophisch, sonst normal. Metastatische Carcinomknoten der Leber. In der linken Pleurahöhle ca. 200 ccm übelriechenden, eiterigen Serums. Rötung und trüber Belag der linken Pleura diaphragmat.

Fast in der Hälfte der mitgeteilten Fälle war der Sitz des Carcinoms ausschließlich im Fundus, in 4 Fällen lag zugleich die Erkrankung der Curv. minor oder der ganzen Magenwand vor, doch immer mit wesentlicher Beteiligung des Fundus. Diesem nun eine besondere Stellung, wie es mit dem Pförtner- und Cardiakrebs geschieht, anzuweisen, erscheint schon wegen der häufigen Abwesenheit der gewöhnlichen das Magencarcinom auszeichnenden Symptome gerechtfertigt. Latent verlaufen freilich auch anders lokalisierte Carcinome, besonders das der kleinen Kurvatur und ebenso das diffuse, aber doch nicht so häufig, während die Latenz beim Funduscarcinom die Regel bildet, worin schon allein ein Grund zu seiner Sonderstellung erblickt werden kann. Noch wichtiger freilich erscheint in diesem Sinne die Thatsache, daß in der Mehrzahl der Fälle der Prozeß hauptsächlich in den dem Magen naheliegenden Teilen, nicht in ihm selber sich abspielt, so daß die Grundkrankheit Gefahr läuft, klinisch mehr oder weniger verborgen zu bleiben. So konnte ein deutlicher Tumor, dieses die Frage nach dem Carcinom eigentlich erst entscheidende Merkmal nur zweimal festgestellt werden, Erbrechen fehlte meist, nur selten wurde über epigastrischen Schmerz geklagt. Dagegen überwogen in einigen Fällen die das Krankheitsbild oft gänzlich beherrschenden Komplikationen und fehlten nur in 1 Falle ganz. Sie bestanden in Bildung subphrenischer Abscesse (zweimal), Gangrän des Diaphragmas, von Milzabsceß und Gangrän (dreimal), eiteriger Pleuraergüsse und Lungengangrän. Das bedeutet aber eine praktisch sehr wichtige, ungewöhnliche, auffallende, in den anatomischen Verhältnissen begründete Neigung gerade des Funduscarcinoms, auf die Nachbarschaft überzugreifen und hier zu den schwersten Erkrankungen zu führen, wie sie in gleichem Grade bei anderer Lokalisation des Carcinoms kaum beobachtet werden. Freilich perforiert auch das Pförtner- oder Kurvaturencarcinom gelegentlich und zwar auch nach links hin [MAYDL berichtet (l. c.) über 2 Fälle der Art], zieht aber meist doch das Pankreas oder die Leber in Mitleidenschaft, woraus sich dann ganz andere Krankheitsbilder als beim Funduscarcinom ergeben, das sich in unseren Fällen durch Beteiligung des subphrenischen Gewebes, der Milz, des Diaphragmas selber, der Lunge und Pleura auszeichnete.

Als verhältnismäßig selbständige und wichtigste Richtungslinien

dieses auf die Umgebung übergreifenden Prozesses erschienen dabei folgende:

1) die zur Milz hin, die einmal durch Verwachsung mit dem Fundus eine Perforation verhinderte, in 3 anderen Fällen abscediert war; 2) die zur Bildung subphrenischer Abscesse, in 2 Fällen 3) die zum Diaphragma, das zweimal gangränös erkrankt war. Andere wichtige Folgeerkrankungen hingegen, nämlich die Lungengangrän und Pleuritis erschienen nie allein für sich, sondern stets zusammen mit der subphrenischen Eiterung oder der Gangrän des Diaphragmas, woraus auf ihre Abhängigkeit von dieser Vermittelung in unseren Fällen geschlossen werden darf.

In 5 Fällen war die Diagnose, auch trotz — dreimal — fehlenden Tumors, auf Magencarcinom gestellt worden, während in 2 Fällen das Carcinom, hinter dem Bilde einer Lungengangrän resp. eines Pleuraempyems verborgen, verkannt blieb.

Chronischer Milzabsceß.

1) Milzabsceß. Pleuritis sin. Myocarditis chr., Nephritis chr. Dorothea Petersohn, 72 Jahre alt. Schon 1895 unter denselben Beschwerden im Krankenhause gelegen: Atemnot, Herzklopfen, Adipositas universalis. Es bestand damals geringes Anasarca bei starker allgemeiner Adipositas, keine auffallenden Organveränderungen. Harn albuminfrei bei einem spec. Gew. = 1021. Thorax groß, dilatiert. Lungenbefund normal mit links abgeschwächtem Atmen. Herzdämpfung nach allen Richtungen vergrößert. Unregelmäßige Herzthätigkeit. Leber vergrößert. Milzgrenzen wegen starker Auftreibung des Leibes nicht bestimmbar. Kein Fieber. Diagnose: Myopathia cordis, Emphysema pulm. Vor dem letzten Eintritt am 13. Aug. 1896 hatte sie zu Hause mehrere Wochen wegen starker Atemnot, Herzklopfen und Schwindel, im übrigen beschwerdefrei, zu Bett gelegen. Befund der frühere, nur zum Unterschied vom damaligen Zustand dieses Mal Fieber.

	Aug. 13.	14.	15.	16.	17.	18.	19.	20.	21.
M.	37,0;	38,5;	37,7;	38,8;	36,7;	36,5;	37,1;	38,5;	38,0;
A.	38,8;	39,2;	37,0;	37,2;	36,5;	37,0;	38,0;	38,7;	38,7;	38,8;

	22.	23.	24.	25.	28.	29.	30. Sept.	5.	6.	7.
M.	37,9;	38,0;	37,6;	37,0;	37,9;	37,3;	37,8 . . .	38,7;	39,0;	37,3;
A.	37,9;	37,5;	38,0;	37,7;	38,3;	38,9;	37,6 . . .	40,0;	39,6;	38,6;

	8.	9.	10.	11.	12. Okt.	2.	3.	4.	5. Nov.	15.
M.	38,6;	38,4;	38,6;	38,8;	38,4 . . .	37,9;	37,0;	37,4;	37,3 . . .	37,6.
A.	39,0;	39,0;	38,7;	39,0;	38,8 . . .	37,7;	38,1;	38,9;	37,4 . . .	37,8.

Am 19. Aug. zum ersten Mal Klagen über Schmerz in den untersten Intercostalräumen links, bald eintretende Besserung. Am 28. Aug. dieselbe Klage, keine Dämpfung der Pleura. Am 3. Sept. links hinten unten Dämpfung und Reiben.

5. Sept: Keine Schmerzen. Weitere Ausdehnung der Dämpfung auch nach vorn. Puls 90—100, oft unregelmäßig. Kein Schüttelfrost. Am 23. Sept. vorgenommene Probepunktion im 9. ICR. links ergiebt hellgelbe, klare Flüssigkeit. Bis zum 3. Okt. wesentliche Zeichen allge-

meiner Schwäche ohne andere Lokalsymptome. Harn albumin- und uratehaltig. Diurese verringert. Am 11. Okt. Punktion im 8. IR. hinten. 900 ccm gelber klarer Flüssigkeit. Spec. Gew. = 1014; Leukocyten, Erythrocyten, einzelne Rundzellen. Dyspnoe geringe. Auf Wunsch geb. entlassen, um am 1. Nov. wieder einzutreten. Angeblich eine Woche ziemlichen Wohlbefindens, dann wieder stärkere Atemnot und zunehmende Körperschwellung; die ganze Zeit bettlägerig.

Starke allgemeine Oedeme. Kein Ikterus. Abmagerung. Anämie. Puls 66, unregelmäßig, kaum fühlbar. Sputum katarrhalisch. Harn stark albuminhaltig, granulierte Cylinder, Nierenepithel, Leukocyten. Dämpfung des Thorax links hinten von der Spina Scapulae, vorn von der 2. Rippe an nach abwärts. Fehlende Atemgeräusche. Iktus in der linken Mamillarlinie deutlich. Deutliche Herztöne. Leber hart, vergrößert, fast bis zum Nabel reichend. Am 5. Nov. durch Punktion 200 ccm serös-hämorrhagischer Flüssigkeit entleert. Spec. Gew. = 1007. Ueber Schmerzen wird nicht geklagt. Unter zunehmender Entkräftung Tod am 16. Nov. 1896. Diagnose: Myopathia cordis. Pleuritis, Pericarditis, Nephritis chron.

Sektionsbefund: Starkes, allgemeines Oedem. Herz freiliegend. Starke Verwachsungen der Pleura pulmonalis mit der Pl. costalis und dem Pericard unter Bildung einer 1 cm dicken Schwarte links vorn oben. Links vorn unten und seitlich 800 ccm trüber, gelblich-rötlicher Flüssigkeit, im Pericard 100 cc Flüssigkeit, Herz vergrößert. Mitralklappen verdickt und verkürzt. Hypertrophie und Dilatation beider Ventrikel. Kleinfleckige fibröse Entartung des interstitiellen Gewebes und fettige Degeneration der Fibrillen. Emphysem der rechten Lunge. Linke Lunge komprimiert, ödematös, mit bronchopneumonischen Herdchen. Ihre Pleura verdickt, oben fest verwachsen, im unteren Teile mit fibrinösen Belägen. Aorta atheromatös.

In der Milzgegend diffuse, feste Verwachsungen zwischen Netz, Bauchwand, Darm, Milz und Diaphragma. Beim Herausheben der Milz ergießt sich aus dieser Gegend dicker, gelbgrüner Eiter. Milz von dicken Schwarten umgeben, sehr groß, 24 cm lang. Ihr vorderer Teil, etwa die Hälfte, von dem hinteren durch eine bindegewebige Barrière geschieden, ist von rötlicher Farbe und gewöhnlicher Konsistenz, der hintere besteht aus gelbgrünem, eiterig zerfallendem Gewebe und freiem Eiter. Leber: 28. 18. 10. 7. weich, anscheinend normal. Keine Gallenblasenkonkremente. Nieren 12. 4. 3. Kapsel adhärent; Oberfläche granuliert.

2) Milchabsceß. Subphrenischer Absceß. Eiterige Pleuritis und Peritonitis.

Kirill W., 28. Jahre alt, 8. Mai 1896. Gest. 4. Juli 1896. Angeblich früher stets gesund gewesen, nur seit $1^1/_2$ Jahren Schmerzen im Epigastrium ohne Erbrechen. 14 Tage vor der Aufnahme mit Kältegefühl, Kopfschmerzen und heftigen, epigastrischen Schmerzen erkrankt, Appetitverlust, fester, träger Stuhl. Mäßiger Husten.

Mittlere Körperfülle, Anämie, keine Oedeme. Temperaturerhöhung. P. 92. Sputum reichlich, katarrhalisch, ohne Tuberkelbacillen. Im ganzen normaler Organbefund, nur links hinten von der 8. Rippe nach abwärts Dämpfung, abgeschwächtes Atmen, abgeschwächter Pektoralfremitus, kein Rasseln. Herz überlagert. Leberrand palpabel. Milz nicht vergrößert. Abdomen und Epigastrium leicht aufgetrieben, ohne Erguß. 10. Mai: Sputum zum Teil rostfarben. Mäßiger Husten. Ohrenschmerzen

rechts. Geringe Delirien. P. 70—80. R. 28. Am Rumpf rote Knötchen und Fleckchen. Keine Schmerzen. 22. Mai: Dämpfung wie früher; Ergebnis der Probepunktion daselbst negativ. Urin braun, klar, sauer, albuminfrei. Sp. G. 1020. 25. Mai: Subj. völliges Wohlbefinden. Freies Sensorium. Beständige Versicherung, „ihm fehle gar nichts". 1. Juni. Anhaltendes Fieber bei gutem subjektiven Befinden. Annahme eines tiefgelegenen Abscesses. Tiefe Probepunktion im 9. IR. befördert eine Spritze blutig-eiteriger, nicht riechender Flüssigkeit, die mikroskopisch Eiterkörperchen, rote Blutkörperchen und Hämatoidinkrystalle enthält, zu Tage. Pat. geht auf eine vorgeschlagene Operation nicht ein und läßt sich ausschreiben.

Temperatur:

	8.	9.	10.	11.	12.	13.	14.	15.	16.	17.
M.	—	38,6;	39,2;	38,5;	38,5;	38,7;	37,6;	37,8;	38,3;	38,0;
A.	39,0;	39,7;	39,7;	39,3;	39,2;	39,2;	39,7;	38,5;	38,7;	38,7;
	18.	19.	20.	21.	22.	23.	24.	25.	26.	27.
M.	37,8;	37,8;	37,5;	37,7;	37,6;	37,0;	37,0;	37,2;	37,8;	37,3;
A.	38,9;	39,7;	39,6;	39,0;	38,4;	38,2;	38,2;	39,3;	39,3;	39,2;

	Mai 28.	29.	30.	31.	Juni 1.	2.	3.
M.	37,2;	37,5;	37,5;	39,7;	37,4;	36,6;	36,5.
A.	38,5;	37,3;	38,7;	39,2;	38,2;	37,6;	—

Wiedereingetreten am 11. Juni 1896. Will sich bis zum Eintrittstage ganz wohl gefühlt haben, an diesem Morgen plötzlich mit heftigen Leibschmerzen und Atemnot erkrankt. 2 Mal Erbrechen. Fester Stuhl; große Schwäche.

Abmagerung. Anämie. Herpes labialis. P. 112, klein. R. 60. Kein Auswurf. Harn albuminfrei. Sp. G. 1030. Starke Auftreibung und große Druckempfindlichkeit des gesamten Abdomens. Dämpfung und Fluktuation der abhängigen Partieen. Leberdämpfung erhalten. Galliges Erbrechen. Im übrigen der frühere Befund. Schmerzen beim Urinieren. 2 flüssige Stühle täglich. Unverändertes Befinden bis zum 19. Juni. Schmerzen nachgelassen, verlangt zu essen. Thorax links vorn und seitlich unten gedämpft. Im Bereich der Dämpfung lautes Bronchialatmen und feinblasiges Rasseln, ebenso hinten unten und rechts hinten unten. Probepunktion rechts hinten im 6. IR. ergiebt grünliche, klare Flüssigkeit, links hinten im 10. IR. hämorrhagischen Eiter. Keine Verdrängung des Herzens. Leberrand nicht palpabel. P. 132. R. 40. Am 20. Juni auffallende schmerzhafte Schwellung in der Gallenblasengegend. 24. Juni Oedem beider Fußrücken. Starker Meteorismus. Durchfall. 27. Juni: Starke Schmerzen in den Unterextremitäten. Meteorismus vermindert. Leberrand ca. 2 cm unterhalb des Rippenbogens palpabel. Ausgedehnte Dämpfung in der Milzgegend, Milz jedoch nicht zu palpieren. Tod am 4. Juli 1896. Diagnose: Abscessus latentus, Pleuritis, Peritonitis, Pneumonia.

Juni	11.	12.	13.	14.		21.	22.	23.	24.	25.	26.	27.
M.	—	38,4;	39,0;	37,1;	...	37,8;	37,8;	37,7;	37,5;	37,0;	38,0;	37,3.
A.	37,6;	37,4;	37,8;	37,6;	...	38,3;	38,8;	38,6;	37,8;	37,5;	38,0;	37,8.

Sektionsbefund. In der rechten Pleurahöhle 600 ccm hämorrhagisch-seröser Flüssigkeit. Geringer blutiger Belag. Unterlappen komprimiert. In der linken Pleurahöhle 800 ccm hämorrhagischen Eiters. Linke Lunge komprimiert. Nekrotischer Zerfall der Pl. pulmonalis an

der Lungenbasis. Pneumonische Infiltration der nächsten Umgebung. Eiterig-blutige Beläge der Pl. pulm. et costalis.

In der Bauchhöhle 1500 ccm chokoladefarbenen hämorrhagischen Eiters, viel eiterig-fibrinöse und blutige Beläge der Serosa. Ein größeres Eiterdepot links unter dem Zwerchfell über der Milz, durch Verklebung der Darmschlingen untereinander und mit den hier gelegenen Organen einigermaßen abgekapselt. Milz 16. 7. 3, zerfließliche Substanz, enthält eine große, von festen gelben Pseudomembranen ausgekleidete mit Eiter erfüllte Höhle, über welcher die Milzkapsel zum Teil nekrotisch zerfallen und perforiert ist. Dieser Absceß durch das Zwerchfell links in die Pleurahöhle perforiert. Zwerchfell hier in weitem Umfange zerfallen (eine 2—3 Finger fassende Oeffnung). Darmschleimhaut blaßgelb. Im Ileum alle Plaques dunkel blau-schwärzlich pigmentiert. Mesenterialdrüsen normal. Magen normal. Leber anämisch, blaßgelb, 28, 19, 10, 7. Nieren, Pankreas etc. normal. Anatom. Diagnose: Abscessus lienis, perforatus in pleuram sin et cavum peritonaei (post typhum abd.?).

Der Milzabsceß war in beiden Fällen, insbesondere im ersten, bei dem die Erscheinungen der thatsächlich vorhandenen Nephritis und Myocarditis zum Teil im Krankheitsbilde vorwogen, äußerst verborgen. Oertliche Beschwerden fehlten freilich keinmal, waren jedoch sehr geringfügig und überschritten nicht das Maß der so häufigen, vieldeutigen, aus den verschiedensten Veranlassungen entstehenden Abdominalschmerzen, deren Grund auch bei der Autopsie oft unentdeckt bleibt. Im Zusammenhange mit der Pleuritis gewinnt dieser Schmerz jedoch sofort die ihm von SENATOR vindizierte hohe Bedeutung, so daß aus ihm in solcher Verbindung der Verdacht einer subdiaphragmatischen Erkrankung im allgemeinen geschöpft werden muß. In unseren eben mitgeteilten 2 Fällen war es der Milzabsceß, der das eine Mal mit einem subphrenischen Absceß kombiniert war und in beiden zur Pleuritis führte. Die Ursache des Abscesses blieb in jedem Falle verborgen. Möglich, daß im zweiten die anatomische Diagnose der Typhusursache Recht hat. Beweisend dafür halte ich den Darmbefund nicht. Sollte aber diese Aetiologie anerkannt werden, so wäre sowohl aus dem anatomischen Befunde, als aus dem klinischen Verlaufe auf ein Ueberstehen des Typhus vor langer, unbestimmter Zeit zu schließen, ohne jedoch für diese Annahme einen Anhaltspunkt in den anamnestischen Daten zu besitzen.

Aus der schweren, in örtlicher Progression und allgemeiner Konsumption sich ausdrückenden Natur aller hier mitgeteilten Erkrankungen, ihrem anatomischen Sitz und den damit gegebenen Beziehungen zu den so leicht mit affizierten serösen Häuten folgt theoretisch der vorhin beschriebene, durch die Krankengeschichten bestätigte Krankheitsverlauf.

Umgekehrt darf dann mit dem gleichen Rechte bei diesem Verlaufe auf solche oder ihnen nahestehende Leiden als dem wahrscheinlichen Grund der Krankheitserscheinungen zurückgeschlossen werden.

Das praktische Resultat unserer Beobachtungen war bisher die Anwesenheit vor allem des Funduscarcinoms, sodann des Milzabscesses resp. die Kombination beider, auf die somit in Uebereinstimmung mit Theorie und Praxis diagnostisch in solchen Fällen in erster Reihe zu achten wäre. Auch spricht die Häufung dieser Fälle gegen ihr bloß zufälliges, gelegentliches Vorkommen und für ihre um so größere praktische Bedeutung. Daneben kommen dann aber freilich, wie schon erwähnt, noch andere, nach den bisherigen Beobachtungen hier außerordentlich seltene Konkurrenzfälle mit in Betracht, so ein Fall von Nierencarcinom, auf den in diesem Zusammenhange näher einzugehen ist.

Carcinoma renis, metastaticum glandulai, peritonei et pulmonum.

Konstantin Antonow, 40 Jahre alt, aufgenommen am 1. Okt., gest. am 1. Nov. 1898.

Maurer. Starker Raucher und Potator (Schnaps und Bier). Vor 3 Jahren im Winter 14 Tage lang in gleicher Weise wie dieses Mal unter Schmerzen erkrankt und 5 Wochen gelegen bei angeblich normaler Harnbeschaffenheit. Vor 2 Jahren 8 Tage lang blutigen Harn bemerkt, ohne Schmerzen. Leidet zuweilen an Nasenbluten, hustet in letzter Zeit, Vater an einem „Brustleiden" gestorben. Vor 8 Jahren wegen einer „Lungenentzündung" mit blutigem Auswurf 3—4 Wochen krank gelegen.

Beginn der gegenwärtigen Erkrankung vor 8—9 Wochen. Schmerzen in der linken Seite, gegen das Darmbein ausstrahlend, immer heftiger werdend, dann Oedeme der Unterextremitäten, schließlich vor 4 Wochen Schwellung des Leibes und Gesichtes. Nachlaß der Oedeme nach einem Arzneigebrauch. Schmerzen aber noch recht stark, besonders nachmittags, gürtelartig die beiden Nierengegenden und den Unterleib einnehmend und von da in beide Oberschenkel ausstrahlend. Seit dieser Zeit Husten mit „weißlichem" Auswurf und Brustschmerzen. Morgens Kopfschmerzen. Appetit gut. Kein Erbrechen. Träger Stuhl. Diurese vermindert. Schmerzen in der Blasengegend beim Urinieren.

Status: Magerkeit. Anämie. Oedem des Gesichts, der Kreuzgegend und der Fußrücken. P. 84, R. 24. Sputum aus kleinen gelblichen Ballen bestehend, enthält keine Tuberkelbacillen. Harn gelb, klar, sauer, enthält reichlich Albumin, keinen Zucker. Spec. Gew. = 1014. Spärliches schleimiges Sediment mit wenigen hyalinen Cylindern und einzelnen roten Blutkörperchen. Urinmenge stets gegen 2000 ccm am Tage. Temp. morgens 36,7—37°, abends 37,6—38° C.

Geringe Dämpfung über der rechten Lungenspitze, lautes Exspirium und spärliches, kleinblasiges Rasseln. Thorax flach, sonst bei der Aufnahme von normaler Beschaffenheit. Starker abdominaler Meteorismus mit Druckempfindlichkeit. Leberrand nicht palpabel. Dämpfung der angrenzenden Thoraxgegend links unten im halbmondförmigen Raume. Kein

Tumor zu fühlen. Linke Lumbalgegend etwas geschwollen und druckempfindlich. Im übrigen negativer Befund.

3. Okt. Linker Lumbalschmerz, nach vorn ausstrahlend. Obstipation. Unter dem linken Rippenbogen in der Tiefe eine beim Atmen unbewegliche und resistente Partie. 5. Okt.: Stärkeres Kreuzödem. Nach Abführung deutlich palpabler Tumor an Stelle der früheren Resistenz, von der Lumbalgegend aus nicht zu tasten. Dämpfung der abhängigen abdominalen Gegend und Fluktuation. 7. Okt.: Guter Appetit, häufig Husten, Schmerzen nachgelassen. Links hinten unten Dämpfung des Thorax und abgeschwächtes Atmen. 11. Okt.: Probepunktion im 10. IR. links ergiebt helle, klare Flüssigkeit. Urin albuminhaltig. Im Sediment Leukocyten, keine Cylinder. Spec. Gew. = 1014. 17. Okt.: Nach abendlicher Morphiuminjektion morgens Wohlbefinden, nachmittags Auftreten starker Schmerzen, die abends den Höhepunkt erreichen und in die Kniee ausstrahlen. 21. Okt.: 2 normale Stühle. Guter Appetit. Hydrops der Pleura und des Abdomens erscheint verringert. Tumor wie früher, nur vorn zu fühlen. Albuminurie. 24. Okt.: Quälender Husten mit Auswurf. Schmerzen strahlen auch in den rechten Oberschenkel aus. 28. Okt.: Starke Schmerzen in der Tumorgegend, in den Rücken ausstrahlend. 1. Nov.: Starke Schmerzen im Rücken und Epigastrium. Ohne wesentliche Veränderung des Befindens plötzlicher Tod am 1. Nov. nachmittags $3^1/_2$ Uhr.

Mikroskopisch negativer Blutbefund. Augenhintergrund bis auf Anämie normal.

Sektionsbefund: Herz normal. Rechter oberer Lungenlappen teils chronisch-pneumonisch induriert, teils gelbliche peribronchiale, käsige Partien aufweisend (Carcinom?). Bronchien dilatiert, verdickt. Seröse Pneumonie des Unter- und Mittellappens mit den gleichen Veränderungen der Bronchien. „Nahe dem Lungenhilus mehrere gut nußgroße, weißlichgelbe, markige, weiche Einsprengungen.“ Bronchialdrüsen im Hilus in größere, markig-weißliche Tumoren verwandelt. Linke Lunge ebenso beschaffen, auch hier im Hilus tumorartig verwandelte Lymphdrüsen.

Abdomen: 500 ccm hellgelbe Flüssigkeit. Keine peritonealen Metastasen. „An der linken Seite der Wirbelsäule, der linken Niere entsprechend, ein kindskopfgroßer Tumor, über dessen vordere Fläche das Pankreas wie hinübergespannt verläuft. Der Tumor, nur wenig verschieblich, steht in kontinuierlichem Zusammenhange mit einer derben, festen, die Bauchaorta umhüllenden Geschwulstmasse, welche sich längs der Vorderfläche der Wirbelsäule bis in das kleine Becken hinein erstreckt. Nach oben hin sind die die Aorta begleitenden Lymphdrüsen sämtlich neoplastisch bis zu hühnereigroßen Tumoren von meist weicher, markiger Beschaffenheit entartet. Der Haupttumor besteht aus einer markig-käsigen, weichen, gelblichen Masse, stellenweise zerfließlich-weich, an anderen Stellen von etwas festerer Konsistenz. An der hinteren unteren Peripherie des Tumors sind noch gut erhaltene Reste der linken Niere sichtbar in einer Breite von $1—1^1/_2$ cm, und hat es den Anschein, daß der Tumor aus dem Nierenbecken hervorgegangen ist. Der linke Ureter geht in die Geschwulstmasse hinein, die sich bis zum kleinen Becken erstreckt, und ist hier obliteriert. Keine Metastasen sonst. Rechte Niere, Leber, Milz, Magen, Darmkanal etc. normal.

Wenn auch für gewöhnlich die Erscheinungen des Nierencarcinoms, sobald es manifest wird, in charakteristischen Richtungen verlaufen (eindeutiger Tumor, Hämaturie), so gilt das doch nicht ausnahmslos, sondern kann durch andere, ihm für gewöhnlich fremde, in den Vordergrund tretende Erscheinungen das Carcinom, wie im mitgeteilten Falle, mehr oder weniger verdeckt werden. Unter solchen Verhältnissen müssen auch bei geübter und exakter Untersuchung der Unterscheidung des Carcinoms von anderen Erkrankungen derselben Gegend große, in unserem Falle nicht überwundene Schwierigkeiten erwachsen.

So lenkte die Hämaturie, angeblich vor 2 Jahren einmal aufgetreten, zusammen mit dem Tumor allerdings den Verdacht von vornherein auf einen Nierentumor und führte zur richtigen Diagnose, die aber mit Entschiedenheit und als die allein berechtigte zu vertreten nicht möglich erschien. Die Hämaturie war von keinem Arzt beobachtet worden, sondern mußte auf Treu und Glauben, auf die Angabe des Patienten, eines starken Potators, hin angenommen werden. Während der ganzen ärztlichen Beobachtungszeit, sowohl zu Hause als im Krankenhause, wurde ein stets heller, klarer, nie blutiger, hier ziemlich eiweißreicher, einzelne Cylinder enthaltender Harn entleert. Einmal fanden sich neben den Cylindern vereinzelte rote Blutkörperchen, ein kaum entscheidender Befund. Und selbst die Hämaturie zugegeben, mußte doch bei den auf Tuberkulose hinweisenden Antecedentien, dem Lungenbefunde, trotz abwesender Tuberkelbacillen, ein auf Nierentuberkulose beruhender Tumor mit erwogen werden, wobei der allgemeine Hydrops, die Anämie und Albuminurie als Ausdruck einer Amyloidkachexie gedeutet werden konnte. Abgesehen von der Hämaturie wiederum konnte aus der Lage des Tumors und seinen anderen zu ermittelnden Qualitäten allein die Niere als erkranktes Organ mit Sicherheit nicht erkannt werden, sondern waren in gleicher Weise der Magenfundus resp. die Milz als möglicher Sitz des Tumors zu berücksichtigen und nicht mit Sicherheit auszuschließen. So blieb denn die Diagnose bis zum Schluß unentschieden. Die Sektion ergab nun freilich die Niere als Hauptsitz der Neubildung, aber doch auch zugleich hochgradige tumorartige Erkrankung der retroperitonealen Lymphdrüsen, der Lungen, woraus zusammen mit dem Nierentumor sich erst das mit dem in dieser Arbeit beschriebenen übereinstimmende Gesamtbild genügend erklärte.

Daß auch andere Erkrankungen gelegentlich zu solcher die Diagnose erschwerenden Uebereinstimmung die Veranlassung geben können, wurde schon wiederholt bemerkt, wobei insbesondere das seltene primäre, durch lebhafte irradiierte Schmerzen sich auszeichnende, mit Hydrops der Körperhöhlen oft verbundene retroperitoneale Lymphosarkom stets zu

bedenken bleibt, aber ebenso ein primärer Wirbelsäulentumor oder von der Wirbelsäule ausgehender Absceß dieser Gegend. Um der Seltenheit solcher störender Konkurrenzfälle willen und in Berücksichtigung ihrer großen Wichtigkeit sei noch kurz über 2 Fälle dieser Art referiert, einen meiner Hospitalpraxis und einen in der RIEGEL'schen Klinik beobachteten, von KREDEL mitgeteilt (Berl. klin. Wochenschr., 1883, No. 50, p. 769).

Caries der Lendenwirbelsäule. Retroperitonealer Absceß.

Jahn Apse, 55 Jahre alt, rec. 18. April 1894, mort. 5. Mai 1894.

Keine tuberkulösen oder syphilitischen Antecedentien. Seit einigen Tagen zum ersten Mal im Leben Oedem der Unterextremiäten und Genitalien. Seit November 1893 kontinuierliche, ziemlich starke Kreuzschmerzen, Abmagerung, Schwäche in den Armen und Beinen, seit 4 Monaten deswegen arbeitsunfähig.

Mäßige Körperfülle. An 3 Tagen erhöhte Temperatur. Derbe Oedeme der Beine und Genitalien. Herabsetzung der Kraft der Beine. Harn albuminhaltig, klar, rotbraun. Spec. Gew. = 1025. Im ganzen negativer Organbefund, nur Herz überlagert, Lungenemphysem. 20. April: Immer starke Kreuzschmerzen, allgemeines, starkes Anasarca, Oligurie. Oft Meteorismus und Durchfall. Höhlenhydrops.

Unter den gleichen Erscheinungen bei mäßiger Temperatur Tod am 5. Mai.

Sektionsbefund: Starkes, allgemeines Oedem. Vergrößerung und Verfettung des Herzens. Hypertrophie des rechten Ventrikels und Pleurahydrops beiderseits, je 1000 und 800 ccm. Lungen frei, emphysematös. Im Abdomen 2200 ccm Serum. Ausgedehnte retroperitoneale Eiterung und Abscedierung, namentlich stark um die linke Niere herum entwickelt, sowie in der linken Fossa iliaca, zusammenhängend mit cariöser Zerstörung sämtlicher Lendenwirbel, am stärksten des letzten. Keine Peritonitis. Nirgends tuberkulöse Veränderungen.

„Ein Fall von Pseudoleukämie (KREDEL, Berl. klin. Wochenschrift, 1883, No. 50) mit Perforation von Milz und Magen."

Ein 24-jähriger Bauer leidet seit 3 Monaten an Schmerzen links im Leibe und unter den Rippenbogen, bis in die Schulter ausstrahlend, sonst keine auffallenden Beschwerden.

Kräftiger Mann, blaß, erhöhte Temperatur (39,6°). Unter dem linken Rippenbogen ein Tumor, fast bis zur Linea alba reichend, der Milz entsprechend, mit der Respiration verschieblich. Keine sichtbaren Drüsenvergrößerungen, kein Albumin im Harn. Keine Vermehrung der weißen Blutkörperchen, Augenhintergrund normal. Temperatur morgens und abends während 14 Tagen über 39° betragend, zuletzt abfallend, in unregelmäßiger Kurve verlaufend.

Keine Oedeme. Späterhin auffallende Blässe, geringe Vermehrung der weißen Blutkörperchen, keine Megaloblasten, rote 2,8 Millionen. Mäßige Hämatemesis und blutige Stühle. Abfall der Tempe-

ratur. Nochmals blutiger Stuhl. Kein Ikterus. Tod 12 Tage nach der Aufnahme. Klinische Diagnose: Perniciöse Anämie oder Pseudoleukämie.

Sektionsbefund In der Milzgegend eine sowohl mit dem Magenfundus als mit der Thoraxwand und dem Zwerchfell verwachsene Geschwulstmasse. Im Magenfundus ein scharfrandiges Geschwür von 7 cm Durchmesser, dessen Grund von der höckerigen, rotbraunen Milzmasse gebildet wird. Mehrere große Lymphdrüsenknoten an der Cardia, der großen Kurvatur, der Porta hepatis, kleinere im Mesenterium. Anatomisch-mikroskopische Diagnose (Marchand); Lymphosarkom, im Milzhilus beginnend. In der linken Pleurahöhle 3—400 ccm trüber, gelber Flüssigkeit, im Pericard 100 ccm.

Diese letzten Fälle bestätigen die Mannigfaltigkeit der diagnostisch hier in Betracht kommenden Erkrankungen. Auf solche und ähnliche Affektionen wird man darum dem charakterisierten Symptomenkomplex gegenüber stets bedacht sein müssen. Doch handelt es sich dabei erfahrungsgemäß um äußerst seltene, wie in jedem anderen scheinbar ganz einfach liegenden diagnostischen Falle, so auch hier freilich immer zu bedenkende Ausnahmen, die uns jedoch von der in der Erfahrung begründeten Hauptrichtung nicht abbringen dürfen. Diese aber weist auf das Funduscarcinom und den Milzabsceß mit den Folgezuständen als die Hauptrepräsentanten der Erkrankungen der linken subdiaphragmatischen Region hin.

Gegenüber der weiteren Frage nun, ob mit Sicherheit auch eine Unterscheidung zwischen diesen beiden möglich ist, muß ich mich zunächst zu einem „non liquet" bekennen. Wohl scheint mir die in einem Falle (1) besonders aufgefallene Dämpfung des halbmondförmigen Raumes Beachtung zu verdienen, die ich, falls sie, wie es dort vorlag, konstant bleibt und ebensowenig durch Lageveränderungen wie durch verschiedene Füllungszustände des Magens beeinflußt wird, als ein bei der Diagnose des Funduscarcinoms verwertbares Zeichen ansehen möchte. Doch bedarf es noch fortgesetzter, auf diesen Punkt gerichteter Beobachtung. Mehr wäre darum einstweilen von der Magensaftuntersuchung und ihrem der Entscheidung zugute kommenden Resultate zu erwarten, wenn nicht auch diese, wie sie auch ausfallen mag, an dem Uebel der Vieldeutigkeit litt. Bei solchen, durch schwere Krankheit herabgekommenen Personen gehört Mangel der Salzsäure auch nach vielen vergleichenden Untersuchungen hier zu den gewöhnlichen Befunden, in denen darum kein Argument zu Gunsten der Annahme eines Carcinoms erblickt werden darf. Dazu kommt das Bedenkliche der Magensaftgewinnung überhaupt bei so geschwächten Individuen, die sich der Manipulation auch oft genug energisch widersetzen, wodurch der praktische Wert dieser sonst so wichtigen Untersuchung noch weiter in Frage gestellt wird. In den meisten Fällen habe ich

darum auf sie, teils weil der Fall klar genug zu liegen schien, teils aus den eben betonten Gründen verzichten zu sollen gemeint. Immerhin ist bei der großen praktischen Bedeutung der Frage, ob Funduscarcinom oder ein versteckter Absceß vorliegt, prinzipiell für die Magensaftuntersuchung einzutreten, deren positives Ergebnis in Bezug auf Salzsäure in Fällen, wie hier mitgeteilt worden sind, m. E. die Bedeutung eines Beweises gegen Carcinom hätte. Ich darf, gestützt auf die Magensaftuntersuchungen hier wohl näher auf die Begründung dieses Ausspruches eingehen. Im allgemeinen steht ja fest, daß weder der positive noch der negative Salzsäurebefund und ein dementsprechendes Verhalten der Milchsäurereaktion an sich allein, namentlich bei einmaliger Untersuchung, gegen oder für Carcinom beweist. Wir haben in mehreren Fällen von Magencarcinom so auch im ersten der hier mitgeteilten bis zum Schluß ergiebige Salzsäurereaktion, auch ohne ein Ulcus und ebenso, ja noch häufiger, mangelnde Salzsäure- und positive Milchsäurereaktion, ohne Carcinom, ja trotz eines Ulcus gesehen. Dennoch meine ich die natürlich auch wieder nicht ausnahmsfreie Regel vertreten zu können, daß positive Salzsäurereaktion bei Individuen in höherem Alter, je älter um so sicherer, an und für sich schon das Carcinom auszuschließen gestattet, die negative Reaktion hingegen, besonders in höherem Alter, diagnostisch nur mit großer Vorsicht verwertet werden kann, da es zu vieler, die Salzsäurereaktion wenigstens vorübergehend beeinträchtigender Momente giebt.

Weiter käme, wie in jedem verdächtigen Absceßfalle, die Probepunktion in Betracht, die in einem unserer Fälle einige Tropfen blutigen Eiters ergab. In Anbetracht aber der meist tiefen Lage des Abscesses in diesen Fällen erscheint sowohl der diagnostische als praktisch-therapeutische Gewinn der Probepunktion fraglich, da auch bei ihrem positiven Ergebnis nichts über den fundamentalen Prozeß — Carcinom mit sekundärem Absceß oder primärer Absceß — entschieden ist. Nur schwer wird man sich in einem solchen Falle darum zu einem operativen Eingriffe, selbst seine technische Ausführbarkeit vorausgesetzt, entschließen.

Es scheint darum, als müsse man in Erkrankungsfällen erwähnter Art sich oft daran genügen lassen, nach Ausschluß des relativ häufigen und unter den bekannten Erscheinungen verlaufenden Magenulcus bei der Alternativdiagnose, Funduscarcinom oder chronischer Milzabsceß stehen zu bleiben.

Endlich wäre noch die Frage von Interesse, wie sich der hier beobachtete Krankheitsverlauf zu den etwa schon feststehenden gewöhnlichen Erscheinungen des Funduscarcinoms oder des Milsabscesses verhält, ob es sich in unseren Fällen bloß um gelegentliche Ausnahmen

handelte oder die genannten Krankheiten, falls sie sich überhaupt manifestieren sollten, nicht im Gegenteile mit Vorliebe auf die beschriebene Art und Weise verlaufen. Betrachten wir zunächst das Magenfunduscarcinom.

Bekanntlich gehört die Lokalisation des Carcinoms im Fundus zu den relativ seltenen. Nach EWAID wird sie auf ca. $1^1/_2$ Proz. sämtlicher Todesfälle von Magencarcinom geschätzt. RIEGEL und BOAS, die des Fundurscarcinoms keine besondere Erwähnung thun, sondern es bei den Carcinomen der großen Kurvatur mitrechnen, geben die Häufigkeit dieses mit 4 resp. 6 Proz. an. Bei uns stellte sich das Vorkommen des Funduscarcinom als ein häufigeres heraus. Es lag unter 135 Todesfällen infolge des Magencarcinoms 9mal, also in $6^2/_3$ Proz. vor.

Von diesen 9 Fällen verliefen 5 unter den Erscheinungen einer schweren subphrenischen Erkrankung mit Beteiligung der Milz, linken Lunge und Pleura, also in einer von dem gewöhnlichen Bilde des Magencarcinoms erheblich abweichenden Weise.

Bekanntlich begünstigt die Lokalisation des Carcinoms im Fundus ohnehin den sog. occulten Verlauf, da die wichtigsten Erscheinungen, der Tumor und das Erbrechen, oft fortfallen. Dennoch liegt die Sache hier, solange es nicht zu den erwähnten Komplikationen gekommen ist, diagnostisch noch relativ günstig, Kachexie und das Verhalten des Magensaftes gestatten eine ziemlich sichere Exklusionsdiagnose, während bei Beteiligung der benachbarten Organe die hieraus entstehenden örtlichen und Allgemeinsymptome eines versteckten Abscesses, einer Pleuritis oder Pneumonie das Carcinom leicht ganz verdecken, statt zu seiner Aufklärung beizutragen. Die Beachtung dieses komplizierten Verlaufes erscheint nun um so wichtiger, als es sich, nach unseren Erfahrungen zu urteilen, dabei in der That nicht etwa um bloße „kuriose" Ausnahmefälle handelt, sondern um eine in den anatomischen Verhältnissen begründete klinische Verlaufseigentümlichkeit des Funduscarcinoms, die darum unseres Erachtens auch mehr in den Vordergrund der Behandlung gehört.

Aehnlich verhält es sich mit dem Milzabsceß. Ich verfüge allerdings nur über 2 Fälle dieser Art, abgesehen von den hier nicht in Betracht zu ziehenden akuten Formen, doch will es bei der großen Seltenheit dieser Krankheit immerhin etwas bedeuten, daß eben 2 auf die angegebene Weise verliefen, während in einem weiteren Falle meiner Privatpraxis, also im dritten, die Beteiligung der Pleura ausblieb und eine eiterige Pylephlebitis das jahrelang bestehende, verborgene Leiden zum tödlichen Ende führte. Darum erscheint auch hier die Ablehnung etwaiger Neigung, einen Verlauf, wie den hier beschriebenen, zu den Kuriositäten zu zählen und ebenso die Auffassung von ihm

als einem regulären, in den anatomischen Verhältnissen des Abscesses begründeten, berechtigt.

Nur kommt dieser Symptomenkomplex nicht ausschließlich dem Milzabsceß zu, sondern ebenso dem Funduscarcinom. Daß es so ist und warum es so ist, ergiebt sich aus dem vorhin Mitgeteilten. Wo darum Erscheinungen erwähnter Art uns aufstoßen, würden vor allem diese beiden wichtigen Erkrankungen, vornehmlich das Funduscarcinom und sodann der chronische Milzabsceß, resp. die Kombination beider, als die hinter dem vieldeutigen Bilde steckende wahrscheinliche Ursache allemal zu bedenken sein.

Nachdruck verboten.

IV.

Ein Fall von Typhusempyem mit spontaner Resorption.

Von

D. Gerhardt.

Exsudative Pleuritis gehört zu den weniger häufigen Komplikationen des Typhus. HÖLSCHER (1) fand sie in 72 (6,7 Proz.) von 1073 Typhusleichen, BETKE (1a) in 58 (3,8 Proz.) von 1420 Kranken, in 9,5 Proz. der Todesfälle, STRITZL (2) in 7 (5,7 Proz.) von 122 klinisch beobachteten, IVANOFF (3) in 11 (7,7 Proz.) von 143 Fällen. Verhältnismäßig oft scheint sie in Eiterung überzugehen, nach LA SAIGNE (4) in 23 von 45 Fällen. Eiteriger Pleuraerguß ist sonst bei Typhus selten, HÖLSCHER sah ihn bei 20 Fällen (1,8 Proz.), STRITZL gar nicht, IVANOFF 1 mal.

Wie eine Reihe anderer Typhuskomplikationen, hat die während der Krankheit auftretende Pleuritis erhöhtes Interesse gewonnen durch die Frage nach ihrer Aetiologie. Eine Anzahl seröser Ergüsse bei Typhus erwies sich steril (E. LEVY [5], FERNET [6]), in anderen fand man Staphylo- und Streptokokken, ohne daß die Exsudate eiterig wurden (E. LEVY), in einigen wenigen Typhusbacillen (FERNET, SAHLI [7], ACHARD [8]). Von den Empyemen enthielt die Mehrzahl ebenfalls Eiterkokken (LEVY, NEUMARK [9]), andere Pneumokokken (COURMONT-MARTIN [10]) in einer bis jetzt spärlichen Zahl fand man Typhusbacillen teils neben anderen Kokken (RENDU DE GENNES [11], LORIGA-PENSUTI [12], A. FRAENKEL [13]), teils in Reinkultur (VALENTINI [14], WEINTRAUD [15], BELFANTI [16], SPIRIG [17], ACHARD, A. FRAENKEL).

Den bisher bekannt gewordenen sei folgender Fall aus der Straßburger Klinik angereiht.

Arbeit mit übersichtlicher Litteraturangabe von Dmochowski und Janowski (18). In den Fraenkel'schen Fällen, wie auch in mehreren der übrigen hatte der Eiter durch Hämatoidin eine eigentümlich bräunliche Färbung; das scheint überhaupt bei Eiterungen, die durch Typhuspilze bewirkt sind, öfter vorzukommen; in meinem Fall hatte er indessen das gewöhnliche gelbe Aussehen.

Der Verlauf von Empyemen, die während oder nach Typhus entstehen, scheint im allgemeinen günstige Prognose zu haben. La Saigne findet unter 23 Empyemen nur 10 Todesfälle, bei diesen sämtlichen letalen Fällen war die Thorakocentese nicht ausgeführt worden. Verhältnismäßig häufig bricht der Eiter in die Bronchien durch, von 10 derartigen Beobachtungen bei La Saigne gingen 9 in Heilung über, davon 7, ohne daß nachträglich noch die Empyemoperation nötig wurde.

Noch günstiger scheint der Verlauf bei der Gruppe von Typhusempyemen, bei denen die bakteriologische Untersuchung den Typhusbacillus als alleinigen Eitererreger erweist. Von 7 Fällen, die ich in der Litteratur fand, fehlen bei einem Angaben über Verlauf und Ausgang; die 6 anderen endeten alle in Genesung, 3 nach Thorakocentese, 1 nach Bülau'scher Heberdrainage (der Fall von Spirig), 2 spontan (Weintraud, A. Fraenkel). Auch die 2 Fälle, bei denen Typhusbacillen neben anderen Eiterkokken im Empyem enthalten waren, heilten nach Rippenresektion.

Unter den serösen Pleuraexsudaten, in denen Typhusbacillen gezüchtet wurden, ist der Fall von Sahli ausgezeichnet dadurch, daß die Flüssigkeit ausgehustet wurde, ohne daß Empyem oder Pneumothorax entstand. Tödlich endeten die 2 Fälle mit serös-blutigem Erguß, aber bei beiden ist die Rolle, die der Typhusbacillus in der Krankheit gespielt, nicht recht klar: im einen Fall [Charrin-Roger (18)] ist der Typhus in der Anamnese unsicher, die Sektion ergab keinen Anhaltspunkt für Typhus, im anderen (Kelsch) handelte es sich um eine alte Tuberkulose mit akuter Exacerbation, das Hineingelangen der Typhusbacillen in die Pleura blieb unaufgeklärt.

Jedenfalls giebt nach den bisherigen Erfahrungen der Befund von Typhusbacillen, rein oder mit Eiterkokken gemischt, in serösen oder eiterigen Exsudaten, die bei oder nach Typhus auftreten, eine gute Prognose. Bei eiterigem Erguß wird meistens die Entleerung durch Thorakocentese nötig sein; daß auch ohne dieselbe ein solches Empyem unter Umständen heilen kann, zeigen 1 Fall von Fraenkel und die beiden Fälle aus der Straßburger Klinik: in dem von Weintraud beschriebenen wurde mit der Operation gezögert wegen zu schlechten Befindens des Patienten, in meinem wegen des auffallend guten Allgemeinzustandes (und mit Rücksicht auf den gutartigen Verlauf in jenem Weintraud'schen Fall); in beiden war späterhin für die Ope-

ration keine Anzeige mehr. Irgendwelche Zeichen von Durchbruch des Exsudats in die Bronchien fehlten in beiden Fällen.

Offenbar verlieren die Bacillen ihre entzündungserregende Wirkung verhältnismäßig rasch; WEINTRAUD konnte auch die Abnahme ihrer Virulenz für Mäuse erweisen.

Bemerkenswert scheint der Umstand, daß in meinem Fall die Umwandlung des serösen Ergusses in eiterigen vor sich ging zu einer Zeit, wo das Blutserum agglutinierende Eigenschaft besaß.

Ueber die Art des Zustandekommens dieser echt typhösen Pleuritiden ist nichts Sicheres anzugeben. Meistens, so auch in meinem Fall, gingen Lungenaffektionen voran, und da in Typhuspneumonien öfter Typhusbacillen gefunden werden — ob sie die Entzündung hier verursachten oder sekundär mit dem Blut hineingelangten, bleibt noch zu entscheiden (19) — mag es sich um Pleuraerkrankung im Anschluß an solche Lungenaffektionen handeln. Das häufigere Befallensein der linken Seite läßt an Fortleitung des Prozesses von der Milz her denken (20); schließlich besteht die Möglichkeit, daß es sich um echte Metastasen des Typhusgiftes, analog den periostalen, meningealen, Hauteiterungen, handle; für das letztere Verhältnis würde auch die Zeit des Einsetzens der Pleuraerkrankung noch zu verwerten sein, sie tritt meistens gegen Ende des Typhus oder in der Rekonvalescenz auf, also in den Stadien, wo auch die übrigen Typhuseiterungen beobachtet zu werden pflegen.

Litteratur.

1) Ueber die Komplikationen bei 2000 Fällen von letalem Adominaltyphus. Diss. München, 1891.
1a) Die Komplikationen des Abdominaltyphus. Diss. Basel, 1870.
2) Statistische Betrachtung der Typhusfälle i. J. 1887—89 im Krankenhause l. d. Isar. Diss. München, 1890.
3) Der Typhus abdominalis nach Beobachtungen auf der Züricher Klinik 1885—90. Diss. Zürich, 1892.
4) Thèse de Paris, 1879.
5) Arch. f. exp. Path. u. Pharm., Bd. 27.
6) Bullet. méd., 1891.
7) Mitteilungen aus Kliniken der Schweiz, 1893/94.
8) Semaine méd., 1898.
9) Ueber Misch- und Sekundärinfektion bei Typhus abdominalis. Diss. Straßburg, 1894.
10) Lyon méd., 1897.
11) France méd., 1885, u. Soc. clinique, 1885.
12) Riforma med., 1890.
13) Dtsch. med. Wochenschr., 1899, No. 16.

14) Berl. klin. Wochenschr., 1889.
15) Berl. klin. Wochenschr., 1893.
16) Rivista gener. ital. di clin. med., 1890.
17) Mitteilungen aus Kliniken der Schweiz, 1893/94.
18) Ziegler's Beitr., Bd. 17.
19) vgl. A. Fraenkel a. a. O.
20) Bei Weintraud's Fall bestanden vorübergehend Erscheinungen, die an Peritonitis denken ließen; Meltzer (New York med. Journ., 24. Juni 1893) zweifelt deshalb daran, daß der Eiter über dem Zwerchfell gelegen habe, und will den Fall als subphrenischen Absceß auffassen; hierfür spricht ihm besonders die spontane Rückbildung. Mein Fall zeigt, daß Spontanheilung bei sicher auf die Pleura zu beziehendem Erguß vorkommen kann und beseitigt wohl durch die Analogie des Gesamtverlaufs die Zweifel an der richtigen Deutung des Weintraud'schen Falles.

Aus der chirurg. Abteilung des städt. Krankenhauses Moabit zu Berlin.
(Direktor: Geheimrat Prof. Dr. SONNENBURG.)

Nachdruck verboten.

V.

Fisteln, insbesondere Kotfisteln nach Appendicitisoperationen.

Von

Dr. **Richard Mühsam,**
I. Assistenzarzt der Abteilung.

Die Appendicitis mit ihren Komplikationen ist seit einer Reihe von Jahren in das Gebiet der Krankheiten gerückt, welche nicht als der alleinigen internen Behandlung zugehörig betrachtet werden. Immer mehr und mehr Fälle von Blinddarmentzündung werden als chirurgisch angreifbar betrachtet, immer häufiger werden die Konsultationen von Internen und Chirurgen über Appendicitis, immer öfter erwägt der Interne bei Blinddarmentzündung die Möglichkeit und Chance einer Operation. Diese Beobachtung kann gerade an einem Krankenhaus mit getrennten inneren und äußeren Abteilungen gemacht werden, wo bei der Aufnahme häufig nicht sofort entschieden werden kann, ob dem Patienten die Operation empfohlen werden soll oder nicht, und wo zahlreiche Fälle nach gemeinsamer Beratung des Internen und des Chirurgen zur Operation gelangen. Die Indikationen für die Operation sind von SONNENBURG in seiner Pathologie und Therapie der Appendicitis scharf präcisiert worden (3. Aufl., S. 365) und die zunehmende Anzahl von Patienten, welche heute von ihren Aerzten zur Operation dem Chirurgen überwiesen werden, sind uns ein Beweis, daß diese Indikationsstellung mehr und mehr Allgemeingut aller Aerzte wird. Gerade der Hinweis, daß man zwischen Heilung des Anfalls und Heilung der Krankheit unterscheiden müsse, hat wohl viele Aerzte veranlaßt, ihren Appendicitiskranken zur Operation zu raten; denn diese allein ist imstande, durch Entfernung des Wurmfortsatzes die Ursache der Erkrankung zu beseitigen, dem Kranken dauernde Befreiung von derselben zu bringen.

So glänzend nun auch die Resultate der Appendicitisoperationen geworden sind, so ist doch immer eine Folge der Operation zu berücksichtigen, welche zwar nicht sehr häufig eintritt, aber darum berücksichtigt werden muß, weil sie unter Umständen längere Zeit dem Operierten die dauernde Heilung hinausschiebt und zur Veranlassung für weitere Eingriffe werden kann: die Fistel nach Appendicitisoperationen. Gerade ein großes Material, wie wir es am Krankenhaus Moabit besitzen, bietet bei der Verschiedenheit der operierten Fälle reichlich Gelegenheit, die Bedingungen zu studieren, unter denen es nach der Operation zu Fistelbildungen kommen kann.

Einer Aufforderung meines verehrten Chefs, Herrn Geheimrat SONNENBURG, den besonderen Ursachen für die Entstehung der Fisteln nach Appendicitisoperationen nachzuforschen, bin ich gern nachgekommen und will nicht verfehlen, ihm an dieser Stelle meinen ergebensten Dank für das Interesse, das er dieser Arbeit entgegengebracht hat, auszusprechen.

Bei der Durchsicht der 441 Krankengeschichten von den im Krankenhaus Moabit, sowie in der Privatpraxis der Herren Prof. SONNENBURG und Oberarzt Dr. HERMES operierten Kranken finden wir 78 mal eine Komplikation des Krankheitsverlaufes mit einer Fistel. Bei der Betrachtung dieser Fälle haben wir 2 Gruppen von Fisteln zu unterscheiden,

1) solche, welche ohne einen operativen Eingriff, und
2) solche, welche nach einer Operation entstehen.

Für die erste Gruppe von Fistel ist natürlich unser Material nicht allzu günstig, wie überhaupt wohl unter der immer allgemeiner werdenden operativen Therapie der Appendicitis derartige Fälle äußerst selten sein werden.

Immerhin haben wir 3 Beobachtungen gemacht, welche uns der Mitteilung wert erscheinen.

Im ersten Falle handelte es sich um eine 35jährige Dame, welche im ganzen 7 Anfälle von Blinddarmentzündung durchgemacht hatte. Im Verlaufe des 3 Monate dauernden ersten Anfalls vor 8 Jahren trat eine Fistel in der Blinddarmgegend auf, welche sich ab und zu schloß, um immer von neuem aufzubrechen.

(I, 1)[1]) Frau M., ca. 35 Jahre alt; operiert wegen spontaner Kotfistel am 6. Sept. 1898.

Anamnese: Bis vor 8 Jahren immer gesund. Vor 8 Jahren Blinddarmentzündung. Erbrechen, Meteorismus, Fieber, Schmerzen im rechten Unterbauch. 13 monatiges Kranksein, Ausbruch eines Abscesses nach außen. Fistel in der Inguinalgegend. Teplitzer Kur. 12 Jahre Heilung. Nach einem weiterhin Jahr zweiter Anfall. Wunde bricht auf, neue Fistel.

1) Die Zahlen in Parenthese beziehen sich auf die am Schlusse der Arbeit befindliche tabellarische Uebersicht über sämtliche Fälle.

Wiederholte Anfälle in den nächsten Jahren. Wiederholt Kot im Sekret. Nach Wildgenuß bisweilen auch Schrote. Seit 14 Tagen ist die Fistel wieder aufgebrochen. Zweimal ohne Erfolg mit Spaltung der Narbe anderweitig operiert.

Status: Kräftige Frau; zwischen Spin. ant. sup. und inf. rechts findet sich eine, mit schlaffen Granulationen bedeckte und bekleidete Wunde, welche einer Fistelöffnung entspricht. Die Fistel führt, wie die Sondenuntersuchung zeigt, etwa 15 cm nach oben in den Darm hinein. Aus der Fistel entleert sich Eiter, anscheinend aus einer Erweiterung der Fistel; zur Zeit keine Resistenz in der Nähe der Fistel.

Operation Prof. Sonnenburg 6. Sept. Schnitt median von der Fistel, Durchtrennung der Muskulatur. Freilegung des Peritoneums. Einführung einer Sonde in die Fistel; Eröffnung des Peritoneums und Spaltung der Brücke bis zur Sonde hin. Vor liegt Coecum, in der Tiefe verwachsen. Es kann nur mit größter Mühe vorgezogen werden. An der lateralen Seite ganz mit ihm verwachsen, liegt der Wurmfortsatz. Seine Kuppe ist perforiert, an der Fistel festgewachsen. Beim Versuche, das Coecum weiter hervorzuziehen, reißt seine Wand ein. Uebernähung nicht möglich, daher Resektion des Coecums und des Colon ascendens. Einpflanzung des Ileum lateral ins Coecum mittels Murphy-Knopfes. Drei Nähte durch das Mesenterium zum Verschluß des Schlitzes. Schürzentamponade. Am Präparat zeigt sich die Spitze des Wurmfortsatzes breit perforiert.

Verlauf: In den nächsten Tagen kotige Beimengung im Verbande. 21. Sept. Abgang des Knopfes zur Bauchwunde, danach glatte, volkommene Heilung unter feuchten Verbänden.

Der zweite Fall betrifft einen Patienten, bei dem es nicht zu einer vollkommenen Fistelbildung gekommen war, sondern nur zu ihrem Vorstadium. Es hatte sich der Wurmfortsatz vollkommen abgestoßen und an seiner Ansatzstelle kommunizierte das Darminnere frei mit einer zwischen derben Schwarten gelegenen, 2 Kotsteine enthaltenden, mit schwammigen Granulationen ausgekleideten Absceßhöhle. Wir sind der Ansicht, daß ein solcher Kranker leicht ohne Operation zu einer Fistel kommen kann und müssen daher auch diese Art von Fistelbildung als lediglich durch die Erkrankung bedingt auffassen.

(I, 3) Herr S., 44 Jahre alt; operiert am 15. Sept. 1898.

Anamnese: August 1897 unter Ileuserscheinungen erkrankt. Leibschmerzen, nach 4 Tagen Besserung, nach 14 Tagen Heilung. Diffuse Resistenz handbreit über dem rechten Darmbeinkamm zu fühlen. Jetzt Fieber. Dezember 1897 mehrtägige Kolik ohne Fieber. Vor 3 Wochen Kolikschmerzen. Nach 8 Tagen Fieber. Resistenz in der rechten Bauchseite. Seitdem geringe Besserung, so daß Reise nach Berlin zur Operation möglich.

Befund: Großer, sehr dicker Mann, Leib weich. Oberhalb der Spina ant. sup. Resistenz von undeutlicher Begrenzung zu fühlen. Daselbst spontan und auf Druck Schmerzhaftigkeit.

Operation Prof. Sonnenburg 15. Sept. Typischer Schnitt. Enormes Fettpolster. Im oberen Wundwinkel ist die von außen her konstatierte Resistenz deutlich zu fühlen. Peritoneum hier gelblich verfärbt, verdickt. Eröffnung einer taubeneigroßen, mit schwammigen Granulationen erfüllten

Höhle, in welcher ein linsengroßer Kotstein. In diese Höhle ist offenbar die Perforation erfolgt. Freimachen der Höhle nach unten hin, dabei Auffinden eines zweiten kirschkerngroßen Kotsteins an einer Stelle, die anscheinend dem Ursprunge des Wurmfortsatzes aus dem Coecum entspricht. Das hier befindliche, zwanzigpfennigstückgroße Loch der Cöcalwand wird mit mehrschichtiger Serosanaht geschlossen. Schürzentamponade.

Diagnose; Appendicitis perforativa.

Verlauf: Kleine Kotfistel, unter häufigen Bädern, feuchten Umschlägen geheilt.

Während in den beiden hier erwähnten Fällen Fistelbildung resp. Anlage zu einer Fistel nach den Bauchdecken zu bestand, sahen wir bei einem jungen Mädchen, welches nach 5 Anfällen ins Krankenhaus kam, eine Fistel zur Scheide hin seit dem ersten Anfall von Blinddarmentzündung. Hier hatte sich zunächst, wie aus der Anamnese hervorging, ein Absceß zur Scheide hin entleert, und an dieser Oeffnung war der offenbar perforierte Wurmfortsatz, wie wir bei der Operation feststellen konnten, festgewachsen und hatte Monate hindurch die Fistel unterhalten.

(I, 2) Marie N., 14 Jahre alt; aufgenommen am 15. Oktober 1898. Operiert am 12. Okt. 1898 nach dem 5. Anfall. Geheilt entlassen am 1. Dez. 1898.

Anamnese: Stets gesund gewesen; 3 mal menstruiert. 1. Anfall. von Blinddarmentzündung mit Peritonitis am 2. Juni 1898, fünfwöchentliche Dauer Fieber, Schmerzen im ganzen Leib, besonders rechts. Erbrechen, Schmerzen beim Wasserlassen. Nach 14 Tagen Entleerung von 1—1½ l Eiter zur Scheide.

Therapie: Eisblase, Tropfen. Seitdem Ausbleiben der Menses. 2. Anfall Ende Juli. Wieder reichlich Ausfluß aus der Scheide, bis Ende September anhaltend. 3. Anfall Mitte August, ein Tag. 4. Anfall Mitte September, 2 Tage, starker Ausfluß. 5. Anfall seit dem 2. Okt.; heftiger als die letzten. Erbrechen am 3. Okt. Diesmal mehr Schmerzen auf der linken Bauchseite. Brennen beim Urinlassen. Scheidenausfluß nicht vermehrt.

Status: Rechte, aber auch linke Unterbauchgegend druckempfindlich. Links von der Blase leichte Schallabschwächung, desgleichen rechts. Resistenz rechts kaum zu fühlen. Linke Adnexe gynäkologisch zu erkennen, rechte nicht zu fühlen. Zur Zeit kein Scheidenausfluß. Am 8. Okt. nachts angeblich Abgang von Eiter zur Scheide.

12. Okt. Befund: Objektiv nichts Krankhaftes mehr nachweisbar.

Operation (Professor Sonnenburg). Typischer Schnitt. Freilegung und Eröffnung des verdickten Peritoneums an der Umschlagsfalte. Flächenhafte Verwachsungen zwischen Peritoneum und Coecum. Dasselbe ist durch einen tief ins kleine Becken hineinziehenden Strang fixiert. Dieser Strang ist der mit seiner Kuppe fest an der Scheidenwand verlötete Wurmfortsatz. Lösung unter Schwierigkeiten. Abtragen des Appendix. Vernähen mit Cöcalwand. Schürzentamponade. Das entfernte Stück, 10 cm lang, ist regenwurmartig dünn. 1 cm von der Kuppe ist eine straffe, derbe Narbe an der Stelle zu sehen, wo der Wurmfortsatz mit der Scheide verwachsen war. Hier ist offenbar die Perforation erfolgt.

Diagnose: Appendicitis perforativa. Verlauf vollkommen glatt, kein Scheidenausfluß. 1. Nov. geheilt entlassen.

In allen übrigen Fällen trat die Fistelbildung nach einem operativen Eingriff auf.

Wir haben 2 Arten von Fisteln zu unterscheiden, solche, bei denen niemals Kot, sondern nur etwas Flüssigkeit — seröse oder eiterige — aus der Wunde gekommen ist, und Kotfisteln, d. h. solche, bei denen kürzere oder längere Zeit Darminhalt den Weg zur Wunde nach außen genommen hat. Von der ersten Gruppe sahen wir 25, von der zweiten Gruppe 49 Fälle.

In einem Falle trat im Verlauf der Heilung eine Blasenfistel ein, welche spontan heilte.

An dieser Stelle seien gleich vorweg einige statistische Angaben mitgeteilt. Von den 25 gewöhnlichen Fisteln heilten spontan oder wurden ohne Eingriff erheblich gebessert 15 = 60 Proz., 10 Patienten, darunter ein Fall von Tuberkulose, kamen zur Operation = 40 Proz.

Von den 49 Kotfisteln sind spontan geheilt oder erheblich gebessert 31 = ungefähr 62 Proz., wenig gebessert 1 = 2 Proz., operiert wurden 8 = 16 Proz. (kein Fall erfolglos, dann spontan geheilt), gestorben sind 12 Patienten = 24 Proz., darunter 3 operierte. Die Todesursachen waren 3 mal Tuberkulose, 1 mal wahrscheinlich Nachblutung, 6 mal Peritonitis, teilweise Fortschreiten der vor der Operation erkannten Bauchfellentzündung, 1 mal Ileus durch Abknickung, 1 mal Entkräftung. Wir verzichten auf die Wiedergabe sämtlicher Krankengeschichten, und werden an den geeigneten Stellen nur Auszüge aus besonders charakteristischen einschalten.

Betrachten wir zunächst die von uns beobachteten Fälle einfacher Fistelbildung ohne Kotaustritt. Es sind derer, wie bemerkt, 25. In 2 von diesen Fällen stieß sich während des Wundverlaufes nach Entstehung der Fistel eine Ligatur ab, und es trat danach vollkommene Heilung ein.

In 2 Fällen — der eine ist in SONNENBURG „Perityphlitis", 3. Aufl. No. 44 veröffentlicht — bildete sich um die Ligatur eine Fistel. In diesem Falle stieß sich der Faden spontan ab, in dem anderen hierunter mitgeteilten mußte er mit einiger Gewalt entfernt werden. Danach trat in beiden Fällen glatte Heilung ein.

(II, A 21) Paul St., 18 Jahre alt; aufgenommen am 30. Aug. 1898. Geheilt entlassen am 15. Nov. 1898.

Anamnese: Bisher stets gesund gewesen. Am 28. Aug. nachmittags plötzlich Schmerzen im ganzen Leib, wiederholtes Aufstoßen, einmal Erbrechen. Am nächsten Morgen Lokalisation der Schmerzen in der Ileocöcalgegend.

Status: Kräftiger junger Mann. T. 38,5; P. 120, Leib weich, in der Ileocöcalgegend bei Berührung sehr heftige Schmerzen, keine deutliche Resistenz, keine Dämpfung.

Operation (Professor Sonnenburg). Typischer Schnitt, Eröffnung des Peritoneums. Es fließen 2 Eßlöffel trüber, leicht kotig riechender Flüssigkeit aus. Vorwälzen des Coecums. Abwärts ziehend frei zwischen Darmschlinge der Wurmfortsatz. Abbinden mit Seidenfaden, Abtragen. Uebernähung des Lumens und Fixierung des Stumpfes an der Peritonealwunde. Schürzentamponade. Präparat. Schleimhaut vollkommen gangränös.

Diagnose: Appendicitis gangraenosa.

Verlauf glatt. Der lang gelassene, um den Wurmfortsatz geschlungene Seidenfaden stieß sich nicht ab, und um ihn bildete sich eine Fistel. Am 10. Nov. wurde er mit ziemlicher Gewalt entfernt. Keine Blutung, kein Kotaustritt; rasche Verkleinerung der Fistel. Am 15. Nov. Patient geheilt entlassen.

In 2 weiteren Fällen bildete sich nach Ausheilung der Operationswunde ein neuer Absceß in der Narbe, nach dessen Eröffnung kurze Zeit hindurch eine etwas Eiter secernierende Fistel bestand. Dieselbe schloß sich ohne weitere Eingriffe definitiv.

Wenn wir von diesen 6 Fällen absehen, welche sich schließlich im Verlaufe der Heilung jeder tiefen und unter zahlreichen Unterbindungen durchgeführten Operation ereignen können, so haben wir bei allen übrigen 19 Fällen mit den Eigentümlichkeiten der der Operation unterworfenen Organe, insbesondere mit dem Verhalten des Wurmfortsatzes zu rechnen.

Es ist ohne weiteres einleuchtend, daß der Verschluß eines Darmteils nur dann ein vollkommener und idealer sein kann, wenn eine sichere Naht angelegt ist. Nur dann kann man mit Bestimmtheit darauf rechnen, daß, wofern nicht eine Störung in der Verklebung der gegeneinander gelagerten Serosaflächen eintritt, eine wirkliche glatte Heilung der Darmwunde erzielt wird.

Als Vorbedingung zur Anlegung einer exakten Sero-Serosanaht betrachten wir im allgemeinen eine intakte Beschaffenheit der Darmwand, wenn wir auch häufig gesehen haben, daß bei entzündeter Serosa ein ungestörter Verschluß zustande gekommen ist, und nicht selten zum Verschluß die entzündlichen Schwarten aus der Umgebung des Darmloches mit verwendet haben. Mit Sicherheit aber können wir, wie gesagt, nicht darauf rechnen, in diesen Fällen einen primären Schluß zu erzielen.

Bei Appendicitisoperationen sind nun in einer großen Anzahl von Fällen die Verhältnisse in dieser Beziehung ganz besonders ungünstig. Wir finden den Appendix häufig in einem Absceß eingebettet, in Verklebungen mit benachbarten Darmteilen, deren Serosa durch die vorangegangene Entzündung morsch und brüchig geworden ist. Diesen entzündeten Serosaüberzug zum Schluß über dem Stumpf des Wurmfortsatzes zu verwenden, ist in vielen Fällen geradezu unmöglich. Jede Naht reißt aus, sobald sie nur gelegt ist, und bei den Versuchen, zu nähen, sind größere Serosaablösungen nur zu leicht möglich. Darum

haben wir auch, um nachträgliche Verletzungen der Serosa durch die Naht zu vermeiden, überzeugt, daß keine Vereinigung eintreten würde, in vielen derartigen Fällen auf die Versorgung des Stiels durch Suturen von vornherein verzichtet.

In einer anderen Gruppe von Fällen wäre die Beschaffenheit der Serosa kein Hindernis für die Anlegung einer Naht, doch liegt der Ursprung des Wurmfortsatzes so tief, daß eine Naht nur unter starkem Hervorziehen des Darms möglich wäre. Dieses Hervorziehen bringt aber in vielen Fällen die Gefahr einer Eröffnung der freien Bauchhöhle und dadurch eine unerwünschte Komplikation mit sich und wird darum gern vermieden.

Dies sind Fälle, in welchen wir auf die Uebernähung des Wurmfortsatzstumpfes füglich verzichten und uns mit der Umschnürung des Appendix möglichst nahe am Coecum begnügen müssen.

Eine Reihe von Kranken — und es ist die Mehrzahl der so Operierten — heilt ohne jede Fistelbildung, bei anderen aber kommt es zu Verwachsungen der Serosa mit der Umgebung, infolge deren ein Verschluß nicht eintritt und eine Fistel entsteht.

In diesen Fällen nimmt, wie die weiter unten angeführten Krankengeschichten erläutern mögen, die Heilung meist ihren glatten ungestörten Verlauf. Die Wunde verkleinert sich anscheinend in allen Richtungen, bis sie eines Tages eine mehr oder weniger tiefe Fistel darstellt.

In einer weiteren Reihe von Fällen gelang nicht einmal die Umschnürung des centralen Teils des Wurmfortsatzes. Der Appendix riß ab, häufig in einer Perforationsstelle, noch ehe ein Faden um ihn geschlungen werden konnte, und eine 4. Gruppe umfaßt endlich diejenigen Operationen, bei denen der Wurmfortsatz überhaupt nicht zu Gesicht kam, sei es, daß er bei lange bestehenden Abscessen gangränös abgestoßen war oder wegen der Ausdehnung des Abscesses oder aus anderen Gründen nicht gefunden worden ist.

Diese Aetiologie giebt auch DEMOULIN nach einem Referat der Semaine médicale auf dem letzten französischen Chirurgenkongreß an und fügt hinzu, daß er in anderen Fällen Fisteln nach zu weit vom Coecum vorgenommener Resektion des Wurmfortsatzes gesehen habe.

Wenn wir also rekapitulieren, so umfassen die einfachen Fisteln mit Beteiligung des Wurmfortsatzes nach Appendicitisoperationen

I. Fälle, in welchen keine genügende Uebernähung des Wurmfortsatzes wegen der Entzündung der Serosa möglich war;

II. Fälle, in denen der Wurmfortsatz abgeschnürt wurde;

III. Fälle, in welchen er abriß;

IV. Fälle, in welchen er nicht gefunden wurde.

Zur Erläuterung von I möge die von SONNENBURG, sub. No. 20[1])

1) SONNENBURG, Pathologie und Therapie der Perityphlitis. 3. Auflage, 1897.

mitgeteilte Krankengeschichte dienen (II, A 1). Hier war zur Sicherung gegen die befürchtete Fistel des Wurmfortsatzes, nachdem eine regelrechte Uebernähung mit Manschettenbildung mißlungen war, eine Naht, so gut es ging, angelegt worden. Es war nicht wunderbar, daß für einige Wochen bei sonst glattem Heilungsverlauf eine Fistel entstand, welche sich übrigens ohne neue Operation spontan schloß.

Gelegentlich hält die Naht eine Reihe von Tagen, um vorübergehend insufficient zu werden. In einem derartigen Falle sahen wir 4 Wochen nach der Operation erst etwas Darmschleim, dann deutlich Kotbeimengung im Verbande. Diese schwand spontan wieder und die Fistel heilte ohne weiteren Eingriff. Obgleich der Fall also unter die Kotfisteln gehört, sei er an dieser Stelle mitgeteilt, da er das späte Auftreten der Fistel besonders gut illustriert.

In der Tabelle ist er unter „Kotfisteln" rubriziert.

(II, B 49) Herr Pr., 46 Jahre alt. Vor 12 Jahren schwerer Anfall von Perityphlitis, seitdem oft Schmerzen in der rechten Seite; in der Nacht vom 1. zum 2. März Magenkrämpfe. Gegen Abend des 2. heftige Schmerzen rechts; Erbrechen. Allmähliches Auftreten von Schmerzen in der rechten Seite. Fieber.

Status: Großer, hagerer Mann mit fahler Gesichtsfarbe. In der Ileocöcalgegend kinderfaustgroße, kaum an den Darmbeinkamm heranreichende, mäßig druckempfindliche Geschwulst. Hier Dämpfung.

Operation 10. März. Dr. Hermes. Typischer Schnitt. Eröffnung eines Abscesses, in demselben haselnußgroßer Kotstein. Wurmfortsatz von unten nach oben geschlagen. Resektion dicht am Coecum. Nach Möglichkeit Uebernähung des Stumpfes mit der etwas brüchigen Cöcalwand; Schürzentamponade. Wurmfortsatz 20 cm lang mit großer Perforation.

Diagnose: Appendicitis perforativa.

Verlauf bis zum 27. März glatt. Heute Thrombose im linken Bein. Hochlagerung. 10. April. Thrombose fast ganz zurückgegangen; Spuren von Darmschleim mit Wundsekret. 23. April. Deutliche Kotbeimengung. 30. April. Kein Darmschleim mehr im Wundsekret. 14. Mai. Vollkommene Heilung.

Zur Illustration der sub II angegebenen Aetiologie diene folgende Krankengeschichte:

(II, A 16) Sch. Lydia, 19 Jahre alt, aufgenommen ins Krankenhaus am 20. Jan. 1898, operiert am 21., dem 4. Tage des 2. Anfalls, geheilt entlassen am 28. Mai 1898.

Anamnese: Mit 15 Jahren 12 Wochen Blinddarm- und Bauchfellentzündung. Am 18. Jan. plötzlich mit Erbrechen und Schmerzen im ganzen Leibe, hauptsächlich in der Ileocöcalgegend erkrankt. Am 19. und 20. Jan. kein Erbrechen, dagegen wiederholt Urinbeschwerden. Seit dem 18. Jan. kein Stuhlgang.

Status: Kräftiges Mädchen. In der Ileocöcalgegend spontane und bei Berührung heftige Schmerzhaftigkeit. 4 cm von der Medianlinie vor der Spina ant. sup. längliche, fingerdicke Resistenz, schräg nach abwärts verlaufend. Leichte Schallabschwächung in handtellergroßem Bezirk neben dem Beckenrand.

Temp. 38, Puls 76.

21. Jan. Operation. Prof. Sonnenburg. Typischer Schnitt. Eröffnung des Peritoneums. Nach abwärts zum Becken zu wird der posthornförmig gekrümmte, an der Spitze perforierte, in der Begrenzung eines pfirsichgroßen, mit kotig riechendem Eiter erfüllten Abscesses liegende Wurmfortsatz gefunden. Abbinden des Wurmfortsatzes und Abtragen. Schürzentamponade. Präparat $3^1/_2$ cm lang. Peripheres Ende perforiert. Im Eiter Bacterium coli.

Diagnose: Appendicitis perforativa.

Verlauf: Die Wunde heilt bis auf eine enge, etwa 4 cm tiefe Fistel, welche sich trotz aller Behandlungsarten nicht schloß. Niemals Kotaustritt, nur mäßig viel seröse Flüssigkeit. Daher am 5. April Incision in der alten Narbe. Peritoneum mit den Bauchdecken einerseits und mit dem darunter liegenden Coecum andererseits verwachsen. Mobilisierung des Coecums äußerst schwer. Entsprechend der Fistel wird an der Vorderseite des Coecums ein für die Knopfsonde durchgängiges Loch im Coecum gefunden. Ränder schlaff; Uebernähung, Jodoformgazetamponade in Silberschürze, nunmehr glatte Heilung. 28. Mai 1898 geheilt entlassen.

Es handelte sich hier also um einen der durch Schwartenbildung charakterisierten Fälle, in denen eine Naht unmöglich gewesen wäre. Der Heilungsverlauf war glatt, erst nach und nach bildete sich die Fistel heraus, welche Kot niemals entleerte.

Fast 3 Monate nach dem ersten Eingriff wurde die Operation zum Schluß der Fistel gemacht und, wie aus der Krankengeschichte hervorgeht, ein Loch in der Cöcalwand gefunden. Hier hatte sich also die dicht am Coecum um den Wurmfortsatz gelegte Ligatur abgestoßen, ehe, wie wir es in zahlreichen ähnlichen Fällen sehen, Abschluß des Wurmfortsatzlumens eingetreten war, und es war auf diese Weise zur Fistelbildung gekommen. Durch Naht wurde ein vollkommener Verschluß des Darmloches und dauernde Heilung der Kranken erzielt.

Zur Illustration der Gruppe II führe ich nachstehende Krankengeschichte an.

(II, A 12) F., Georg, 11 Jahre alt; aufgenommen ins Krankenhaus Moabit am 16. Juli 1897. Operiert am 17. Juli, dem 9. Tage des 1. Anfalls. Geheilt entlassen am 3. Sept. 1897.

Anamnese: Vor 8 Tagen mit Durchfall, Schmerzen im ganzen Leibe, Schmerzen beim Urinlassen erkrankt. Allmählich Lokalisation in der Ileocöcalgegend. Seit dem 2. Tage der Erkrankung Stuhlverhaltung durch Opium.

Status: Kräftiger, gut genährter Knabe. Temp. 37,7, Puls 80. In der Ileocöcalgegend derbe, rundliche, sehr schmerzhafte Resistenz bis zum unteren Leberrand heraufreichend. Dämpfung über der Resistenz mit zwei Finger breiter, freier Zone zum Darmbein.

Verordnung: Einlauf, danach Entleerung, Operation Prof. Sonnenburg 17. Juli 1897. Typischer Schnitt. Verwachsung der Muskulatur, Fascie und des Peritoneums. Eröffnung des Peritoneums, am Darmbeinkamm Entleerung eines zwischen verklebten Darmschlingen gelegenen Abscesses. Im oberen Teile des Abscesses wird der Wurmfortsatz gesehen; beim

Versuch, ihn herauszuziehen, reißt die Kuppe ab unter Austritt von etwas Darminhalt, daher Schürzentamponade.

Diagnose: Appendicitis perforativa.

Am 20. Juli Wechsel des Verbandes, kein Kotaustritt. Die Wunde heilt aus bis auf einen kleinen Granulationspfropf, aus dem einige Zeit noch etwas helles Sekret sich entleert, dann spontane definitive Heilung.

Der Fall verdient Erwähnung auch darum, daß während der Wundheilung niemals Kotbeimengungen sich im Verbande zeigten, obgleich bei der Operation sich aus dem centralen Ende des Wurmfortsatzes nach Abreißen der Kuppe sogleich Kot entleerte.

Ein weiteres Beispiel dieser Art von Fistelbildung bietet der von Herrn Prof. SONNENBURG in der 3. Auflage seiner „Pathologie und Therapie der Perityphlitis" sub 185 (II, A 8) veröffentlichte Fall.

Die langwierigsten Fälle von Fisteln sahen wir bei Gruppe IV und es sei hier zunächst auf den von SONNENBURG sub No. 91 (II, A 7) und wohl auch den Fall 195 (II, A 9) verwiesen. In Fall 91 wurde zweizeitig operiert, 3 Monate nach der ersten Absceßspaltung war eine neue Incision zur Entleerung größerer Eitermassen notwendig, auch jetzt noch kam es zur Fistelbildung. Als weitere 4 Monate später die Fisteloperation vorgenommen wurde, zeigte es sich, daß sie der Wurmfortsatz selbst ist. Er wurde amputiert, der Stumpf übernäht, die Wunde geschlossen. Prima intentio.

In Fall 195 sah man einen grünlichen, gangränösen, als Wurmfortsatz imponierenden Strang, auf dessen Entfernung man verzichtete in der Erwartung, daß er sich spontan abstoßen würde. Dies geschah auch, jedoch heilte die Wunde nur langsam und unter Fistelbildung. Späteren Nachrichten zufolge war Patient vollkommen geheilt.

Diesen schon mitgeteilten Fällen reihe ich aus der Zahl der in den beiden letzten Jahren Operierten noch einige weitere an.

(II, A 14) D., Ottilie, 22 Jahre alt; aufgenommen ins Krankenhaus am 6. Sept. 1897. Operiert am 7. Sept. nach dem 1. Anfall.

Anamnese: Am 1. Sept. mit Beginn der Menstruation heftige Schmerzen in der Ileocöcalgegend, die sich unter Fieberbewegungen in den nächsten Tagen steigerten.

Status: Kräftiges Mädchen. Temp. 39,3, Puls 100. In der Ileocoecalgegend fast kindskopfgroße, äußerst schmerzhafte rundliche Resistenz, über ihr Dämpfung.

7. Sept. Operation Prof. SONNENBURG. Typischer Schnitt. Von der Umschlagsfalte des Peritoneums aus wird ein zwischen Schwarten und Netzadhäsionen belegener; mit mehreren Ausbuchtungen versehener Absceß eröffnet, in welchem man einen 9 cm langen, dünnen, grünlichen Strang mit Lumen als Rest des Wurmfortsatzes findet, in seinem Anfangsteil sind kleine sandförmige Konkremente. Der Strang wird entfernt. Einmündungsstelle des Dornfortsatzes in das Coecum nunmehr sichtbar. Schürzentamponade. Im Eiter Bacterium coli.

Diagnose: Appendicitis gangraenosa. Verlauf glatt. Es bildete sich aber eine 5 cm tiefe Fistel in der Narbe aus, welche keine Tendenz zur Heilung zeigte. Daher am 15. Febr. Schnitt median von der alten Narbe. Das Coecum wird nach Eröffnung des Peritoneums hervorgezogen, unter ihm eine walnußgroße, mit schwachen Granulationen ausgekleidete Höhle, in welche die Spitze des Dornfortsatzrestes hineinragt. Dieser Rest ist $3^1/_2$ cm lang und läßt an seiner Spitze eine deutliche Narbe einer Perforationsöffnung sehen. Abtragen des Restes unter Manschettenbildung. Uebernähung. Auskratzen der Höhle mit dem scharfen Löffel Schürzentamponade. Glatte Heilung ohne Fistelbildung am 31. März.

(II, A 11) D., Anna, 26 Jahre alt; aufgenommen ins Krankenhaus am 19. März 1897. Operiert am 26. März 1897.

Anamnese: Stets gesund gewesen. November 1896 1. Anfall von Blinddarmentzündung, am 15. März 1897 unter Fieber, Stuhlverstopfung, Schmerzen in der rechten Unterbauchgegend, Auftreibung und Schmerzen des ganzen Leibes erkrankt.

Status: Kräftiges Mädchen. Temp. 39,4, Puls 100. Leib stark aufgetrieben, sehr empfindlich, deutliche Resistenz in der Ileocöcalgegend, schweres Krankheitsbild. — Auf der inneren Abteilung bis zum 25. März, symptomatisch behandelt. Mit normaler Temperatur zur chirurgischen Abteilung verlegt.

Operation 26. März. Typischer Schnitt. Nach Eröffnung des Peritoneums an der Umschlagsfalte kommt man direkt auf das Coecum. Wurmfortsatz nicht gesehen. Im oberen Wundwinkel eröffnet der tastende Finger einen vollkommen abgeschlossenen, kotig riechenden Eiterabsceß; Jodoformgazetamponade. Verlauf glatt, so daß Pat. am 24. Mai geheilt entlassen wurde.

Am folgenden Tage erkrankte sie wieder unter sehr heftigen Schmerzen in der Ileocöcalgegend, Schüttelfrost.

Befund: Abdomen aufgetrieben, sehr druckempfindlich, am stärksten in der Ileocöcalgegend, daselbst diffuse Resistenz.

Operation am 27. Mai, Dr. Hermes. Absceßspaltung in der oberen Narbe. Aus dem oberen Pol der Wunde fließt reichlicher, kotig riechender Eiter hervor. Appendix nicht gefunden. Schürzentamponade.

Diagnose: Appendicitis perforativa. Verlauf glatt; Wunde heilt aus. Zur Zeit der Menstruation, am 15. Juni und 15. Juli hat Pat. fast unerträgliche kolikartige Schmerzen im Leib und in der rechten Seite. In der Narbe Haarfistel, aus welcher fast täglich unter heftigen kolikartigen Schmerzen seröse klare Flüssigkeit ausgestoßen wird.

Am 7. Aug. andauernd heftige Schmerzen in der Nabelgegend und Entleerung wässeriger Flüssigkeit aus der Fistel. Danach Erleichterung. Enorme Schmerzhaftigkeit des rechten Ovariums. Am 16. Aug. Menstruation unter denselben stürmischen Erscheinungen. Beendet am 18. Aug.

Operation Dr. Hermes. Schnitt am äußeren Rectusrand. Eröffnung des Peritoneums. Vor liegt Coecum. Von seiner Hinterseite geht der Wurmfortsatz ab und ist in der Fistel der alten Narbe fixiert. Abtragen unter Manschettenbildung. Versenken und Uebernähen des Stumpfes nahe der Bauchdecken. Verlauf glatt. Sekretion aus der Narbe hört auf; nächste Menstruation schmerzlos. — Am 27. Sept. Pat. geheilt entlassen.

Präparat 4 cm lang, 1 cm von dem centralen Ende vollständige Obliteration des Lumens. Im centralen Teil normale Schleimhaut und normales Lumen. Lumen des epipheren Teiles erheblich erweitert. Mus-

kulatur und Mucosa verdickt. Inhalt wässeriger Schleim. Größere Oeffnung, welche zur Fistel führt, zur Zeit nicht vorhanden.

(II, A 13) K., Gustav, 58 Jahre alt; aufgenommen ins Krankenhaus am 30. Juli 1897. Operiert am 31. Juli 1897. Geheilt entlassen am 24. Sept. 1897.

Anamnese: Weihnachten 1896 1. Anfall von Blinddarmentzündung, 14 Tage dauernd, kein Fieber. Vor 5 Wochen 2. Anfall, 14 Tage dauernd, 3 Tage Erbrechen, kein Fieber. Teils Verstopfung, teils Durchfälle. Am 19. Juli wiederum Erkrankung unter Schmerzen in der Ileocöcalgegend. 21. Juli Erbrechen, seitdem Verstopfung.

Status: Mäßig kräftiger Mann. Temp. 37, Puls 80. In der Ileocöcalgegend diffuse unbestimmte Resistenz. Palpation sehr schmerzhaft. Dämpfung mit freier Zone zum Becken. Seit 9 Tagen Stuhlverstopfung. Verordnung: Einlauf. Danach reichliche Entleerungen.

Operation (Prof. Sonnenburg) 31. Juli 1897. Typischer Schnitt. Eingehen auf die deutlich fühlbare Resistenz von der Umschlagsfalte des Peritoneums aus. Eröffnung eines unter dem Coecum gelegenen, mit Schwarten ausgekleideten, wenige Tropfen fäkal riechenden Eiters enthaltenden Abscesses. Auf dem Coecum liegt ein dickerer Strang, welcher anscheinend ein Lumen hat. Er wird für den Wurmfortsatz gehalten und entfernt. Jodoformgazetamponade.

Diagnose: Appendicitis perforativa. Verlauf glatt. 24. Sept. geheilt entlassen.

Einige Wochen nach der Entlassung Anschwellen der Narbe. Schmerzen im Leibe. Wiederaufnahme am 5. Nov. 1897.

Status: In der Narbe hühnereigroße harte Anschwellung. Am 9. Nov. Fistel in der Narbe. Sonde dringt 4 cm tief ein. Entleerung seröser Flüssigkeit.

Am 12. Nov. Operation, Prof. Sonnenburg. Schnitt in der alten Narbe unter Umschneidung der Fistel. Nach Eröffnung des Peritoneums liegt das Coecum vor. Dasselbe ist strangförmig seitlich und in der Tiefe fixiert. Von der lateralen Seite geht ein Strang in die Tiefe des Beckens und ist unmittelbar auf der Arteria iliaca verwachsen. Loslösung unter den größten Schwierigkeiten, Abtragen unter Manschettenbildung, Uebernähen und Versenken des Stumpfes. Präparat 11 cm lang, regenwurmartig; Schleimhaut. Makroskopisch fast ganz zu Grunde gegangen, mikroskopisch ein schmaler Saum. Verlauf glatt, ungestört. Schluß der Wunde ohne Fistel. Am 24. Dez. geheilt entlassen. Spätere Nachrichten: Fistel völlig geschlossen.

(II, A 17) O., Wilhelm, 43 Jahre alt, aufgenommen am 2. Febr. 1898. Operiert am 12. Febr. 1898, dem 14. Tage des 1. Anfalls. Geheilt entlassen am 17. Juni 1898.

Anamnese: Am 30. Jan. plötzlich Leibschmerzen. Hauptsitz: rechte Unterleibsseite.

Befund bei der Aufnahme zur inneren Abteilung: P. frequent, leichter Ikterus; T. 38,7. Oberhalb der Ileocöcalgegend leichte Resistenz von Handtellergröße. Stuhlgang angehalten. Verlauf unter Fieberbewegung bis 39, es bildet sich eine deutliche Resistenz in der Ileocöcalgegend, Hautödem. Schmerzen in der Ileocöcal- und Nierengegend. Ueber der rechten Lunge hinten unten Dämpfung, Rasselgeräusch. Abgeschwächtes Atmen. 10. Dez. Verlegung zur chirurgischen Abteilung. Starke Atem-

not; Puls aussetzend. Resistenz in der Ileocöcalgegend, darüber Dämpfung. Schmerzen in der rechten Nierengegend.

Operation: 12. Febr. (Prof. SONNENBURG). Typischer Schnitt, Freilegen des Peritoneum an der Umschlagsfalte unter Eröffnung einer riesigen, stinkenden, Eiter enthaltenden Absceßhöhle, ohne daß die Bauchhöhle eröffnet wird. Vom Wurmfortsatz nichts zu fühlen. Vermutlich gangränös abgestoßen.

Verlauf: 19. Febr. Gegenincision am Rücken über dem Darmbeinkamm. 7. April. Wunde am Rücken geschlossen. 7 cm tiefe, zur Leber hinführende Fistel.

Am 21. April Operation (Professor SONNENBURG). Schnitt in der Narbe, dieselbe nach oben etwas überragend. Schwere Orientierung in dem straffen Narbengewebe. Freimachen des nach vorn und seitlich mit dem Becken verwachsenen Darmes; es ist das Coecum. An seiner Vorderseite findet sich ein etwa $2^1/_2$ cm langer, federkieldünner Fortsatz. Abtragen desselben, Durchschnitt vollkommen obliteriert. Er wird für den Rest des Wurmfortsatzes angesprochen. Uebernähen der Einmündungsstelle durch Serosanähte. Schürzentamponade. Verlauf glatt, Heilung ohne Fistel.

(II, A 18) Kl., Hermann, 37 Jahre alt; aufgenommen am 25. Febr. 1898. Operiert am 4. März, dem 12. Tage des 1. Anfalls; geheilt entlassen am 25. Juli 1898. 1883 Lues. Am 20. Febr. mit Stichen in der rechten Seite, die nach der Unterbauchgegend zogen, erkrankt; zugleich Husten und Auswurf.

Aufnahme zur inneren Abteilung. Befund: T. zwischen 37,2 und 38,8. P. 114. R.H.U. Bis zum Scapularwinkel reichende Dämpfung mit abgeschwächtem Atmen und abgeschwächtem Stimmfremitus. Ueber der Dämpfung pleuritische Reibgeräusche und Rasseln. Punktion ergiebt seröses klares Exsudat. Blinddarmgegend enorm empfindlich. Am 4. März Verlegung zur chirurgischen Abteilung.

Befund: Ileocöcalgegend selbst frei, oberhalb der Spin. ant. sup. handtellergroße Resistenz, unter welcher Dämpfung. Diese geht in Leber-Dämpfung über.

Operation: Dr. HERMES. Schnitt etwas höher als gewöhnlich. Durchtrennung der sulzig durchtränkten Muskulatur und Fascie, Eröffnung eines fast apfelsinengroßen, mit stinkendem Eiter erfüllten Abscesses. Im Eiter pflaumenkerngroßer, maulbeerförmiger Kotstein. Wurmfortsatz nicht zu fühlen. Schürzentamponade.

Diagnose: Appendicites perforativa. Verlauf anfänglich durch die Pleuritis kompliziert. Am 3. Juni nochmals Oeffnung der Tamponade des oberen Teils der Narbe wegen Eiterretention. Langsame Verheilung bis auf eine $2^1/_2$ cm tiefe Fistel, 1. Juli anscheinend specifischer Ausschlag, daher Schmierkur; rasche Heilung des Ausschlages und zugleich auch der Fistel.

25. Juli ohne Fistel geheilt entlassen.

Alle diese Krankengeschichten betreffen Fälle von Appendicitis perforativa und Appendicitis gangraenosa, wie dies nach dem oben Auseinandergesetzten auch natürlich erscheint. Ihnen reiht sich als einzige Fistelbildung bei Appendicitis simplex der von Prof. SONNENBURG unter No. 20 (II, A 1) beschriebene an. Auf ihn trifft aber das zu, was für Gruppe I der einfachen Fisteln gilt, es war unmöglich, eine genaue

Naht über den Stumpf anzulegen, man begnügte sich mit Muscularis- und Mucosanähten, und nähte den Stumpf in den unteren Wundwinkel ein, überzeugt, bei eventuellem Zustandekommen einer Fistel, auf möglichst einfache Weise dieselbe einer Nachoperation zugängig zu machen. Wir sahen, daß dies nicht nötig war.

An dieser Stelle seien dann noch der von Prof. SONNENBURG unter No. 117 (II, A 5) publizierte Fall erwähnt, bei dem es nach spontanem Durchbruch eines nach Absceßspaltung bei Perityphlitis aufgetretenen Absceßrecidivs zur Fistelbildung kam. Die Freilegung der Fistel und Entfernung des Wurmfortsatzes führte zur dauernden Heilung.

Bemerkenswert erscheint es uns, daß in mehreren der hier erwähnten Fälle eine direkte Kommunikation der Fistel mit dem Wurmfortsatze nicht vorlag, ja daß der übrig gebliebene Wurmfortsatzstumpf sogar obliteriert gefunden wurde. Wir können uns das Auftreten der Fisteln in diesen Fällen kaum anders erklären, als daß die Wand des Wurmfortsatzes der Sitz von Entzündungserregern gewesen ist, welche eine Ausheilung der Wunde hintan hielten, und sogar im Falle K. (II, A 13) zu einer neuen Absceß- und Fistelbildung nach vorübergehender Heilung führten.

Im Falle D. (II, A 11), wo der Wurmfortsatz zur Fistelöffnung hinführte, aber eine Perforation seines peripheren Endes nicht gefunden wurde, müssen wir annehmen, daß es zu einer leichten Verlötung des Endes des Wurmfortsatzes gekommen ist. P. wäre wohl auch sicher ohne Fistel geheilt, wenn nicht eine centrale Obliteration des Wurmfortsatzlumens bestanden hätte. Das im peripheren Teil infolge dieses Verschlusses angesammelte Sekret führte allmählich zu einer Erweiterung des Lumens des abgeschlossenen Teils unter heftigen kolikartigen Schmerzen. Wenn die Flüssigkeit den Wurmfortsatz maximal erweitert hatte, sprengte sie die lose periphere Verklebung des Wurmfortsatzes und wurde entleert. Hierauf empfand, wie wir sahen, die Patientin jedesmal eine wesentliche Erleichterung.

Den hier mitgeteilten Fällen von Fistelbildung bei den gewöhnlichen Fällen von Appendicitis reihen sich noch 2 Fälle an, in denen Tuberkulose die Ursache der Fistel war. Der 1. Fall ist von SONNENBURG auf p. 23 (II, A 10) mitgeteilt. Der Wurmfortsatz war mehrfach durch ulceröse Processe perforiert, konnte aber wegen Verwachsungen nicht entfernt werden. Hier entstand während des Wundverlaufs eine sich bald schließende, bald wieder aufbrechende Fistel. Schließlich trat doch Heilung derselben ein. Im 2. Falle, dessen Krankengeschichte nachstehend folgt, entstand die Fistel $1^1/_2$ Jahre nach der Heilung einer durch Pyosalpinx komplizierten, unter Abbinden des Wurmfortsatzes ausgeführten Appendicitisoperation. Ein neben der Fistel fühlbarer, höchst empfindlicher wurstförmiger Tumor ließ die Vermutung auf-

kommen, daß es sich um ein Recidiv in dem zurückgebliebenen Stumpf handele. Bei der Operation aber zeigte es sich, daß der 3 cm lange Stumpf, welcher offen in die Fistel mündete, nicht entzündet war, daß aber eine so ausgedehnte Tuberkulose des Coecums und der Mesenterialdrüsen vorlag, daß eine Resektion unausführbar war. Hier ist also offenbar die Tuberkulose des Coecums für die Entstehung der Fistel heranzuziehen, vielleicht dadurch, daß für das infektiöse Material des Darminhalts die Narbe des Wurmfortsatzstumpfes einen Locus minoris resistentiae zur Entleerung des übrigens nicht kotig riechenden Eiters bildete. Der Eiter ist, da die Möglichkeit einer tuberkulösen Fistel vor der Operation nicht angenommen wurde, leider nicht bakteriologisch untersucht worden. Es ist aber auch zweifelhaft, ob die bakteriologische Untersuchung des jedenfalls aus dem Darminnern stammenden Sekrets etwas Charakteristisches ergeben hätte. Die Pat. ist nach der Operation zu kurze Zeit in Beobachtung, als daß man von einem dauernden Resultat reden könnte. Jedenfalls ist bis heute, 4 Wochen nach der Operation, kein Darminhalt mehr ausgetreten. Die Tuberkulose verschlechtert aber die Prognose dieser Fälle so sehr, daß wir auf einen dauernd günstigen Ausgang nicht rechnen dürfen.

(II, A 22) R., Ida, 20 Jahre alt, aufgenommen ins Krankenhaus am 29. Juni 1897, operiert am 30. Juni 1897 nach dem 2. Anfall, geheilt entlassen am 1. Okt. 1897.

Anamnese: Seit längerer Zeit Ausfluß. Vom Januar bis März 1897 Blinddarmentzündung ohne Fieber. Anfangs Erbrechen, später Schmerzen im ganzen Leibe. Am 19. Juni Pat. wiederum erkrankt ohne Fieber mit heftigen Schmerzen im Unterbauch und mit Erbrechen. Allmählich nahmen unter Opium und Eisumschlägen die Schmerzen ab. Da eine empfindliche Resistenz in der Ileocöcalgegend zurückgeblieben ist, kommt Pat. zur Operation ins Krankenhaus.

Status: Temp. 36,7, Puls 72, Leib nicht aufgetrieben, rechte Unterbauchgegend äußerst schmerzhaft, daselbst mannsfaustgroße, runde Resistenz mit freier Zone zum Beckenrand. Ueber der Resistenz Dämpfung. Rechte Tube, anscheinend als federkieldicker Strang vom Uterus abgehend, zu fühlen, geht in den von außen gefühlten Tumor über. Ovarium nicht abzutasten. Linke Adnexe anscheinend normal.

Operation am 30. Juni. Typischer Schnitt. Eröffnung eines mit fäkulent riechendem Eiter erfüllten Abscesses. Absceßhöhle reicht bis ins kleine Becken. Aus dem unteren Wundwinkel dicht unterhalb der Muskulatur quillt plötzlich glasige, gelblich-eiterige Flüssigkeit ohne Fäkalgeruch, und der sondierende Finger gelangt in eine anscheinend bis dicht zum Uterus reichende Absceßhöhle. Ausstopfen derselben mit Jodoformgaze. In der oberen Absceßhöhle wird der Stumpf des Wurmfortsatzes sichtbar, aus seinen Schwarten gelöst, abgebunden und abgetragen. Schürzentamponade nach dem kleinen Becken und nach der oberen Absceßhöhle.

Präparat $4^1/_2$ cm lang; größtenteils von der Serosa entkleidet, Schleimhaut schmierig, verfärbt, morsch. Im Eiter des Abscesses und des Pyosalpinx.

Diagnose: Appendicitis perforativa. Pyosalpinx.

Verlauf: Am 8. und 9. Juli 1897 Temperatursteigerung, faustgroße Resistenz mit Fluktuation, daher Operation. Linksseitiger Flankenschnitt, Eröffnung eines Abscesses nach Durchschneidung der Muskulatur und der sulzig verfärbten Fascie transversa, aus dem sich schleimiger, fadenziehender Eiter wie aus dem rechten Pyosalpinx entleert. In der Tiefe des Abscesses Uterus sichtbar. Schürzentamponade. Im Eiter degenerierte, zerfallene Stäbchen und wenig Kokken. Kulturell, steril. Weiterer Verlauf glatt. 1. Okt. geheilt entlassen.

Mitte November 1898 entstand in der rechten Narbe, nachdem Pat. schon längere Zeit Schmerzen im Unterleib verspürt hatte und tags zuvor gynäkologisch untersucht worden war, eine Fistel; im letzten Jahre wiederholt Durchfälle.

Aufnahmebefund: Schwächliches Mädchen, in der linken Spitze Dämpfung. Atmung unbestimmt, Exspirium verlängert. In der Mitte der rechtsseitigen Narbe stecknadelkopfgroße Oeffnung, zur Linea alba führend. 3 cm median von der Spina ant. sup. 5 cm lange, 2 cm dicke, wurstförmige Resistenz. Linke Adnexe nicht zu fühlen; rechtes Ovarium weit nach hinten als ovoider Körper durchzufühlen. Ziemlich reichliche Sekretion aus der Fistel.

Am 22. Dez. Operation. Prof. Sonnenburg. Hautschnitt quer durch die Muskulatur vom unteren Pol der Resistenz zur Fistel hin. Eröffnung des Peritoneums. Unter Netzverwachsung liegt das Coecum. Dasselbe ist mit Knötchen von derber Beschaffenheit und gelblicher Farbe, von miliarer bis zu Linsengröße bedeckt. Es wird nach Durchtrennung einiger lateraler Adhäsionen luxiert. Nunmehr ist an seiner Vorderseite der 3 cm lange, offene Wurmfortsatzstumpf zu sehen, welcher zu der Fistel hinführt. Abtragen des Wurmfortsatzstumpfes am Coecum, Uebernähen so gut es geht. Das Coecum ist in einen apfelsinengroßen Tumor verwandelt, dessen Oberfläche zahlreiche der beschriebenen Knötchen aufweist. Exstirpation nicht möglich, da zahlreiche Mesenterialdrüsen bis zu Kirschengröße infiltriert sind. Schürzentamponade. Wundverlauf glatt. Am 1. Febr. Wunde zweimarkstückgroß, in der Tiefe anscheinend mehrfach perforierend, hier mäßig, sonst gar nicht secernierend. Sonde dringt $2^1/_2$ cm in die Tiefe. In der Ileocöcalgegend mannsfaustgroße, derbe, längliche Ovale, Tumor von geringer Schmerzhaftigkeit, leidliches Wohlbefinden, geringe Gewichtsabnahme.

Von den hier berücksichtigten 19 Fisteln, bei welchen der Wurmfortsatz mitbeteiligt war, führten 5 zur spontanen, wenn auch oft überaus langsamen Ausheilung.

In dem Falle Kl. (II, A 18), bei dessen Operation als Beweis für eine Kommunikation des Abscesses mit dem Darminnern im Eiter ein Kotstein gefunden war, führte — ob nur zufällig, sei dahingestellt — die Einleitung einer Schmierkur wegen einer anscheinend syphilitischen Eruption auf der Haut des zugestandenermaßen infizierten Patienten zu rascher Heilung der bis dahin recht hartnäckigen Fistel.

In allen Fällen versuchte man durch häufiges Touchieren, durch Bäder, feuchte Umschläge, mäßiges Dilatieren, durch Tamponade die Fistel zur spontanen Ausheilung zu bringen. Die Operation wurde stets nur als ein letztes Auskunftsmittel ausgeführt, meist wenn die

Fisteln lippenförmig geworden waren und jeder Behandlung trotzten. Wir hatten die Freude, alle Operierten definitiv geheilt zu sehen, einen (K. [II, A 13]) allerdings auch erst, nachdem kurze Zeit hindurch eine 2 cm tiefe Fistel bestanden hatte.

Die Operation kann unter Umständen bei den im Heilungsverlaufe eingetretenen Verwachsungen recht schwierig sein. Namentlich ist die Orientierung in dem Narbengewebe erschwert und größte Vorsicht daher am Platze. In der Mehrzahl der Fälle wurde eine Sonde in die Fistel eingeführt und in der Narbe, jedoch bisweilen unter Umschneidung der Fistel selbst, in die Tiefe vorgedrungen. In anderen Fällen erwies sich eine vorhergehende Tamponade der Fistel als zweckmäßig, in anderen wieder wurde von vornherein die Fistel gespalten. In den tieferen Schichten gelangte man jedenfalls stets in das Innere der Fistel und verfolgte es, bis man den Stumpf des Wurmfortsatzes oder, wie im Falle SCHNEIDER, das Loch im Coecum gefunden hatte. In dem Falle O. (II, A 17) wurde ein vollkommen obliterierter Rest des Wurmfortsatzes gefunden. Es ist eigenartig genug, daß man ihn als die Ursache der Fistel ansprechen muß, denn dieselbe heilte, nachdem er entfernt war. Gerade dieser Fall zeigte uns übrigens die enormen Schwierigkeiten, unter denen solche Fisteloperationen vor sich gehen können. Bei Revision der Wundhöhle stellte sich heraus, daß bei dem Lösen der das Coecum fixierenden Adhäsionen ein Loch im Coecum entstanden war. Glücklicherweise hielt die hier unter erheblichen Schwierigkeiten angelegte Darmnaht, und die Heilung ging ungestört von statten.

An dieser Stelle soll noch eines Patienten Erwähnung gethan werden, welcher von anderer Seite mit Eröffnung eines perityphlitischen Abscesses operiert worden war und hiernach eine Fistel zurückbehalten hatte. Bei der Freilegung derselben wurden Reste vom Wurmfortsatz nicht gefunden, sondern eine große, zwischen Schwarten gelegene, mit schlaffen Granulationen ausgekleidete Abscesshöhle eröffnet, deren Tamponade die definitive Heilung herbeiführte.

Die genaue Krankengeschichte ist nachstehend wiedergegeben.

(II, A 19) Herr K., 52 Jahre alt, wegen Appendicitis anderweitig, von Prof. SONNENBURG am 21. April 1898 operiert.

Anamnese: Von Mai bis Ende Juni 1893 wegen Blinddarmentzündung bettlägerig. Ende August 1897 wieder Schmerzen in der rechten Bauchgegend; Incision eines oberflächlichen Abscesses unter Cocaïn. Es blieb eine Fistel zurück. Meist Sekretion geruchlosen Eiters. Ende Januar 1898 kotiger Geruch des Sekrets; zur Zeit geringe Sekretion.

Status: Aeußerst kräftiger Mann. Ueber dem rechten Lig. Poupartii 10 cm lange, bis fast zur Symphyse hinreichende Narbe, in deren Mitte eine Fistel. Die Sonde dringt nach oben und unten etwa 5 cm weit hinein.

Operation am 21. April 1898. Typischer Schnitt, Eröffnung des Peritoneums. Dünndarmschlingen dringen vor; Coecum nicht zu sehen. Verlängerung des Schnittes in die alte Narbe und Eröffnung der Fistel. Dieselbe führt in eine, sich etwas nach oben und nach unten zur Blase hin erstreckende, mit Granulationen ausgekleidete Höhle, in deren Tiefe der festgewachsene Blinddarm sichtbar ist. Lösung desselben wegen der Derbheit der Verwachsung nicht möglich, daher nur Eröffnung aller Fistelausbuchtungen. Im oberen Wundwinkel Naht des Peritoneums und der Muskulatur, sonst Tamponade, Verlauf glatt. Heilung ohne Fistel.

Nach einigen Wochen in der Heimat neue Absceßbildung in der Narbe, Eröffnung desselben, Abstoßung einer Ligatur. Danach scheint definitive Heilung eingetreten zu sein.

November 1898 stellte sich Pat. Prof. Sonnenburg im besten Wohlsein vor.

In einem einzigen Falle wurde die sekundäre Aufsuchung des Wurmfortsatzes von einem am äußeren Rectusrande angelegten Schnitt aus vorgenommen, bei der Patientin D. (II, A 11). Starke Menstruationsbeschwerden wiesen auf Verwachsungen mit dem Ovarium hin und man hoffte von diesem Schnitt aus bequemer an die eventuell in Mitleidenschaft gezogenen Adnexe heranzukommen.

Aus dem Gesagten ergiebt sich, daß die Vorbereitung zu einer derartigen Fisteloperation genau zu erfolgen hat, wie die zu jeder Laparotomie.

Man thut daher gut, auch dem Zustande der Haut in jedem zur Fistelbildung neigenden Falle von vornherein eine besondere und stete Aufmerksamkeit zu schenken. Durch fleißiges Bestreichen mit Zinksalicylpaste ist die Umgebung der Fistel vor dem Wundwerden zu schützen. Sollte trotzdem eine Entzündung oder ein Ekzem in der Nachbarschaft der Fistelmündung entstanden sein, so ist vor der Operation dieser Zustand erst nach Möglichkeit durch häufige Bäder, mehrmals tägliche Verbandswechsel und je nachdem es der Patient verträgt, durch feuchte Umschläge, Salben, Zinkpuder zu beseitigen.

Wir sahen, daß die Bauchhöhle eröffnet wird und oft große Teile des Darmes vorzuziehen sind. Es erübrigt zu sagen, daß wir durch Abführmittel und Klysmata für Darmentleerung vor der Operation Sorge zu tragen haben.

In der Nachbehandlung der sekundär mit Wurmfortsatzresektion operierten Fälle waren wir sehr vorsichtig, schlossen die Bauchhöhle nur einmal in einem ganz besonders geeigneten Falle (D. [II, A 11]). Einmal legten wir einen dünnen Jodoformgazedocht als Sicherheitsventil ein und entfernten ihn bei glattem Verlauf nach einigen Tagen (K. [II, A 25]. Ausgiebigen Gebrauch machten wir von der Tamponade, insbesondere der Schürzentamponade nach Mikulicz.

Durch diese Art von Tamponade werden dreierlei Ziele verfolgt, einmal die Vermeidung von Bauchfellentzündungen, hervorgerufen durch

die in der Umgebung des entzündet gewesenen Wurmfortsatzes eventuell noch vorhandenen Infektionskeime.

Dann aber können wir uns die Nahtstelle meist in die Tamponade einstellen und würden gegebenen Falls in der Lage sein, einen sich noch nachträglich zeigenden kleinen Defekt der Naht zu schließen.

Endlich gestattet die Schürze einen leichten und fast schmerzlosen Wechsel des Inhalts und erspart den angegriffenen Patienten die bei der Tiefe der Wunden sonst notwendigen Betäubungen beim Verbandwechsel.

Wir haben in letzter Zeit vorzugsweise die Schürzentamponade für diese Wunden wie überhaupt zur Tamponade größerer Wundhöhlen verwendet und sind mit den Erfolgen außerordentlich zufrieden.

Eine Serviette steriler oder, wie wir sie jetzt stets verwenden, CREDÉ'scher Silbergaze wird über die durch große Wundhaken gut klaffend und zugänglich gemachte Höhle gebreitet, und in diese Schürze hinein werden die Streifen Jodoformgaze, gelegentlich unterbrochen durch sterile Gazeschwämme, hineingeführt.

Beim Verbandwechsel werden die Tampons entfernt, die Schürze bleibt liegen und bietet gewissermaßen eine präformierte, völlig abgeschlossene, leicht übersichtliche Höhle dar.

Diese Art der Tamponade bietet besonders bei den buchtenreichen Wundhöhlen in der Bauchhöhle den Vorzug, daß man bei späteren Verbandwechseln keine der Ausbuchtungen bei der Tamponade vergißt, und, was trotz aller Vorsichtsmaßregeln gelegentlich sich ereignen kann, keine Tampons in der Wunde zurückbleiben können.

Die Schürze haben wir in Fällen mit geringer Sekretion oft 10 Tage liegen lassen und nur öfter ihren Inhalt gewechselt, bezw. verkleinert, während sie bei starker Durchtränkung nach 2—4 Tagen zweckmäßig zu entfernen ist. Im weiteren Verlaufe der Heilung genügt natürlich die Tamponade mit einem Jodoformgazestreifen.

Die Sekundärnaht der Haut haben wir nicht angewendet. Wir mochten die Patienten nicht einem weiteren Eingriff unterwerfen, zumal die Heilung, wie aus den Krankengeschichten ersichtlich ist, nach der Operation stets rasch vor sich ging.

Den ersten Stuhlgang nach der Operation suchten wir meist am 3. oder 4. Tage durch Klysma zu erzielen. Gegen quälende Flatulenz in den ersten Tagen empfahl sich die Verabfolgung von Glycerinsuppositorien und das Einlegen eines Darmrohres ins Rectum.

Die Narben waren im allgemeinen straff und fest. Frühes Auftreten von Bauchbrüchen haben wir nicht zu beobachten Gelegenheit gehabt; vorsichtshalber ließen wir aber die Patienten, wie übrigens alle wegen Appendicitis Operierten, eine Leibbandage tragen.

Fassen wir das über die einfachen Fisteln, bei denen der Wurmfortsatz beteiligt ist, Gesagte kurz zusammen:

Sie sind nach unseren Erfahrungen sämtlich in Fällen entstanden, in denen keine oder nur eine unvollkommene Versorgung des Wurmfortsatzes stattgefunden hat.

Sie brachten den Kranken keine Lebensgefahr, sondern verursachten ihnen nur Unbequemlichkeiten durch die fortdauernde Sekretion.

In prophylaktischer Hinsicht ist eine möglichst exakte Versorgung des Wurmfortsatzstumpfes, womöglich Einstülpung ins Coecum in jedem Falle von Blinddarmoperation anzustreben.

In therapeutischer Hinsicht sind zunächst die zum Schlusse von Fisteln üblichen Mittel anzuwenden.

Bei Fisteln, welche unmittelbar in den Wurmfortsatz führen, werden diese meist fehlschlagen, es hat hier die nachträgliche Resektion des Wurmfortsatzstumpfes und seine gehörige Versorgung zu erfolgen.

Für die Nachbehandlung ist von der Tamponade ein ausgiebiger Gebrauch zu machen.

Nach dem oben Gesagten müssen wir zu dem Schlusse kommen, daß es in vielen Fällen nur gewissermaßen ein gradueller Unterschied ist, ob es zur Bildung einer gewöhnlichen oder einer Kotfistel kommt, mit anderen Worten, daß oft nur das Lumen des Wurmfortsatzstumpfes und die Stelle seines Ursprungs am Coecum dafür entscheidend ist, ob aus der Fistel nur der von der Wurmfortsatzschleimhaut secernierte Schleim abgesondert oder Kot durch sie austreten kann.

Es ist einleuchtend, daß, wenn der Wurmfortsatz an der Vorderseite des Coecums entspringt, die Wahrscheinlichkeit für Kotaustritt, namentlich solange der Kranke zu Bett liegt, geringer ist, als wenn der Appendix seitlich seinen Ansatz hat.

So fanden wir auch unter den 49 Fällen von Kotfisteln eine ganze Anzahl, deren Genese genau dieselbe war wie die bei den gewöhnlichen Fisteln beschriebene, Fälle, bei denen der Wurmfortsatz in großen Abscessen entweder nicht gefunden wurde, oder sein Stumpf gar nicht oder nicht ausreichend versorgt worden ist.

Es sei vorweg bemerkt, daß sämtliche Kotfisteln Patienten mit Appendicitis perforativa oder Gangraenosa betrafen, bis auf zwei Fälle, bei denen wir bei Appendicitis simplex eine vorübergehend bestehende und spontan ausgeheilte Fistel zu beobachten hatten.

Die Kotfisteln am Coecum sind zunächst zu unterscheiden von den an anderen Darmabschnitten entstandenen Oeffnungen.

Für diese wird, soweit sie nicht nach eingeklemmten Hernien entstanden sind, in den meisten Fällen die Aetiologie gefunden werden, daß bei der Lösung von Verwachsungen es zu Serosaablösungen an den verklebten Darmschlingen kam, infolge welcher durch Ernährungsstörungen ein Loch der Darmwand entstand. Derartige Perforationen wird man gelegentlich nicht schon in den ersten Tagen erkennen,

sondern sie treten erst später auf, da die Gangrän in der Darmwand erst allmählich vor sich geht.

Aeußerst lehrreich in dieser Beziehung erscheint der hierunter mitgeteilte Fall. Die Patientin bekam nach der zum Zwecke einer Fisteloperation ausgeführten breiten Freilegung des Ganges so ausgedehnte Serosaablösungen, daß mehrere Darmperforationen eintraten, denen gegenüber jeder Versuch der Naht scheiterte und welche infolge der mangelhaften Ausnutzung der Nahrungsmittel allmählich zum Tode der Patientin führten.

(II, B 28) C., Auguste, 23 Jahre alt; aufgenommen am 14. Mai 1897 ins Krankenhaus, daselbst wiederholt operiert. Ungeheilt entlassen am 14. Aug. 1898.

Anamnese: Vor 11 Monaten, $^1/_4$ Jahr nach ihrer Hochzeit, erkrankte Pat. plötzlich unter Frost und Schmerzen in der Magengegend. Verschiedentlich, teils mit warmen, teils mit heißen Umschlägen, jedoch ohne Erfolg behandelt. Von Zeit zu Zeit Erbrechen. Dem Krankenhause von einer gynäkologischen Klinik überwiesen, seit 4 Monaten angeblich Eiter im Stuhlgang.

Befund: Gracile Frau, Leib stark eingezogen. In der Ileocöcalgegend diffuse Resistenz, über welcher absolut gedämpfter Schall, freie Zone zur Leber. Bei der Palpation ist ca. 3 Querfinger oberhalb des Lig. Poupart. Schneeballknistern.

Am 18. Mai 1897 Operation Prof. Sonnenburg. Typischer Schnitt. Fascia transversa. Schwarte verdickt. Im unteren Pol der Wunde wird eine große Absceßhöhle eröffnet, welche rechts neben der Blase bis tief ins kleine Becken reicht, und von der Scheide rechts nur von deren Wand getrennt ist. Der Absceß enthält rahmigen, stinkenden Eiter. Wurmfortsatz in den Verwachsungen nicht gefunden. Schürzentamponade.

Verlauf: Nach dieser Operation trat eine enorme Eitersekretion aus der Wunde mit einer sehr langsamen Verkleinerung derselben ein. Anhaltende Besserung des allgemeinen Befindens. Nach und nach entstand eine 13 cm tiefe, ins kleine Becken hineinführende, sehr stark eiternde Fistel, welche trotz aller angewendeten Mittel nicht zur Heilung gebracht werden konnte. Nachdem dieser Zustand unverändert über 1 Monat angehalten hatte, erfolgte am 4. Okt. eine Narkosenuntersuchung, dieselbe ergiebt beim Eingehen in die Fistel das Vorhandensein einer hinter straffem, narbigem Gewebe dicht am Beckenrand gelegenen, mit weichen schwammigen Granulationen ausgefüllten, median zum Uterus hinreichenden Höhle. Von der Scheide aus ist nichts zu fühlen. Verlängerung des Hautschnittes bis fast zum Tub. ileo-pectineum. Darauf Spaltung der Narbenstränge am Becken, Höhle nunmehr breit zugängig. Peritoneum nicht eröffnet. Schürzentamponade.

Es stellte sich im weiteren Verlauf am 11. Okt. heraus, daß ein Gang vom untersten Pol der Wunde bis unten gegen das Rectum hinzieht. Am 17. Okt. wird festgestellt, daß ein weiterer Gang bis hinüber in die längere Beckenseite führt. Die hier eingeführte Sonde ist vom Rectum aus nicht zu fühlen; enorme Sekretion aus der Wunde. — Am 1. Nov. ist eine in in die Wunde eingeführte Sonde von der Vagina nur durch eine dünne Scheidewand getrennt zu fühlen. Enorme Eitersekretion, anscheinend aus dem zur linken Beckenhälfte führenden Gange. Da die Eiterung anhielt,

wurde am 26. Nov. eine erneute Operation vorgenommen. Tamponade der bestehenden Wundhöhle und Uebernähen derselben.

Mediale Laparotomie. Nach Eröffnung der Bauchhöhle zeigen sich die Darmschlingen überall mit der Wand und auch untereinander verklebt. Bei der Lösung dieser Verwachsungen teilweise erhebliche seröse Abstreifungen. Beim Vorgehen zur Blinddarmgegend wird der in die Wunde eingeführte Tampon sichtbar. Querschnitt vom oberen Pol des Laparotomieschnittes nach rechts zur alten Wunde. Aufklappen eines Teils der Bauchwand nach oben. Freimachen des Coecums aus seinen zahlreichen Adhäsionen. Wurmfortsatz nicht zu finden; nach unten und hinten zu werden beiderseits die Adnexe freigelegt. Resektion der rechten, in Adhäsionen eingebetteten Tube. Weiterer Fistelgang nicht zu finden. Breite Tamponade der Bauchhöhle in Silberschürze: Naht eines Teiles der Laparotomiewunde. Nach der Operation schwerer Kollaps, durch Champagner und Kochsalzinfusionen beseitigt. Fötider Geruch der Verbandstoffe. Am 2. Dezbr. Kotdurchtränkung des Verbandes; permanentes Bad. 6. Dez. Wunde vollkommen abgeschlossen. Entfernung der Bauchdeckennähte am vorliegenden Darmteil, anscheinend Coecum; 3 kleine Löcher, welche infolge der Ablösung der Serosa entstanden sind. Sie werden vernäht. Während die seitlichen Löcher verheilt bleiben, entleert sich aus den mittleren in den nächsten Tagen aller Kot. Permanentes Bad. Bei dieser Behandlung begrenzt sich die Wundhöhle vollkommen und es bedeckt sich der vorliegende Darmteil mit guten Granulationen. Durch Narbenkontraktion stülpt sich aber nach und nach die Schleimhaut an dieser und an noch einer Oeffnnng vollkommen hinaus. Die oberste Oeffnung scheint dem Dünndarm anzugehören. Sie entleert sämtlichen Kot in dünnflüssigem Zustande, zum Teil noch unverdaut.

Ein Versuch, am 29. Dez. nach Umschneidung der Hauptfistel und Mobilisierung des Darmes, dieselbe zu schließen, scheitert. Die Behandlung beschränkt sich daher in der Folge nur auf möglichst gute Ernährung und Versorgung der Wunde durch Bäder, Zinksalicylpaste, 2 mal täglichen Verbandwechsel. Ab und zu kommt Kot zum After, jedoch tritt eine Verkleinerung der Wunde am Bauch nicht ein.

Bis Mitte Juli 1898 wird Pat. in gutem Zustande erhalten, von da ab verschlechtert sich ihr Befinden anhaltend, großer Kräfteverlust, anhaltendes Erbrechen. — Am 14. Aug. wird Pat. auf ihren und ihrer Angehörigen Wunsch in ungeheiltem, hoffnungslosem Zustande entlassen. Sie überlebt den Transport in ihre Heimat um 8 Tage.

Bei diesen Fällen liegt die Entstehung eben in der Art der Erkrankung, in der Mächtigkeit der Verwachsungen, und es kommt für die Lokalisation der Fistel nur darauf an, wo die Ablösung der Serosa stattgefunden hat.

Wir sahen in einem Falle die Perforation des Dünndarms in der Nähe des Coecums während der Operation eintreten, und es wurde versucht, durch Resektion des betreffenden Dünndarmabschnittes und Vereinigung der Enden durch den Murphy-Knopf Heilung zu bringen. Leider ging die Patientin kurz nach der Operation an dem Fortschreiten der schon vor der Operation vorhandenen Peritonitis zu Grunde. Nachfolgend ihre Krankengeschichte:

(II, B 25) P., Marie, 29 Jahre alt; aufgenommen am 5. Mai 1897. Operiert am 7. Mai 1897, 22. Tag nach Beginn des Anfalls. Gestorben am 13. Mai 1897.

Anamnese: Früher stets gesund gewesen, Mitte April mit Schmerzen im ganzen Leibe, besonders rechts, erkrankt.

Behandlung: Bettruhe, feuchte Umschläge.

Am 4. Mai angeblich Eiter im Stuhl.

Status: Gracile Frau, Leib etwas aufgetrieben, in der Ileocöcalgegend handtellergroße Resistenz mit gedämpftem Schall und großer Druckempfindlichkeit. Zum Darmbein freie Zone. Zunge leicht belegt. P. klein, 100. T. 38.

Operation: 7. Mai. Flankenschnitt. Sulzige Durchtränkung der Gewebe. Eingehen auf die deutliche Resistenz von der Umschlagsfalte des Peritoneums aus. Hierbei in den stark blutenden Adhäsionen Eröffnung des Ileum nahe am Coecum in Thalergröße. Da Uebernähen nicht möglich, Resektion von 18 cm im Ileum. Einpflanzung des peripheren Darmes in das Coecum mittelst MURPHY-Knopfes. Hierauf Abbinden und Abtragen des Wurmfortsatzes. Schürzentamponade. 10. Mai. Kotbeimengung im Verbande. Trockene Zunge, Leib weich, unempfindlich, nachmittags Erbrechen. 12. Mai. Zunehmender Verfall. Puls fadenförmig. Leib etwas aufgetrieben. Verband mit Kot durchtränkt. 13. Mai. Exitus.

Für die Entstehung von Kotfisteln möchten wir nach unserem Material folgende ätiologische Einteilung treffen:

A. Kotfisteln, welche entstehen nach Absceßspaltungen;
B. welche entstehen nach ungenügender Versorgung des Wurmfortsatzstumpfes;
C. nach Schädigung der Darmwand
   I. durch die Eiterung,
   II. durch Tuberkulose (ev. andere Erkrankung, Aktinomykose);
D. Kotfisteln nach unmittelbarer Darmverletzung oder durch Serosaablösung:
   I. infolge eines Operationsfehlers,
   II. infolge der Art der Erkrankung (Verwachsungen).

Die beiden ersten Gruppen unserer Einteilung entsprechen dem, was wir schon bei den einfachen Fisteln gesehen haben, und sind von ihnen nur graduell verschieden. Wir möchten sie in unserer Betrachtung zusammenfassen, da sie oft nicht voneinander zu trennen sind, z. B. in Fällen, wo der gangränöse Wurmfortsatz als Strang mit dem Eiter des Abscesses ausfloß. Hier war eine einfache Absceßspaltung vorgenommen worden, der Wurmfortsatz war aber mit dem Eiter, ohne daß sein Stumpf versorgt werden konnte, entfernt worden, der Fall gehört also eigentlich beiden Gruppen an.

Von diesen beiden Gruppen zusammen sahen wir 30 Fälle, wobei wir auch die spärlichen Fälle mitzählen, bei denen eine Nahtversorgung des Stumpfes versucht worden war, aber nicht gelungen ist, so den bei den einfachen Fisteln schon erwähnten Fall Pr. (II, B 49),

bei dem 4 Wochen post operationem eine Fistel entstand, welche erst Darmschleim, dann Kot secernierte, um sich spontan zu schließen.

Zu unserer Gruppe C rechnen wir die Fälle, in denen wir unmittelbar nach der Spaltung eines Abscesses ein Loch im Darm sahen, oder dasselbe bei der geringsten Berührung des Darms entstand. Andererseits gehören hierher auch die Fälle, bei denen im Laufe der Heilung infolge der fortwährenden Berieselung des Darms mit Eiter eine Zerstörung der Darmwand eintrat (K. [II, B 37], E. [II, B 44]). Im ganzen rechnen wir zu dieser Gruppe 6 Fälle. In den beiden letztgenannten trat, wie bei der Sektion sich herausstellte, eine Perforation in einem ziemlich weit vom Coecum gelegenen Darmabschnitt ein.

(II, B 37) K., J., 41 Jahre alt, aufgenommen ins Krankenhaus am 21. März 1898, operiert am 14. März, dem 16. Tage des 6. Anfalls, Tod am 9. April 1898.

Anamnese: Seit einem Jahre 5mal Blinddarmentzündung. Meist Erbrechen, nur mit Schmerzen in der rechten Seite. Ein Anfall dauerte 6 Wochen. Dieser jetzige Anfall begann am 28. Febr. mit Erbrechen und heftigen Schmerzen in der Ileocöcalgegend. Anfangs Opium, seit 3 Tagen Strangurie.

Status: Kräftiger Mann. Temp. 39, Puls 96. Gesichtsfarbe fahl. Blasse Schleimhäute. Ueber beiden Lungen bronchitische Geräusche. In der Ileocöcalgegend, dem Darmbein dicht anliegend, über mannsfaustgroße, auf Berührung sehr schmerzhafte Resistenz mit deutlicher Dämpfung. Brennen beim Wasserlassen. Fortwährender Urindrang.

Operation Dr. Mühsam 14. März. Typischer Schnitt. Sulzige Verfärbung der Gewebe, Eröffnung eines mit kotig riechendem Eiter erfüllten Abscesses. Die Absceßhöhle hat zwei Ausbuchtungen, eine führt zur Blase und eine zur Leber hin. Zwischen beiden liegt das Coecum. In der oberen Ausbuchtung findet sich der 3 cm lange, am Ende perforierte, zur lateralen Wand des Coecums führende Wurmfortsatz. Abbinden und Abtragen desselben. Schürzentamponade. Im Eiter Bacterium coli und Streptokokken.

Diagnose: Appendicitis perforativa.

17. März. Im unteren Teile der Wunde, dort, wo bei der Operation dicke Schwarten gesehen wurden, kleine Perforationsöffnung im Darm. Kein Kotabgang. Das Coecum wölbt sich stark in die Wunde vor.

18. März. Pat. sieht schlecht aus, Puls 108, mäßig kräftig, über der linken Lunge Giemen und Pfeifen. Schleimhautabgang aus der Fistel.

20. März. Aller Kot kommt zur Wunde heraus. Puls 108, abends leichtes Fieber.

21. März. Uebernähung der Kotfistel. Allgemeinzustand unverändert, Nachmittag Flatus.

22. März etwas und 23. März aller Kot kommt zur Wunde heraus aus einer dem Abgang des Wurmfortsatzes entsprechenden Stelle. Naht der unteren Perforation hat gehalten. Subjektiv leidliches Wohlbefinden. Da linksseitige Bronchitis fast verschwunden, permanentes Bad.

25. März. Auch aus der übernähten Stelle kommt etwas Kot.

3. April. Pat. ist etwa 5 Stunden täglich im permanenten Bad. Abendtemp. 38,1. Bis heute leidliches Wohlbefinden.

5. April. Auffallende Verschlechterung des Allgemeinbefindens. Puls 116, tiefliegende Augen. Objektiv keine Aenderung im Befund. Pat. wird nicht gebadet.

In den nächsten Tagen fortdauernde Verschlechterung des Befindens.

Am 9. April unter zunehmendem Kollaps Exitus.

Sektionsbefund: Das Peritoneum parietale und viscerale mit stinkenden und fibrinösen Massen bedeckt. Darmschlingen untereinander und mit der Bauchwand fest verklebt. Beim Lösen der Darmschlingen quillt überall gelbgrüner Eiter hervor. Darm reißt bei Lösungsversuchen überall ein. Im Abdomen etwa 2 l stinkenden, graugrünlichen Eiters. In der Umgebung des Operationsfeldes liegt eine Dünndarmschlinge in alte, schiefrig verfärbte Adhäsionen eingebettet. Nach dem Aufschneiden sieht man, daß aus der Dünndarmschlinge eine Oeffnung nach der Operationswand führt. Diese Oeffnung liegt 70 cm oberhalb der Bauhin'schen Klappe. Wurmfortsatz 2 cm weit sondierbar, verschwindet danach in schiefrig verfärbten Adhäsionsmassen, scheint hier obliteriert zu sein.

Anatomische Diagnose: Peritonitis universalis fibrinosa ichorosa. Perityphlitis chronica adhaesiva. Apertura ilei.

Zur Gruppe der Kotfisteln auf tuberkulöser Basis müssen wir 3 Fälle rechnen. Sie waren kompliziert durch Tuberkulose der Lungen in 2 Fällen. Einer der Fälle verlief unmittelbar letal, während die beiden anderen einen chronischen Verlauf genommen haben. In 2 Fällen handelte es sich um Männer, im 3. um ein 5-jähriges Kind. Der eine der beiden Männer leitete seine Erkrankung von einem heftigen Stoß gegen die Blinddarmgegend her, den er nachweislich mehrere Monate vor dem Eintritt ins Krankenhaus erlitten hatte. Wir sahen uns genötigt, unsere Ansicht über den Zusammenhang der Tuberkulose mit dem Unfall in einem Gutachten darzulegen und haben diesen Zusammenhang anerkannt. Bei der chronischen Natur der Blinddarmentzündung überhaupt erschien es uns wahrscheinlich, daß der Patient schon längere Zeit an entzündlichen Prozessen seines Wurmfortsatzes litt. Diese Entzündung kam durch den gegen die Ileocöcalgegend erlittenen Stoß zum Aufflackern, und in dem frisch entzündeten Gewebe fanden die Tuberkelbacillen bei dem schon vorher phthisischen Manne den Locus minoris resistentiae für ihre Ansiedelung.

Bei dem Interesse, das die immerhin seltenen Fälle von tuberkulöser Blinddarmentzündung bieten, lasse ich die 3 Krankengeschichten folgen. Ich will dabei bemerken, daß uns der Patient K. noch an anderer Stelle, bei der Frage der operativen Therapie, beschäftigen wird.

(II, B 45) K., Hermann, 32 Jahre alt, aufgenommen am 13. Mai 1898, zum ersten Male operiert am 20. Mai 1898, gebessert entlassen am 13. Juli 1898, wieder aufgenommen am 8. Sept. 1898, gestorben am 7. Jan. 1899.

Anamnese: Vor 4 Jahren Lungenentzündung. Am 21. Dez. 1897 heftiger Stoß gegen den Unterbauch. Ohnmächtig vor Schmerz. Erbrechen.

Feuchte Umschläge. Anfangs Februar stärkere Beschwerden. Aerztlich bis Ende März behandelt. Mehrfach Erbrechen unter Fieber bis 39,3, wiederholt Auftreten einer Geschwulst in der Ileocöcalgegend, die unter warmen Umschlägen immer wieder zurückging. Dauernd Schmerzen, vielfach Durchfälle.

Status: Abgemagerter Mann, über beiden Spitzen Dämpfung und Rasselgeräusch. Geringer Auswurf. T.B. negativ. Etwas nach oben und außen von dem Schnittpunkt der Spinallinie mit dem äußeren Rectusrande reicht rundliche, ziemlich druckempfindliche Resistenz, über ihr geringe Dämpfung.

20. Mai. Operation. Typischer Schnitt. Freilegung der Umschlagsfalte. Eröffnung des Peritoneums. Vor liegt Coecum. Es fühlt sich infiltriert an und ist mit leichten, punktförmigen Unebenheiten wie besät. An seiner Unterseite liegt der mit seiner Spitze leicht fixierte Wurmfortsatz. Lösung desselben, Abbinden des Mesenteriolums. Abtragen des Wurmfortsatzes unter Bildung einer Serosamanschette. Aus dem Wurmfortsatz entleert sich eine ziemlich dünnflüssige, gelblich gefärbte Masse. Uebernähen des Stumpfes mit Cöcalwand. Schürzentamponade. Wurmfortsatz von der Dicke eines Regenwurmes war am unteren Ende fast rechtwinklig abgebogen; etwa 18 cm lang Schleimhaut stark hypertrophisch. Hämorrhagisch infiltriert.

Diagnose: Appendicitis simplex. Tuberculosis intestini. Phthisis pulmonum.

Verlauf glatt. Rekonvalescenz verzögert durch die Phthise des Patienten.

Am 13. Juli wird Pat. mit schmalem Granulationsstreifen auf Wunsch gebessert in eine Lungenheilstätte entlassen.

Am 8. Sept. 1898 kommt Pat. wieder ins Krankenhaus, da seit einiger Zeit sich eine Fistel in der Narbe gebildet hat, aus welcher etwas Kot kommen soll, und die Schmerzen wieder heftiger wurden.

Status: Abschwächung des Perkussionsschalles. Ueber der rechten Lungenspitze in der Narbe der rechten Leistengegend 6 cm tiefe, gegen den Nabel gerichtete Fistel. Sekret, Eiter bisweilen leicht kotig vermischt.

4. Nov. unveränderter Zustand.

Operation Prof. Sonnenburg. Incision in der alten Narbe durch die Fistel. Eröffnung einer, dem Becken dicht anliegenden, etwa walnußgroßen, mit schwammigen Granulationen ausgekleideten Höhle. Auf dem Boden der Höhle liegt Darm mit infiltrierter brüchiger Wand. Diese war perforiert. Hier dringt die Sonde ohne Schwierigkeit ins Darminnere. Ein Versuch, das Loch zu übernähen, scheitert, da der Darm zu wenig mobilisiert ist. Beim Versuch, ihn beweglicher zu machen, reißt die Darmwand zwischen der infiltrierten Partie und dem Ileum ein; nunmehr wird median und parallel der ersten Wunde eingegangen, die Brücke zwischen den Schnitten gespalten und der Darm ohne erhebliche Schwierigkeiten gelöst. Darauf doppelte Uebernähung der Perforation in Längsrichtung unter teilweiser Benutzung der seitlichen Schwarten. Schürzentamponade.

13. Nov. Entfernung der Schürze. Wunde rein, kein Kot im Verband.

23. Nov. Mäßig starke Sekretion. Im oberen Wundwinkel geht ein kleiner, etwas Eiter secernierender Gang in die Granulation hinein. Granulationen trotz häufigen Touchierens recht schlaff.

17. Dez. Verschlechterung des Allgemeinbefindens, etwas Kot im Verband. Verfall.

7. Jan. Exitus.

Sektionsbericht. L. Lunge: Pleura, soweit nicht von Adhäsionen bedeckt, glatt, feuchtglänzend. Lunge mit Ausnahme der Randpartien, die aufgebläht und grobknistrig sind, luftleer. Schnittfläche in der luftleeren Partie, in dem schiefrigen Gewebe zahlreiche graue, miliare Knötchen mit Lumen. Außerdem einzelne erbsengroße, weiße Partien. Im übrigen ist die Schnittfläche graurot, glatt, Bronchialschleimhaut gerötet, mit Schleim bedeckt.

R. Lunge zum Teil matt-, zum Teil feuchtglänzend, sonst wie linke Lunge.

Halsorgane blaß, Zungengrund ziemlich glatt.

Bauchhöhle: Kein freier Inhalt. Dünndarm gerötet, mit zahlreichen, erbsengroßen Ulcerationen.

Col. ascend. fest kontrahiert. Coecum etwa fingerhutgroß, liegt fest hinter dem untersten Ileumabschnitt, wird davon bedeckt. Vom Col. ascend. gelangt man mit einer Sonde durch das Coecum in eine ulceröse Höhle außerhalb des Darms, unterhalb der Operationswunde. Die Höhle, 4 cm lang, 3 cm breit, kommuniziert mit Coecum und Ileum durch 3 verschieden große, bis 1 cm große Perforationsöffnungen und mit der äußeren Wunde. Die Ulcerationen im Ileum haben über dem Defekt überhängende Schleimhauträuder. Die ganze Schleimhaut im Col., Coecum, Ileum ist schiefrig. Im Col. ascend. und transversum finden sich auch zahlreiche polypöse Excrescenzen, deren verdicktes Ende etwa miliar ist. Der Proc. vermif. ist nicht aufzufinden.

Anatomische Diagnose: Vuln. abdom., Fistul. stercoralis, Enterophthis. ulcerosa intestini, Perforatio coli et ilei, Absc. retroperiton. reg. proc. vermiform., Defect. proc. vermif., Lymphang. tbc. seros. ilei, Phthisis indurat. chron. pigm. et ulceros., Bronchitis catarrh. chron., fibrosa et caseosa, Hepatisatio lobularis caseosa lob. superior. pulm. sin, Adhaes. pleur., Pleur. sicc. d., Myocarditis, Nephritis, Hepatitis, Gastritis parenchym., Degeneratio amyloid. follic. lienis, Tubercula hepatis, Atrophia fusca hepatis.

(II, B 29) Sch., 29 Jahre alt; aufgenommen am 27. Mai 1897. Operiert im Krankenhaus Moabit am 12. Juni 1897 nach dem 1. Anfall. Gestorben am 8. Juli 1897.

Anamnese: Seit mehreren Jahren hat Pat. vielfach Husten und Nachtschweiße, Abmagerung. Vor 5 Jahren Lues. Seit mehreren Monaten Durchfälle. In der Nacht vom 23. zum 24. Mai plötzlich heftigen, stechenden Schmerz in der rechten Unterbauchgegend. Zunahme der Durchfälle. Auftreten von Fieber.

Status: Linksseitige Lungenphthise. Im Sputum Tuberkelbacillen. Abdomen. Rechts unten bei Betastung schmerzhaft. Daselbst kleine harte Resistenz. Stuhl gelblich, dünnbreiig.

Verlauf (innere Abteilung): Unter Opium und Tannigen nehmen die akuten Erscheinungen ab, der Durchfall wird geringer; seit dem 5. Juni ist Pat. fieberfrei.

10. Juni zur Operation verlegt. Circumscripte wurstförmige Resistenz von Daumengröße in der Ileocöcalgegend, über ihr Dämpfung ohne freie Zone zum Darmbeinkamm.

Operation 12. Juni (Dr. Hermes). Typischer Flankenschnitt. Fascia transversa sulzig durchtränkt, mit dem Peritoneum stellenweise flächenhaft verklebt. Freilegen der Umschlagsfalte. Vor liegt ein hartes, derbes, leicht injiziertes Stück Darm, vielleicht Coecum. Beim Loslösen dieser Partie von der Fascia iliaca wird ein pflaumengroßer Absceß eröffnet, aus welchem wenig rahmiger Eiter sich entleert. Nach unten Gang zur Blase. Ausstopfen desselben mit Jodoformgaze. In der Tiefe der Absceßhöhle zeigt sich eine Taenia solium. Es ist also an einer Stelle der sehr brüchige Darm eingerissen. Etwa 50 cm Bandwurm werden entfernt. Wurmfortsatz nicht zu finden. Eröffnung eines weiteren, Eiter enthaltenden, und mit schwammigen Granulationen ausgekleideten, in die Tiefe des kleinen Beckens hineinreichenden Abscesses. Tamponade. Ein Streifen zur Blase, einer ins kleine Becken auf das Darmloch. Schürzentamponade.

Diagnose: Appendicitis tuberculosa.

Verlauf: 14. Juni. Verbandstoffe kotig. 20. Juni. Aller Kot, auch Bandwurmstücke kommen zur Wunde heraus.

26. Juni. Kolossale Diarrhöe. Kräfteverfall. Ueber der ganzen linken Lunge abgeschwächter Schall. Bronchialatmen mit Rasselgeräusch.

8. Juli unter fortschreitendem Kollaps und hektischem Fieber Exitus.

Sektion ergiebt Peritoneum und Netz mit zahlreichen Knötchen besetzt. In der Gegend des Coecum Dick- und Dünndarmschlingen untereinander fest verwachsen. Nach Lösung der Schlingen kommt man auf den Wurmfortsatz, der an zwei Stellen ulceriert und daselbst perforiert ist. Derselbe ist mit Netz und Peritoneum fest verwachsen. Das Peritoneum zeigt in dieser Gegend mißfarbene Beschaffenheit. Darmschlingen cyanotisch, im Dünn- und Dickdarm zahlreiche tuberkulöse Geschwüre.

(II, B 43) B., Martha, 5 Jahre alt; aufgenommen 11. Juni 1898. Operiert am 14. September.

Anamnese: Das Kind hat viel an Darmkrankheiten gelitten. Vor 5 Wochen erkrankte es unter Schmerzen in der rechten Unterbauchgegend. Der Leib soll sehr stark aufgetrieben gewesen sein. Im Anfang der Erkrankung wurde das Kind wiederholt katheterisiert. Nach der 2. Woche der Erkrankung wurde der Urin trübe und übelriechend; der Arzt diagnostizierte daraufhin einen Eiterdurchbruch in die Blase. Seitdem Schmerzen beim Wasserlassen. Urin abwechselnd alkalisch und sauer.

Status: Sehr abgemagertes, blasses Kind. Zunge belegt, feucht. Leib im ganzen stark aufgetrieben, doch nur rechts schmerzhaft. Daselbst sehr deutlich eine rundliche, dem Becken anliegende Resistenz zwischen Spin. ant. sup. und inf. bis 4 Querfinger breit vom Becken fortführend, zu fühlen. Darüber ausgesprochene Dämpfung, kein Erbrechen. Urin fast gänzlich klar, enthält keinen Zucker, kein Eiweiß, reagiert sauer. In der rechten Spitze leichte Schallabschwächung, jedoch ohne Rasselgeräusch, Atmung überall pueril. 13. Juni. Urin leicht trübe, enthält Eiterkörperchen, reagiert alkalisch.

14. Juni: Operation (Prof. Sonnenburg). Typischer Schnitt. Fascie so stark mit dem Peritoneum verwachsen, daß die Umschlagsfalte nur unter großen Schwierigkeiten freigelegt wird. Stumpfes Eingehen auf die Resistenz. Eröffnung eines etwa 1 Eßlöffel übelriechenden Eiters enthaltenden Abscesses. Derselbe wird aus untereinander verklebten Darmschlingen gebildet, deren Wand deutlich infiltriert, mit schwammigen Granulationen bedeckt und außerordentlich brüchig ist. Die vordere Begrenzung bildet das Peritoneum mit seinen Schwarten, während eine feste

Begrenzung nach median und nach oben hin nicht besteht. Bei dem ganz vorsichtigen Versuche, den Wurmfortsatz in den Granulationen zu fühlen, entsteht auf dem Boden des Abscesses ein linsengroßes Loch im Darm. Von weiteren Betastungen wird daher abgesehen. Da die Naht in den morschen Geweben nicht hält, so wird das Loch durch Uebernähen einer peritonealen Schwarte geschlossen. Tamponade.

17. Juni. Verbandstoffe kotig. Das Loch im Coecum ist bohnengroß, secerniert geformten Kot.

2. Juli. Seit einigen Tagen leichte Fiebersteigerung, Schmerzen in der Magengrube, Leib etwas mehr aufgetrieben. Nirgends Resistenz oder Dämpfung.

18. Juli mäßiger Kotabgang zur Fistel. Eitersekretion aus einem ins Becken führenden Gang, dauernd Wohlbefinden.

15. Aug. Der Eiter kommt jetzt aus einem dicht unter den Bauchdecken bis fast zur Mittellinie führenden Gang. Im Verband immer noch etwas Kot. Einführung eines Gorgerets in die Fistel, Spaltung derselben mit dem Paquelin, dabei Entleerung von wässerigen Massen. Am Ende der Wunde ist nunmehr die Darmperforation zu sehen. Uebernähen derselben unmöglich. Schürzentamponade.

1. Sept. Wunde erheblich verkleinert. Kotsekretion aus der am medialen Teile der Wunde sitzenden Darmperforation unverändert.

14. Sept. Immer noch Sekretion zur Fistel, doch auch Stuhlgang per rectum. Auf Wunsch der Eltern wird das Kind gebessert gegen ärztlichen Rat entlassen.

Unter Gruppe D I sind folgende Fälle zu rechnen, die in SONNENBURG, Path. u. Ther. der Perityphlitis sub 54, 163, 192, 141 citierten. Die entsprechenden Nummern in der Tabelle sind II, B 18, 12, 15 und 21. Es ist vielleicht zu weitgehend, als Aetiologie Operationsfehler anzugeben, da man nicht vermuten konnte, direkt in den Darm mit dem Paquelin zu gelangen. Immerhin ist die Darmöffnung durch die Operation geschehen, und wir glauben auf diese Weise ihre Entstehung noch annähernd am besten charakterisiert zu haben. Es sei hier bemerkt, daß die Eröffnung von perityphlitischen Abscessen mit dem Paquelin seit langer Zeit gänzlich aufgegeben worden ist. Zur zweiten Unterabteilung der Gruppe D rechnen wir 6 Fälle, darunter den uns später bei der Frage der Therapie noch näher interessierenden Fall H. (II, B 42). Außer diesen Fällen mit häufiger wiederkehrenden ätiologischen Momenten sind noch einige andere zu erwähnen, deren Aetiologie zum Teil dunkel ist, wie der unten angeführte Fall D. (II, B 35). Hier trat gegen Ende der Rekonvalescenz ohne nachweisbare Ursache eine vorübergehende Kotsekretion aus einer ins kleine Becken führenden Fistel ein, versiegte aber spontan nach kurzer Zeit.

(II, B 35) D., 26 Jahre alt; aufgenommen ins Krankenhaus am 24. Febr. 1898. Operiert am 25. Febr. nach dem 1. Anfall. Geheilt entlassen am 29. Mai 1898.

Anamnese: Stets gesund gewesen. Vor 14 Tagen mit Schmerzen im ganzen Leibe, besonders rechts erkrankt. Anfangs Erbrechen; dasselbe

hörte später auf. Am 22. und 23. Febr. Verschlechterung des Befindens. Auftreibung des Leibes. Schmerzen beim Wasserlassen und Stuhlgang. Stuhlgang diarrhöisch.

Status: Abgemagerte Frau, blasse Gesichtsfarbe, tiefliegende Augen. Temp. 38,5, Puls 116. Schwer kranker Eindruck. Leib mäßig aufgetrieben. Nase stark gefüllt. Soweit bei der Spannung der Bauchdecken festzustellen ist, befindet sich in der rechten Unterbauchgegend dicht über dem Lig. Poupart. bis fast zur Symphyse reichend eine, namentlich in der Nähe der Symphyse schmerzhafte Resistenz; darüber leichte Dämpfung, sonst tympanitischer Schall; eigentliche Ileocöcalgegend frei. Desgleichen linke Seite. Adnexe nicht durchzufühlen; rechts hat man bei bimanueller Untersuchung das Gefühl eines über mannsfaustgroßen, bis dicht an den Uterus heranreichenden Tumors. Vom Mastdarm aus rundlicher, ins kleine Becken hereinreichender, von rechts sich nach links erstreckender Tumor. Genauer Befund bei der Schmerzhaftigkeit nicht zu erheben.

Verlauf: Temp. abends 40,2, leichtes Erbrechen. Einlauf, kein Stuhlgang, Leib stärker aufgetrieben, katheterisiert, 25. Febr. Pat. hat Stuhlgang gehabt, jedoch keine Urinentleerung. Puls 140, Temp. 38,6, mehrfach Erbrechen. In Narkose zeigt sich, daß die Resistenz rechts bis auf die halbe Höhe zwischen Spin. ant. sup. und inf. heranreicht.

Befund von der Vagina und vom Rectum aus unverändert. Operation in Aethernarkose, Dr. Hermes. Typischer Schnitt. Sulzige Durchtränkungen und Verwachsungen der Schichten untereinander. Eingehen von der Umschlagsfalte aus auf die deutlich fühlbare Resistenz. Eröffnung einer walnußgroßen, von injizierten Darmschlingen gebildeten, mäßig stark riechenden Eiter enthaltenden Höhle. Beim Freilegen derselben wird nach unten zu eine über mannsfaustgroße, mit süßlich riechendem Eiter erfüllte Höhle eröffnet, deren Wand einen deutlichen Sack bildet. Von oben her kommen überall injizierte Darmschlingen zu Gesicht, zwischen ihnen quillt reichlich Eiter hervor. Am Coecum wird ein Loch in der Darmwand bemerkt, es sieht aus, als ob hier der Wurmfortsatz an seinem Ansatz abgerissen ist. Er selbst wird nicht gefunden. Einführung eines Jodoformstreifens nach oben zwischen die Darmschlingen, Eröffnung der Pyosalpinxhöhle zur Scheide zu, Einlegung eines dicken Drains durch die Bauchwunde bis aus der Scheide heraus. Tamponade.

Diagnose: Appendicitis gangraenosa. Pyosalpinx dextra.

Verlauf: Nach der Operation außerordentliche Besserung des Allgemeinbefindens.

Am 1. März das Loch im Coecum anscheinend verklebt, kein Kotaustritt.

21. April. Nachdem sich die Wunde bis auf einen 11 cm tiefen, granulierenden, mäßig secernierenden Wundtrichter geschlossen hatte, findet sich heute plötzlich mäßig starke Kotsekretion im Verbande (anscheinend Dünndarmkot), Allgemeinbefinden gut. Feuchte Umschläge, keine Tamponade.

5. Mai. Fast vollkommenes Aufhören der Sekretion, Fistel führt ins kleine Becken hinab.

15. Mai. Rasche Verkleinerung der Fistel, ab und zu noch etwas kotiger Schleim.

29. Mai. Seit etwa 8 Tagen ist die Fistel geschlossen, Kot ist nicht mehr ausgetreten, vorzügliches Allgemeinbefinden. Geheilt entlassen.

Nach der Art der Entstehung der Kotfistel richtet sich die Diagnose derselben und die Therapie.

Bei den beiden ersten Gruppen wird man gewöhnlich während der Operation noch nicht den Kotaustritt erkennen, die Wunde wird tamponiert und erst beim Verbandwechsel zeigt sich das Vorhandensein einer Kotfistel. Aehnlich kann es sich mit den tuberkulösen Fisteln verhalten, wie im Falle K. (II, B 45), wo sogar erst nach einer vorübergehenden Heilung eine Kotfistel sich ausbildete. Auch in Fällen von Serosaablösung wird man erst während des Wundverlaufs gewahr, daß sich an die Serosaverletzung eine Eröffnung des Darmlumens angeschlossen hat.

Anders in Fällen, bei denen die Perforation während der Operation erkannt wird. Hier hat, wie schon in jedem Falle von Serosaabstreifung, eine möglichst exakte Naht der Oeffnung stattzufinden. Wir haben grundsätzlich jede, auch noch so kleine Serosaverletzung übernäht und die Mehrzahl der Fälle ohne Fistel heilen sehen. Ebenso haben wir jedes Darmloch, das nur einigermaßen der Nahtanlegung zugänglich war, sofort, oft unter Verwendung der entzündlichen Schwarten, geschlossen und häufig mit dauerndem Erfolge. Leider aber ist die Naht nicht überall möglich und bietet das entzündliche Gewebe doch nicht die Aussichten für rasche Heilung wie die gesunde Darmserosa. In Fällen sehr ausgedehnter Darmverletzung sind wir zur primären Darmresektion geschritten, doch sind auch hier die Chancen nicht allzu günstig, da man meist bei diesen Fällen nicht immer im Gesunden operieren kann.

Was die Menge des abgesonderten Kotes anbelangt, so schwankte sie bei unseren Kranken zwischen wenigen Tropfen dünnflüssigen Stuhles bis zu der Entleerung sämtlicher Faeces zur Wunde hinaus. Die Kotfistel kann so gering sein, daß die Patienten in ihrer Erwerbsfähigkeit durch sie nicht gestört werden; sie ist dann zu Zeiten geschlossen, um ab und zu, bisweilen in regelmäßigen Intervallen, aufzubrechen. Die Patientin, deren Krankengeschichte ich hier folgen lasse, z. B., wird durch ihre Fistel fast gar nicht belästigt.

(II, B 33) K., Martha, 17 Jahre alt; aufgenommen ins Krankenhaus am 9. Okt. 1897. Operiert am 11. Okt. 1897, dem 11. Tage des 2. Anfalles. Geheilt entlassen am 4. Dez. 1897.

Anamnese: Bis April 1896 stets gesund. Damals 1. Anfall von Blinddarmentzündung. Schmerzen im rechten Unterbauch, Stuhlverstopfung, Resistenz in der rechten Unterbauchgegend. Erbrechen.

Am 27. Sept. wiederum mit Schmerzen in der Magengegend erkrankt, dann Lokalisation der Schmerzen in der Unterbauchgegend. Zunahme der Schmerzen. Kein Erbrechen. Auftreten einer Resistenz rechts.

Status: Graciles Mädchen, Leib weich. Perkussionsschall in der Ileocöcalgegend gedämpft, daselbst diffuse Resistenz. Bei tiefen Eindrücken schmerzhaft. Temp. 37,4.

Operation 11. Okt. Prof. Sonnenburg. Typischer Schnitt. Sulzige Infiltration der Weichteile. Beim stumpfen Vordringen zur Fascia iliaca entleert sich aus der Tiefe des Wundtrichters ca. eine Tasse stinkenden Eiters. Beim weiteren stumpfen Durchtrennen der Schwarten wird das Coecum freigelegt. Es zeigt sich an der Vorderfläche eine Perforation. Die Kuppe des Wurmfortsatzes ist mit dem Coecum an der Perforationsstelle innig verlötet. Serosa stark schwartig verdickt, auch Eiteransammlung hinter dem Coecum am Colon ascendens. Es handelt sich um eine eigentliche Typhlitis der vorderen Cöcalwand, entstanden durch den Uebergang der Entzündung von dem perforierten Wurmfortsatz auf den mit seiner Kuppe verwachsenen Teil der Cöcalwand. Uebernähung des Loches im Coecum unter teilweiser Benutzung des centralen Teils des Wurmfortsatzes selbst. Resektion des peripheren Endes unter Bildung einer Serosamanschette.

Diagnose: Appendicitis perforativa.

Verlauf glatt, rasche Verkleinerung der Wunde, doch zeigt von Anfang an das Coecum große Tendenz in der äußeren Wunde festzuwachsen.

4. Okt. geheilt entlassen zur Poliklinik. Zehnpfennigstückgroße Wunde, in welche die mit guten Granulationen bedeckte Wand des Coecums hineinragt. Während der poliklinischen Behandlung bildete sich ein kleiner Prolaps der Cöcalwand. Derselbe ging unter Druckverbänden allmählich zurück. Es bleibt eine, für eine feine Sonde durchgängige Fistel übrig. Um sich von dieser befreien zu lassen, kommt Pat. am 20. Juni 1898 wieder ins Krankenhaus. Am 22. Juni aber, während Pat. noch für die Operation vorbereitet wurde, hört jede Sekretion auf, die Fistel schloß sich und blieb geschlossen, so daß Pat. am 26. Juni ohne Operation das Krankenhaus verläßt.

Am 5. Sept. stellt sich Pat. wieder im Krankenhaus vor; sie hat eine, für die feinste Sonde eben durchgängige Oeffnung mitten in der Narbe. Die Sonde dringt etwa 4 cm tief ein und riecht nach dem Zurückziehen kotig. Nach Angabe der Pat. ist die Fistel morgens immer geschlossen und öffnet sich ohne zu secernieren nach Umhergehen gegen Mittag.

Von einem operativen Eingriff wird, da Pat. in jeder Beziehung beschwerdefrei ist, Abstand genommen.

Nach der Menge des abgesonderten Kotes wird sich auch die weitere Behandlung richten. In Fällen spärlicher Sekretion blieben wir bei der gewöhnlichen Art der Tamponade unter häufigem, meist täglichem Wechsel derselben. Ist die Sekretion jedoch reichlicher, so empfehlen sich Umschläge mit essigsaurer Thonerde auf die Wunde, welche von dem Wartepersonal erneuert werden, sobald sie beschmutzt sind. Es ist erstaunlich, wie rasch oft die Kotabsonderungen abnehmen, wenn man der Wunde Gelegenheit zur schnellen Verkleinerung giebt. Die feuchten Umschläge ohne Tamponade sind gerade darum empfehlenswert, weil durch sie nicht wie gelegentlich bei der Tamponade frische Verklebungen gelöst werden und weil sie stark granulationsanregend wirken. Um die Granulationen zu befördern, haben wir häufig derartige Fisteln mit einer reizenden Salbe (Kampher, Höllenstein) erfolgreich behandelt.

In den Fällen endlich, in denen sich aller Darminhalt zur Fistel heraus entleerte, haben wir, oft mit großem Erfolg, das permanente oder wenigstens das protrahierte Bad angewendet.

Es ist selbstverständlich, daß die Temperatur des Bades genügend hoch sein muß, um bei den Kranken, welche häufig infolge des vorangegangenen Krankenlagers und der Operation in ziemlich schlechtem Ernährungszustande sind, das Gefühl der Kälte nicht aufkommen zu lassen. Besonderen Wert legten wir auf möglichst gute Bedeckung der Brust und des Halses mit wollenen Tüchern. So wird am besten einer Erkältung vorgebeugt.

Die Wunde zu bedecken ist nicht nötig, die Infektionsgefahr durch Wasserkeime scheint, wenn sie überhaupt vorhanden ist, sehr gering zu sein. Wir haben sie kein einziges Mal beobachtet, obwohl wir unsere Patienten oft zu einer Zeit, wo die Wunde noch nicht durch Granulationen vor der Infektion geschützt war, ins Bad setzten. Patienten, welche das Bad vertrugen, ohne durch dasselbe angegriffen zu werden, ließen wir von 9 Uhr früh bis etwa 6 Uhr abends im Wasser. Sie aßen, tranken und schliefen tagsüber darin. Dann kamen sie mit einem Umschlag von essigsaurer Thonerde ins Bett, wurden kräftig frottiert und durch Thee oder Wein erfrischt.

Wenn die Patienten rasch durch den langen Aufenthalt im Wasser ermüdeten, so blieben sie vormittags und nachmittags nur je 2 bis 3 Stunden darin, oder es wurde das Bad nachmittags überhaupt fortgelassen. Bei dem Patienten, dessen Krankengeschichte ich nachstehend mitteile, trat infolge der Morschheit der Gewebe bei der Operation eine ausgedehnte Zerreißung des Darmes ein. Der Patient wurde uns in der 9. Woche seiner Erkrankung zugeführt, zum Skelett abgemagert, und nur schwer entschloß man sich bei dem schlechten Allgemeinzustand des Patienten zur Operation. Das Loch im Darm war nicht zu vernähen, es wurde daher primär die Darmresektion und Vereinigung durch MURPHY-Knopf vorgenommen, aber eine weitere, an einer tief im Becken sitzenden Darmschlinge befindliche Perforation konnte nicht erreicht werden, und man mußte sich mit der Tamponade auf das Darmloch begnügen. Es entstand eine mächtige Fistel, aus der sich fast der gesamte Kot entleerte. Allmählich verkleinerte sich die Fistel, und schließlich konnte Patient in vorzüglichem Ernährungszustande mit haarförmiger, fast nichts secernierender Fistel entlassen werden.

(II, B 41) H., Otto, 19 Jahre alt, aufgenommen ins Krankenhaus Moabit am 21 Mai 1898, operiert am 23. Mai, in der 9. Woche des 2. Anfalls, geheilt entlassen am 5. Aug. 1898.

Anamnese: Vor 2 Jahren 1. Anfall von Blinddarmentzündung, Dauer 8 Tage. Vor 8 Wochen plötzlich wiederum Schmerzen im rechten Unterbauch und später im ganzen Leibe, Auftreibung des Leibes, kotiges

Erbrechen. Gelegentlich Stuhlverstopfung und Schmerzen beim Wasserlassen. Starke Abmagerung.

Status: Außerordentlich heruntergekommener Pat. Leib flach, mäßig gespannt, leicht schmerzhaft, besonders im rechten Unterbauch. Hier deutliche Resistenz und Dämpfung bis über die Mittellinie hinaus, nach oben bis zur Spinallinie reichend. Puls 96, Temp. 38. Im Urin Eiweiß.

23. Mai. Operation Prof. Sonnenburg. Typischer Schnitt. Muskelschicht sehr dünn, darunter dicke Schwartenbildung. In der Nähe des unteren Wundwinkels quillt aus einem etwa 1 cm langen Schlitz ein halber Kaffeelöffel Eiter. Beim Eingehen an dieser Stelle ist plötzlich die Bauchhöhle eröffnet. Abbinden eines Stranges vom verwachsenen Netz. Darunter kommt man unmittelbar in das Lumen eines eröffneten Dünndarmabschnittes, welcher fast ringsherum mit Netzschwarten und benachbarten Darmschlingen verwachsen ist. Lösung eines Endes der eröffneten Darmschlingen unter großen Mühen und stellenweise Abstreifung von Serosa bis in die Gegend des Leistenkanals hin. Verstopfen dieses Endes mit Jodoformgaze. Darauf Lösung des anderen Endes. Es führt zu einem Konvolut von der Fascia iliaca fest anliegenden Verwachsungen. In denselben befindet sich das Coecum, neben ihm ein erbsengroßer Kotstein, im Coecum ein Loch; Wurmfortsatz oder Reste desselben werden nicht gefunden. Das Loch im Coecum wird unter großen Schwierigkeiten durch Naht geschlossen, öfteres Ausreißen der Nähte in dem morschen Gewebe, darauf Resektion eines etwa 15 cm langen Stückes des Dünndarmes mit dem Loch und Vereinigung der Enden mittels Murphy-Knopfes. Als dann der nach dem kleinen Becken zu eingeführte Tampon entfernt wird, findet sich derselbe kotig durchtränkt. Die Perforationsstelle kann dem Auge durch Auseinanderziehen der Darmschlingen zugängig gemacht werden, sie sitzt jedoch tief im kleinen Becken fixiert, sodaß Hervorziehen und Nähen nicht möglich ist. Tamponade in mehreren Schürzen.

Diagnose: Appendicitis perforativa.

Pat. überstand den Eingriff ganz gut.

3. Juni. Starke Kotsekretion aus der Wunde.

7. Juni. Reichlich Stuhlgang per anum. Der Murphy-Knopf wird heute früh manuell aus dem Rectum entfernt. Zustand der Wunde unverändert.

15. Juni. Permanentes Bad. Täglicher Stuhlgang per rectum. Guter Appetit. Die Kotfistel sitzt tief im Becken.

25. Juni. Weitere Besserung des Allgemeinbefindens. Abnehmen der Kotsekretion aus der Fistel. Im Urin noch Eiweiß.

14. Juli. Bisweilen kommt einen ganzen Tag lang nichts aus der Fistel heraus. Pat. hat 12 Pfd. an Gewicht zugenommen seit der Operation, ist mehrere Stunden täglich außer Bett.

5. Aug. Urin seit 14 Tagen frei von Eiweiß. Fortschreitende Besserung des Allgemeinbefindens. Fistel secerniert keinen Kot mehr, nur ab und zu etwas kotigen Schleim. Das Darmloch scheint tief im Becken zu sitzen. Von einer Operation wird zur Zeit Abstand genommen.

Spätere Nachrichten: Anfang Oktober 1898 stellt sich Pat. wieder vor. Nachdem die Fistel 4 Wochen lang völlig geschlossen war, ist vor 8 Tagen im oberen Winkel der Narbe eine kleine Fistel entstanden, aus der jedoch kein Kot, sondern nur wenig wässeriges Sekret kommt. Von einer Operation wird abgesehen wegen der Geringfügigkeit der Beschwerden.

Unter dieser Behandlung wird sich die Mehrzahl der Fisteln rasch verkleinern, so daß nach einigen Wochen nur noch ein enger Gang übrig bleibt, aus dem sich gelegentlich etwas kotiger Schleim absondert. Man kann versuchen, durch Touchieren auch diesen Rest zu schließen, und wird wohl auch meist damit zum Ziele kommen. Vor allem aber sei man geduldig, da die Erfahrung gelehrt hat, daß derartige Fisteln oft noch spät von selbst ausheilen.

Sollte eine erhebliche Abnahme der Sekretion nicht erzielt werden, so ist eine neue Operation vorzunehmen, Mobilisierung des Darmes und Vernähen des Loches, dieselbe wie bei einfacher Fistel. Diese Operation ist auch an unseren Patienten ausgeführt worden und kann, wie aus dem Sektionsbericht des aus anderen Gründen verstorbenen Patienten H. (II, B 42) ersichtlich ist, zur völligen Heilung des Loches führen.

(II, B 42) H., Ferdinand, 45 Jahre alt; aufgenommen am 27. Mai 1898. Gebessert entlassen am 28. Aug. 1898. Wieder aufgenommen am 20. Sept. Gestorben am 11. Nov. 1898.

Anamnese: Angeblich immer gesund gewesen. Am 20. April Schmerzen im rechten Unterbauch.

Behandlung: Eisblase, Tropfen. Nach 14 Tagen heiße Breiumschläge, wegen allzu großer Schmerzen durch Lauwarmwasserumschläge ersetzt. Da keine Besserung, Aufnahme ins Krankenhaus.

Status: Kräftiger Mann in schlechtem Ernährungszustande. Ueber den Lungen Schnurren, Pfeifen, keine Dämpfung. Leib leicht gespannt. Ganze rechte Hälfte des Leibes ist gerötet bis über die Mittellinie hinaus, teigig, ödematös geschwollen. Diese ganze Partie ergiebt gedämpften Klopfschall, der nach oben zu in die Leberdämpfung übergeht.

Operation (Prof. Sonnenburg). Typischer Schnitt mit Verlängerung nach der Leber zu. Starke seröse Durchtränkung der Schichten. Verwachsung der Schichten untereinander. Stumpfes Eingehen auf die im oberen Wundwinkel am stärksten sich zeigende Vorwölbung. Aus einem kleinen Schlitz quillt etwa ein Kaffeelöffel eingedickten Eiters hervor. Der eingehende Finger kommt in ein eröffnetes Darmlumen, Ansatzstelle des Wurmfortsatzes. Der Wurmfortsatz wird nicht gefühlt. Aus der Oeffnung entleert sich Kot in ziemlicher Menge. Nach mäßiger stumpfer Erweiterung Tamponade.

Diagnose: Appendicitis gangraenosa.

Verlauf: Es entsteht eine Kotfistel, welche sich in der Zeit vom 12. Juni bis 6. Juli von selbst schloß. Danach wieder vorübergehendes Auftreten der Kotsekretion. Dieselbe hält in geringem Maße bis zu der Entlassung des Pat. am 28. Aug. an. Die Wunde hat sich bis auf einen engen Fistelgang, welcher etwa 10 cm weit nach oben zu offenbar in das Darmloch hineinführt, geschlossen. Pat. ist dauernd außer Bett und wird auf Wunsch gebessert entlassen.

Am 20. Sept. kommt Pat. wieder ins Krankenhaus und giebt an, seit etwa 8 Tagen Schmerzen und eine Anschwellung neben der rechten

Symphysis sacro-iliaca unmittelbar über dem Darmbein zu haben. Die Kotfistel habe die ganze Zeit über etwas kotig gefärbten Schleim abgesondert.

Status: Abgemagerter, ziemlich elend aussehender Mann. Obere und untere Claviculargruben stark eingesunken, ebenso die Fossae supra spinatae rechts mehr als links. Leichte Abschwächung über beiden Lungenspitzen, rechts mehr als links. Atmen über beiden Spitzen rauh. Exspirium verlängert, rechts fast bronchial. Einzelne feuchte Rasselgeräusche. In der Perityphlitisnarbe für eine Sonde durchgängige, etwa 9 cm tiefe, nach oben zu führende Fistel, aus welcher dauernd etwas kotiger Schleim dringt. Neben der Symphysis sacro-iliaca unmittelbar über dem Darmbein apfelgroße, fluktuierende Geschwulst, die bei Berührung sehr schmerzhaft ist. Abendtemp. 38.

21. Sept. Operation, Prof. Sonnenburg. Incision des Abscesses am Rücken, derselbe scheint abgeschlossen zu sein, Dehnung der Fistel. Der Darm ist an der Mündung der Fistel anscheinend verwachsen.

Verlauf: Die nächste Zeit litt der Pat. sehr unter Beschwerden seitens der Lunge. Es trat vermehrter Auswurf und Husten auf, Stiche in der Brust. Beiderseits waren hinten unten großblasige feuchte Rasselgeräusche und Reiben am Ende der Inspiration.

Am 20. Okt. Lungenerscheinungen bis auf das Reiben links verschwunden.

Am 26. Okt. Operation, Prof. Sonnenburg. Tamponade der Fistel, Naht derselben. Hierauf Incision 2 cm oberhalb und parallel der alten Narbe. Eröffnung des Peritoneums. Vor liegt Coecum. Freimachen desselben von seinen Verwachsungen. Durchtrennung der Hautmuskelbrücke zwischen der neuen Wunde und der alten Fistel. Jetzt deutlich im Coecum ein fünfpfennigstückgroßes Loch sichtbar, aus dem Kot hervorquillt. Vernähung des Loches. Darmwand etwas brüchig. Schürzentamponade. Nach der Operation Kollaps.

Weiterer Verlauf: Pat. erholt sich von seinem Kollaps; Schürze wurde allmählich entleert und am 2. Nov. entfernt. Nahtreihe dabei nicht zu sehen. Fortschreiten der Phthise. Neue Schürzentamponade. Pat. hat abendlich erhöhte Temperatur.

8. Nov. Heute Nacht begann Pat. nach einem heftigen Hustenanfall plötzlich zu erbrechen. Es zeigte sich, daß ein aus 2 dünnen Darmschlingen bestehendes Darmkonvolut vor die Bauchwunde gefallen war. Reposition der Darmschlingen. Die Naht kommt nicht zu Gesicht. Pat. ist stark kollabiert. Glühwein, Kampher, Thee, Schürzentamponade.

9. Nov. Der Kollaps hält an. Starke Excitantien, Leib etwas schmerzhaft, leicht aufgetrieben, häufiges übelriechendes Erbrechen. Nachmittags Glycerinspritze und Darmrohr. Danach zweimal reichlich Stuhlgang. Puls 132.

10. Nov. nachts Erbrechen, Magenausspülung, danach Aufhören des Erbrechens. Spontanwinde. Leib weicher, weniger gespannt. Puls etwas kräftiger, von 112 bis 124.

11. Nov. anhaltender Kollaps. 11 Uhr vormittags Exitus.

Sektion: Coecum und unteres Ileumende etwas nach oben verlängert. Därme in schiefrige Schwarten eingebettet. Dünndarm von der Bauhin-

schen Klappe aufwärts ca. 3,20 m weiter stark kollabiert, kaum kleinfinkerdick, leer, blaß. Dort ist eine starke, ringförmige Einschnürung, aber ohne Narbenbildung, darüber ist der Darm stark aufgebläht, mit dünnen, breiigen, bräunlichen Kotmassen erfüllt. Die ringförmige Einschnürungsstelle ist in der Ileocöcalgegend adhärent. Peritoneum zum Teil trocken, zum Teil mattglänzend. Serosa mäßig, nur in der Umgebung der Operationsstelle stärker gerötet, teilweise schiefrig gefärbt. Dünndarmschlingen untereinander leicht verklebt, teilweise mit dünnem, fibrinösem und fibrinös-eiterigem Belag. Vom Wurmfortsatz nur ein kleiner, etwa 1 cm langer Stumpf in dicke, schiefrige Bindegewebsmassen eingebettet. Schleimhaut des Colon ascendens und Coecum schiefrig pigmentiert, in den oberen Dünndarmabschnitten blaß.

Diagnose: Peritonitis fibrinosa purulenta recens. Vulnus ex operationae abdominis. Defectus processus vermiformis. Peritonitis chronica fibrosa adhaesiva pigmentosa regionis coeci.

Genügt die Mobilisierung des Darms allein nicht, oder ist sie wegen ausgedehnter Verwachsungen nicht ausführbar, so ist sekundär die Resektion der erkrankten Partie vorzunehmen mit Vereinigung der beiden Darmenden. Diese Operation ist bei der mit Kotfistel nach Appendicitis zur Behandlung gekommenen Frau M. (I, 1) ausgeführt worden, und wenn auch keine primäre Heilung der Darmnaht erfolgte, so war doch der Pat. insofern geholfen, als sich nach der Operation eine für eine Spontanheilung günstig gelegene, thatsächlich ausgeheilte Fistel entwickelte.

Darmresektion wegen Kotfistel ist auch von PORTER in einem Falle mit Erfolg vorgenommen worden. (Boston med. and surg. Journ., Vol. 9, No. 16.)

Immerhin kann es auch Fälle geben, in denen auch die Resektion unausführbar ist. Hier bleibt dann noch ein Verfahren übrig, die totale Darmausschaltung. Bei unseren Fällen ist dieselbe niemals in Anwendung gekommen, daß sie aber eine segensreiche Operation für die von den Qualen einer großen Kotfistel betroffenen Individuen ist, geht aus Frhr. VON EISELSBERG's Mitteilungen (Arch. f. klin. Chir., Bd. 56, Heft 2) hervor, welcher die Operation 3 mal wegen Kotfistel nach Appendicitis mit 2 Heilungen ausführte. Wie ausgedehnt der Verwachsungen wegen unter Umständen die Darmausschaltungen sein müssen, zeigt einer der v. EISELSBERG'schen Fälle, in dem $^1/_2$ m Dünndarm, das Colon ascendens und das halbe Quercolon ausgeschaltet wurden. Die Enden des ausgeschalteten Darmabschnittes werden vernäht; als das nach den Untersuchungen von v. BARACZ' (Arch. f. klin. Chir., Bd. 58) bei totaler Darmausschaltung so notwendige Sicherheitsventil dient die Fistel selbst. Die Sekretion aus derselben betrug in dem oben angeführten, von v. EISELSBERG mitgeteilten Fall wenige Tropfen Schleims während 24 Stunden, während sie in dem zweiten zur Heilung gelangten Falle allmählich ganz versiegte.

So können durch dieses Operationsverfahren, welches selbst für die durch schwere Verwachsungen komplizierten Fälle noch anwendbar ist, selbst diese zur Heilung gebracht werden.

Ungünstig liegen die Verhältnisse für die tuberkulösen Fisteln. Bei dem Pat. K. (II, B 45) ist die Uebernähung des Loches vorgenommen worden und wochenlang trat auch kein Kot aus der Wunde aus. Schließlich kam es aber trotz Anwendung aller möglichen Mittel zur Beförderung der Granulationen und zur Beeinflussung der Tuberkulose (Kampher. Jodtinktur, Jodoformglycerin, Jodoformäther) wieder zu einem neuen Durchbruch, der mit der fortschreitenden Phthise des Patienten allmählich zum Exitus führte. Die Fälle tuberkulöser Fistel sind daher als die schwersten, wahrscheinlich unheilbaren anzusehen.

Todesfälle nach Kotfistel haben wir im ganzen 12 gesehen. Wie bereits weiter oben mitgeteilt ist, starben 3 Patienten an Tuberkulose (II, B 17, 29, 45), ein Patient an Kollaps, wahrscheinlich durch Nachblutung (II, B 13), ein Patient infolge eines durch Verwachsungen bedingten Ileus (II, B 42), eine Kranke ging an Erschöpfung infolge mangelhafter Nahrungsausnutzung zu Grunde, da die Fisteln hoch im Dünndarm saßen (II, B 28) und bei 6 Kranken war die Todesursache Peritonitis (II, B 8, 9, 11, 25, 37, 30, im letzteren Falle auch Thrombophlebitis venae port.).

Alle übrigen nicht tuberkulösen Fälle kamen zur Heilung, meist mit vollkommenem Verschluß der Fistel, einige mit einer noch zeitweise bestehenden Haarfistel, deren Beschwerden aber einen Eingriff nicht rechtfertigen würden.

Zum Schluß noch zu dem einzigen Falle von Blasenfistel. Derselbe ist in „Sonnenburg, Pathologie und Therapie der Appendicitis" sub No. 159 (II, C 1) mitgeteilt. Die Fistel entstand infolge von Druckusur der Blase durch einen abgekapselten Absceß neben derselben und heilte spontan.

Fassen wir das über die Fisteln Gesagte zusammen, so kommen wir zu dem Ergebnis, daß dieselben in der Mehrzahl der Fälle unmittelbar mit dem Appendix zusammenhängen, daß sie aber auch am Coecum resp. einem beliebigen Darmteil sitzen können. Zu ihrer Verhütung ist eine möglichst ausgebildete Technik und schonende Operationsmethode erforderlich. Die Schonung darf natürlich nicht so weit gehen, daß wir in jedem operativ schwierigen Fall auf das Suchen nach dem Wurmfortsatz verzichten. Wir müssen uns nur der Gefahr einer Fistel bewußt sein, und etwa entstandene Serosaablösung peinlich genau zu übernähen suchen, sowie Darmlöcher möglichst exakt schließen.

Zur Verhütung der Fisteln des Wurmfortsatzes selber ist seine Abtragung dicht am Coecum möglichst unter Manschettenbildung der Serosa und exakte Naht des Darmloches anzustreben. Nur wo diese

nicht durchführbar ist, darf man sich mit dem einfachen Abschnüren begnügen.

Bei der Nachbehandlung haben wir nach den besprochenen Gesichtspunkten zu verfahren und uns möglichst exspektativ zu verhalten. Operative Eingriffe sind nur durch eine erhebliche Kotabsonderung während längerer Zeit gerechtfertigt. Von diesen klinischen und therapeutischen Gesichtspunkten aus bedeutet die Kotfistel nach Appendicitis eine zwar unangenehme und die Heilung verzögernde, aber keineswegs verderbliche Komplikation. Nur bei tuberkulöser Darmerkrankung ist die Prognose ungünstig zu stellen. (Tabellarische Uebersicht über sämtliche Fälle siehe p. 150 ff.)

Tabellarische Uebersicht

I. Spontanfisteln

Lfd. No.	Personalia	Anamnese	Art der Erkrankung	Operation
1	Fr. M., 35 J. alt, operiert nach ca. 7 Anfällen	1. Anfall 1890, nach 3 monatlich. Kranksein spontane Entleerung von Eiter u. eines Kotsteines nach außen. Fistelbildg. Nach 2 J. vorübergehende Heilung der Fistel. Seitdem noch ca. 6 Anfälle. Fistel fast dauernd offen, es sind wiederholt nach Wildgenuß Schrotkörner herausgekommen	App. perfor.	6. 9. Eröffnung d. Periton. W.-F. an der Spitze perforiert, an der Fistelöffn. festgewachs. Beim Lösen d. Adhäsionen Verletzung der Darmwand, daher Resekt. d. Coecums m. Colon ascend. Implantation d. Ileums ins Colon transvers. mittels MURPHY-Knopfes. Tamponade
2	N., Marie, 14 J. alt, oper. nach dem 5. Anfall	1. Anfall mit Peritonitis am 2. Juni 1898, nach 14 Tg. Abgang von 1—1½ l Eiter per Scheide. Seitd. noch 4 Anfälle, fast dauernd Eiterabg. aus der Scheide	App. perfor.	12. 10. 98 Typ. Schnitt. W. F. führt bis an die Scheide u. ist an ihr festgewachs. Resektion desselben. Schürzentamponade
3	Herr S., 35 J. alt, oper. nach dem 2. Anfall	1. Anfall sehr schwer, im August 1897. 2. Anfall Mitte	App. perfor.	15. 9. 98 Typ. Schnitt. Eröffng. einer mit schwammigen Granulationen ausgekleideten Höhle, in welcher 2 Kotsteine liegen. In die Höhle mündet frei ein Loch im Coecum, welches wohl dem Ansatz dezu Grunde gegangenen W. Forts. entsprach. Naht des Loches. Schürzentamponade. Durch die Höhle hindurch bereitete sich die Fistel nach außen vor

II. Fisteln nach

A. Gewöhnliche

Lfd. No.	Personalia	Art der Erkrankung	Operation	Verhalten des W.-F.
1	Dr. M., oper. im freien Intervall (SONNENBURG No. 20)	App. simplex.	31. 10. 95 Resektion des W.-F.	Keine Manschettenbild. mögl. Einstülpen von Muscularis u. Mucosa. Einnähen d. Stumpfes in d. unt. Wundwinkel
2	Frl. W., oper. im freien Intervall (SONNENBURG No. 26)	App. simplex.	10. 8. 91 Amputation des W.-F. Naht d. Bauchdecken	
3	Frl. P., 20 J., operiert im freien Intervall (SONNENBURG No. 30)	App. simplex.	8. 10. 95 Amputation des W.-F.	Einnäh. in einen Wundwinkel

über sämtliche Fälle.

bei Appendicitis.

Verhalten des W.-F.	Verlauf	Ausgang	Bemerkungen
W.-F. an der Spitze perforiert, mit der Fistelöffnung verwachsen, wird im Zusammenhang m. dem Coecum reseciert	Abgang d. MURPHY-Knopfes aus der Wunde. Danach Auftreten einer Kotfistel, die sich unter feuchten Verbänden spontan schloß	Heilung	
W.-F. zeigt 1 cm von der Kuppe, dort, wo er mit der Scheidenwd. verwachsen war, eine von der Perforation herrührende straffe, derbe Narbe	Vollkommen glatt. Eiterung per Scheide nicht mehr aufgetreten	Heilung	Fistel zur Scheide
W.-F. zu Grunde gegangen	Im Verlaufe der Heilung Auftreten einer Kotfistel, welche sich unter feuchten Verbänden bis auf eine haarförmige Oeffnung schließt.	Heilung b. auf Haarfistel	

Operationen.

Fisteln.

Verlauf	Sekundäroperation	Ausgang	Besonderes
Glatte Heilung unter Fistelbildung		Spontanheilung	
Sekretverhaltung, Entfernung der Nähte. Fistel, welche nach Abstoßung einer Ligatur heilt		Heilung	
Fistel durch Abstoßen von Ligaturen		Heilung	

Lfd. No.	Personalia	Art der Erkrankung	Operation	Verhalten des W.-F.
4	N., Willi, 11 J., oper. am 10. Tg. nach dem 2. Anfall (SONNENBURG No. 41)	App. simplex	28. 4. 94 Amputation des W.-F.	Abbinden mit Seidenfaden
5	H., Lilli, 6 J., am 17. Tg. nach der Erkrankung oper. (mehrere Anfälle) (SONNENBURG No. 117)	App. perf.	28. 12. 93 Spaltung eines großen Abscesses	W.-F. nicht entfernt
6	Th., Georg, 14 J., oper. am 4. Krankheitstg. d. 2. Anfalles (SONNENBURG No. 109)	App. perf.	29. 6. 96 Abceßspaltg. Resekt. des W.-F.	W.-F. mit Seidenfaden abgebunden
7	D., weibl., operiert am 5. Tg. des 1. Anfalles (SONNENBURG No. 91)	App. perf.	7. 5. 91 Abceßspaltg. 26. 8. Spaltung eines neugebildet. Abscesses	W.-F. nicht gesehen
8	Herr B., 28 J., operiert am 4. Krankheitstage (SONNENBURG No. 185)	App. gang.	4. 12. 90 zweizeitige Op. Abceßspalt. Entfern. der gangränösen Teile des W.-F.	W.-F. zur Hälfte gangränös. Keine Versorgung d. central. Teiles
9	Frau B., 42 J., operiert am 4. Krankheitstage (SONNENBURG No. 195)	App. gang.	27. 1. 91 breite Eröffnung eines Abscesses	W.-F. wegen Verwachsungen nicht entfernt
10	K., 41 J., operiert am 8. Krankheitstg. (SONNENBURG p. 23)	App. tubercul.	30. 10. 90 Abceßspaltung	W.-F. mehrf. perforiert, tuberkulös, weg. Verwachsgn. nicht entf.
11	D., Anna, 26 J., oper. am 11. Tg. des 2. Anfalles	App. perf.	26. 3. 97 Abceßspaltg. 27. 5. 97 erneute Abceßspaltung	W.-F. nicht gefunden
12	F., Georg, 11 J., oper. am 9. Tage des 1. Anfalles	App. perf.	17. 7. 97 Abceßspaltung	W. F. reißt ab. Kotaustritt
13	K., Gustav, 58 J., oper. am 12. Tg. des 3. Anfalles	App. perf.	31. 9. 97 Abceßspaltung. Entfernung eines Stranges (ansch. W.-F.)	W.-F. anscheinend entfernt
14	D., Ottilie, 22 J., oper. am 7. Tage des 1. Anfalles	App. gangr.	7. 9. 97 Abceßspaltung. Entfernung d. Reste d. gangränösen W.-F.	W.-F. entfernt. Stumpf nicht versorgt
15	B., Martha, 31 J., oper. am 11. Tg. des 1. Anfalles	App. perf.	16. 9. 97 Abceßspaltung. Abbindung des W.-F.	W.-F. entfernt. Stumpf mit Seidenfaden abgebunden
16	S., Lydia, 19 J., oper. am 4. Tage des 2. Anfalles	App. perf.	20. 1. 98 Abceßspaltung. Abbinden und Entfernen des W.-F.	W.-F. entfernt. Stumpf mit Seidenfaden abgebunden
17	O., Wilhelm, 43 J., op. am 14. Tg. des 1. Anfalles	App. gangr.	12. 2. 98 Eröffng. einer riesigen Abceßhöhle. 19. 2. Kontraincis. am Rücken, dicht über d. Darmbein	W.-F. nicht gefunden, wahrscheinlich gangränös abgestoßen
18	K., Hermann, 37 J., operiert am 12. Tage des 1. Anfalles	App. perf. Abscess. subphren., Pleuritis exsudat. dextra	4. 3. 98 Abceßspaltung. Im Eiter ein Kotstein	W.-F. nicht gefunden

Verlauf	Sekundäroperation	Ausgang	Besonderes
Glatt. Seidenfad. bleibt liegen. Um ihn herum Fistel		30. 5. 94 Ligat. abgestoßen. Danach Heilung	
Heilung März 1894. Recidiv April 1895, Absceß in der Narbe, Fistel. Fieber	Juli 95 Spaltung der Narbe. Herausnahme des W.-F.	Heilung	
Sehr langsame Ausheilung		Spontanheilung	Massenhaft Pyocyaneus
Heilung bis auf eine Fistel	12. 12. Spaltung der Fistel. Dieselbe ist der W.-F. Amputat. desselb. Naht d. Bauchd.	Glatte Heilung	
Heilung bis auf feine Fistel, die in den W.-F. führt		Spontanheilung	
Heilung bis auf feine Fistel		Spontanheilung	
Heilung der Operationswunde bis auf feine Fistel. Wiederholtes Aufbrechen derselben		Schließlich Spontanheilung	Tuberkulose
Heilung bis auf Haarfistel. Kolikartige Schmerzen	18. 8. 97 Schnitt am äußeren Rectusrand. Resektion des W.-F.	Heilung	Menstruationsbeschwerden
Heilung bis auf feine Fistel, die unter die Leber führt		Spontanheilung	
Heilung am 5. 11. 97. Wiederaufnahme wegen Recidivs. Absceß perforiert. Fistel	12. 11. 97 Spaltung der Fistel. Resektion des W.-F. Einstülpen, Uebernähen	Heilung b. auf 2 cm tiefe Fist. Spt. vllk. Hlg.	
Heilung bis auf Fistel	15. 2. Spaltg. Der Rest d. W.-F. ist 3½ cm lang u. ragt in eine walnußgr., d. Fist. unterhaltd. Höhle. Abtrag. Uebernähen	Heilung	
Nach der Heilung entstand in der Narbe ein Absceß am 12. 12.	Eröffnung desselben am 16. 12. Man kommt in eine kleine oberflächliche Fistel	Heilung	
Heilung bis auf Fistel	5. 4. 98 Incision in der Narbe. Loch an der Vorderseite des Coecums. Uebernähen	Heilung	
Heilung bis auf einen zur Leber hinführenden Fistelgang	21. 4. Spaltung d. Narbe. Auffind. d. vom Coec. abgeh. oblit. W.-F.-Stumpfes. Abtragen im Niveau d. Coec. Naht daselbst. Naht eines beim Lösen d. Verwachs. entstd. Loch. im Darm	Heilung	Obliterierter Wurmfortsatzstumpf
Heilung bis auf Fistel		Heilg. n. Einleitung einer Schmierkur weg. syphilit. Hanfaffekt.	Lues

Lfd. No.	Personalia	Art der Erkrankung	Operation	Verhalten des W.-F.
19	Herr K., 52 J.	App. perf.?	Anderweitig m. Abceß-spaltung operiert	Unbestimmt
20	S., Ferdinand, 57 J., op. nach dem 1. Anfall	App. perfor.	15. 12. 97 Absceßspaltung. Abbinden des W.-F. m. einem Seidenfaden. Abtragen	W.-F. perforiert, wird entfernt
21	S., Paul, 18 J., operiert am 3. Tage des 1. Anfalles	App. gangr.	31. 8. 98 Resekt. d. frei zwisch. Darmschling. liegdn. W.-F. nach Abschnur. m. ein. Seidenfaden. Versuch einer Uebernähg. d. Lumens	W.-F. mit gangränöser Schleimhaut entfernt
22	R., Ida, 20 J., operiert nach dem 2. Anfalle	App. perfor. Pyosalpinx duplex	26. 6. 97 Eröffnung eines perityphlitischen Abscesses u. einer rechtsseitig. Pyosalpinx. Abtragen des W.-F. nach Abbinden mit Seidenfaden. Schürzentamponade	W.-F. entfernt
23	F., Georg, 20 J., oper. nach dem 1. Anfall	App. perfor.	[illegible] 11. [illegible] Freilegung d. sehr verwachsen. Coecums. Eröffnung ein. [illegible], einen Kotstein enthaltenden Absceß-[illegible]. W.-F. kurz, sehr verwachs. Anhg. Tamp.	W.-F. wegen Verwachsungen nicht entfernt
24	F., Moritz, 16 J., oper. am 3. Tage des 2. Anfalles	App. perfor. Peritonitis	[illegible] Typ. Schnitt. [illegible] [illegible] [illegible] Darmschlg. [illegible] W.-F. [illegible] Tamp.	W.-F. nicht entfernt
25	K., Sophie, 23 J., operiert am 12. Tage des 1. Anfalles	App. perfor.	[illegible] Freilegung des [illegible] Abtragen des W.-F. Tamponade	W.-F. entfernt

B. Kot

1	R., Marie, 36 J., oper. am 4. Tage des 1. Anfalles [illegible] [illegible]	App. perfor.	[illegible] [illegible]	W.-F. entfernt. Stumpf in den oberen Wundwinkel eingenäht

Verlauf	Sekundäroperation	Ausgang	Besonderes
Heilung bis auf Fistel	21. 4. 98 Spaltung der Narbe. Freilegung einer mit schwammigen Granulationen ausgekleideten Höhle. Tamponade	Heilg., nachd. einige Woch. nach d. Op. sich in d. Narbe ein Absc. gebild. u. sich aus dies. eine Lig. abgest. hatte	
Verlauf durch ein am 1. 1. 98 aufgetretenes Erysipel gestört. Anfg. Mai, 2 Mon. nach d. Entlassung, kommt Pat. m. einer kl. haarförm. Fistel i. d. Narbe wieder. Bei d. Geringfügigkeit d. Beschwerd. wird von einem Eingriff Abstand genommen		Relative Spontanheilung der Fistel. Niemals Kot entleert	Fistel nach der Heilung aufgetreten
Glatt, doch bildete sich um den lang gelassenen Seidenfaden eine Fistel. 10. 11 Entfernung desselben mit Gewalt. Danach Heilung		Heilung	Fistel im liegen gebliebenen Seidenfaden
Am 10. 7. Eröffnung einer bis an den Uterus heranreichenden linksseitigen Absceßhöhle von einem linksseitigen Flankenschnitt aus. Pyosalpinx sin.?	16. 12. 98 mit ein. seit 3 Woch. bestehend. Fistel in d. rechtsseit. Narbe aufgen. Im letzt. Jahre öfter Diarrhöen. In d. l. Lungensp. Dämpfg. u. verschärft. Atmen. 22. 12. Schnitt von d. Fist. quer durch d. Muskulat. Coecum mit Knötch. besetzt. Der an d. Spitze off., 3 cm lg. W.-F. stumpf, geht in d. Fistel über. Resekt. am Coec. Uebernähen. Resekt. d. Coec. weg. Infiltration der Mesenterialdrüsen unmöglich	Fortschreiten der Phthise. Erneutes Auftreten ein. Fistel, welche Ende Februar 1899 kotigen Schleim secerniert. Prognosis infausta ad malam vergens	Tuberk. Nach Absdg. d Arb. z. Druck trat b. d. Pat. Entleerung kotig. Schleimes aus der Fistel auf. Der Fall ist also eigentl. zu d. tuberkulösen Kotfist. sub II B zu rechnen
16. 11. Durchbruch eines in der Tiefe zwisch. Darmschlingen gelegen. Abscess. in d. Wundhöhle. Danach Verkleinerung der Wunde bis auf eine ins kl. Becken hineinführende wenig secernierende Fistel	Wegen der Geringfügigkeit der Beschwerden wird von einem Eingriff Abstand genommen	Relative Heilung	
Glatter Verlauf. Verkleinerung der Wunde bis auf eine feine, ins Becken hineinführende Fistel		Relative Heilung	
Glatt bis auf Fistelbildung	3. 1. 99 Spaltung der Narbe. Es wird in d. Coecalwd. ein kl. Loch (Ursprungst. d. W.-F.) gefund. u. übernäht. Naht d. Bauchwunde über Tampon	Heilung	

fisteln.

Glatt unt. Fistelbildung. Zeitweise Entleerung von Bandwurmgliedern		Spontanheilung	

Lfd. No.	Personalia	Art der Erkrankung	Operation	Verhalten des W.-F.
2	Herr G., 28 J., operiert am 11. Tage des 1. Anfalles (SONNENBURG No. 92)	App. perfor.	4. 8. 91 Abceßspaltung mit d. Paquelin. W.-F. mit Darmschlinge verwachs., dah. nicht entf.	W.-F. nicht entfernt
3	H., Sophie, 9 J., oper. m. Abceßspltg. u. Entfernung v. 2cm vom W.-F. am 8. Tg. d. 1. Anf. am 26. 9. 92, zum 2. Male op. am 23. 7. 96 (SONNENBURG No. 96)	App. perfor.	23. 7. 96 Abceßspaltung in der alten Narbe. Entfernung des W.-F.-Restes nach Abbinden	W.-F. entfernt
4	F., Paul, 7 J., operiert am 7. Tage des 2. Anfalles (SONNENBURG No. 103)	App. perfor.	24. 7. 95 Entleerung des Eiters aus mehreren Abceßhöhlen. Abbind. u. Abtr. v. 3 cm v. W.-F.	3 cm vom W.-F. entfernt
5	K., Gertrud, 11 J., op. am 4. Tage des 2. Anfalles (SONNENBURG No. 114)	App. perfor.	5. 2. 95 Abceßspaltung, Abbinden u. Abtragen von $3^1/_2$ cm vom W.-F.	$3^1/_2$ cm vom W.-F. entfernt
6	Herr, K. 20 J., operiert am 22. Krankheitstage (SONNENBURG No. 134)	App. perfor.	19. 9. 93 Eröffnung eines Abcesses. Kontraincision links	W.-F. nicht gefunden
7	G., Rudolf, 36 J., oper. am 16. Tage des 1. Anfalles (SONNENBURG No. 138)	App. perfor.	8. 8. 94 Eröffnung mehrerer Abcesse. W.-F. nicht gefunden	W.-F. nicht gefunden
8	B., Karl, $2^1/_2$ J., oper. etwa 5 Wochen nach d. Erkrankung (SONNENBURG No. 147)	App. perfor. Schweres Krankheitsbild	9. 9. 93 Abceßspaltung, aus dem oberen Wundwinkel quillt Kot hervor	W.-F. nicht entfernt in Anbetracht des elenden Zustandes des Kindes
9	H., Otto, 16 J., oper. während des 1. Anfalles (SONNENBURG No. 148)	App. perfor.	27. 9. 93 Abceßspaltung	W.-F. nicht entfernt
10	v. L., Fritz, $8^1/_2$ J., op. am 3. Tage des 1. Anfalles (SONNENBURG No. 151)	App. perfor.	20. 5. 94 Abceßspaltung. W.-F. entfernt	W.-F. entfernt
11	L., Wilhelmine, 24 J., operiert am 15 Tage d. 1. Anfalles (SONNENBURG No. 157)	App. perfor.	20. 9. 95 Eröffnung mehrerer Abcesse unter stellenweiser Ablösung der Darmserosa	W.-F. nicht gefunden

Verlauf	Sekundäroperation	Ausgang	Besonderes
Vorübergehende Kotfistel, Abstoßung gangränöser Fetzen		Spontanheilung	
Vorüberghd. Kotfistel, Bandwurmglieder		Spontanheilung	
16. 8. Kotbeimengung im Verbande. 21. 8. Wunde fr. v. Kot. 13. 9. wieder etw. Kot im Verbande, sow. ein Stückch. Eierschale! 16. 9. keine Kotbeimengungen mehr		Spontanheilung	
14 Tage lang Kotfistel, vom 2. März an kein Kot mehr im Verbande		Spontanheilung	
Lungenkomplikation. Expektoration eiterig. Massen. Eröffng. eines Absc. an d. hint. Rectalwd. Tempor. Kotfist.		Spontanheilung	
Verlf. kompliz. durch Empyem u. subphren. Abceß. 27. 8. Resekt. d. 9. r Rippe, 31. 10. Resekt. d. 8. r. Rippe. Der Flankenschnitt heilt bis auf eine Fistel, aus der sich Dünndarminhalt entleert	31. 10. Spaltung der Fistel. Danach immer noch Kot im Verbande. 5. 12. Freilegung der die Fistel tragend. Dünndarmschlinge. Naht d. Loches	Heilung der Wunde am Darmbeinkamm	Fistel wahrscheinl. durch d. Berieselung d. Darmes mit dem Eiter entstanden
Kotfistel, zunehmende Verschlechterung des Befindens		Exitus	Sektionsbef.: Diff. Adhäsivperitonitis. Allg. Drüsentuberkulose Sekundärperforation im Ileum
Peritonitis. 30. 9. Kontraincision links. 8. 10. in der r. Wunde dünnflüssiger Kot		Exitus	Sektionsbef.: Progred. eiter. Peritonitis Absc. unt. d. Leber, derslb. kommuniz. durch d. W.-F. (fein. Gang) mit der perityphl. Hauptabsceßhöhle
Mehrf. Abscesse. 7. 6. linksseitiger Flankenschnitt. In der Tiefe der linksseitigen Absceßhöhle Kot. Kotfistel links		Spontanheilung	
Kotfistel aus 3 Perforationen im Darm, dort, wo Serosa abgelöst war. Zunehmender Verfall		Exitus	Sektionsbef.: Periton. caps. purul. stercor. Perfor. coeci. et proc. ferm.

Lfd. No.	Personalia	Art der Erkrankung	Operation	Verhalten des W.-F.
12	S., Robert, 19 J., oper. am 3. Tage des 2. Anfalles (SONNENBURG No. 163)	App. perfor.	2. 1. 95 Abceßspaltg. Abbinden u. Abtragen des W.-F.	W.-F. nicht gefunden
13	C., Bernhard, 44 J., op. am 13. Tage des 1. Anfalles (SONNENBURG No. 174)	App. perfor.	25. 2. 96 Typ. Flankenschnitt. Entleerg. von Eiter	W.-F. nicht gefunden
14	B., Albert, 25 J., oper. am 3. Tage des 1. Anfalles (SONNENBURG No. 187)	App. gangr.	10. 12. 92 Abceßspaltg. mit d. Paquelin. Amputat. des W.-F. nach Abschnür. m. Seidenlig.	W.-F. entfernt
15	Herr B., 28 J., oper. am 5. Tage des 1. Anfalles (SONNENBURG No. 192)	App. gangr.	29. 12. 92 Abceßspaltg. mit Paquelin, dabei Darmverletzung	W.-F. nicht entfernt
16	Herr S., 22 J., operiert am 4. Tage des 2. Anfalles (SONNENBURG No. 197)	App. gangr.	19. 11. 95 Abbinden u. Abtragen des W.-F.	W.-F. entfernt
17	J., August, 31 J. (SONNENBURG p. 23 und BORN „Ueber Appendicitis tuberculosa." Inaug.-Dissert. Berlin, 1897)	App. tuberculosa	18. 10. 95 Abbinden u. Abtragen des W.-F. Vernähen mit Serosamanschette	14 cm vom W.-F. entfernt
18	V., stud. jur., 26 J., zweizeitig operiert (SONNENBURG No. 54)	App. perfor.	26. 4. u. 1. 5. zweizeit. Op. mit dem Paquelin. Dabei Darmverletzung	W.-F. nicht gefunden
19	M., Wilhelm, 44 J., op. während des 3. Anfalles (SONNENBURG No. 64)	App. perfor.	14. 2. 94 typ. Schnitt. Eiterentleerung. W.-F. reißt ab	W.-F. entfernt
20	S., Ernst, 42 J., oper. am 15. Tage des 3. Anfalles (SONNENBURG No. 67)	App. perfor.	13. 4. 94 Abceßspaltg, Abbinden u. Abtragen des W.-F.	W.-F. entfernt
21	A., Commis, 22 J., op. am 10. Tage des 1. Anfalles (SONNENBURG No. 141)	App. perfor.	20. 3. u. 26. 3. zweizeitige Eröffng. d. Absc. m. d. Paquelin. Es tritt Eiter u. Kot zugleich aus	W.-F. nicht entfernt
22	D., Henriette, 30 J., op. am 5. Tage des 5. Anfalles	App. spl.	8. 1. 97 typ. Schnitt. Eröffnung d. Periton. Beim Lösen der Verwachsungen reißt der W.-F. im Niveau des Coecums ab. Kotaustritt. Naht d. Loches. Entfernung des W.-F. aus d. dicken Schwart.	W.-F. entfernt

Verlauf	Sekundäroperation	Ausgang	Besonderes
Absessus in abdomine. Wahrscheinlich Darmverletzg. bei bei der Spaltung desselben am 19. 1. Kotfistel	21. 1. Naht des Dünndarmloches erfolglos	Spontanheilung	
Zunehmender Kollaps. Kot im Verbande		Exitus	Sektion nicht gestattet
Glatt, am 9. 2. Kotbröckelchen im Verbande. Mit feiner Fistel entlassen		Spontanheilung	Haselnußgr. Hernie im ob. Drittel der Narbe
Kotfistel. Sonst glatter Verlauf		Spontanheilung	
Heilung unter Bildung einer kleinen Kotfistel	Naht	Heilung nach Naht u. Aetzen	
Zunahme der Phthise. 30. 10. Kot im Verband		Exitus	Im ganzen Darm tuberk Geschwüre. Im Coecum fingergroße Fistel
Glatt bis auf feine Kotfistel		Spontanheilung	
Glatt bis auf das Auftreten einer Kotfistel		Spontanheilung	
Glatt bis auf Kotfistel		Spontanheilung	
Kotfistel. Pleuropneumonie		Heilung bis auf Haarfistel	
Glatt bis auf Fistelbildung		Heilung. Pat. verläßt mit Haarfistel d. Krankenhaus Von ein. Eingriff wird wegen d. Geringfügigkeit der Fistel Abstd. genommen	W.-F. währd. der Operation im Niveau des Coecums abgerissen

Lfd. No.	Personalia	Art der Erkrankung	Operation	Verhalten des W.-F.
23	G., Georg, 33 J., oper. etwa 14 Tage nach der Erkrankung	App. perfor.	28. 1. 97 typ. Schnitt. Entleerung des Eiters. W.-F. nicht zu finden. Tamponade	W.-F. nicht gefunden
24	M., Emil, 26 J., oper. nach dem 2. Anfall	App. spl.	12. 4. 97 Resektion des W.-F. Uebernähen d. Stumpfes. Tamponade. Starke Verwachsungen	W.-F. entfernt
25	P., Marie, 29 J., oper. etwa am 22. Tage des 1. Anfalles	App. perfor.	7. 5. 97 Eröffnung eines Abscesses. Kolossale Schwartenbildg. Beim Lösen d. Verwachsung. entsteht ein Loch im Ileum nächst d. Coec. Resekt. d. betroffenen Stelle. Implantat. des Ileums ins Coec. durch MURPHY-Knopf. Resektion des W.-F. nach Abbinden. Tamponade	W.-F. entfernt
26	J., Meta, 6 J., operiert am 6. Tage des 4. Anfalles	App. perfor.	8. 5. 97 Abscеßspaltg. Starke Adhäsion. betten den W.-F. ein. Abbinden und Abtragen desselben. Die Kuppe bleibt in den Adhäsionen sitzen	W.-F. entfernt
27	S., Paul, 40 J., operiert am 12. Tage des 1. Anfalles	App. perfor.	19. 5. 97 Entleerung des Eiters. Kuppe des W.-F. reißt ab. Tamponade	W.-F. stumpf, nicht versorgt
28	Frau C., 23 J., wiederholt operiert nach monatelangem Kranksein	App. perfor.	19. 5. 97 1. Operation. Entleerung des Eiters. Starke Verwachsungen Riesige Abscеßhöhle, bis in kleine Becken reichend	W.-F. nicht gefunden

Verlauf	Sekundäroperation	Ausgang	Besonderes
Bei gutem Wundverlauf entsteht nach etwa 1 Mon. eine Kotfistel, welche bis zum 20. 5. etwas Kot entleerte. Danach Aufhören der Kotsekretion. Nur etwas Flüssigkeit		Heilung. Stecknadelkopfgr. Fistelöffng. Keine Kotsekretion. Von ein. Eingriff wird Abstand gen.	
Glatt. Wenige Tage besteht eine feine Kotfistel		Spontanheilung	
Kotfistel. Peritonitis		Exitus am 13. 5. 97	
Am 5. 6. wird Pat. mit schmal. Granulationsstreifen geh. entl. Am 19. 7. erkrankt sie unter Erbrech., Fieber, Schmerzen im l. Unterbauch. 31. 7. hohes Fieber. Oberh. d. l. Lig. poup. Dämpfung. Linksseit. Flankenschn. Eröffn. d. Periton. Entleerung eines abgekapselt. Absc. mit 200 ccm fäkalriech. Eiter. Tamponade. Heilung. Am 18. 9. Absc. in d. rechtsseit. Narbe. Incis. Im Absc. hanfkorngroß. Kotstein. Danach kurze Zeit Fistel mit schlaffen Granulat. Aetzung. Heilung.	(Zu No. 28.) 4. 10. 97 2. Operation. Spaltung der Narbe und Fistel. Breite Freilegung der mit schwammigen Granulationen erfüllten Höhle im kleinen Becken. Heilung bis auf eine neue, an die Vagina und zur l. Beckenseite führende Fistel. 26. 11. 97 3. Operation. Mediane Laparotomie. Starke Darmverwachsungen. Mehrfache Serosaablösungen beim Trennen der Adhäsionen. W.-F. nicht gefunden. R. Tube, in Adhäsionen eingebettet, wird reseciert. Schürzentamponade. Danach schwerer Kollaps. 2. 12. Auftreten einer Kotfistel am Dünndarm infolge der Serosaablösungen. Mehrfache Versuche, die Löcher zu übernähen, scheitern. Bis Mitte Juli 1898 leidliches Wohlbefinden. Danach Verschlechterung des Zustandes	Heilung	
Im Verbande anfängl. kotige Beimengung. Später Fistelbildung. 10. 7. Entfernung eines bohnengr., anscheinend wie Birnenkerne geformten Kotsteins aus der Fistel mit der Kornzange			
Ausheilung bis auf eine Fistel, welche 13 cm tief ins kleine Becken führt, stark secerniert und keine Tendenz zur Heilung zeigt		Exitus 22. 8. 98	

Lfd. No.	Personalia	Art der Erkrankung	Operation	Verhalten des W.-F.
29	S., Johann, 29 J., oper. nach dem 1. Anfall (Lues und Phthise)	App. tuberc.	12. 6. 97 Eröffnung eines kl. Abscesses. Darmwand sehr brüchig, reißt ein. Taenia solium. Weiterer ins Becken hinreichender Abceß eröffnet. Tamponade	W.-F. nicht gesehen
30	R., Wilhelm, 38 J., op. nach dem 1. Anfalle (4. Woche)	App. perfor. Peritonitis chronica	23. 7. typ. Schnitt. Eröffnung des Periton. Es fließt etwas helle, klare Flüssigkeit aus. Am Coecum sehr erhebliche Adhäsionen. W.-F. stark verwachsen, zur Leber heraufgeschlagen, reißt dicht am Cöcalansatz aus. Es tritt etwas Kot aus	W.-F. entfernt. Stumpf nicht versorgt
31	Herr S., 72 J., operiert am 3. Tage des 1. Anfalles	App. gangr.	14. 8. 97 Eröffnung eines Abscesses. Abbinden u. Abtragen des W.-F. am Coecum	W.-F. entfernt
32	B., Robert, 20 J., oper. am 4. Tage des 1. Anfalles	App. gangr.	21. 9. 97 Entleerung eines gr. Absc., in welchem die gangränösen Reste des W.-F.	W.-F. stumpf nicht gesehen, daher nicht versorgt
33	K., Martha, 17 J., oper. am 11. Tage des 2. Anfalles	App. perfor.	11. 10. 97 Entleerung d. Eiters. Kuppe d. W.-F. an d. Perforationsöffng. mit d. Coecum verlötet. Typhlit. Beim Lösen d. Verwachs. Einreißen d. brüchig. Cöcalwand. Uebernäh. dies. Loches unter Benutzung von Schwarten. Resekt. d. W.-F. unter Manschettenbildg. Tamponade	W.-F. entfernt
34	Z., Leopold, 37 J., op. nach dem 1. Anfall	App. gangr.	13. 11. 97 Abceßspaltg. Starke Verwachsg. Abbinden u. Abtragen des W.-F. nahe d. Coecum	W.-F. entfernt
35	D., Anna, 26 J., oper. nach dem 1. Anfall	App. gangr. Pyosalpinx dextra	25. 2. 98 Abceßspaltg. Im Coec. wird ein Loch gesehen, welches aussieht, als ob hier d. W.-F. an sein. Ansatz abgerissen ist. Drainage zur Scheide	W.-F. nicht entfernt

Verlauf	Sekundäroperation	Ausgang	Besonderes
Auftreten einer kolossalen Kotfistel. Durchfälle. Fortschreiten der Phthise		Exitus am 8. 7. 97	Sektionsbef.: Darmtuberkulose, W.-F., in dicke Adhäsionen eingebettet, an 2 Stellen ulcer. u. perfor.
Kotfistel. 28. 7. Verschlechterung des Befindens		Exitus am 2. 8.	Sektionsbef.: Perityphlitis chronica ex perforat. proc. vermif. Abec. congest. retroperitonealis. Thrombophlebitis purulenta vena portarum. Hep. apost. multipl. port. Thromb. ven. fermoralis et iliacae dextr.
Glatt, doch Auftreten einer Kotfistel, die sich spontan bis auf eine feine Oeffnung verkleinerte		Relat. Heilg. Bei d. Alter d. Pat. wird kein weit. Eingriff vorgenomm.	
In den ersten Tagen Kotfistel. Rasche Heilung unter feuchten Verbänden		Heilung	
Glatt, gegen den Schluß der Wundheilung legt sich die mit Granulationen bedeckte Cöcalwand in die äußere Wunde hinein und es bildete sich ein kl. Prolaps, welcher allmählich zurückging. Es blieb eine für eine feine Sonde durchgängige Fistel übrig. Dieselbe schließt sich zeitweise. Eine eingeführte Sonde riecht kotig		Relative Heilung. Wegen der geringfügigen Beschwerden wird von einem Eingr. Abstand genommen	
Glatt, kurze Zeit bestand eine Kotfistel		Heilung	
Nach glatt. Wundverlauf tritt am 21. 4. plötzl. Kot (anschein. Dünndarmkot) in der Wunde auf. Die mäß. starke Sekretion hält bis zum 21. 5. an. Die Fistel führt ins kleine Becken. Heilg. unt. feucht. Verbänden		Heilung	

Lfd. No.	Personalia	Art der Erkrankung	Operation	Verhalten des W.-F.
36	S., Martha, 24 J., oper. nach dem 1. Anfall	App. perfor.	25. 2. 98 Abceßspaltg. Starke Schwarten. W.-F. reißt nahe d. Cöcalansatz ab. Uebernähg. d. Loches gelingt nicht, da die Nähte ausreißen. Tamponade	W.-F. entfernt. Stumpf nicht versorgt
37	K., Julius, 41 J., oper. während des 6. Anfalles (etwa am 16. Tg.)	App. perfor.	14. 3. 98 Abceßspaltg. Starke Schwarten. W.-F. mit Seide abgebunden und abgetragen. Tamponade	W.-F. entfernt
38	P., Ida, 20 J., operiert am 10. Tage des 1. Anfalles	App. gangr.	11. 3. 98 Abceßspaltg. Im Abceß die gangränösen Reste des W.-F. Tamponade	W.-F.-Reste entfernt. Stumpf nicht versorgt
39	G., Gustav, 28 J., oper. am 13. Tage des 2. Anfalles	App. perfor.	29.3.98 Entleerung eines riesigen Abscesses. W.-F. nach Abschnüren mit einem Seidenfaden nahe am Coecum abgetragen.	W.-F. entfernt
40	K., Robert, 42 J., oper. am 4. Tage des 1. Anfalles	App. gangr. Peritonitis	7. 4. 98 Entleerung des Eiters. Abtragen des W.-F. dicht am Coec. Naht des Cöcalloches	W.-F. entfernt
41	H., Otto, 19 J., operiert in der 9. Woche des 1. Anfalles (Pat. zum Skelett abgemagert)	App. gangr.	23.5.98 Eiterentleerung. Starke Verwachsung. Brüchigkeit der Darmwand. Einreißen derselben am Coecum und in d. Tiefe d. Beckens. Naht des Loches im Coecum. Resektion d. dem Coecum benachbarten verletzt. Ileums. MURPHY-Knopf. Das Loch im klein. Becken kann nicht vernäht werden. Tamponade	W.-F. nicht gefunden

Verlauf	Sekundäroperation	Ausgang	Besonderes
Mäßige Kotsekretion aus dem Darmloch. 1. 4. Fistel	1. 4. Schnitt in der Narbe. Dib Fistel führt in den $^1/_2$ cm langen W.-F. stumpf. Einstülpen desselben ins Coecum. Serosanaht. Tamponade	Heilung	
Anfänglich Wohlbefinden. Am 17. 3. Auftreten einer kleinen Perforation im Darm an unteren Pol der Wunde. Kotfistel	21. 3 Uebernähen des Loches ohne Erfolg. Permanentes Bad. Leidliches Befinden. 5. 4. Verschlechterung des Befindens	Exitus am 9. 4.	Dünndarm durch Eiter arrodiert. Sekt. Periton. univers. fibr., ichoros., Perityphl. chron. adhaes. Apert. ilei. (Darm reißt während der Sekt. bei Lösungsvers. überall ein.)
Wohlbefind. Am 16. 3. Gegenincis. am Rück. weg. gr. Tiefe d. Wunde. 29. 3. Kotbeimeng. im Verbande. Die Menge des Kotes ist sehr gering, häufig nur etw. Schleim. Die Wunde verklein. sich bis auf einen feinen 2 cm tiefen Fistelgang. Zeitw. ist das Sekret ganz kotfrei		Relative Heilung	Pat. wird zur Erholg. aufs Land geschickt. Von einem Eingr. wird abgeseh. wegen der Geringfügigk. d. Beschwerden
Glatt bis zum 12. 4. Am 12. 4. Auftret. v. Kot im Verb. Die Wunde schließt sich bis auf eine etw. Kot od. kotig. Schleim secern. Fistel. Bei sonstigem Wohlbefinden am 10. 7. entl. Wiederaufnahme am 27. 7. 98 mit unveränderter Fistel	29. 7. Umschneiden d. Fistel. Loslös. d. Darms von d. Haut. Das Loch sitzt im Coecum. Glättung d. Ränder. Naht d. Loches. Schürzentamponade. 5. 8. wied. etw. kotig. Schleim im Verbande. 3. 9. Im allgem. ist die Wunde trocken. Nur selten ist wenig kotig. Schleim im Verbande	19. 9. Gebessert mit fast ganz geschlossener Wunde entlassen. In letzter Zeit ist kein Kot mehr ausgetreten	
Während d. Heilung Auftreten eines dem übernähten Ansatzpunkt d. W.-F. entsprechend., gut übersichtl. Loch. im Coec.		Völlige Spontanheilung	W.-F. stumpf übernäht. Perforation an dies. Stelle
Kotfistel. 7. 6. Manuelle Entfernung des Knopfes aus dem Rectum. Permanentes Bad. Rasche Besserung des Allgemeinzustandes. Gewichtszunahme. Verkleinerung der Fistel. Später nur etwas Schleimsekretion. 5. 8. entlassen		Spät. Nachr. Anfg. Okt. 98 stellt sich Pat. wieder vor. Nachd. die Fist. 4 Woch. ganz geschl. war, ist im ob. Wkl. d. Narbe eine kl. Fistel entstd., wlch. nur wen. wäss Sekr. absond. Von ein. Eingriff wird abges Rel. Heil.	

Lfd. No.	Personalia	Art der Erkrankung	Operation	Verhalten des W.-F.
42	H., Ferdinand, 45 J., oper. nach dem 1. Anfalle	App. gangr.	27. 5. 98. Abceßentleerung. Coecum an der Ansatzstelle des W.-F. Tamponade	W.-F. nicht mehr gefunden
43	B., Martha, 5 J., oper. etwa in der 5. Woche des Krankseins (früher viel an Darmkrankheiten gelitten)	App. tuberc.	14. 6. 98 Eiterentleerung. Starke Verwachsungen Tuberk. Infiltration d. Darmwand. Loch im Darm. Naht hält nicht in d. morsch. Gewebe. Verwendg. einer peritoneal. Schwarte. Tamponade	W.-F. nicht gefunden
44	E., Paul, 16 J., oper. am 5. Tage des 1. Anfalles	App. gangr. Peritonitis	26. 7. Entleerung von Eiter. W.-F. nicht gesucht. Tamponade	W.-F. nicht gesucht
45	K., Hermann, 32 J., oper. nach dem 1. Anfalle (Phthise, Trauma der Ileocöcalgegend)	App. tuberc.	20. 5. 98. Eröffnung d. Peritoneums. Coecum m. Knötchen besät. W.-F. verwachs. Resektion unt. Manchettenbildg. Serosanaht. Tamponad.	W.-F. entfernt
46	Herr K., 30 J., oper. im 1. Anfalle	App. perf.	24. 10. 98. Abceßspaltung, Tamponade	W.-F. nicht entfernt
47	Herr H., 50 J., oper. nach dem 1. Anfalle	App. perf.	21. 6. 98. Abceßspaltung. W.-F. nicht gefunden. Tamponade.	W.-F. nicht entfernt
48	E., Wilhelmine, 57 J., oper. im 2. Anfalle	App. perf.	22. 11. 98. Eiterentleerg. W.-F. nicht zu finden. Tamponade	W.-F. nicht gefunden

Verlauf	Sekundäroperation	Ausgang	Besonderes
Kotfistel, welche sich zeitweise spontan schloß, dann wieder kotigen Schleim secernierte. Verschlechterung des Allgemeinbefindens. Doppelseitige Lungenspitzenphthise	21. 9. Dehnung der Fistel. 26. 10. Incision parallel der alten Narbe. Freimachen des Coecum. 5-Pf.-stückgroßes Loch im Coecum. Naht desselben. Die Naht hält. Bei einem Hustenstoß Prolaps von Darmschlingen. Nach Reposition weitere Ileuserscheinungen	Exitus am 11. 11. 98.	Sekt. ergiebt ein. Darmverschluß infolge Verwachsgn. v. Dünndarm i. d. Ileocöcalgeg. Dünndarmschling. untereinand. verklebt, teilweise m. dünnem fibrinöseiterigem Belag. Vom W.-F. nur noch ein langer Stumpf vorhanden
Kotfistel	15. 8. Spaltg. der Fistel mit dem Paquelin. Freilegung des Loches im Darm. Uebernähen desselb. nicht mögl. Tampon.	Gegen ärztl. Rat m. Fistel entlassen	Tuberkulose
5. 8. Kot im Verband. Loch im Coecum. 3. 9. Unter feucht. Verbänden. Aufhören der Kotsekretion		Spontanheilung	
Glatte Heilung. 8. 9. Wiederaufnahme m. einer seit kurzem bestehenden Fistel i. d. Narbe. Phthisis progressiva	4. 11. Freilegung d. brüchigen, tuberkul. Cöcalwand. Uebernähen d. Loches in derselben. Tamponade. Später wieder Kotbeimengungen.	Exitus am 7. 1. 99	Tuberkulose
Glatt. Während der Heilung Kotfistel an der Tiefe		Spontanheilung	Riesige Abscßhöhle
Glatt. Während der Heilung Auftreten einer Kotfistel. Feuchte Verbände		Spontanheilung	Riesige Abscßhöhle. Schlechtes Allgemeinbefinden. Asthma, Diabetes
28. 11. Kommt ein Loch im Coec. zu Gesicht, das der Ursprungsst. d. W.-F.-Restes zu entsprechen scheint. Geringe Kotsekretion		Spontanheilung	

Lfd. No.	Personalia	Art der Erkrankung	Operation	Verhalten des W.-F.	Verlauf	Sekundär-operation	Ausgang	Besonderes
49	Herr P., 46 J., operiert nach dem 3. Anfalle chronischer Beschwerden	App. perf.	10.3.98. Eiterentleerung. Resekt. des W.-F. am Coecum. Uebernähen d. Loches mit der etwas brüchigen Cöcalwand Tamponade	W.-F. entf.	Thrombose im r. Bein. Am 10. 4. Spuren v. Darmschleim im Verbande. 23. 4. Deutliche Kotbeimengungen. 30. 4. Kein Darmschleim mehr. Thrombose geheilt		Spontan-heilung	Fistel 4 Wochen nach der Operat. aufgetret. Uebernähen des Loches mit brüchiger Cöcalwand

C. Blasenfistel.

1	R., Frieda, 18 J., oper. am 10. Tage des 1. Anfalles (SONNENBURG No. 159)	App. perf.	16. 3. 96. Abceßspaltg. Abbinden u. Abtragen des W.-F. Abceßhöhle führt r. neben die Blase	W.-F. entf.	Auftret. eines intraperitoneal. Abscesses l. vor d. Blase, nach dess. Spltg. durch Druckusur (Eiter) eine Blasenfist. entsteht		Spontan-heilung	

Nachdruck verboten.

VI.

Spinalpunktion und Einspritzung von Antitoxinserum in die Spinalflüssigkeit bei Tetanus traumaticus.

Von

Prof. Dr. **Fr. Schultze** in Bonn.

In allen früher mitgeteilten Fällen von Antitoxinbehandlung des traumatischen Tetanus ist das angewandte antitoxische Heilserum in das Unterhautgewebe eingespritzt worden; erst, nachdem die im Folgenden mitzuteilenden Versuche angestellt waren, wurde mir durch ein kurzes Referat bekannt, daß von seiten eines französischen Arztes, QUÉNU, intracerebrale Injektionen angewandt worden sind, über deren technische Einzelheiten sich in dem Berichte nichts näheres vorfindet.

Als der gleich genauer zu beschreibende Krankheitsfall auf meiner Klinik lag, erinnerte ich mich der in diesen „Mitteilungen" vor einiger Zeit erschienenen Beobachtung von STINTZING (siehe Bd. 3, p. 461), welcher zuerst bei Tetanus die Spinalflüssigkeit besonders auf ihren Druck und auf ihre Giftigkeit untersuchte, und sie in einem seiner Fälle rascher tetanuserzeugend fand, als das Blut und selbst das Wundsekret desselben Kranken.

Unter diesen Umständen schien es mir geboten, zu Heilzwecken nicht nur im gegebenen Falle Spinalflüssigkeit zu entfernen, sondern die entfernte auch durch Antitoxinserum zu ersetzen.

Am 19. April 1899 wurde ein 19jähriger Erdarbeiter W. L., in unsere Klinik gebracht, welcher angab, in der Nacht vorher „plötzlich" sich nicht mehr recht im Bette herumdrehen und den Mund nicht mehr normal weit öffnen zu können. Rasch stellten sich Anfälle von Krämpfen im Rücken ein, die sehr schmerzhaft waren und den Rücken stark streckten und einbogen. Auch die Arme wurden angeblich von solchen Streckkrämpfen ergriffen, während die Beine frei blieben. Das

Schlucken ging gut von statten; im Gesicht soll kein Gefühl von Steifigkeit bestanden haben.

Etwa 3 Wochen vorher war eine kleine Wunde an der Sohlenfläche des rechten Fußes entstanden, die etwas eiterte, aber in 3 Tagen wieder zugeheilt sein soll, nachdem der Eiter mit samt einem in die Haut eingedrungenen Glassplitter herausgedrückt worden war. Barfuß will der Kranke niemals weder vorher noch nachher gegangen sein.

Am Aufnahmetage, also am ersten des Tetanus überhaupt, war das ausgebildete Bild des Starrkrampfes vorhanden: Der Mund konnte nur etwa 1 cm weit mit Anstrengung geöffnet werden; es bestand die bekannte Veränderung des Gesichtsausdruckes infolge von dauernder Zusammenziehung des Facialis; häufig trat sehr schmerzhafter Opisthotonus ein, etwa alle 3 Minuten. Auch nach dem Aufhören desselben besteht Anspannung der Rückenmuskeln, so daß mit Leichtigkeit die Hand zwischen Rücken und Bett geschoben werden kann. Auch die Bauchmuskeln erscheinen mäßig angespannt; der Kopf kann wohl nach der Seite, aber nicht hinreichend weit nach vorne bewegt werden.

Die Arme und Beine sind frei. Auf der rechten Fußsohle findet sich eine nicht besonders gut vernarbte, mit Schmutz belegte Narbe von etwa $^1/_2$ cm Länge. Sie ist nicht druckempfindlich und ihre Umgebung nicht gerötet.

Die Temperatur in der Achselhöhle betrug am Abend höchstens 37,0. — Starke Schweißabsonderung. — Die Patellarreflexe waren beiderseits mittelstark.

Am folgenden Tage, dem 20. April, blieb der Zustand im ganzen der gleiche; die Temperatur betrug des Morgens 37,4, am Abend 37,5. Der starken Schmerzen wegen wurde eine Einspritzung von 1 cg Morphium vorgenommen.

Am Nachmittage wurde sowohl die Narbe an der Fußsohle ausgeschnitten, als auch eine Injektion mit Behring'schem Antitoxinserum gemacht; und zwar wurden 250 Immunitätseinheiten subkutan eingespritzt. Wegen der heftigen Schmerzen wurden am Abend und in der Nacht 2 mal 2 g Chloralhydrat gegeben.

Trotz aller dieser Maßregeln nahmen aber am folgenden Tage die Krämpfe an Stärke, wenn auch nicht an Ausdehnung zu, so daß an diesem, dem 3. Tage der Krankheit, abends von neuem die gleiche Menge von Behring'schem Serum in der gleichen Weise eingespritzt wurde. Die Temperatur stieg am Abend dieses Tages auf 37,8. — Morphiuminjektionen und Chloralhydrat wurden bei dem Mitleid erregenden Zustande des Kranken weiter fortgegeben.

Am folgenden Morgen war der Zustand leidlich; gegen Mittag nahmen aber die Krämpfe wieder zu. Der Mund kann nur noch $^1/_2$ cm weit geöffnet werden; die Nasolabialfalten sind stärker als früher vertieft, die Stirnhaut ist tiefer gefurcht. Die Krampfanfälle folgen sich einander fast auf dem Fuße, sind aber von etwas kürzerer Dauer.

Nach weiterer Morphium- und Chloralhydratdarreichung trat in der Nacht vom 22./23. April von 4 Uhr morgens an Schlaf ein, der mehrere Stunden dauerte; am nächsten Morgen war aber der Zustand der frühere.

Die Temperatur war am 22. abends bis auf 37,7 gestiegen, am 23. früh auf 37,8.

Bei diesem Stande der Dinge beschloß ich, am 23. April, also am 5. Krankheitstage, unter Chloroformnarkose zunächst eine Lumbal-

punktion vorzunehmen, und sodann das Behring'sche Serum in mäßiger Menge direkt in die Cerebrospinalflüssigkeit hineinzuspritzen.

Die von Herrn Dr. Strasburger um 11 Uhr vormittags vorgenommene Lumbalpunktion ging leicht von statten. Die Spinalflüssigkeit stand ähnlich, wie in dem Stintzing'schen Falle, unter mäßig erhöhtem Drucke (260 mm, bei Stintzing 320 mm beide Male im Liegen des Kranken), war völlig klar, und enthielt, wie die spätere Untersuchung ergab, kein Eiweiß. Es wurden etwa 20 ccm entleert und dafür langsam 15 ccm Antitoxinserum eingespritzt. Der Puls des Kranken zeigte während dieser Unternehmungen keine deutlichen Veränderungen. Das Befinden des Kranken nach dem Aufwachen war gut; bald aber traten von neuem heftige Krampfschmerzen ein, so daß am Abend noch zweimal Morphiuminjektionen gemacht wurden. Der vorhandene Rest von Tetanusserum (10 ccm) wurde noch unter die Haut eingespritzt.

Die Temperatur stieg am Abend bis auf 38,6.

Mit großer Spannung erwarteten wir den Erfolg dieser unserer neuen Applikationsmethode.

Zwar war in der folgenden Nacht — wohl infolge der Einwirkung von Morphium und Chloralhydrat — guter Schlaf erfolgt, aber die Stärke des Opisthotonus, des Trismus und der Nackenstarre hatte sich nicht verringert, es war sogar eine weitere Ausbreitung des Tetanus zustande gekommen. Die Hebung der Arme im Schultergelenk, die vorher gut von statten ging, erwies sich als behindert, die beiden Beine wurden gestreckt gehalten, und aktive Bewegungen in ihren Gelenken waren nur in verminderter Ausgiebigkeit möglich. Der Patellarreflex war links mittelstark, rechts nicht auslösbar.

Die Anzahl der Krampfanfälle war gleich groß, ihre Dauer schien kürzer. Nach Angabe des Kranken sollen sie weniger schmerzhaft sein.

Auffallend war, daß eine umschriebene Ueberempfindlichkeit eines Teiles der Rückenhaut wieder stärker hervortrat, nachdem sie zwar schon am ersten Tage der Untersuchung konstatiert gewesen war, später aber nicht mehr sich nachweisen ließ.

Die Temperatur betrug am Morgen 37,6, am Abend nur 37,0.

Am folgenden Tage, dem 6. der Krankheit, blieb der Zustand im wesentlichen der gleiche, so daß am Nachmittage des 7. eine zweite Lumbalpunktion mit nachfolgender Einspritzung von Antitoxin vorgenommen wurde.

Diesmal wurden 30 ccm Flüssigkeit entleert, die ganz leicht getrübt erschien. Der Druck betrug wiederum 260 mm, das spez. Gewicht nahezu 1003. Darauf wurden 15 ccm Serum eingespritzt, der Rest des Fläschchens wurde subkutan einverleibt. Temperaturerhöhungen traten nicht wieder ein, waren auch am Tage nach der ersten intravertebralen Injektion nicht wieder zu stande gekommen.

In der folgenden Nacht war der Schlaf ziemlich gut, nachdem allerdings am Abend vorher die gewohnte Morphiuminjektion vorangegangen war. Auch soll nach Angabe des Kranken bis 10 Uhr morgens die Anzahl der Krämpfe, sowie ihre Intensität nachgelassen haben.

Im Laufe des Tages war aber der Befund der gleiche wie vorher, so daß von jetzt ab mit den Antitoxineinspritzungen ausgesetzt und nur 2—4 g Chloralhydrat neben Morphiuminjektionen weiter fortgegeben wurden, um die noch immer heftigen Schmerzen des Kranken zu lindern und Schlaf herbeizuführen.

Unter dieser Behandlung begannen dann in den folgenden Tagen die Krämpfe entschieden nachzulassen.

Am 30. April, am 12. Tage der Erkrankung, besteht noch dauernder Opisthotonus, aber der Kopf kann aktiv etwas nach vorn gebeugt werden und die Anzahl der Krämpfe ist geringer. Die Facialismuskeln sind weniger verzogen, Arme und Beine können besser bewegt werden. Ein leichter Tracheo-Bronchialkatarrh, der in den letzten Tagen entstanden war, ist nicht mehr so quälend als früher, weil der Schleim besser ausgehustet werden kann.

Am 3. Mai, dem 15. Krankheitstage, war zwar ebenfalls noch starker, aber nicht mehr schmerzender Opisthotonus vorhanden; krampfhafte Stöße bestanden aber schon seit 2 Tagen nicht mehr.

Die Bauchmuskeln sind noch mäßig gespannt, der Mund kann besser geöffnet werden. Der rechte Patellarreflex fehlt noch immer; ob auch der rechte Achillessehnenreflex, läßt sich wegen der nicht ausschaltbaren aktiven Spannung der Wadenmuskeln nicht bestimmen.

In der Folgezeit ging die Besserung langsam, aber stetig weiter vorwärts.

Erst am 23. Mai war der Opisthotonus völlig geschwunden, aber noch am 29. konnte der Mund nicht normal weit geöffnet werden. Der rechte Patellarreflex war auch am 5. Juni noch nicht wiedergekommen.

Auffallend war ein tagelang anhaltendes Erbrechen, ohne daß bei der Untersuchung des Magens und seiner Funktion ein Anhaltspunkt für die Ursache desselben gefunden wurde.

Gegen Mitte Juni war jede Spur des Tetanus geschwunden, nur fehlte noch immer der rechte Patellarreflex, während der rechte Achillessehnenreflex deutlich vorhanden war. Ebenso sind die Bauchdeckenreflexe nachweisbar.

Von der ausgeflossenen Spinalflüssigkeit war 3 mittelschweren (ca. 300 g wiegenden) Meerschweinchen ein Quantum von 1, 2 und 4 ccm unter die Bauchhaut gespritzt worden; Blut des Kranken wurde nicht injiziert, zumal wir in einem früheren Falle, ähnlich wie viele andere Untersucher, die Erfahrung gemacht hatten, daß weder durch Einspritzung von Blut noch von Blutserum Versuchstiere (Mäuse) tetanisch gemacht werden konnten; es trat aber kein Tetanus bei den Tieren auf. In den Schnitten aus dem gehärteten, ausgeschnittenen Gewebe der Fußsohle vermochte Herr Dr. Strasburger keine Tetanusbacillen nachzuweisen. Es lag ja auch keine eiternde Wunde mit Sekret, sondern ein Narbengewebe vor.

Es gehört der mitgeteilte Fall zu denjenigen, welche bei der Einwirkung des Behring'schen Serums günstig verliefen, während leider in einem nur allzugroßen Prozentsatz solcher Fälle der tödtliche Ausgang durch das Antitoxin nicht abgewandt werden konnte. Er gestattet aber an sich nicht, weder von einer günstigen noch von einer ungünstigen Wirkung des Mittels zu sprechen, obwohl das Serum in einer

Weise angewandt worden war, die ein unzweideutigeres Ergebnis erwarten ließ.

Der Tetanus muß als ein mittelschwerer betrachtet werden, da die Temperaturen in der ersten Zeit nicht besonders hoch angestiegen waren, und da die Infektion höchstwahrscheinlich schon ein paar Wochen weit zurücklag, sich wenigstens bei der Untersuchung nur noch eine schmutzige Narbe zeigte. Wie lange die Infektion aber vor dem Ausbruche der Krankheit eingetreten war, ließ sich um so weniger angeben, als der Kranke nicht zu sagen wußte, zu welcher Zeit er sich die Glassplitter in seine Wunde eingetreten hatte.

Man könnte sagen, daß das schon innerhalb der ersten 48 Stunden angewandte Antitoxin sofort die Schwere der Krankheit günstig beeinflußt und auch die Temperaturen auf niedriger Höhe gehalten hätte; indessen ist in ähnlichen Fällen ein derartiger Einfluß nicht beobachtet worden.

Ich selbst sah vor Jahren einen Fall von Tetanus ohne nachweisbare traumatische Ursache (veröffentlicht von A. Arnolds, „Zur Lehre vom Tetanus. Dissertation Bonn, 1899), in welchem 6 Tage lang Temperatursteigerung bestand, die sogar bis 39,2 in die Höhe ging, und in welchem die tetanische Starre etwa die gleich starke war, und dennoch auch ohne Antitoxin unter der alleinigen Einwirkung von Morphium, Chloral und lauen Bädern Heilung eintrat.

Auffallend war, daß selbst nach der direkten Einspritzung des Serums in die Spinalflüssigkeit sogar eine Weiterverbreitung des tetanischen Zustandes auf vorher nicht ergriffene Muskeln stattfand. Indessen kann man sich auch in dieser Beziehung vorstellen, daß die durch das Tetanusgift veränderten Ganglienzellen dieser Muskeln zwar noch nicht so stark alteriert waren, daß Krampf in den von ihnen versorgten Partien entstanden war, aber doch schon so erheblich, daß das Antitoxin diese in den ersten Stadien befindliche Veränderung nicht mehr paralysieren konnte, während es wohl imstande war, das noch freie, nicht an die Ganglienzellen gebundene Gift unschädlich zu machen. Immerhin schwächt das Unvermögen des Antitoxins, auch die Anfangszustände der Ganglienzellenveränderungen von einem gewissen frühen Stadium ab günstig zu beeinflussen, seine therapeutische Bedeutung bei schon ausgebildetem Tetanus nicht unerheblich ab.

Trotzdem könnte man in späteren Fällen versuchen, noch größere Quantitäten des Serums in die Cerebrospinalflüssigkeit hineinzuspritzen, als wir es gethan haben, besonders wenn man sich durch Einspritzungen unter die Haut überzeugt hat, daß das jeweilige Serum nicht entzündung- und fiebererregend einwirkt.

Sicherlich dürfte diese Methode der intracerebralen vorzuziehen sein, welche gewöhnlich wenigstens Trepanation des Schädeldaches ver-

langt und welche leicht Nebenverletzungen des Gehirnes verursachen kann. Da vor allem die Rückenmarksganglienzellen in weiter Ausdehnung ergriffen sind, bringt man ohnehin das Antitoxin dem eigentlichen Krankheitsherde durch die Einführung in die Spinalflüssigkeit bedeutend näher. Keinesfalls darf aber verabsäumt werden, etwaige Infektionsherde zu entfernen; auch wäre es grausam, neben der probatorischen Antitoxinbehandlung die sicher schmerzstillende Morphium- und Chloralbehandlung zu unterlassen.

Was die Giftigkeit der Spinalflüssigkeit angeht, so ist sie offenbar wechselnder Natur. Auch STINTZING fand sie in seinem zweiten Falle viel geringer, als in seinem ersten. Ueber diesen Punkt müssen also noch weitere Erfahrungen gesammelt werden.

Auffallend war endlich bei unserm Kranken das während des Tetanus sich einstellende Fehlen des rechtsseitigen Patellarreflexes. Da derselbe vor den spinalen Injektionen vorhanden gewesen war, liegt die Annahme am nächsten, daß bei diesen eine umschriebene Verletzung der Centralnervenwurzeln herbeigeführt worden ist, die allerdings zu weiteren Störungen keine Veranlassung gegeben hat. Die Theorie einer ascendierenden Neuritis beim Tetanus ist wohl jetzt allgemein verlassen; wäre sie aber auch richtig, so ließe sich schwer begreifen, warum nicht zunächst im Gebiete des rechten Nervus ischiadicus eine Veränderung der Reflexerregbarkeit eingetreten ist.

Corrigenda.

Auf pag. 22, Zeile 3 von oben, muß es heißen: SAWTSCHENKO anstatt SAW.

Frommannsche Buchdruckerei (Hermann Pohle) in Jena. — 1970

Nachdruck verboten.

VII.

Nephrektomie wegen Nierengeschwulst.

Von

Dr. **C. H. Stratz**

und Dr. **R. de Josselin de Jong**, den Haag.

(Hierzu Tafel II und 1 Abbildung im Text.)

I. Klinischer Teil.

Von Dr. C. H. Stratz.

Auf dem 12. internationalen medizinischen Kongreß zu Moskau 1897 konnte Küster mitteilen, daß nach seiner Berechnung die Mortalität nach Nephrektomie bei Neubildungen seit der Statistik von Gross von 60 Proz. auf 41 Proz. gesunken war.

Bei derselben Gelegenheit berichtete Tuffier, daß er selbst nur noch 26 Proz. (bei 30 Fällen) und Israël, daß er 12,5 Proz. (bei 24 Fällen) habe.

Aehnliche Resultate erreichte Trendelenburg [1]), der von 22 Fällen nur 3 = 13,6 Proz. verlor.

Während so die stets günstiger werdenden Resultate die Berechtigung der Nephrektomie mehr und mehr bestätigen, herrscht über die Indikationsstellung für die zu wählende Methode noch keineswegs Uebereinstimmung.

Ganz abgesehen von Tuffier's Vorschlag der Enucleation gutartiger Neubildungen mit Zurücklassung der nicht erkrankten Teile der Niere, handelt es sich bei der Nephrektomie um die Frage, ob die transperitoneale oder die lumbale Methode den Vorzug verdient.

1) Perthes, Ueber Nierenexstirpationen. Dtsch. Zeitschr. f. Chirurg., Bd. 42, p. 201.

Trendelenburg befürwortet die erstere für größere Tumoren, hauptsächlich wegen der leichteren Uebersicht über den Hilus; er will die lumbale Methode nur für infektiöse Fälle reservieren.

Küster hat sich für die lumbale Methode entschieden, die er die chirurgische nennt, während nach ihm „heute nur noch fast allein die Gynäkologen transperitoneal operieren“ [1]). Trotzdem rät auch Küster für schwerbewegliche Tumoren die transperitoneale Methode an.

Leider ist der zweite Teil von Küster's Nierenchirurgie noch nicht erschienen, und deshalb läßt sich nicht feststellen, wie Küster jetzt urteilt. Wenn er aber bei seiner früheren Auffassung geblieben ist, dann könnte ich daraus allein schon die Berechtigung zur Veröffentlichung des nachstehenden Falles von Nephrektomie schöpfen; denn ich habe als Gynäkologe die chirurgische Methode angewendet. Doch ist es keineswegs dieser Umstand, als vielmehr die klinisch und pathologisch-anatomisch nicht uninteressante Gestaltung des Falles, die dessen Publikation veranlaßt.

Der klinische Teil war derart, daß er die fragliche Niere auf das „Grenzgebiet zwischen Chirurgie und Gynäkologie“ und dadurch unter mein Messer brachte.

Am 18. März 1898 wurde ich von Dr. van Olst bei Frau H. in Konsult gerufen, wegen andauernder Blutungen aus den Genitalien und wegen eines Tumors in der Ileocöcalgegend, von welchem Dr. van Olst die Wahrscheinlichkeitsdiagnose: ren mobilis gestellt hatte.

Frau H., 44 J., VI para, 1 Abort, war stets gesund gewesen, Geburten und Wochenbetten waren normal und leicht verlaufen. Die Mutter war an Carcinom gestorben; weiter keine hereditäre Belastung. Die Menses waren stets profus, seit 2 Jahren besonders heftig, 8—10 Tage dauernd, in der letzten Zeit mit unangenehmem Geruch. Pat. will während der Menses auch Blutungen aus der Blase bemerkt haben.

Seit der letzten Entbindung vor 5 Jahren fühlte Pat. eine langsam wachsende Geschwulst in der rechten Seite, die seit 2 Jahren auch ziehende Schmerzen verursachte.

Status vom 18. März 1898. Lungen und Herz gesund. Urin enthält kein Albumen, reagiert sauer, spec. Gewicht 1018. In der Ileocöcalgegend ein beweglicher, nicht empfindlicher, unregelmäßig knolliger Tumor, der sich von der Crista bis unter den Rippenbogen hinaufschieben läßt. Rechte Niere an der normalen Stelle nicht zu fühlen.

Vaginal: Vagina geräumig, Uterus weich, vergrößert und empfindlich, in normaler Lage, beide Ovarien normal groß, beweglich und nicht schmerzhaft. Eine Verbindung des obenerwähnten Tumors mit den Genitalien läßt sich mit Sicherheit ausschließen.

Der Umstand, daß die rechte Niere am normalen Platze nicht zu fühlen war, zusammen mit der unregelmäßigen Gestaltung des Tumors

1) Centralblatt f. Chirurgie, 1897, p. 1039.

berechtigte uns zur Wahrscheinlichkeitsdiagnose einer rechtsseitigen Wanderniere, kompliziert mit einer Nierengeschwulst.

Soweit sich feststellen ließ, entstammten die Blutungen ausschließlich dem Uterus; da er vergrößert und empfindlich war, ließ sich eine Metritis und Endometritis diagnostizieren, die letztere war mit Rücksicht auf das Alter der Pat. und den in der letzten Zeit beobachteten üblen Geruch verdächtig auf Malignität.

Zur Sicherung der Diagnose beschlossen wir, eine Excochleation des Uterus vorzunehmen, welche im Falle gutartiger Erkrankung zugleich kurativ wirken konnte. Zudem war aber auch eine klinische Beobachtung der Pat. für einige Tage wünschenswert.

Nachdem Dr. VAN OLST sich in der Zwischenzeit durch wiederholtes Katheterisieren überzeugt hatte, daß der Urin kein Blut enthielt, wurde Pat. am 5. April 1898 in meine Klinik aufgenommen.

Am 6. April wurde der Uterus excochleiert; die durch Dr. DE JOSSELIN DE JONG vorgenommene mikroskopische Untersuchung der Schleimhaut ergab Endometritis glandularis hyperplastica, keine malignen Partien in einer Serie von 40 Schnitten.

Während des 10-tägigen Aufenthalts in der Klinik wurde der Urin täglich untersucht und gemessen. Die Reaktion war stets sauer, Eiweiß niemals nachzuweisen, das spec. Gewicht schwankte zwischen 1015 bis 1022, die Menge innerhalb 24 Stunden von 1000—1800 g bei durchschnittlich gleichmäßiger Flüssigkeitsaufnahme. Dabei wurde zu wiederholtenmalen die auffallende Thatsache konstatiert, daß der rechtsseitige Tumor sich größer und praller anfühlte in den Tagen, in welchen die Menge des entleerten Urins am geringsten (1000) war, daß dagegen an den Tagen, in welchen das Volumen des entleerten Urins 1600—1800 betrug, der Tumor deutlich sich verkleinerte. Doch blieb auch bei stärkerer Füllung des Tumors stets eine knollige Hervorragung an der lateralen Seite unten fühlbar.

Diese Beobachtung berechtigte uns, die Diagnose zu erweitern auf: Rechtsseitige Wanderniere mit intermittierender Hydronephrose und Nierengeschwulst.

Wir konnten weiter schließen, daß beide Nieren normalen Urin secernierten, daß jedoch der größte Teil, durchschnittlich 1 l täglich, von der linken Niere geliefert wurde.

Wir glaubten unter diesen Umständen von der Katheterisation der Uretheren absehen zu können und beschlossen, die Pat. vorläufig zu beobachten, ohne einen radikalen Eingriff vorzunehmen, der mit Rücksicht auf die Beweglichkeit des Tumors und die geringen Symptome, die sich auf ziehende Schmerzen in der rechten Seite beschränkten, nicht dringend indiziert erschien.

In der ersten Hälfte Mai trat die Menstruation auf, sie war wenig profus, dauerte nur 4 Tage, die Pat. fühlte sich wohl und kräftig. Am 10. Juni zeigte sich wieder eine leichte vaginale Blutung; die Pat. fühlte sich jedoch äußerst schwach. Dr. VAN OLST wurde gerufen und konstatierte, daß der Tumor bedeutend an Größe zugenommen hatte, prall und schmerzhaft war. Mit dem Katheter entleerte er nun große Massen dunklen Blutes aus der Blase; dasselbe war gleichmäßig mit dem Urin gemischt. Aus der Vagina kam kein Blut.

Am folgenden Tage sahen wir die Pat. zusammen. Der Tumor war kleiner geworden, aus der Blase ließen sich mit dem Katheter wieder große

Massen schwärzlichen Blutes entleeren. Unter fortwährender Eisapplikation verringerte sich die Blutung, am 13. wurde die Pat. in meine Klinik gebracht. Ihr Zustand war derart, daß es nicht mehr möglich war, sie zu baden; der Puls war sehr klein und hob sich am folgenden Tage nur wenig. Wir schritten darum ohne Zögern zur Nephrektomie.

Am 15. Juni 1898 führte ich dieselbe unter Assistenz der Herren Dr. van Olst, Dr. Feith und Dr. de Josselin de Jong aus.

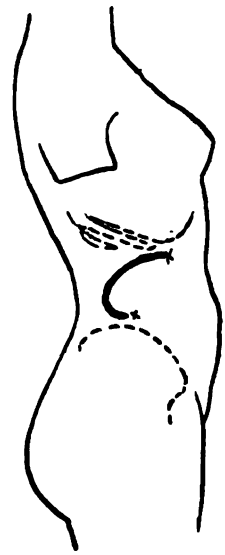

x—x Incision.

Incision (s. Fig.) von 12,5 cm Länge, unter der 11. Rippe beginnend, nach hinten bis an den vorderen Rand des Quadratus lumborum, und dann im Bogen bis etwa 2 cm oberhalb der Crista ilei weiter reichend. Weichteile größtenteils stumpf ohne starke Blutung getrennt. Der Tumor wird in die Wunde geschoben, leicht eventriert, die Kapsel gespalten, der Stiel in 3 Massenligaturen gefaßt, nach Abtrennung der Niere wird der Ureter nach innen umgestülpt, aus demselben einige braungelbe Blutcoagula entfernt, darauf mit doppelter Catgutetagennaht geschlossen. Nachdem ich mich davon überzeugt hatte, daß nirgends längs der Wirbelsäule infiltrierte Drüsen zu fühlen waren, nähte ich den Ureter zwischen den Muskelfascien im unteren Wundwinkel fest und schloß dann die ganze Wundfläche mit 4 durchlaufenden Catgutetagennähten, ohne zu drainieren. Dauer der Operation 15 Minuten.

Abends um 8 Uhr Blasenausspülung mit 2-proz. Borwasser; wenig Blut; es wird etwas Borlösung in der Blase zurückgelassen.

Abends 10 Uhr spontan uriniert, ziemlich hell, braunrotes Sediment.

16. Juni. Spontan uriniert, Blasenausspülung hell.

17. Juni. Blasenausspülung völlig rein.

18. Juni. Defäkation, wobei zugleich Urin gelassen wird.

Vom 19. Juni ab keine Ausspülungen mehr. Der Verlauf war, mit Ausnahme einer Abendtemperatur von 38,2° am 2. Tage, völlig reaktionslos.

Am 25. Juni stellten sich die Menses ein, die bis zum 5. Juli dauerten, wobei jedoch sehr wenig Blut entleert wurde.

Am 30. Juni verließ Pat. das Bett; die Wunde war p. p. geheilt.

28. Juli 1898. Menses 4 Tage lang. Schmerzen rechts verschwunden.

August. Menses wieder etwas länger dauernd. Jodinjektion mit Braun'scher Spritze.

September. Menses 4 Tage, nicht profus.

Oktober idem. Pat. fühlt sich völlig gesund und kräftig.

Die Urinsekretion war nach der Entfernung der rechten Niere kaum vermindert, und vom 18. Tage ab übertraf die Sekretion der linken Niere die frühere Sekretion beider Nieren. Am 5. Juli konnte, ebenso wie an den folgenden Tagen, die Menge nicht genau bestimmt werden, da ein Teil mit den Faeces zusammen entleert worden war. In den ersten Tagen nach der Operation wurde nicht gemessen, so lange Blasenausspülungen gemacht wurden.

Klinisch bemerkenswert erscheint mir in diesem Falle der Umstand, daß auch ohne Ureterenkatheterisation die gute Funktion der gesunden Niere festgestellt werden konnte, und daß die Diagnose trotz verschiedener Komplikationen leicht und sicher zu machen war; endlich auch, daß die Nephrektomiewunde primär ohne Drainage geschlossen werden konnte, ein Verfahren, das, soweit ich die Litteratur nachgesehen habe, bisher noch nicht angewendet wurde.

II. Pathologisch-anatomischer Teil.

Von Dr. R. de Josselin de Jong.

Die mir von Dr. Stratz zur Untersuchung übergebene Geschwulst ist gut apfelgroß, 7—8 cm Durchmesser, liegt im untersten Abschnitt der Niere und fühlt sich elastisch an.

Auf dem Durchschnitt zeigt der Tumor zum Teil cystösen Bau, neben einem mehr weicheren Abschnitt. Der Inhalt der Cysten ist zum Teil eine dunkle Flüssigkeit, zum Teil eine zähschleimige, glasige Masse; in einzelnen, namentlich den größeren Cysten, befindet sich schwarze Flüssigkeit, die auf alte Hämorrhagien schließen läßt.

Der mehr solide Teil des Tumors ist im allgemeinen gelb gefärbt, woraus ich auf Anwesenheit von Fett schloß; an einzelnen Stellen fanden sich rote Flecken, die auf recente Hämorrhagien deuteten. (S. Fig. I, Taf. II.)

Dazwischen sieht man fibröse Stränge, die in die Septa der Cystenwände ausstrahlen.

Die Niere selbst ist sehr blutreich, das Becken etwas erweitert mit ziemlich dicker Wand. Der Tumor hat eine deutliche Kapsel, und ist überall deutlich vom Nierengewebe abgegrenzt. Ich glaubte danach den Tumor für ein Cystadenom der Niere mit fettiger Degeneration und Hämorrhagien im soliden Teil ansehen zu müssen; die mikroskopische Untersuchung belehrte mich jedoch eines besseren.

Der Tumor wurde in Keyserling'scher Lösung[1]) fixiert, nach einigen Tagen übertrug ich einige Stückchen davon in 3-proz. Formollösung.

Diese wurden in Alkohol gelegt und in Celloidin eingebettet. Färbung mit Hämatoxylin-Eosin.

Bei schwacher Vergrößerung zeigt der allgemeine Aspekt der Geschwulst ein Netzwerk von fein-fibrillärem Bindegewebe, das reich durchzogen ist mit vielen stark mit Blut gefüllten Capillaren. Der Raum innerhalb des Netzwerks ist vollständig gefüllt mit großen, ziemlich unregelmäßig geformten, einander dicht anliegenden Zellen. Das Protoplasma derselben ist sehr oft absolut nicht gefärbt, was den Eindruck macht, als ob der Zellkörper ursprünglich mit einem Stoff gefüllt war, der daraus entfernt ist; auf vielen Stellen sieht man statt einem gefärbten Protoplasmas einen stark lichtbrechenden Stoff. Die meisten Zellen haben einen Kern, der normal aussieht, und nicht sehr groß ist. Die geringere

1) Centralblatt f. Gynäkologie, 1897, No. 2.

Größe der Zellen ohne Kern berechtigt mich zu der Annahme, daß bei ihnen der Kern zufällig nicht getroffen ist.

Dies ist der allgemeine Eindruck.

Auf denjenigen Stellen, die auf dem Durchschnitt makroskopisch Hämorrhagien zu sehen gaben, zeigen sich dieselben mikroskopisch als große, unregelmäßige Haufen von roten Blutkörperchen, die zum Teil zwischen den aneinandergedrängten Septa, zum Teil mitten zwischen den obenerwähnten großen Zellen liegen. An vielen Stellen haben die Extravasate diese Zellen in einer Weise verdrängt, daß dadurch künstlich kleine bluthaltenden Cysten gebildet werden. Wie dies möglich ist, erklärt sich bei Betrachtung mit stärkerer Vergrößerung (256×). Hierbei können wir zunächst die Form der Zellen und ihrer Kerne deutlich sehen (Fig. II *d* giebt dies ziemlich genau wieder); außerdem aber findet man, allerdings nur an sehr vereinzelten Stellen, in den kleinen Alveolen einen mehr oder weniger deutlichen adenomatösen Bau (Fig. 2 *a, b*).

Meist kann man bei diesen kleinen Alveolen wohl nicht gut von einem deutlichen, scharf begrenzten Lumen sprechen, jedoch die Zellen sind doch so angeordnet, daß Bilder wie Fig. 2 *b*, die durch Extravasate veranlaßt sind, sich erklären lassen: unregelmäßige, mit großen, und regelmäßigen Zellen bekleidete, mit roten Blutkörperchen gefüllte Hohlräume. Die wandständigen Zellen bieten, wie das auch anders mehrfach beobachtet ist, den stärksten Widerstand.

Außerdem sieht man hier und da solche Höhlen, die mit gleichartigen Zellen bekleidet, aber mit einer gleichmäßig hellrosa gefärbten Masse gefüllt sind (Fig. 2 *c*). Ob dies Blutserum ist, was der Befund in den anderen Höhlen wahrscheinlich macht, die neben dem gleichen Stoff rote Blutkörperchen enthalten, oder ob wir hier ein Degenerationsprodukt von Zellen vor uns haben, wage ich nicht zu entscheiden.

Jedenfalls läßt sich der allgemeine Bau des Tumors charakterisieren als ein alveolärer, und nicht als adenomatöser.

Was für eine Art von Geschwulst haben wir nun vor uns?

Von dem allgemein bekannten Nierenadenom unterscheidet sie sich:

1) durch den vorwiegend alveolären Bau,

2) durch die Form der Zellen.

Auch von den normaliter vorkommenden Nierenepithelien unterscheiden sich die Tumorzellen sehr deutlich; außerdem aber schließt die scharf abgegrenzte Kapsel des Tumors jeden Zusammenhang mit dem Nierengewebe aus.

In der Litteratur über Nierentumoren stieß ich sehr bald auf einige Fälle, die mit dem unserigen merkwürdig viel Uebereinstimmung zeigen; es sind dies die von GRAWITZ zuerst beschriebenen sogen. Strumae aberrantes der Nebenniere, welche einen lebhaften Streit verursacht haben. Die verschiedenen Auffassungen lassen sich in 3 Gruppen verteilen:

1) Einige, die gleich GRAWITZ, LUBARSCH, MANASSE u. a. der Auffassung von Struma aberrans capsulae suprarenalis huldigen.

2) Andere halten diese Geschwülste für Endotheliome. Diese Auffassung findet sich am schärfsten formuliert durch DRIESSEN, der

in seiner im Laboratorium Boerhave bearbeiteten Dissertation zwei derartige Nierentumoren nebst einem gleichartigen der Ulna beschrieb, die er, hauptsächlich auf Grund ihres Glykogengehaltes, als 3 analoge glykogenreiche Endotheliome auffaßte.

3) Eine dritte Gruppe wird in erster Linie durch SUDEK repräsentiert, der diese Geschwülste als Nierenadenome anspricht.

An dieser Stelle enthalte ich mich jeglicher Parteinahme, beabsichtige aber an anderer Stelle an der Hand von größerem Material die Frage wieder aufzunehmen.

Hier möchte ich allein, um die Uebereinstimmung der vorliegenden Geschwulst mit den übrigen zu konstatieren, die wichtigsten Punkte aus der Litteratur hervorheben.

GRAWITZ führt als Kriterium für die Diagnose der Strumae aberrantes der Capsula suprarenalis an:

1) Der Tumor liegt dicht unter der Kapsel.

2) Die Zellen haben nichts von den normalen Nierenzellen.

3) Der Inhalt der Zellen besteht aus Fett in größeren oder kleineren Tropfen.

4) Der Tumor hat eine eigene Kapsel.

5) An der Peripherie des Tumors überwiegt der zellige Bau, in der Mitte der fibröse Bau.

6) In den Gefäßen findet man meistens Amyloid.

LUBARSCH giebt als Kriteria:

1) Die Tumoren sitzen subcapsulär, ohne Bevorzugung des oberen oder unteren Nierenpols.

2) Meist multiple Knoten.

3) Graugelb bis schwefelgelb, wie die Nebennierenrinde.

4) Weich, oft gelappt.

5) Große Neigung zu myxomatöser Degeneration und Cystenbildung.

6) Häufige Metastasen längs der Blutbahnen, hauptsächlich der Venen.

Die mikroskopische Untersuchung ergab als Regel:

1) Zusammengesetztes Gewebe: fein bindegewebiges Stroma, zu einem Netzwerk angeordnet, gefüllt mit:

2) großen polygonalen Parenchymzellen.

3) Diese Zellen enthalten Fett in großen und kleinen Tropfen, und

4) Glykogen.

5) Die Zellen liegen meist als solide Stränge oder Konglomerate in den Bindegewebsmaschen, aber umschließen auch wohl kleine Lumina.

6) Zeichen regressiver Metamorphose, schleimige, hyaline und kolloide Entartung.

7) Scharfe Abscheidung gegen das Nierengewebe.

Man ersieht daraus, daß meine Beschreibung insoweit am meisten mit den Bedingungen des Struma aberrans der Nebenniere übereinstimmt.

Es erübrigt mir nur noch, die Anwesenheit von Fett und Glykogen zu konstatieren.

Einige in 1-proz. Osmiumsäure gelegte Stückchen zeigten eine große Anzahl größerer und kleinerer Fetttropfen innerhalb der Zellen (Fig. III, *b*).

Um das Glykogen nachzuweisen, bediente ich mich der folgenden Methode.

Einige Tumorstückchen wurden nach genügender Härtung in Alkohol nicht eingebettet, sondern direkt geschnitten und mit einer Lösung von LUGOL'scher Flüssigkeit und Glycerin. pur. āā behandelt.

Das Glykogen, das meist in Form von kleinen, glänzenden (durch den Alkohol niedergeschlagenen) Stückchen sich findet, färbt sich dann mit dem freien Jod dunkelbraunrot, während das übrige Gewebe gelb wird. Die Schnitte werden in demselben Medium betrachtet.

In den ersten Präparaten fanden sich nur ganz vereinzelte, braune, mehr oder weniger runde und wenig glänzende Stückchen, welche in den großen Zellen der verschiedenen Alveolen lagen. Es waren ihrer aber so wenige, daß ich Bedenken trug, sie für Glykogen zu halten. Nach den Untersuchungen anderer Autoren hatte ich viel mehr erwartet.

Nun ist aber bekannt, daß Glykogen in Wasser sich auflöst. Der Tumor hatte, bevor ich die Reaktion machte, bereits 5 Monate in KEYSERLING'scher Lösung gelegen, die viel Wasser enthält, so daß ich das geringe Resultat meiner Glykogenuntersuchung diesem Umstand meinte zuschreiben zu müssen. War dem so, dann mußte ich in den Stückchen, die ich, ein paar Tage nach der Operation, aus dem Tumor geschnitten und direkt in Alkohol gelegt hatte, Glykogen in großen Massen finden. Zu meinem Glück fand ich noch einige dieser in Celloidin eingeschlossenen Stücke. Mit Alcohol absol. und Aether extrahierte ich das Celloidin soviel wie möglich und untersuchte nun auf Glykogen. Diesmal fand ich sofort eine große Masse der dunkelrotbraunen Körnchen in den intraalveolären Parenchymzellen (Fig. III*a*), und ich konnte außerdem durch eine andere Untersuchung beweisen, daß es sich um Glykogen und nicht etwa um etwas anderes, etwa Amyloid, handelte. Denn zunächst fiel die Amyloidreaktion negativ aus. Außerdem aber habe ich, wie DRIESSEN gethan hat, einige Schnitte in Speichel gelegt. Speichel scheint Glykogen, auch in der Kälte, besonders schnell aufzulösen; dann aber scheint nach DRIESSEN die Reaktion des Speichels keine Umsetzung des Glykogens ($C_6H_{10}O_5$) in Zucker ($C_6H_{12}O_6$) zu sein. DRIESSEN hat bereits in seiner sorgfältigen Arbeit nachgewiesen,

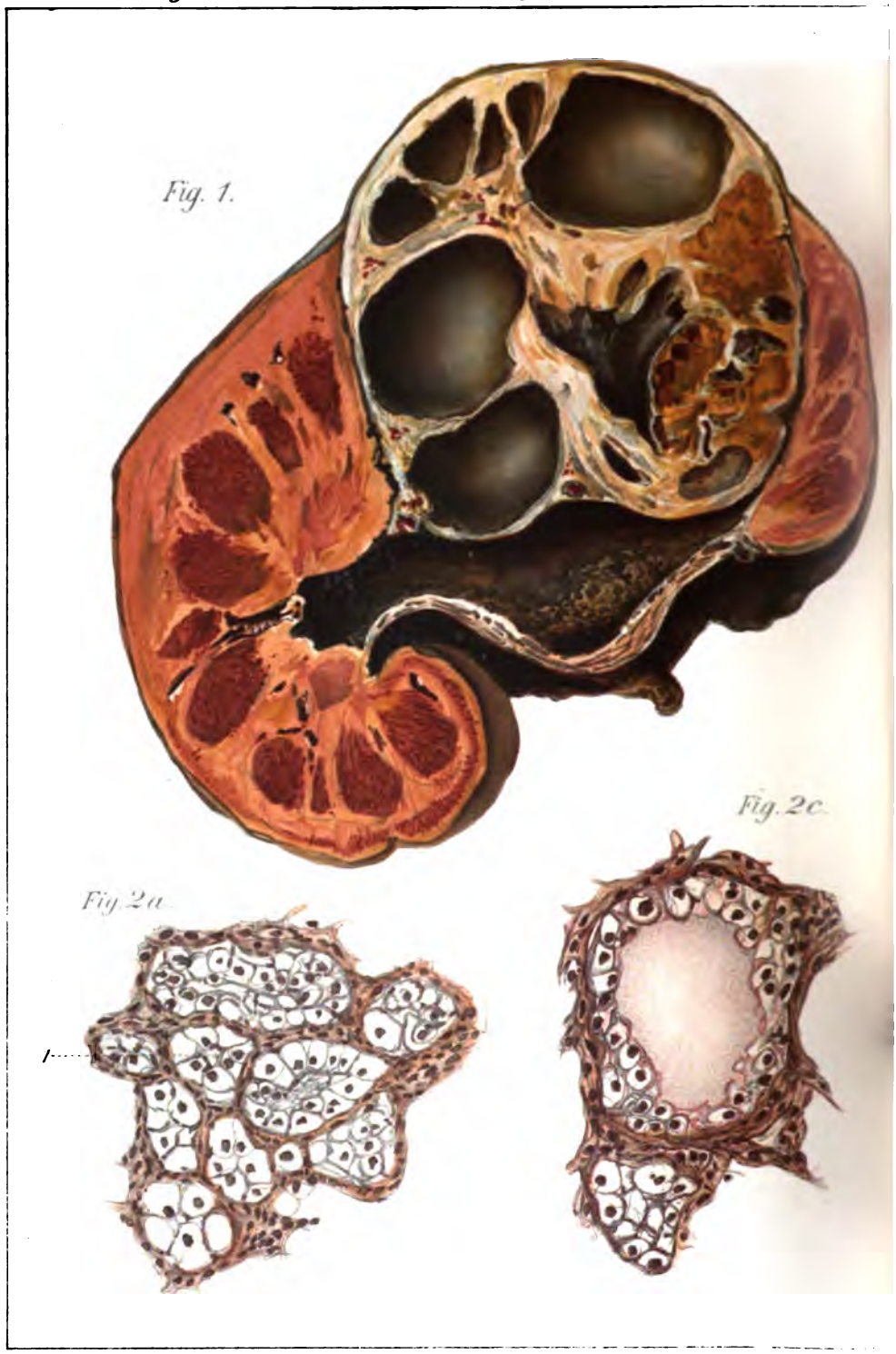

Stratz u. Josselin de Jong

Fig. 2b.

Fig. 3a.

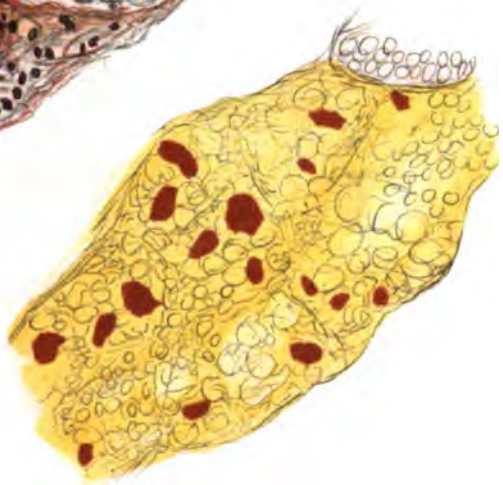

Fig. 2d.

Fig. 3b.

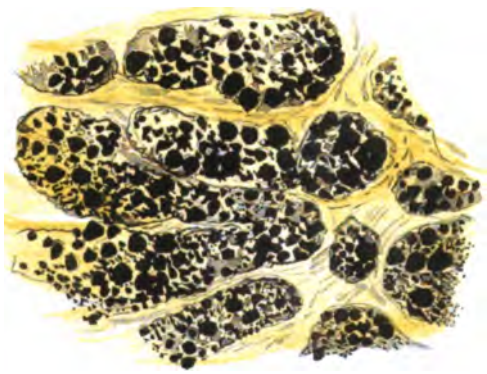

Fischer, Jena

Lith. Anst. v. P. Weise, Jena

daß erst beim Kochen das Glykogen durch Speichel in Dextrin umgesetzt wird.

Die Schnitte mußten demnach im Speichel ebenso wie im Wasser die Glykogenkügelchen verlieren.

Das war in der That der Fall: Allerdings nicht wie bei DRIESSEN in der kurzen Zeit von 5 Minuten, aber doch innerhalb $^1/_2$ Stunde wurde die LUGOL'sche Reaktion negativ.

Ich lasse es unentschieden, ob die Reaktion verzögert wurde durch die Anwesenheit von Celluloidin, das die Glykogenkügelchen einschloß, oder durch die intracelluläre Lage derselben, oder endlich durch die vorhergehende Behandlung mit Alkohol.

Jedenfalls steht fest, daß Glykogen da ist.

Unser Fall entspricht demnach der von GRAWITZ und LUBARSCH gegebenen Beschreibung völlig.

Ebenso ist dies der Fall mit den Befunden von DRIESSEN, dessen Fig. 1 beinahe unverändert einen analogen Teil unserer Geschwulst wiedergiebt: der alveoläre Bau, die Form der Zellen, Fett und Glykogengehalt, das makroskopische Aussehen des Tumors finden sich in DRIESSEN's Beschreibung genau ebenso.

Unzweifelhaft haben wir es also hier mit einem weiteren Falle derselben Gruppe zu thun, die DRIESSEN für Endotheliome, GRAWITZ für Strumae aberrantes und SUDECK für einfaches Nierenadenom hält. Wir bitten, unseren Fall ohne irgendwelche Stellungnahme als einen rein kasuistischen Beitrag aufzufassen.

Aus der chir. Abteilung des städt. Krankenhauses Am Urban in Berlin.
(Direktor: Prof. Dr. W. Körte.)

Nachdruck verboten.

VIII.

Zur chirurgischen Behandlung der tuberkulösen Bauchfellentzündung.

Von

Dr. **Julius Herzfeld,**
Assistenzarzt.

Seitdem König im Jahre 1884 durch den Nachweis der Heilbarkeit der tuberkulösen Peritonitis nach Laparotomie das Interesse für diese Krankheit wachgerufen hat, sind von deutscher, französischer und italienischer Seite zwar eine Reihe größerer Zusammenstellungen über dieses Thema aus der Litteratur angefertigt worden; indes liegt es in der Natur der Dinge, daß derartige Statistiken nicht besonders beweiskräftig sind, da sie sich auf die als geheilt veröffentlichten Fälle stützen müssen, die ungeheilten aber, die zu veröffentlichen man meist keinen Grund hat, nicht berücksichtigen können.

Beweisend für den Wert der Behandlungsmethode sind die Ergebnisse, die an Fällen aus ein und derselben Klinik nach ein und demselben Prinzip gewonnen sind, zumal dann, wenn eine derartige Statistik alle in der Anstalt beobachteten Fälle umfaßt.

Im Nachstehenden erlaube ich mir über alle diejenigen hierher gehörigen Fälle zu berichten, welche von 1890—1898 an der chirurgischen Abteilung des Urbankrankenhauses zur Beobachtung kamen.

Die wesentlichen Formen, welche die tuberkulöse Erkrankung des Bauchfelles annehmen kann, sind folgende:

1) Die miliare bezw. submiliare, exsudative Form. Man findet dabei das Peritoneum gewöhnlich stark injiziert, mit grauen, durchscheinenden Knötchen besetzt, welche die Größe eines Hirsekorns oder noch geringere haben und nur ausnahmsweise zu Gruppen zusammengedrängt stehen. Die Darmschlingen sind dabei mit fibrinösen Belägen bedeckt, hier und da auch leicht miteinander oder mit dem

Peritoneum parietale verklebt, ohne daß es, zunächst wenigstens, zu Verwachsungen kommt. Das Exsudat ist dabei je nach dem Ursprung, den die Bauchfelltuberkulose genommen hat, klar serös, leicht getrübt oder sogar etwas mit Eiter vermengt, während rein eiteriges oder gar jauchiges Exsudat in der Regel mit hochgradigeren Veränderungen des Peritoneums selbst verknüpft ist.

2) Die knollige, schrumpfende Form.

Dabei tritt das Exsudat mehr in den Hintergrund, ja es kann mitunter ganz fehlen. Das Netz ist dabei meist aufgerollt, ja mitunter geradezu in einen dicken, höckerigen, quer oder schräg verlaufenden Strang verwandelt und mit Knoten durchsetzt, die eine recht erhebliche Größe, manchmal die eines Apfels erreichen. Aehnlich verhält sich das Mesenterium, das dabei beträchtlich sich verkürzt und oft die ganzen Dünndärme nach rechts herüberzieht. Die Därme sind meist in kontrahiertem Zustand, die Darmwand ist verdickt und auf der Darmserosa sieht man zwischen grauen miliaren Knötchen gelbe, bis erbsengroße Knoten, die deutlich verkäst sind. Feste Verwachsungen zwischen den einzelnen Darmschlingen erschweren manchmal den Zugang zur freien Bauchhöhle außerordentlich, größere, in Schwielen eingebettete, häufig verkäste Knoten erwecken den Eindruck, als ob hier wirkliche Tumoren vorliegen.

3) Die adhäsive Form.

Eine freie Bauchhöhle ist hier eigentlich überhaupt kaum noch vorhanden. Ueberall sind Darmschlingen untereinander oder mit dem wandständigen Peritoneum fest verwachsen, die Verwachsungen sind mit Tuberkeln durchsetzt, diese zum großen Teil verkäst. Zwischen den Adhäsionen kommt es zu Exsudationen, dadurch werden cystische Geschwülste vorgetäuscht. Die Tuberkel zwischen den Adhäsionen zerfallen, das Exsudat wird dann puriform, oder wenn infolge des Druckes von außen die Darmwand verdünnt und durchlässig wird, kommt es zu Abscessen, ja wenn schließlich eine Perforation entsteht, zu jauchigen Eiterungen, oder wenn die Darmschlinge der Bauchwand adhärent war, zu Darmfisteln, wohl gemerkt, ohne daß hier ein tuberkulöses Darmgeschwür vorhergegangen sein braucht.

Selbstverständlich sind diese 3 Formen nicht streng voneinander geschieden, es kommen da Uebergänge und Kombinationen der einen mit der anderen vor, nur sollen sie gewisse schematische Grundzüge darstellen, deren Bedeutung für die Prognose nicht zu unterschätzen ist.

Der Tuberkel — das gilt heute als feststehende Thatsache — ist das Produkt des Tuberkelbacillus, oder vielmehr er ist die lokale Reaktionswirkung des Organismus, mit der dieser auf die Invasion des Tuberkelbacillus antwortet. Wenn es nun auch nicht immer gelingt, jedesmal in jedem Knötchen die Anwesenheit von Tuberkelbacillen auf Schnitten nachzuweisen, hat man daraus noch nicht

das Recht abzuleiten, daß hier keine Tuberkelbacillen mit im Spiele seien, vielmehr mag ORTH recht haben, wenn er behauptet, daß hier ungenügende Untersuchungen die Schuld an dem negativen Resultat tragen. Seltener finden sich die Bacillen in dem Exsudat der tuberkulösen Peritonitis, gleichviel, ob dies serös, serös-eiteriger oder rein eiteriger Natur sei. In das Exsudat gelangen die Tuberkelbacillen erst aus den Tuberkeln, aus denen sie ja eigentlich erst dann frei werden können, wenn die Tuberkel zerfallen.

Wie gelangen nun die Tuberkelbacillen in bezw. auf das Peritoneum?

Es giebt, wie wir durch die Untersuchungen von KLEBS und WEIGERT wissen, dafür zwei Wege: 1) der hämatogene, 2) der lymphatische.

Auf dem hämatogenen Wege kommen die Bacillen ins Peritoneum nicht nur dann, wenn es sich um eine allgemeine Miliartuberkulose handelt, bei der — nach den Untersuchungen von WEIGERT und BENDA häufig infolge des direkten Durchbruchs der Tuberkulose in eine Vene — der gesamte Organismus mit Bacillen überschwemmt wird und in fast allen oder sogar allen Organen miliare Knötchen entstehen, sondern es ist auch wohl möglich, daß bei einer wenig fortgeschrittenen Lungentuberkulose oder primären Tuberkulose eines anderen Organes — verkäste Bronchialdrüse oder dgl. — nichts weiter sekundär erkrankt, wie allein das Bauchfell, mitunter allerdings zugleich mit anderen serösen Häuten.

Den Weg durch die Lymphbahnen, so nehmen wir an, schlagen die Tuberkelbacillen ein, wenn ein intraabdominell gelegenes oder, wie KÖNIG und nach ihm KOCKS zuerst äußerten, auch nur an die Bauchhöhle angrenzendes Organ tuberkulös erkrankt war, ohne daß ein direkter Durchbruch aus dem primären Herd in die Bauchhöhle erfolgt zu sein braucht. Ist ein solcher eingetreten, dann ist die Erklärung für die Entstehung der Tuberkulose natürlich die einfachste. Damit eine Perforation zustande kommen kann, gleichviel ob aus dem Darm, den Genitalien des Weibes oder einer mesenterialen Lymphdrüse, ist Vorbedingung, daß in einem dieser Organe ein mit Zerfall einhergehender geschwüriger Prozeß voraufgegangen ist. Dementsprechend werden, da es sich dann meist um Mischinfektionen handelt, mit den Tuberkelbacillen zugleich auch andere Keime, sicherlich bei dem Durchbruch eines tuberkulösen Darmgeschwüres, wenn auch vielleicht nur in geringer Zahl, in die Bauchhöhle gelangen und die Folge davon wird sein, daß zugleich eine eiterige oder gar jauchige Infektion des Peritoneums erfolgt.

Es ist nun bei dem mehr chronischen Verlauf der Tuberkulose im allgemeinen und bei der Neigung des Peritoneums zu Adhäsionsbildung ein nicht gar so seltenes Vorkommnis, daß nicht auf einmal

eine tuberkulöse Erkrankung des ganzen Bauchfells erfolgt, es kann vielmehr in der Umgebung eines tuberkulös erkrankten Organs zu einer circumskripten tuberkulösen Peritonitis kommen, die dann entweder zeitlebens auf ihren Herd beschränkt bleibt oder aber später noch wieder den anfangs durch die Adhäsionen gezogenen Wall durchbricht und diffus wird.

Die Thatsache, daß man mitunter bei allgemeiner Bauchfelltuberkulose besonders zahlreich entwickelte Tuberkel in der DOUGLAS'schen Falte sowie in herniösen Ausstülpungen des Peritoneums gefunden hat, hat man damit erklärt, daß hier einerseits der tiefste Punkt der Bauchhöhle sei, nach welchem sich die Bacillen, dem Gesetz der Schwere folgend, am ehesten senken, andererseits damit, daß hier die fehlende oder geringe Peristaltik den Parasiten mehr Ruhe läßt, sich anzusiedeln. Die Tuberkelentwickelung im Bruchsack hat dazu geführt, das besondere Krankheitsbild der Tuberculosis herniosa (BRUNS, JORDAN) zu konstruieren, denen ich einen gleichartigen Fall anzureihen imstande bin (Fall V).

Vielfach ist von pathologischen Anatomen (KLEBS, ZIEGLER u. a.) das häufige Zusammentreffen von Lebercirrhose und tuberkulöser Peritonitis beobachtet worden, ohne daß es gelungen ist, einen ätiologischen Zusammenhang zwischen diesen beiden Krankheiten herzustellen oder gar zu begründen. Schon VIRCHOW macht in seiner Geschwulstlehre darauf aufmerksam, daß es häufig außerordentlich schwierig, ja mitunter ohne Mikroskop geradezu unmöglich ist, kleine Lebertuberkel zu erkennen. Möglich, daß — wenigstens in einem Teil der Fälle — diese den Obduzenten entgangen sind, da man sich mit der makroskopisch gestellten Diagnose Lebercirrhose begnügte.

Klinischer Verlauf. Diagnose.

Nach dem Vorhergehenden ist es ohne weiteres begreiflich, daß der klinische Beginn der Krankheit ein anderer ist, wenn sie bei einem sonst durch und durch tuberkulös erkrankten Individuum als eine von vielen Lokalisationen der Gesamterkrankung hinzutritt, oder wenn sie einen bis dahin anscheinend gesunden Menschen befällt oder einen an einer Lokaltuberkulose eines Unterleibsorgans Leidenden und bei diesem dann das gesamte Krankheitsbild beherrscht.

Nur die letzteren Fälle können uns hier interessieren, da nur sie ja den Angriffspunkt einer eingreifenden Therapie bilden können.

Die Krankheit befällt in der Regel jugendliche Individuen, nicht gar so selten Kinder, Frauen häufiger als Männer.

Sie beginnt gewöhnlich mit Störungen des Allgemeinbefindens, Nachlassen des Appetits, Leibschmerzen, unregelmäßigem, bald vermehrtem, bald erschwertem Stuhlgang, ohne daß übrigens leichte Diarrhöen jedesmal als Zeichen einer gleichzeitigen Darmtuberkulose

zu deuten wären; dabei besteht unregelmäßiges, manchmal nur geringes, in anderen Fällen hohes remittierendes Fieber, ein anderes Mal wieder fehlt dieses ganz; die Kräfte sinken, der Patient magert ab, nur der Bauch wölbt sich mehr und mehr; die Bauchdecken werden dadurch gedehnt, man sieht deutliche Striae, mitunter sind die Venen am Bauch geschlängelt und erweitert, wenn auch nie in dem hohen Grade wie bei der Lebercirrhose.

Die Auftreibung des Leibes kann eine ganz gewaltige sein und ist in der Mehrzahl der Fälle auch dasjenige Symptom, das die Mütter der erkrankten Kinder oder die erwachsenen Patienten mit Besorgnis erfüllt und sie zum Arzte treibt. Trotz des großen Umfanges des Abdomens ist dieses dabei in der Regel doch nicht so trommelförmig gespannt wie bei einer Perforationsperitonitis, die Bauchdecken haben einen gewissen Grad von Schlaffheit bewahrt und sind in geringem Grade eindrückbar; es ist eben keine Luft in der Bauchhöhle und die Schmerzen sind meist auch nicht so erheblich, daß der Kranke reflektorisch seine Bauchmuskeln anspannte.

In der Bauchhöhle kann man in diesen Fällen schon ziemlich frühzeitig ein Exsudat nachweisen, häufig frei beweglich, häufiger aber noch daneben abgekapselte Dämpfungszonen, die bei Lagewechsel keine Schalländerung zeigen.

Läßt man das Exsudat ab, so fühlt man oft hier und da in der Bauchhöhle höckerige, etwas empfindliche Resistenzen und hat bei tiefen Respirationen das Gefühl des Reibens zwischen den Peritonealblättern.

Ist dies das Krankheitsbild, wie es in den meisten Fällen sich uns darbietet, so kommen doch gelegentlich andere Formen vor, in denen der Beginn sowohl wie der weitere Verlauf recht wesentliche Abweichungen davon zeigen.

Ist der Ausgangspunkt der Peritonitis eine tuberkulöse Erkrankung des Wurmfortsatzes oder der weiblichen Genitalien, so kann diese wochenlang das Krankheitsbild beherrschen, bis sich mehr oder weniger plötzlich Symptome einer allgemeinen Erkrankung des Bauchfells hinzugesellen, ja es kann vorkommen, daß man, ohne vorher Zeichen einer Beteiligung des Peritoneums wahrgenommen zu haben, bei einer zur Entfernung des Processus vermiformis oder der Adnexe vorgenommenen Laparotomie das ganze Bauchfell mit Tuberkeln übersät findet. Es würde den Rahmen dieser Arbeit überschreiten, wollte ich hier eine Darstellung des Verlaufes der tuberkulösen Appendicitis oder der tuberkulösen Salpingitis bezw. Oophoritis geben, es genüge hier darauf hinzuweisen, daß in jedem Falle von chronisch verlaufender Perityphlitis wie Tubooophoritis, bei der unter der üblichen Therapie (Bettruhe, Umschläge, Opium, später Abführmittel) keine Besserung im Befunde eintritt, im Gegenteil unter anhaltender Temperaturer-

höhung das Exsudat zunimmt, ohne zu vereitern, besonders wenn es sich um einen hereditär belasteten oder sonst tuberkulös erkrankten Patienten handelt, der Verdacht auf specifische Affektion erweckt werden sollte. Tritt dazu eine Auftreibung des Abdomens, wird der Bauch an verschiedenen Stellen oder auch in toto druckempfindlich, bildet sich freier Ascites oder sammelt sich hier und dort ein abgekapseltes Exsudat an, fühlt man knollige Resistenzen und kommt das Individuum dabei in seiner Ernährung mehr und mehr herunter, dann wird die Diagnose: tuberkulöse Peritonitis in der Regel zu Recht bestehen.

Aber auch eine — klinisch wenigstens — idiopathisch erscheinende Bauchfelltuberkulose kann ein wesentlich anderes Aussehen annehmen, wie das zuerst beschriebene, nämlich dann, wenn diejenige Form der Peritonealtuberkulose vorliegt, welche mit der Bildung von Scheingeschwülsten einhergeht (KÖNIG). Es entstehen an einer, mitunter auch an mehreren Stellen des Abdomens entweder von vornherein cystisch sich anfühlende oder mehr knollige Tumoren, die anfänglich oft recht beweglich sind, allmählich aber, wenn sie nicht, was auch vorkommt, spontan zu schrumpfen anfangen, mit der Bauchwand oder dem Becken verwachsen, dabei an Größe zunehmen und schließlich den größten Teil des gesamten Bauchraumes einnehmen können.

Es sind das diejenigen Fälle, die häufig genug Anlaß zu Verwechselungen mit Ovarialcysten gegeben haben, besonders dann, wenn sie ins kleine Becken hineinreichten und in der Umgebung der Genitalien lagen. Sind die Resistenzen multipel oder bestehen event. gleichzeitig tuberkulöse Affektionen anderer Organe, dann macht die Diagnose natürlich erheblich geringere Schwierigkeiten. Sind knollige, höckerige Tumoren im Bauche zu fühlen, läßt sich kein flüssiges Exsudat nachweisen, dann kann die Unterscheidung von malignen Neoplasmen in der Bauchhöhle mitunter ganz unmöglich werden, besonders dann, wenn zugleich ein Darmtumor am Coecum vorzuliegen scheint, der Stenosenerscheinungen hervorruft. Im allgemeinen wird man nicht fehlgehen, bei jugendlichen Individuen auf Tuberkulose, bei älteren eher auf Carcinom zu fahnden, indes eine strenge Altersgrenze giebt es für beide Erkrankungen nicht; Ascites kann bei beiden fehlen oder vorhanden sein, auch Fieber und Kachexie sind nicht ausschlaggebend; meist wird man darauf angewiesen sein, die hereditären Verhältnisse heranzuziehen und den übrigen Körper auf etwaige Tuberkulose genau zu untersuchen. In letzter Linie bliebe vielleicht noch eine probeweise Injektion mit dem alten KOCHschen Tuberkulin übrig, ob aber nicht eine explorative Laparotomie mit Excision eines Probestückchens zur mikroskopischen Untersuchung harmloser, sicher aber zuverlässiger ist, möchten wir noch dahingestellt sein lassen.

Die Krankheit hat im allgemeinen einen progredienten Charakter; überläßt man die Patienten sich selbst, so werden sie immer elender, der Appetit verliert sich sehr bald, die Kräfte gehen dementsprechend herunter, die Kranken fangen an hektisch zu fiebern, Darmperforationen entstehen, in der Umgebung der Fisteln erkrankt die Haut tuberkulös und zerfällt, es tritt Tuberkulose anderer Organe hinzu, oder, wenn sie schon vorher dagewesen ist, schreitet sie fort und die Patienten gehen dann unter dem Bilde der Kachexie, häufig mit amyloider Degeneration der Unterleibsorgane zu Grunde. In anderen Fällen erfolgt eine Darmperforation in die Bauchhöhle hinein und es entsteht auf die Weise eine meist tödliche Perforationsperitonitis.

Doch nicht ganz so traurig verläuft in jedem Falle die Krankheit. Es können Stillstände eintreten (VIERORDT), die monate-, ja jahrelang anhalten, ohne daß die Krankheit weder lokale Fortschritte macht, noch der Kranke in seinem Allgemeinzustand erheblich zurückkommt, es kann sogar das ganze Krankheitsbild zurückgehen und zu einer vollständigen spontanen Heilung kommen. Freilich läßt sich bei diesen Fällen stets der Einwand erheben, daß hier die tuberkulöse Natur der Erkrankung nicht mikroskopisch sichergestellt ist, und sie sind darum gegenüber den durch chirurgische Eingriffe zur Heilung gebrachten und durch das Mikroskop bestätigten Fällen statistisch nicht zu verwerten, indes ist bei der Häufigkeit der tuberkulösen gegenüber der chronischen, nicht tuberkulösen Peritonitis wohl in der Regel anzunehmen, daß eine tuberkulöse Erkrankung auch in diesen Fällen vorgelegen hat (VIERORDT, NOTHNAGEL), um so mehr als der Beweis der Heilbarkeit der tuberkulösen Bauchfellentzündung auch mikroskopisch oft genug erbracht ist.

Behandlung.

Ohne Zweifel ist in den meisten Fällen tuberkulöser Bauchfellerkrankung das hervorstechendste Symptom der Ascites; die mitunter ganz enorme Auftreibung des Leibes, bedingt durch die Ansammlung reichlicher Flüssigkeit in der Bauchhöhle, tritt am meisten hervor, und es ist daher ohne weiteres begreiflich, daß sich gegen den Ascites zu der Zeit, wo man genötigt war, rein symptomatisch zu behandeln, die ersten therapeutischen Eingriffe richteten. Alle die inneren und äußeren Mittel, die nach der Vorstellung der Aerzte überschüssige Flüssigkeitsmengen aus dem Körper herausbefördern sollten, indem sie die von Natur zur Sekretion bestimmten Organe zu stärkeren Ausscheidungen anregten, wurden gegen ihn ins Feld geführt. Abführmittel und Diuretica, Hautreizmittel und Diaphoretica aller Art waren die gebräuchlichen Mittel dazu; daneben suchte man durch roborierende Diät und zweckmäßige Lebensweise den allgemeinen Kräftezustand zu heben und verordnete Chinin, wenn das Fieber eine erhebliche Höhe

erreichte. Dem Leberthran und den Jodpräparaten wurde zeitweise eine Art specifischer Wirksamkeit zugesprochen. Hydropathische Umschläge, äußerlich angewandte Schmierseife und Quecksilbersalbe vervollständigten das recht reichhaltige Armamentarium therapeutischer Hilfsmittel, die, wie schon ihre große Auswahl zeigt, als zuverlässig nicht angesehen wurden. Als man dann, gestützt auf die günstigen Erfahrungen bei antiseptisch vorgenommenen Eingriffen, mutiger wurde zu chirurgischem Vorgehen, ging man dem Ascites direkt zu Leibe und ließ ihn mittels Punktion mit einem Troicart ab, ohne indes einen wesentlichen Fortschritt in der Therapie damit zu erzielen.

Einen Umschwung erlitt die Behandlung erst, als KÖNIG 1884 darauf hinwies, daß die tuberkulöse Entzündung des Bauchfells nach dem einfachen Bauchschnitt heilen könne. Er drückte sich damals außerordentlich vorsichtig dieser seiner Entdeckung gegenüber aus und ließ die Frage post hoc oder propter hoc? ganz offen. Erst als er im Jahre 1890 aus der Litteratur 131 Fälle zusammenstellen konnte, sprach er die Vermutung aus, daß hier ein ätiologischer Zusammenhang vorliegen könne, ohne indes über die Art und Weise des Heilungsvorganges eine Ansicht zu äußern. Die Laparotomie ist seitdem die vornehmste Waffe in dem Kampfe gegen die tuberkulöse Peritonitis, und alle die anderen Mittel, die hier und da mit mehr oder weniger Emphase zu ihrer Beseitigung angepriesen wurden, haben doch dem chirurgischen Vorgehen gegenüber nicht recht standhalten können.

Noch einmal schien es, als ob die innere Therapie chirurgische Erfolge zu verdrängen imstande sein würde; als KOCH im Jahre 1890 sein Heilmittel, das Tuberkulin, der Oeffentlichkeit übergeben hatte, häuften sich von allen Seiten die Angaben über Heilungsresultate, die man damit im Kampfe gegen die Tuberkulose erzielt habe, darunter auch solche, die sich gerade auf die tuberkulöse Peritonitis bezogen (SCHIMMELBUSCH, FEHLING). Auch wir selbst verfügen über 2 Fälle, in denen die Wirkung der Laparotomie durch Injektionen von Tuberkulin unterstützt werden sollte (Fall 2 und 19). Indes die Folge hat gelehrt, daß die Hoffnungen, die man damals auf die Wirksamkeit des neuen Mittels setzte, leider verfrüht waren, und daß die damit erreichten Erfolge, so interessant sie waren, auf die Dauer nicht standhalten konnten.

Man kehrte wieder zu der nur vorübergehend verlassenen chirurgischen Behandlung der Bauchfelltuberkulose zurück und ist ihr seitdem im wesentlichen treu geblieben. Der von KÖNIG gemachten günstigen Erfahrung mit der auf die Laparotomie folgenden Auswaschung der Bauchhöhle legte man anfangs großes Gewicht bei, später bestreute man das Peritoneum mit Jodoform, nähte dann die Bauchhöhle wieder zu oder drainierte sie. Auf jede der hier skizzierten Manipulationen erzielte man in einer Reihe von Fällen Heilung, bis

man erkannte, daß das Wesentliche daran die Eröffnung der Bauchhöhle ist, neben der alles andere für die Heilung von untergeordneter Bedeutung ist.

Schon 1887 sprach WAGNER auf dem Kongreß der Deutschen Gesellschaft für Chirurgie die Vermutung aus, daß die bis dahin für so bedeutungsvoll gehaltene Abreibung der Darmschlingen mit antiseptischen Flüssigkeiten im Grunde genommen gleichgiltig sei, und 1890 stellte KÖNIG bereits die Laparotomie als das eigentliche Heilagens in den Vordergrund. Unzählige, teils klinische, teils experimentelle Beobachtungen, in denen man alles andere wegließ, nur den Bauchschnitt ausführte, etwaige Flüssigkeit abließ und die Bauchhöhle wieder schloß, haben das zur Genüge bestätigt.

Dadurch wurde die Erscheinung, daß eine so ausgedehnte tuberkulöse Erkrankung gewissermaßen nur unter dem Einfluß von Naturkräften, ohne daß man eine etwa specifisch wirkende Substanz in Anwendung zu ziehen brauchte, zur Heilung gelangen kann, um so wunderbarer, und das Verständnis dafür wurde noch erschwert, als nach den Beobachtungen von BRUNS, JORDAN, KÜMMELL u. a. bei Gelegenheit einer später wieder an demselben Individuum vorgenommenen Laparotomie festgestellt wurde, daß die Krankheit geheilt war ohne jede Spur, aus der man auf ihr früheres Vorhandensein schließen konnte, so daß hier also eine wirkliche Sanatio completa im VIRCHOWschen Sinne eingetreten war.

Bei der ungeheuren Bedeutung, welche die Frage nach der Heilbarkeit der Tuberkulose überhaupt wie nach den Umständen, unter welchen und nach den Vorgängen, mit welchen sie zur Heilung kommt, für die gesamte Menschheit hat, ist es begreiflich, daß von den verschiedensten Seiten Theorieen zur Erklärung dieses hier vorliegenden Phänomens aufgestellt wurden, die anfangs freilich mehr als etwas unsichere, wenn auch geistvolle Spekulationen anzusehen waren, später aber, gestützt auf größere klinische Erfahrungen und nüchterne und exakte Experimente mehr wieder in das Geleis einer auf scharfer Beobachtung beruhenden Naturerkenntnis zurückgebracht worden sind.

Die Bakteriologie hatte unserer gesamten modernen Auffassung über das Wesen der Infektionskrankheiten, insbesondere der Tuberkulose neue Gesichtspunkte beigebracht, sie war es, die gerade in den 80er Jahren so sehr im Vordergrund des Interesses stand, daß daneben alle anderen Disciplinen zurücktraten, und mit ihrer Hilfe glaubte man jedes Problem nunmehr lösen zu können, für welches das Verständnis bis dahin noch nicht vorhanden gewesen war.

Der Tuberkelbacillus sollte es nun auch sein, der durch die bei der Laparotomie wirkenden Einflüsse in seinen Lebensbedingungen so schwer geschädigt werde, daß er im Kampfe mit dem Organismus unterliegen müsse. KOCH hatte gelehrt, daß Trockenheit und intensives

Licht biologische Bedingungen seien, unter denen im Reagenzglas der Tuberkelbacillus nicht gedeihen könne, und daraus schloß LAUENSTEIN, daß das Ablassen des Ascites und der Einfall des Lichtes bei der Laparotomie den Bacillen ihr weiteres Fortkommen in der Bauchhöhle unmöglich machten. Doch giebt es zweifellos Fälle ohne flüssiges Exsudat, die nach Laparotomien zur Heilung kommen; in anderen sammelt sich nach der Operation von neuem Exsudat an, aus dem die Bacillen ebenso gut die zu ihrem Lebensunterhalt notwendige Feuchtigkeit entnehmen könnten wie aus dem vorher vorhandenen; das Licht aber dringt von dem kleinen Bauchschnitt aus unmöglich so weit oder so intensiv in die Bauchhöhle ein, um alle hier vorhandenen Keime zu treffen und zu vernichten, und wenn KOCH dessen abtötende oder doch entwickelungshemmende Kraft für Kulturversuche dargethan hat, ist das noch durchaus nicht ohne weiteres auf tuberkulöse Erkrankungen des menschlichen Organismus übertragbar; denn gerade der Lupus, diejenige tuberkulöse Affektion, bei der das Licht seine heilsame Kraft am ergiebigsten bewähren könnte, ist mit Vorliebe im Gesicht entwickelt, das doch den Wirkungen der Sonnenstrahlen am dauerndsten und intensivsten ausgesetzt ist. In neuerer Zeit hat man die Wirkung der RÖNTGEN-Strahlen auf tuberkulös erkrankte Gewebe experimentell untersucht und hat einen gewissen heilsamen Einfluß derselben konstatieren zu können geglaubt, doch sind das ja Lichtstrahlen ganz anderer Art wie die, welche LAUENSTEIN im Sinne hatte.

Die wenigen, von MÜHSAM am Peritoneum angestellten Experimente sind daher zu wenig zahlreich und zu vieldeutig in ihren Ergebnissen, um daraus irgendwelche bindende Schlüsse ziehen zu können.

Fast gleichzeitig stellten v. MOSETIG-MOORHOF und NOLEN die Behauptung auf, daß es der Zutritt der Luft sei, der schädigend auf die Tuberkelbacillen wirke, und zum Beweis dafür berichtet der eine über 1, der andere über 3 von ihm durch Lufteinblasung in die Bauchhöhle geheilte Fälle von tuberkulöser Peritonitis. Freilich hat auch HILDEBRANDT noch in neuester Zeit der Wirksamkeit der Luft eine besondere Bedeutung beim Zustandekommen der Heilung zugesprochen, indes, wie wir später sehen werden, unter ganz anderen Voraussetzungen als die vorher bezeichneten Autoren. Daß die Luft als solche nicht imstande ist, einmal im Körper angesiedelte Tuberkelbacillen direkt zu vernichten, das, meine ich, geht doch zur Evidenz daraus hervor, daß gerade diejenigen Organe, die dauernd mit der Luft in Berührung kommen, die Lungen und der übrige Respirationstraktus, so recht eigentlich die Domäne der Tuberkelbacillen sind.

Der Austrocknung des Peritoneums hat MADER am konsequentesten Bedeutung für den Rückgang der Tuberkulose zugesprochen; er hält es für das wichtigste, das Exsudat so vollständig wie möglich durch Punktion zu entleeren und durch möglichst spär-

liche Flüssigkeitszufuhr dem Organismus die Möglichkeit zur erneuten Bildung von Exsudat zu nehmen. Die vorher erhobenen Einwände behalten natürlich auch hier ihre Geltung.

Schon mehr aus der Kraft des Organismus als aus der Schwächung der Tuberkelbacillen leitet Bumm deren Untergang nach der Laparotomie ab; er glaubt, daß das Exsudat die zur Heilung der Tuberkulose und zur Umwandlung der Tuberkel in Bindegewebe, wodurch die Heilung zustande käme, erforderliche Leukocytose verhindere und daß ein Zustrom und Auswanderung weißer Blutkörperchen ins Peritoneum erst dann in reichlichem Maße erfolgen könne, wenn die Flüssigkeit abgelassen ist.

Die Beobachtung, daß vollkommen trockene Formen tuberkulöser Peritonitis, die vorher jeder Behandlung getrotzt hatten, nach einfacher Laparotomie zur Heilung gelangen können, weist zur Genüge darauf hin, daß alle diejenigen Theorien, die das Ablassen von Flüssigkeit zur Voraussetzung haben, von vornherein zu bezweifeln sind, da sie bestenfalls doch nur für einen Teil der Fälle Geltung haben können.

Ich übergehe daher alle ferneren auf dieser Basis aufgebauten Erklärungsversuche, die auch nichts wesentlich Neues enthalten, und komme jetzt zu denjenigen, welche die eigentliche Ursache für das Zustandekommen nicht in einer Verschlechterung der Lebensbedingungen für den Tuberkelbacillus in erster Linie suchen, sondern in denjenigen Einflüssen, welche in den physiologischen Eigenschaften und den specifischen Reaktionen des Peritoneums auf einwirkende Reize gegeben sind. Es hat ja diese Annahme schon von vornherein den Schein der Berechtigung für sich, weil wir hier eine Heilung einer Affektion an einem bestimmten Organ erfolgen sehen, die wir an anderen Organen, wenn wir hier genau dieselben therapeutischen Eingriffe bei genau derselben pathologisch-anatomischen und bakteriologischen Erkrankung vornehmen, nur in extrem seltenen Fällen erzielen können; eröffnet man eine tuberkulös erkrankte Gelenkkapsel oder meißelt man einen cariösen Knochen nur auf und schließt dann ohne weiteres die Wunde wieder, dann dürfte der Prozeß danach wohl kaum zur Ausheilung kommen. Dagegen wie weit sogar genuine Neubildungen auf dem Peritoneum rückbildungsfähig sind, erhellt aus den Beobachtungen Kocher's, der Carcinommetastasen auf dem Peritoneum gelegentlich zurückgehen sah.

Osler war wohl der erste, der darauf hinwies, daß der eigenartige Bau und die specifische Reizbarkeit des Peritoneums bei der Heilung der Bauchfelltuberkulose die Hauptrolle spielten; wie er sich das vorstellt, erfahren wir freilich nicht näher. Warnek sprach dann zuerst die Vermutung aus, daß die Laparotomie die Bildung eines Exsudates anregte, in dem „die Tuberkelbacillen zu Grunde gehen und die Tuberkel degenerieren"; später werde auch dies Exsudat

resorbiert und es trete völlige Heilung ein. Indes, setzt man ein solches plastisches Exsudat voraus, dann stimmt dazu nicht der häufig genug erhobene Befund nach operierter Peritonealtuberkulose, wo sich nicht die Spur von Verklebungen oder Verwachsungen im Bauchfell fanden. Auch bei meinen Fällen 10 und 11 fand sich einige Monate nach der ersten Laparotomie, als zum zweitenmal die Bauchhöhle eröffnet wurde, nichts von einem solchen Exsudat, während im Falle 12 freilich bei der zweiten Laparotomie Adhäsionen festgestellt wurden, die bei der ersten noch nicht vorhanden gewesen waren. Jedenfalls aber dürfte die Adhäsionsbildung nach dem Bauchschnitt nicht als konstant angesehen werden und kann demnach nicht das wesentliche Moment bei dem hier in Betracht kommenden Vorgang darstellen.

Seit WEGNER's klassischen Experimenten wissen wir, daß nach jeder Eröffnung der Bauchhöhle eine Hyperämie des gesamten Peritoneums eintritt, von W. selbst als Wirkung der kälteren Außentemperatur und der durch die Eröffnung des Peritonealsackes veränderten Druckverhältnisse aufgefaßt. Die Erfahrungen mit der BIER'schen Stauungshyperämie haben aber gezeigt, daß gerade vermehrter Blutzufluß zu einem Organ das beste Hilfsmittel zur Heilung einer in ihm entwickelten tuberkulösen Entzündung sein soll. Daraus entwickelten sich diejenigen Theorien, welche die Hyperämie des Peritoneums, die der Laparotomie unbedingt folgen müsse, als das eigentlich wirksame Agens zur Rückbildung der Tuberkulose ansprechen. Freilich haben sich da im einzelnen noch wieder Differenzen in den verschiedenen Anschauungsformen herausgebildet, die aber alle von der Voraussetzung der vermehrten Blutzufuhr ausgehen.

BUCHNER meint, daß es nicht sowohl die gesteigerte Gefäßfüllung mit Blut, als vielmehr die erhöhte Zahl der weißen Blutkörperchen, die ja entsprechend der Zunahme der Blutmenge wächst, sei, die hier ins Gewicht falle; wenn er auch den Leukocyten nicht mehr die ihnen von METSCHNIKOFF in seiner Lehre von der Phagocytose vindizierte Bedeutung im Kampfe gegen die Bakterien in vollem Umfange zuspricht, erkennt er ihnen doch eine bedeutsame Rolle dabei zu. Zu ähnlichen Vorstellungen kommen NANNOTTI und BACIOCCHI auf Grund von Tierexperimenten. Nicht den weißen Blutkörperchen, sondern den flüssigen Bestandteilen des Blutes, dem Blutserum messen SIPPEL und GATTI die Hauptbedeutung zu, ja letzterer stellt geradezu eine Leukocytose bei seinen Experimenten in Abrede und schreibt die Wirkung ganz allein der Exsudation des bakterientötenden Blutserums zu.

Die vermehrte Blutzufuhr als solche, nicht die Wirksamkeit eines oder des anderen Bestandteiles des Blutes sehen in letzter Zeit NASSAUER und HILDEBRANDT in voneinander unabhängiger Weise für die eigentliche Ursache des so auffälligen Einflusses der Laparo-

tomie auf die Bauchfelltuberkulose an; NASSAUER stellt sich vor, daß durch den Schnitt die Bauchwand und das Peritoneum für das gesamte Blut- und Lymphgefäßsystem, das infolge der herrschenden Entzündung strotzend mit stagnierender Flüssigkeit gefüllt war, eine plötzliche Entlastung geschaffen werde, daß der Bauchschnitt also eine Art lokalen Aderlasses darstelle; statt der bis dahin vorhandenen Saftstase trete jetzt ein neuer Zustrom frischen Blutes, eine aktive Hyperämie ein, die dem ohnehin tuberkelfeindlichen Peritoneum neue Kraft zu heilsamer Reaktion verleihe. Zu ähnlichen Resultaten kommt HILDEBRANDT auf Grund von Tierexperimenten. Beide vergleichen die Wirkung der Laparotomie mit der der BIER'schen Stauungshyperämie und NASSAUER geht in der Verfechtung dieser Anschauung so weit, auch für die auf tuberkulöser Grundlage beruhende Pleuritis die Thoracotomie zu empfehlen. HILDEBRANDT modifizierte in einigen Punkten die WEGENER'schen Versuche und konnte, wenn er bei Hunden unter erwärmter Kochsalzlösung die Laparotomie ausführte, den Fortschritt der Bauchfelltuberkulose nicht aufhalten, während sie durch den Bauchschnitt an freier Luft fast immer günstig beeinflußt wurde. Er selbst verwahrt sich dagegen, diese Experimente als einwandsfrei anzusehen, es erübrigt also wohl, die dagegen zu erhebenden Einwürfe hier zu wiederholen. Trotzdem ziehen die beiden letztgenannten Verfasser dieselben Schlüsse aus ihren Beobachtungen: Die lokale Blutzufuhr steigert die Wehrkraft des Peritoneums gegen die Tuberkulose.

Erstens ist jedoch nicht recht einzusehen, warum alle die genannten Autoren die Berührung des Peritoneums mit der Luft für einen so starken Reiz halten, während sie die dabei doch auch in Wirksamkeit tretende Abkühlung mehr oder weniger vernachlässigen; sodann ist es aber auch außerordentlich schwer, sich vorzustellen — und darüber hinaus kommen ja auch alle die genannten Beobachter nicht — daß eine einmalige und sicher doch auch in ihrer Dauer sehr beschränkte Hyperämie dazu ausreichen sollte, eine ausgebreitete Tuberkulose zur Heilung zu bringen. Das Blutserum, das auf diese Weise vielleicht in das Peritoneum hineingebracht und von diesem ausgeschwitzt werden soll, ist kein anderes als dasjenige, das im ganzen Organismus cirkuliert; und mag die Stauung innerhalb der Bauchfellgefäße noch so groß sein, von der Cirkulation der Körpersäfte können sie nicht ausgeschlossen sein, die geheimnisvollen Kräfte des Blutserums müßten also in jedem Falle zur Wirkung kommen; eine vermehrte Leukocytose ist aber in keinem Falle sicher nachgewiesen, wenigstens niemals so, daß die Zahl der Leukocyten nach dem Bauchschnitt größer gewesen sein soll als die ohnehin schon vorher vermehrte; ja GATTI stellt das nach seinen Versuchen geradezu in Abrede. Nach ihm handelt es sich um einen rein regressiven Vorgang, eine hydropische Degeneration der Tuberkelzellen, die dann langsam verschwinden. Die BIER'sche Stauungs-

hyperämie steht aber als Heilmittel gegen die Tuberkulose überhaupt auf noch viel zu schwankender Basis, als daß es gestattet sein könnte, die daraus resultierenden Schlüsse ohne weiteres auf die noch dazu so viel weniger energisch und weniger lange auftretende Hyperämie des Bauchfells als Erklärung für den mysteriösen Vorgang zu übertragen.

Es bleibt nichts übrig als einzugestehen, daß wir hier eben noch einem Rätsel gegenüberstehen, das bis auf weiteres noch nicht gelichtet werden kann. Man muß sich vergegenwärtigen, daß der Tuberkel als solcher ja, wie schon aus seiner Gefäßlosigkeit hervorgeht, ein in seinem Wachstum beschränktes, also rückbildungsfähiges Gebilde ist, aus demselben Grunde, seiner Gefäßlosigkeit, freilich auch mit Neigung zum Zerfall, in der Mehrzahl der Fälle zum käsigen, schwer resorbierbaren, hier aber zum hyalinen, der ohne weiteres von den Körpersäften aufgesaugt werden kann. Den Grund, warum hier ein hyaliner und nicht ein käsiger Zerfall eintritt bezw. warum Verkäsungen leichten Grades in resorptionsfähige Massen umgewandelt werden können, was wir an anderen Stellen des Körpers so selten beobachten, wissen wir nicht, vielleicht ist er in der völligen Abgeschlossenheit des Bauchfells gegen die Außenwelt und gegen das Eindringen von dorther stammenden Keimen (Mischinfektion) zu vermuten.

Wir haben also die Bauchfelltuberkulose als eine zur Heilung neigende Krankheit aufzufassen (König, Hegar), deren Heilungstendenz wir durch die Laparotomie unterstützen. Wahrscheinlich sind es eine Reihe von Einflüssen, die hier zu gemeinsamer Wirkung sich zusammenthun und in der eigenartigen, so außerordentlich sensiblen Natur des Peritoneums begründet sind; Abkühlung, Berührung mit der ungewohnten Luft, Aenderung der Cirkulationsverhältnisse und des Druckes, alles dies kommt zusammen, um hier dem Peritoneum im Kampfe gegen seine Parasiten, die Tuberkelbacillen, zum Siege zu verhelfen. Nehmen wir ein einzelnes dieser Momente heraus und bauen darauf eine Theorie auf, dann stürzt — bis jetzt wenigstens — noch jedes dieser Kartenhäuser unter dem scharfen Hauche der Kritik zusammen. (v. Winckel, Nothnagel.)

Wie die Heilung der Tuberkel zustande kommt, darüber herrscht bisher noch keine völlige Uebereinstimmung; nach Gatti tritt eine hyaline Degeneration ein, Nannotti und Baciocchi sowie Kischensky und Stchegoloff behaupten, daß eine Bindegewebsbildung in der Umgebung der Knötchen den Heilungsvorgang einleite, dieses neugebildete Gewebe sie dann gewissermaßen umspinne und durchwachse, bis sie selbst in Bindegewebe umgewandelt seien. Dieses gehe dann später durch Schrumpfung zu Grunde.

Nach beiden Theorien kann vollständige Restitutio in integrum das Ergebnis des Rückbildungsprozesses sein, so daß das

Peritoneum vollkommen das glatte, glänzende Aussehen eines normalen, niemals erkrankt gewesenen Bauchfells annehmen kann. Von Bedeutung ist wohl noch die Frage nach dem Zeitpunkt, wann man eine tuberkulöse Peritonitis operieren soll; nach den experimentellen Untersuchungen von GATTI und HILDEBRANDT hat es fast den Anschein, als ob man nicht nur zu spät, sondern auch zu früh eingreifen könnte: laparotomierten sie nämlich ihre Versuchstiere wenige Tage nach der Infektion, so nahm die Krankheit ihren weiteren Fortgang, während sie bei einem später wiederholten Bauchschnitt doch wenigstens zu einem vorübergehenden Stillstand gezwungen wurde. Aehnlich sind vielleicht auch diejenigen Fälle bei Menschen zu erklären, wo erst nach einer zweiten Laparotomie Rückgang der Erscheinungen erfolgte.

Daß eine sehr weit fortgeschrittene Tuberkulose mit ausgedehnten Verkäsungen sehr viel ungünstigere Chancen für die Heilung giebt als eine weniger weit entwickelte, versteht sich von selbst. Aber trotzdem giebt es Fälle, in denen auch hier noch Heilung eintrat (ISRAEL, LINDNER), so daß man auch hier den Eingriff, wenn auch mit von vornherein schlechterer Prognose, riskieren soll.

Eine genaue Diagnose über den Grad der Bauchfellerkrankung ist ja in der Regel vor der Laparotomie nicht zu machen, so daß sich ja eine darauf beruhende Indikationsstellung von selbst verbietet.

Die Tuberkulose anderer Organe ist sowohl quoad vitam wie quoad restitutionem von großer Bedeutung; daß weit fortgeschrittene Lungentuberkulose nicht wesentlich von der Besserung der Bauchfellerkrankung beeinflußt werden wird, versteht sich von selbst; ist sie aber im Beginn, dann kann wohl der Organismus durch die Heilung der Bauchfelltuberkulose soweit gestärkt werden, daß auch die Lunge davon Nutzen zieht. Handelt es sich um ein primär erkranktes Bauchorgan, Darm oder weibliche Genitalien, von dem aus das Peritoneum infiziert ist, dann erlebt man nicht selten nach dem Rückgang der peritonitischen Erscheinungen auch eine Besserung der Darm- bezw. Genitaltuberkulose, auch ohne daß man diese direkt angreift.

Ist also ein Patient bei solchem Kräftezustand, daß man ihm eine einfache Eröffnung der Bauchhöhle noch zumuten kann ohne sein Leben zu gefährden, dann führe man den Bauchschnitt in jedem Falle aus, wenn nicht die angenommene Peritonealtuberkulose binnen kurzem bei Bettruhe, kräftiger Pflege u. s. w. Neigung zur Rückbildung verrät.

In den folgenden Krankengeschichten gestatte ich mir, diejenigen Fälle von Peritonitis tuberculosa zur Veröffentlichung zu bringen, die seit dem Jahre 1890 im städtischen Krankenhause Am Urban zur Beobachtung gekommen sind.

1) Max R., 28 Jahre, Drechsler. Aufgenommen am 13. Okt. 1890. Leidet seit mehreren Monaten an Leibschmerzen und Auftreibung des Abdomens; dabei zunehmender Kräfteverfall. Liegt seit 3 Wochen

auf der inneren Abteilung mit remittierendem Fieber bis 39°. Trotz mehrmaliger Bauchpunktionen, bei denen bis zu 3 l Flüssigkeit abgelassen wurden, sammelt sich der Erguß jedesmal wieder sehr rasch an.

Bei der Verlegung auf die äußere Abteilung ist Pat. in recht heruntergekommenem Ernährungszustande. Temp. 38,2. Abdomen aufgetrieben, schmerzlos, mit freier Flüssigkeit gefüllt. Leichte Durchfälle. Keine Erkrankung anderer Organe nachzuweisen.

Bauchschnitt in der Mittellinie vom Nabel abwärts. In der Bauchhöhle mehrere Liter hellgelber, dünner Flüssigkeit. Peritoneum gerötet, mit rauher Oberfläche und zahlreichen Adhäsionen sowohl zwischen den einzelnen Darmschlingen wie zwischen diesen und dem Peritoneum parietale. Keine erheblichen Drüsen fühlbar.

Ablassen des Exsudates, Auswischen der Bauchhöhle mit Jodoformschwämmen, mehrreihige Bauchnaht.

Nach der Operation lytischer Abfall der Temperatur. Glatte Heilung der Bauchwunde.

Nach etwa 14 Tagen geringe Flüssigkeitsmengen im Abdomen wieder nachweisbar, die jedoch nach wenigen Tagen spontan verschwinden. Nur eine harte Resistenz in der linken Unterbauchseite bleibt noch für einige Wochen bestehen. Die Durchfälle bessern sich, so daß das anfangs gegebene Opium bald nach der Laparotomie fortgelassen werden kann. Pat. erholt sich und wird nach 3 Monaten in völlig geheiltem Zustande mit weichem, nicht mehr aufgetriebenem Abdomen entlassen.

Mikroskopische Untersuchung eines ausgeschnittenen Stückes Peritoneum: Riesenzellentuberkel.

2) Marie K., 25 Jahre, Arbeiterfrau. Aufgenommen am 26. März 1891. Hat 4 Geburten durchgemacht und 1 Abort vor 3 Monaten. Danach 3 Wochen lang krank mit Fieber und Schüttelfrösten. Seit Januar 1891 Zunahme des Leibesumfangs und Prolaps der Scheide; deswegen Tragen eines Pessars. Nach dem Wechseln desselben vor 10 Tagen heftige Leibschmerzen, Stuhlgang nur durch Abführmittel.

Status praesens: Kräftige, gut genährte Frau mit heftigen Leibschmerzen, leicht aufgetriebenem Abdomen ohne nachweislichen Erguß. Uterus vergrößert, retroflektiert; hinteres Scheidengewölbe vorgebuchtet, druckempfindlich; an den Adnexen und Parametrien keine erheblichen Veränderungen. Eiteriger Ausfluß aus dem Uterus.

Unter Bettruhe, Opium, Eisblase und Vaginalausspülungen bessern sich die Schmerzen und sinkt das Fieber; der Uterus wird kleiner und beweglicher, der eiterige Ausfluß verschwindet. Dagegen entwickelt sich an den rechten Adnexen eine wachsende, empfindliche Geschwulst, die etwas beweglich ist und sich cystisch anfühlt. Daher am 29. April Laparotomie in der Mittellinie vom Nabel abwärts. Das Peritoneum ist mit grauen miliaren Knötchen übersät und mit einem dünnen Fibrinschleier bedeckt. Im rechten Parametrium und an den rechten Adnexen ein derbes Exsudat fühlbar, dessen Entfernung bei den zahlreichen Verwachsungen unausführbar erscheint. Daher Auswischen der Peritonealhöhle mit Jodoform, Schluß der Wunde durch Etagennaht.

In den ersten Tagen post operationem Darreichung von Opium. Das anfangs auftretende Erbrechen verliert sich bald. Oberflächliche Eiterung im unteren Wundwinkel, sonst Heilung per primam.

Vom 15. Mai ab Injektionen von altem Koch'schen Tuberkulin, die mit 0,5 mg begonnen und innerhalb der folgenden Wochen bis zu 5 mg

gesteigert werden. Nach den letzten Dosen Reaktion bis 38,5 und leichte Störung des Allgemeinbefindens.

Während der Zeit schrumpft der rechtsseitige Adnextumor immer mehr, so daß er Anfang Juli kaum noch fühlbar ist. Flüssigkeit im Abdomen ist nicht nachzuweisen, der Leib weich und schmerzlos. Am 2. Juli 1891 wird Pat. geheilt entlassen.

Am 21. Sept. 1898, also mehr als 7 Jahre nach der Entlassung, stellt sich Pat. wieder vor, die inzwischen 3 gesunde Kinder geboren hat. Sie ist in blühendem Ernährungszustande, der Leib ist vollkommen weich, nirgends druckempfindlich. Um beide Adnexe herum fühlt man ein geringes Exsudat, das auf Druck etwas schmerzhaft ist; das hintere Scheidengewölbe ist frei.

Die mikroskopische Untersuchung des bei der Laparotomie excidierten Peritonealstückes hatte typische Riesenzellentuberkulose ergeben mit geringer Verkäsung.

3) Hermann Sch., 6 Jahre. Aufgenommen 9. Okt. 1892.

Seit etwa 1 Jahr fällt den gesunden Eltern auf, daß der Leib des früher gesunden Kindes stärker wird und die Kräfte abnehmen. Sie bringen es daher im Juli 1892 auf die innere Abteilung, wo durch zweimalige Punktion jedesmal mehrere Liter klarer, stark eiweißhaltiger Flüssigkeit abgelassen werden, die sich jedoch bald wieder ansammelt. Fieber bestand dabei nicht.

Bei seiner Verlegung auf die chirurgische Abteilung ist das Kind gleichfalls fieberlos, in seiner Ernährung sehr herabgekommen und bis auf den aufgetriebenen Leib gesund. Hier sind die Venen stark erweitert, die Haut gespannt; der Schall ist gedämpft, hellt sich bei Lagewechsel auf, die Empfindlichkeit ist gering.

Laparotomie in der Linea alba, Ablassen mehrerer Liter hellgelber, klarer Flüssigkeit. Peritoneum mit grauen miliaren Knötchen besät. Auswischen der Bauchhöhle mit Jodoformgaze, Etagennaht der Bauchdecken. Fieberloser Verlauf, Heilung der Wunde per primam.

In den ersten Tagen Darreichung kleiner Opiummengen.

Exsudat sammelt sich nicht wieder an. Pat. erholt sich zusehends und wird nach 4 Wochen in gutem Ernährungszustande entlassen.

Mikroskopische Untersuchung: Tuberculosis peritonei.

4) Frau Th., 26 Jahre, Kaufmannsfrau. Aufgenommen am 17. Okt. 1893.

Erblich nicht belastet, war früher selbst gesund und hat 2 gesunde Kinder geboren. Seit $1^1/_2$ Jahren allmähliche Abnahme der Körperkräfte. Seit 5 Monaten Husten und Bruststiche, seit 6 Wochen Anschwellung des Leibes; Stuhlgang regelmäßig.

Status praesens: Kräftig gebaute, magere Frau. Temp 38,4°. Leib aufgetrieben, wenig empfindlich, ohne fühlbare Resistenzen, in den seitlichen Abschnitten Dämpfung, die sich bei Seitenlage aufhellt. Leberdämpfung nicht verdrängt. In der rechten Pleura ein Erguß nachweisbar, der bis zur Mitte der Scapula reicht, über der r. Lungenspitze verschärftes Vesiculäratmen und einzelne kleinblasige Rasselgeräusche. Kein Sputum.

Bauchschnitt in der Mittellinie 6 cm lang. Peritoneum verdickt und mit grauen miliaren Knötchen bedeckt, die man auch an den sonst unveränderten inneren Genitalien fühlt. Größere Tumoren oder Drüsenpakete sind nicht vorhanden. Die in der Bauchhöhle befindliche Flüssig-

keit ist hellgelb und beträgt einige Liter; sie wird abgelassen, die Bauchhöhle mit Jodoformgaze ausgewischt und alsdann werden 10 g einer 10-proz. Jodoformölemulsion in die Peritonealhöhle eingegossen. Die Bauchwunde wird in Schichten zugenäht.

Heilung der Bauchwunde ohne Eiterung. Rekonvalescenz fieberlos. Nach 3 Wochen hat sich im Bauch wieder etwas Flüssigkeit angesammelt, die im Laufe der nächsten Wochen resorbiert wird.

Pat. erholt sich und verliert ihre Beschwerden, die Dämpfung über dem Thorax rechts hinten wird weniger intensiv und reicht bei der Entlassung 4 Wochen post oper. nur noch bis zum Angulus scapulae; Atemgeräusch ist in ihrem Bereich wieder leise hörbar, Stimmfremitus schwach fühlbar.

Pat. blieb während der nächsten Jahre bei leidlichem Wohlbefinden, die Lungentuberkulose machte langsame Fortschritte, führte aber im April 1898 doch zum Tode. Dabei fand sich das Peritoneum völlig ausgeheilt, nirgends waren noch Spuren der früheren Tuberkulose des Bauchfells zu finden.

Durch die mikroskopische Untersuchung waren in dem bei der Laparotomie herausgeschnittenen Stückchen Peritoneum typische Tuberkel nachgewiesen, während die Untersuchungen des Exsudates auf Tuberkelbacillen ergebnislos geblieben waren.

5) August M., 49 Jahre, Maurermeister. Aufgenommen 7. Dez. 1895.

Leidet seit 17 Jahren an einer reponiblen Bruchgeschwulst, die jetzt, angeblich während der Rekonvalescenz von einem im August 1895 begonnenen Typhus irreponibel und schmerzhaft geworden sein soll, ohne daß sonstige Einklemmungserscheinungen auftraten. Seit Januar dieses Jahres Halsdrüsenschwellungen, die mehrfach Incisionen nötig machten. Bei der Aufnahme am Halse mehrere Narben und geschwollene, augenscheinlich tuberkulöse Drüsen. Rechtsseitiger faustgroßer Scrotalbruch, irreponibel, prall elastisch, etwas schmerzhaft. Kein Erbrechen, Stuhlentleerung reichlich. Leib wenig aufgetrieben, im linken Hypochondrium druckempfindlich; in den abhängigen Partien Dämpfung, die sich bei Lagewechsel aufhellt. Temperatur normal. Geringe Infiltration der rechten Spitze.

Diagnose: Tuberculosis peritonei, Tuberculosis herniosa, Hernia irreponibilis.

Chloroformnarkose. Freilegung des Bruchsacks, Eröffnung desselben. Er ist auf der Innenwand mit Knötchen besetzt, die zum Teil erweicht sind. Der Bruchsack wird vom Samenstrang, der ebenso wie der Hoden ganz gesund erscheint, losgelöst, und bis über den Annulus inguinalis internus hinauf gespalten; das Peritoneum ist auch hier, soweit man reichen kann, mit zum Teil erweichten Knötchen bedeckt, die Darmschlinge ist mit dem Bruchsack mehrfach verwachsen, und wird bei der Lösung der Adhäsionen einmal leicht angerissen; der Riß wird übernäht. Die Darmschlinge wird alsdann reponiert, der Bruchsack abgetragen, und die Bauchhöhle soweit als möglich mit Jodoformgaze ausgewischt. Flüssigkeit läuft dabei nicht ab. Drüsen sind nicht zu fühlen.

Daran schließt sich die Verlagerung des Samenstranges nach Bassini, doch werden nicht alle Nähte geknüpft, sondern ein Wundwinkel zunächst offen gelassen und durch diesen ein Jodoformgazedrain aus der Bauchhöhle auf einige Tage nach außen geleitet. Bei dessen Entfernung am 6. Tage kommen etwa 100 ccm bräunlicher Flüssigkeit hinterher.

Die Heilung war bis auf leichte Temperatursteigerungen an den beiden ersten Tagen post operationem fieberlos, im unteren Wundwinkel blieb eine Zeit lang eine Fistel, die sich aber auch nach einigen Wochen schloß, so daß bei der Entlassung nach 3 Monaten eine feste glatte Narbe bestand.

Der Bauch war inzwischen ganz weich und schmerzlos geworden, nur in der Tiefe fühlte man noch vereinzelte strangförmige Resistenzen, die aber nicht empfindlich waren. Das Allgemeinbefinden hat sich außerordentlich gehoben, die Lungenaffektion hat keine Fortschritte gemacht.

Mikroskopisch wurden in der Wand des Bruchsackes Tuberkel der Serosa festgestellt mit Riesenzellen.

6) Eugen W., 2 Jahre. Aufgenommen am 25. Nov. 1895.

Das bis dahin gesunde Kind nimmt nach Angabe der Mutter seit etwa 14 Tagen an Leibesumfang zu und hat dabei häufige Durchfälle.

Blasses mageres Kind mit leichten Drüsenschwellungen am Hals, ohne Fieber, mit aufgetriebenem Leib, in dem reichlicher Erguß nachzuweisen ist. Lungen sind gesund.

Bauchschnitt in der Linea alba, Ablassen der Flüssigkeit (etwa $^1/_2$ l). Peritoneum verdickt, injiziert, mit zahlreichen miliaren Knötchen und vielen Adhäsionen.

Auswischen der Bauchhöhle mit sterilen und Jodoformgazebäuschen, Etagennaht der Wunde.

Glatte Heilung der Bauchwunde. Flüssigkeit sammelt sich bald wieder an, ist auch noch bei der Entlassung, 3 Monate post operationem, nachweisbar. Die Durchfälle hören auf. Der allgemeine Ernährungszustand bessert sich.

Mikroskopisch Tuberkulose des Peritoneums erwiesen.

7) Wilhelm Th., 23 Jahre, Arbeiter, aufgenommen 17. Jan. 1895.

Vor 1 Jahr Pleuritis, vor $^1/_2$ Jahr perityphlitische Erscheinungen, seitdem häufig Leibschmerzen, besonders rechts unten. Stuhlgang erschwert.

Graciler, phthisisch aussehender Mann, Temp. 38,5°. Infiltration der rechten Lungenspitze. Kein Sputum. Leib etwas aufgetrieben, in der Ileocöcalgegend vermehrte Resistenz und Dämpfung, sonst ist der Leib weich und enthält keine nachweisbaren Mengen Flüssigkeit.

In den ersten Tagen bei Bettruhe, Opium u. s. w. bessern sich die Schmerzen, doch bleibt das Fieber bestehen; dazu tritt eine linksseitige exsudative Pleuritis. Auch diese geht wieder zurück, nur ein verdickter, fühlbarer Wurmfortsatz bleibt übrig.

Zu dessen Entfernung wird nach etwa 4 Wochen die Laparotomie ausgeführt, der Schnitt schräg im rechten Hypogastrium angelegt. Nach Eröffnung der Bauchhöhle fließt eine geringe Menge seröser Flüssigkeit ab. Das Peritoneum ist verdickt, mit miliaren Knötchen, soweit man fühlen kann, bedeckt und mit vielen Adhäsionen besetzt. Der Processus liegt unter einer verdickten Netzadhäsion, hat auf der Serosa Knötchen, ist aber weder perforiert, noch geschwollen; da er sehr verwachsen ist, wird er nicht exstirpiert, die Bauchhöhle ausgewischt und durch Etagennaht wieder geschlossen.

Das anfangs noch anhaltende Fieber geht bald herunter, die Wunde heilt reaktionslos. Der Allgemeinzustand bessert sich; bei der Entlassung am 11. April 1895 besteht leichte Pleuritis sicca beiderseits, der Leib ist

nicht mehr aufgetrieben, im Hypogastrium beiderseits fühlt man einzelne tiefliegende, wenig empfindliche Stränge, sonst ist das Abdomen weich. Exsudat ist nicht nachzuweisen.

Die mikroskopische Untersuchung hatte sichere Tuberkulose ergeben.

8) Frau St., 29 Jahre, Witwe, aufgenommen 22. April 1896.

Ist die Witwe eines an Phthise gestorbenen Mannes, hat selbst im Jahre vorher eine Pleuritis durchgemacht. 3 Partus, 2 Aborte, zuletzt Januar 1895. Vor 4 Wochen stellte sich im Anschluß an einen Fall Schwellung des Leibes ein, wozu sich Schmerzen gesellten.

Bei der Aufnahme findet sich bei der fieberlosen, sonst gesunden und leidlich gut genährten Frau links vom Uterus eine faustgroße, prallelastische, sehr schmerzhafte, wenig bewegliche Geschwulst und ein Exsudat im rechten Parametrium. Das letztere geht zurück, der Adnextumor wird eher etwas größer, nicht beweglicher, aber weniger schmerzhaft. Nach 2-monatlichem Aufenthalt im Krankenhaus Laparotomie, Schnitt in der Mittellinie. Geschwulst in außerordentlich zahlreiche Adhäsionen eingebettet, so daß eine Exstirpation aufgegeben werden muß; er wird incidiert und erweist sich als solide. Zur Untersuchung wird ein Stück exstirpiert. In die freie Bauchhöhle gelangt die eingeführte Hand nicht, da überall feste Adhäsionen zwischen Bauchwand, Tumor und Darmserosa bestehen.

Das exstirpierte Stück besteht, wie die Untersuchung ergiebt, aus Tuberkeln, die, dicht nebeneinander liegend, in das Netz eingebettet sind.

Im Laufe der nächsten Wochen verkleinert sich der Netztumor immer mehr, so daß Ende Juli 1896 nur noch ganz geringe Reste davon fühlbar sind. Die Wunde war per primam geheilt, das Allgemeinbefinden hatte sich sichtlich gehoben.

9) Frau F., 25 Jahre, Näherin, aufgenommen 6. Febr. 1896.

Vor 2 Jahren Exstirpation eines tuberkulösen Cöcaltumors, danach Wohlbefinden bis vor 3 Wochen; da erkrankte Pat. mit Frost und Leibschmerzen, besonders rechts.

Eine Resistenz besteht hier nicht, jedoch ist der Druck empfindlich. Der Leib ist in toto aufgetrieben, enthält perkutorisch nachweisbares Exsudat. Pat. fiebert, hat Durchfälle und eine Infiltration der rechten Lungenspitze.

Bei der Laparotomie findet man das Peritoneum verdickt, mit zahlreichen Adhäsionen; in dem stark verdickten Netz einige größere Knoten, auf dem übrigen Peritoneum unzählige kleinere, miliare bis kirschkerngroße, grau-weiße Knötchen. Flüssigkeit abgelassen. In der Gegend der alten Darmresektion zahlreiche Verwachsungen, so daß eine Freilegung unmöglich ist. Bauchhöhle ausgewischt, durch Etagennaht geschlossen.

Heilung der Wunde per primam. Fieber verliert sich allmählich, etwas Exsudat sammelt sich indes bald wieder an und besteht noch bei der Entlassung 3 Monate post operationem; auch fühlt man eine Resistenz in der linken Unterbauchseite. Das Allgemeinbefinden hebt sich, Pat. nimmt an Körpergewicht zu.

Die mikroskopische Untersuchung ergiebt Tuberkel des Peritoneums.

10) Luise B., 11 Jahre, aufgenommen 15. März 1897.

Stammt von gesunden Eltern und war selbst bis vor 3 Monaten

gesund. Seitdem entwickelten sich Auftreibung des Leibes, Abnahme der Kräfte und Durchfälle.

Das Kind ist in ganz gutem Ernährungszustande, fiebert nicht. Der Leib ist aufgetrieben, aber weich, fühlt sich teigig an. Freie Flüssigkeit nachweisbar. Exsudat in beiden Pleurahöhlen.

Bei der Laparotomie, die in der Mittellinie abwärts vom Nabel 4 cm lang ausgeführt wird, entleeren sich 3—4 l grünlich-gelber, leicht getrübter Flüssigkeit, deren Sediment spärliche Eiterkörperchen, aber keine Bakterien enthält. Die Serosa ist gequollen, getrübt und mit zahlreichen grauen Knötchen besetzt. Nach Ablassen der Flüssigkeit und Auswischen der Bauchhöhle wird die Wunde in mehreren Etagen geschlossen.

Die Wunde heilt glatt, nach 3 Wochen wird das Kind auf Wunsch der Eltern, die auf dem Lande wohnen, nach Hause entlassen. Damals hatte sich wohl etwas Exsudat in der Bauchhöhle wieder angesammelt, doch hatte sich das Allgemeinbefinden gebessert und das Pleuraexudat sich verringert.

Die mikroskopische Untersuchung eines excidierten Stückes Peritoneum hatte Tuberkulose, sowohl einzelne Riesenzellen, wie typische Tuberkel, ergeben.

4 Wochen später kommt das Kind wieder, weniger weil es Beschwerden von seiten des Bauches hat, als zur Exstirpation von Halsdrüsen. Ein Pleuraexsudat war nicht nachzuweisen, wohl aber wieder recht reichliche Flüssigkeitsansammlung in dem schmerzlosen Abdomen; auch bestehen Durchfälle.

Daher wird nochmals in der alten Narbe die Bauchhöhle eröffnet; wieder laufen etwa 3 l Flüssigkeit von derselben Beschaffenheit wie früher ab, doch ist das Peritoneum entschieden nicht mehr so stark aufgelockert und injiziert, auch ist die Zahl der Knötchen erheblich geringer. Bauchhöhle wieder wie früher verschlossen.

Die mikroskopische Untersuchung des jetzt excidierten Stückchens ergiebt immer noch deutliche Tuberkel mit sehr großen Riesenzellen, aber trotzdem nirgends Verkäsungen in diesen selbst, noch in dem von Rundzellen durchsetzten umgebenden Gewebe.

Im weiteren Verlauf sammelt sich wieder etwas Exsudat an, doch erholt sich das Kind wieder und hat festen, normalen Stuhl. Es wird Ende Mai 1897 in gutem Ernährungszustande, aber mit etwas Flüssigkeit in der Peritonealhöhle, entlassen.

Ende Juli 1897 stellt es sich wieder vor und hat sich inzwischen ungemein erholt. Das Abdomen ist völlig weich und schmerzlos, von Exsudat ist keine Spur mehr nachweisbar.

11) Hedwig Sch., 11 Jahre, aufgenommen 2. April 1897.

Von jeher schwächlich, seit 4 Wochen wachsende Auftreibung des Bauches, keine Durchfälle.

Graciles Kind mit Temp. von 38,8° und Puls von 124 Schlägen. Leib aufgetrieben, schmerzlos, enthält reichliche nachweisbare Mengen beweglicher Flüssigkeit.

Lungen nicht nachweislich erkrankt.

Bald nach der Aufnahme Laparotomie; Schnitt in der Linea alba. Sofort stürzt ein größeres Quantum seröser Flüssigkeit hervor, in der es nicht gelingt, Tuberkelbacillen zu finden. Das Peritoneum ist mit unzähligen miliaren Knötchen dicht besetzt, Verklebungen sind nicht da,

Drüsen nicht erheblich geschwollen. Nach möglichst gründlicher Entleerung der Bauchhöhle wird die Wunde durch Etagennaht geschlossen.

Prompter Abfall der Temperatur, Wunde heilt per primam. Nach etwa 3 Wochen hat sich wieder ziemlich reichlich intraabdominelle Flüssigkeit angesammelt, die Temperatur geht wieder in die Höhe und nimmt einen remittierenden Charakter an. Kleines pleuritisches Exsudat.

Bis zum 19. Mai, also etwa 7 Wochen post operationem, ist der Leibumfang von anfänglich 63 cm nach Wiederansammlung des Exsudats auf 61 cm zurückgegangen, die Flüssigkeit scheint, wie aus der übrigens jetzt schmerzhaften Perkussion sich ergiebt, in abgekapselten Räumen zu liegen, die abendliche Temperatur erreicht nur noch 38°, das pleuritische Exsudat ist resorbiert, über den Lungen besteht leichte diffuse Bronchitis ohne Tuberkelbacillen im Auswurf. Der allgemeine Ernährungszustand läßt trotz ganz guten Appetits immer noch recht sehr zu wünschen übrig. Das Kind wird auf Wunsch der Eltern entlassen und aufs Land gebracht.

3 Monate später kommt es wieder ins Krankenhaus, weil der Leib, der inzwischen vorübergehend etwas dünner gewesen sein soll, wieder stärker geworden ist und das Kind immer mehr herunterkommt.

Sein Umfang beträgt jetzt 61 cm, der Schall ist bis auf die höchst gelegenen Abschnitte gedämpft, die Flüssigkeit ist frei beweglich. Fieber besteht nicht. Der Ernährungszustand ist recht dürftig. In den Lungen nichts nachzuweisen.

In leichter Chloroformnarkose wird die Bauchnarbe eröffnet; wieder läuft reichlich Exsudat ab von derselben Beschaffenheit wie früher. Das Peritoneum sieht makroskopisch fast gerade so aus wie bei der ersten Laparotomie, vielleicht etwas mehr gerötet und gequollen. Auswischen der Bauchhöhle, Etagennaht.

Die Heilung geht jetzt glatt von statten; das Kind erholt sich in wenigen Wochen, Ascites sammelt sich nicht wieder an, der Leib bleibt völlig weich und unempfindlich.

12) August B., 57 Jahre, Arbeiter, aufgenommen 19. Febr. 1897.

Bemerkt seit $^1/_2$ Jahr Zunahme seines Leibesumfanges und Abnahme seiner Körperkräfte, keine Durchfälle. War vordem gesund. Seit 3 Wochen auf der inneren Abteilung; hier vorgenommene Bauchpunktion mit Entleerung von 7300 ccm Exsudat bringt nur vorübergehende Erleichterung, da dasselbe sich sehr bald wieder ansammelt.

Der aufgetriebene, aber dabei doch schlaffe Bauch enthält reichlich freie Flüssigkeit, ist nicht schmerzhaft. Kein Fieber. Lungen dem Befund nach intakt.

Schnitt in der Mittellinie, Entleerung mäßiger Mengen Flüssigkeit. Peritoneum zeigt massenhaft graue Knötchen, die sich mikroskopisch als typische Tuberkel erweisen.

Die Wunde heilt mit leichter Eiterung in den oberflächlichen Schichten, doch sammelt sich ohne Temperatursteigerung in den nächsten Monaten Flüssigkeit wieder an, Pat. erholt sich nicht recht. Nach 3 Monaten wird daher in der alten Narbe nochmals ein Bauchschnitt gemacht. Bei Eröffnung der Bauchhöhle finden sich zahlreiche Adhäsionen zwischen den einzelnen Abschnitten des Peritoneums, innerhalb derselben seröse Flüssigkeit; diese wird nach Lösung einer Anzahl leicht trennbarer Adhäsionen abgelassen, die Bauchhöhle mit Jodoformgaze ausgewischt und wieder geschlossen. Die Knötchen auf dem Peritoneum sahen

makroskopisch nicht anders aus wie bei der ersten Laparotomie und hatten auch an Zahl nicht merklich abgenommen, doch fühlten sie sich härter an.

Ein wenig Exsudat sammelt sich auch jetzt wieder an, wird aber in kurzer Zeit wieder resorbiert, so daß Pat. Ende Juni in geheiltem Zustande, auch im Allgemeinzustand wesentlich erholt, entlassen werden kann.

2 Monate später stellt er sich wieder vor bei gutem Befinden, mit weichem, schmerzlosem Leib, ohne jede nachweisbare Menge von Ascites.

13) Paul R., 14 Jahre, Arbeitsbursche. Aufgenommen 5. Nov. 1897. Erkrankte vor 10 Tagen plötzlich mit Leibschmerzen, die sich anfänglich wieder besserten, dann aber unter rapider Zunahme seines Bauchumfanges wieder zunahmen. Dabei war das Allgemeinbefinden gestört, Durchfälle bestanden nicht.

Hoch fiebernder, graciler Junge, mit weichem, aber umfangreichem Abdomen, dessen Palpation wenig Schmerzen hervorruft; darin freie Flüssigkeit nachweisbar. Geringer pleuritischer Erguß links, bis 6 cm langer Schnitt in der Mittellinie des Bauches: Ascites läuft reichlich ab. Auf dem Peritoneum zahllose miliare Knötchen, die sich mikroskopisch als Tuberkel erweisen. Im Mesenterium zahlreiche geschwollene Drüsen. Auswischen der Bauchhöhle mit Jodoformgaze, Schluß der Wunde durch Etagennaht.

Wunde heilt glatt; Exsudat sammelt sich anfangs wieder an, wird aber im Laufe der nächsten Wochen ebenso wie eine knollige Resistenz, die sich im rechten Unterbauch gebildet hatte, wieder resorbiert. Dabei entfiebert der Knabe bald und erholt sich.

Als er 3 Monate post operationem wegen leichter Leibschmerzen wieder kommt, ist von Exsudat gar nichts mehr nachzuweisen, wohl aber sind kleine Knollen im Bauch zu fühlen, die wohl als geschwollene Drüsenpakete zu deuten sind. Nach einiger Zeit Bettruhe bessern sich diese wie auch die geringfügigen Schmerzen.

14) Marie P., 4 Jahre. Aufgenommen 26. Nov. 1897.

Seit einigen Monaten bemerkt die Mutter Schwellung des Leibes. Keine Durchfälle.

Fieberloses, gut genährtes Kind, mit aufgetriebenem, schmerzlosem Leib, in dem freie Flüssigkeit nachzuweisen ist.

Bei der Laparotomie entleert sich reichlich seröse Flüssigkeit, das Peritoneum ist mit Knötchen dicht besetzt, die, wie die mikroskopische Untersuchung ergiebt, typische Tuberkel sind. Drüsen sind nicht zu fühlen, die Genitalien sind nicht verändert, Wunde heilt per primam, etwas freier Erguß sammelt sich wieder an und besteht auch noch 2 Monate nach der Operation. Bei einer im folgenden Sommer vorgenommenen Untersuchung hat er sich resorbiert, das Kind ist wohlgenährt.

15) Emilie T., 54 J. Aufgenommen 28. Mai 1898.

Leidet seit 3—4 Monaten an Leibschmerzen, bemerkt eine Zunahme ihres Bauchumfanges und Sinken der Körperkräfte. In den letzten 3 Wochen Diarrhöen.

Elende, leicht fiebernde Frau, mit aufgetriebenem, weichem Abdomen, das nicht druckempfindlich ist und deutlich Ascites enthält. Dabei starke Durchfälle und leichtes rechtsseitiges Pleuraexsudat.

Nachdem sich die Durchfälle unter geeigneter Diät und Darreichung von Bism. subnitr. gebessert haben, Laparotomie. Ablassen des Ascites. Massenhafte Knötchen auf dem Peritoneum, in der Gegend des Coecums zahlreiche Adhäsionen. Auswischen der Bauchhöhle mit Jodoformgaze. Etagennaht der Bauchwunde.

Temperatur geht zur Norm, Allgemeinbefinden bessert sich etwas. Wunde heilt glatt. Ascites sammelt sich in geringem Grade wieder an. Die Stuhlgänge werden konsistent und weniger häufig, das Pleuraexsudat geht zurück.

Die mikroskopische Untersuchung des excidierten Peritoneumstückchens bestätigt die Diagnose: Tuberkulose.

16) Wilhelm P., 46 Jahre, Wächter. Aufgenommen 3. Mai 1898.

Hat früher Brustfellentzündung gehabt und viel an Obstipation gelitten. Seit etwa 7 Wochen häufig Aufstoßen und Erbrechen, Stärkerwerden des Leibes. Vor 6 Wochen wegen einer Mastdarmfistel operiert.

Blasser, elender Mann ohne Fieber. Abdomen aufgetrieben, weich, enthält reichlich freie Flüssigkeit. Lungen gesund. Keine Diarrhöen.

Bauchschnitt in der Mittellinie. Peritoneum mit kleinen Knötchen dicht besetzt. In der Bauchhöhle reichlich seröses Exsudat, das durch Ablassen und Auswischen der Peritonealhöhle so gründlich als möglich entfernt wird. Schluß der Bauchwunde durch Etagennaht.

Heilung der Wunde durch prima intentio.

Exsudat sammelt sich zunächst in geringem Maße wieder an, wird aber binnen einiger Wochen resorbiert. Dabei heben sich die Kräfte des Pat. zusehends.

Mikroskopisch Tuberkel im Peritoneum festgestellt.

17) F. v. K., 15-jähr. Mädchen. Aufgenommen am 5. Juli 1895 in die Privatklinik des Herrn Prof. Dr. Körte.

Schwellung des Leibes, die im Anschluß an Masern entstanden und langsam gewachsen ist.

Blasses, sehr elendes Kind, lang aufgeschossen. Vereiterte Halsdrüsen. Leib sehr ausgedehnt, enthält freie Flüssigkeit. Lungen gesund.

Kleiner Schnitt in der Mittellinie des Bauches. Sehr viel seröses Exsudat läuft ab. Peritoneum mit miliaren Knötchen besetzt, die, wie die mikroskopische Untersuchung ergiebt Tuberkel sind. Därme vielfach untereinander verklebt. Im Mesenterium größere käsige Knoten fühlbar. Auswischen der Bauchhöhle mit Jodoformgaze. Naht der Bauchwunde.

Die Erholung geht zunächst sehr langsam von statten, wird anfangs durch häufiges Erbrechen und Durchfälle aufgehalten. 5 Monate später stellt sich die Pat. in völlig geheiltem Zustande als blühendes Mädchen vor. Sie ist seitdem auch gesund geblieben [1]).

18) Eugen St., 17 Jahre, Barbier. Aufgenommen 28. Juli 1890.

Leidet seit 4 Monaten an Schmerzen im Leib, wird seit 6 Wochen auf der inneren Abteilung behandelt. Hier wurde bei dem mehr und mehr an Kräften abnehmenden Pat. eine allmählich wachsende schmerzhafte Resistenz in der Umgebung des Nabels beobachtet, aber ohne Flüssigkeits-

1) Während der Korrektur; Im Mai 1899 in blühendem Zustande betroffen.

erguß; dabei hohes remittierendes Fieber und starke Nachtschweiße, sowie reichliche Diarrhöen.

Bei der Verlegung auf die chirurgische Abteilung ist das ganze Abdomen sehr empfindlich, rechts vom Nabel eine Resistenz, darüber gedämpfter Schall.

Schnitt in der Linea alba. Peritoneum sehr stark verdickt. Massenhafte Verwachsungen zwischen den Darmschlingen, dem Peritoneum parietale und dem stark geschrumpften knolligen Netz. Keine größere Menge Flüssigkeit. Ausspülen der Bauchhöhle mit Bor-Salicylsäurelösung, Naht der Bauchwunde bis auf den unteren Winkel, aus dem 2 Jodoformgazestreifen nach außen geleitet werden.

Temperatur fällt lytisch ab; Jodoformgazestreifen lockern sich langsam, bald nach ihrer Entfernung entsteht im unteren Wundwinkel eine Kotfistel, offenbar einem hohen Dünndarmabschnitt angehörend. Anfangs noch Stuhl per rectum entleert, doch geht bald alles durch die Fistel ab.

Unter zunehmender Kachexie Exitus 4 Wochen post operat.

Sektionsbefund: Peritoneum getrübt, Darmserosa mit zahlreichen, bis erbsengroßen, weißen Massen bedeckt; Därme untereinander verwachsen; eine Ileumschlinge in der Bauchwunde angewachsen und nach außen perforiert. Auf Leber und Milz miliare bis erbsengroße Knötchen, ebenso auf der Nierenoberfläche; Leber und Diaphragma fest verwachsen. — Hypostatische Pneumonie beider Unterlappen, miliare Tuberkel im rechten Unterlappen.

Mikroskopischer Befund: Tuberkel des Peritoneums mit starker Verkäsung.

19) Pauline M., 25 Jahre. Aufgenommen 9. Okt. 1890.

Im März 1890 Laparotomie und Resectio omenti wegen Salpingo-oophoritis chronica tuberculosa et Peritonitis tuberculosa. Danach Wohlbefinden bis Ende Juli. Allmählich stellen sich Schmerzen in der Narbe ein, dieselbe brach zum Teil auf, in ihrem unteren Winkel bildete sich eine Kotfistel.

Am 22. Okt. nach gründlicher Vorbereitung in Chloroformnarkose Spaltung der Narbe, Eröffnung des Bauchfelles; dasselbe zeigt sehr starke Verwachsungen, Tuberkelbildungen und Verkäsungen. Die Darmschlinge abzulösen gelingt nicht, vielmehr reißt sie dabei ein. Uebernähung. Schluß der Wunde.

Nach 14 Tagen Fistel wieder aufgebrochen.

Injektionen mit dem alten Koch'schen Tuberkulin bis zu 0,01 g allmählich gesteigert, rufen heftige Reaktion hervor. Allgemeinbefinden verschlechtert sich dabei zusehends. Kavernenbildung in beiden Lungenspitzen schreitet fort.

Exitus 18. Dez. 1890.

Sektion verboten.

20) Karl Sch., 3 Jahre. Aufgenommen 8. April 1892.

Seit 6 Wochen im Anschluß an Keuchhusten Schwellung des Leibes, Bauchschmerzen und Verstopfung.

Elendes rachitisches Kind mit kugelig aufgetriebenem, wenig schmerzhaftem Leib mit deutlich nachweisbarer Flüssigkeit, die teils frei, teils abgekapselt zu sein scheint. Kein Fieber. Geringe Infiltration der linken Lungenspitze.

Laparotomie in der Mittellinie. Peritoneum mit kleinen grauen Knötchen (mikroskopisch typische Tuberkel) bedeckt und stark gerötet. In der Bauchhöhle trüb-seröse Flüssigkeit mit Fibrinflocken. Das stark verdickte und nach rechts verzerrte Netz ist mit teils kleinen, teils größeren Knoten durchsetzt, wird vorgezogen und abgetragen. Auswischen der Bauchhöhle, Eingießen von 10 ccm einer 10proz. Jodoformemulsion Schluß der Wunde bis auf eine Lücke im oberen Winkel, durch den ein auf den Netzstumpf gestellter Jodoformgazestreifen herausgeleitet wird. Am 4. Tage nach der Operation Ansteigen der Temperatur, rapider Verfall, Erbrechen, aber Stuhlgang. Leib weich. Geringe Nackensteifigkeit. Tags darauf Exitus.

Sektion verboten.

21) Hedwig M., 26 Jahre, Dienstmädchen. Aufgenommen 9. Juni 1892.

Vor 10 Monaten Abort, angeblich ohne Ausräumung. Seitdem häufig Störung des Wohlbefindens mit leichtem Fieber. Seit einigen Tagen stärkere Schmerzen, Auftreibung des Leibes und Verstopfung.

Bei der Aufnahme besteht hohes Fieber, der Leib ist aufgetrieben, aber weich, die Lungen sind bis auf einen kleinen Bezirk im rechten Unterlappen, in dem etwas feinblasiges Rasseln hörbar ist, gesund. Der Kräftezustand ist mäßig. Per vaginam fühlt man rings um den Uterus Exsudatmassen. Diese erweichen alsbald, besonders links, es tritt eine Perforation nach dem Rectum zu ein; diese schließt sich wieder, der Absceß wächst.

20. Juni Incision in der Mittellinie; Darmschlingen verklebt und mit miliaren weißen Knötchen (mikroskopisch Tuberkel) bedeckt. Zwischen den Verklebungen ein Absceß, der nach unten ins kleine Becken, nach oben bis zum Rippenbogen reicht. Gegenincision über dem linken Lig. Pouparti und im hinteren Scheidengewölbe. In dem geruchlosen Eiter nur vereinzelte dicke Stäbchen und spärliche Tuberkelbacillen.

Fieber besteht fort In beiden Bauchwunden bilden sich Darmfisteln, die seitliche schließt sich spontan, der Kotabgang aus der in der Mittellinie ist bald stärker, bald geringer.

Unter Hinzutritt von Albuminurie, Oedemen und zunehmender Macies am 23. Sept. Exitus letalis.

Sektionsbefund (Dr. Ströbe): Nach Eröffnung der Bauchhöhle sämtliche Baucheingeweide fest miteinander verwachsen, so daß ein freier Raum in der Bauchhöhle nicht mehr besteht. Die Darmschlingen sowie die bindegewebigen Adhäsionen zwischen denselben sind grau verfärbt, auf der Oberfläche der Därme finden sich zahlreiche, über stecknadelkopfgroße, graue, zum Teil im Innern verkäste Knötchen, ebenso käsige Einlagerungen in den bindegewebigen Adhäsionen sowie zwischen Leber und Zwerchfell. — Im Uterus die Schleimhaut des Fundus etwa in zehnpfennigstückgroßer Ausdehnung ulceriert, das Ulcus mit graugelbem, käsigem Belag bedeckt. Tube und Ovarien in dicke Verwachsungen eingebettet, Tube nicht erheblich verdickt. — Im Oberlappen der rechten Lunge 3—4 dicht nebeneinanderstehende graue Knötchen.

22) Martha L., 8 Jahre. Aufgenommen 2. April 1892.

Seit 3 Monaten Schwellung des Leibes und Durchfälle, seit 8 Tagen Fieber und Erbrechen.

Kommt in starkem Kollaps, Leib aufgetrieben und schmerzhaft; unter

dem rechten Rippenbogen, von da durch das Epigastrium bis unter den linken reichend Resistenz und Dämpfung.

Bei der Incision am folgenden Tage kommt man hier in eine geräumige Höhle, die mit stinkendem Eiter erfüllt ist und nach unten sich bis ins kleine Becken erstreckt. Darmperforation nicht zu finden, Kot entleert sich nicht aus der Höhle. Ausspülung, Drainage.

Tags darauf kommt Darminhalt aus der Wunde. Temperatur steigt an, Kollaps wiederholt sich; am 3. Tage post operationem Exitus letalis.

Sektionsbefund: Nach Eröffnung der Bauchhöhle sind die vorliegenden Darmschlingen unter sich und mit der Leber fest verwachsen und mit reichlichen, über hirsekorngroßen, gelb-grauen, verkästen Knötchen auf der Serosa bedeckt. In den Verwachsungen der Darmschlingen reichlich käsige Einlagerungen.

23) Luise V., 6 Jahre. Aufgenommen 30. März 1893.

Seit 3 Monaten aufgetriebener Leib und Durchfälle, seit 14 Tagen Erbrechen.

Gesund aussehendes Kind, leichte Temperatursteigerung. Starke Schwellung des Bauches, Hautvenen erweitert, Bauchdecken prall-elastisch. Dämpfung von sehr wechselnder Gestalt, die sich beim Lagewechsel nicht sofort, sondern erst kurze Zeit nachher ändert.

Laparotomie. Peritoneum verdickt, injiziert, dicht mit Knötchen bedeckt. Reichlich grünlich-gelbe, seröse Flüssigkeit entleert. Mesenterialdrüsen geschwollen. Rechts oben vom Nabel sind Darmschlingen zu einer Geschwulstmasse verwachsen. Auswischen der Bauchhöhle, Schluß der Wunde.

Lytischer Fieberabfall, primäre Heilung der Wunde. Ascites sammelt sich wieder an und besteht auch in recht reichlichem Maße bei der 3 Wochen post operationem auf Wunsch der Eltern erfolgenden Entlassung aus dem Krankenhause. Die Durchfälle haben sich gebessert.

Zu Hause wird das Kind immer elender und geht am 26. Dez. 1893 zu Grunde.

Der Sektionsbefund ist nach dem Bericht des secierenden Arztes folgender: Netz mit der Laparotomienarbe verwachsen. Im Abdomen keine Flüssigkeit. Auf dem Peritoneum viscerale vereinzelte frische kleine Tuberkel, meist aber linsengroße Knoten, welche auf dem Durchschnitt käsig sind. An einzelnen Stellen des Darmes, besonders des Dünndarmes, stärkere Injektion mit leichten Verwachsungen der Schlingen, entsprechend spärlichen Darmgeschwüren. An einer Stelle infolgedessen eine mäßige Verengerung des Rohres. Im übrigen Därme und Netz frei beweglich.

Mesenterialdrüsen in großer Menge bis zu Bohnen- und Haselnußgröße vergrößert, zum Teil zu großen Paketen zusammenfließend.

24) Emil R., 43 Jahre, Droschkenkutscher. Aufgen. 4. Dez. 1894.

Erkrankte vor 3 Wochen ziemlich plötzlich mit Entzündungserscheinungen in der rechten Inguinalgegend; dabei keine Leibschmerzen, kein Erbrechen, leichte Verstopfung.

Hoch fiebernder Mann mit phthisischem Habitus, diffuser Bronchitis und etwas aufgetriebenem Leibe. In der Ileocöcalgegend eine dem Beckenboden aufsitzende Resistenz, etwas Vorwölbung und auf der Höhe derselben eine, fäkulentes Sekret absondernde Fistel. Kein freier Erguß in der Bauchhöhle.

Spaltung der Haut nach oben und unten von der Fistel; man kommt in einen mit Eiter und dünnflüssigen fäkulenten Massen gefüllten Absceß, der mit der Bauchhöhle nicht kommuniziert.

Fieber bleibt hoch remittierend, Allgemeinbefinden bessert sich nicht. Die Fistel secerniert weiter, die Absonderung nimmt einen säuerlichen Geruch an. Leib zeitweise empfindlich. Stuhlgang spärlich. Rechtsseitige Pleuritis exsudativa. Zunehmender Catarrhus pulmonum. Zunehmende Auftreibung des Bauches, ohne daß Erguß nachweisbar wird. Kein Erbrechen. Unter Erscheinungen von Lungenödem am 18. Dez. 1898 Exitus letalis.

Sektionsbefund: Peritonitis tuberculosa. In eine durch Verwachsungen abgeschlossene Höhle mündet eine Perforation des Jejunums, nach außen führt von hier aus die Fistel in die Cöcalgegend. Multiple tuberkulöse Geschwüre im Jejunum und Ileum. Das ganze Peritoneum, besonders das Netz, ist zu dicken, mit Tuberkeln (großen, kleinen und verkästen) durchsetzten Schwarten verwandelt. — Bronchitis caseosa, Bronchopneumoniae caseosae, Oedema pulmonum. Keine Kavernen.

25) Charlotte Sch., 3 Jahre. Aufgenommen 26. Juni 1894.

Seit 7 Wochen Leibschmerzen, abendliche Temperatursteigerungen; selten Erbrechen. Stuhlgang angehalten.

Elendes Kind, recht kollabiert. Temperatur 39°. Abdomen etwas aufgetrieben, stark gespannt; Schall in der Seitenwand abgeschwächt. Rechts eine kaum bewegliche unregelmäßige Resistenz.

Laparotomie. Darmserosa trübe, die vorliegenden Därme zu einem Knäuel verwachsen. In der Bauchhöhle geruchloser Eiter, der nach Möglichkeit ausgespült wird. Drainage der Peritonealhöhle im unteren Wundwinkel, sonst Schluß der Wunde.

Durch das Drain entleert sich in den nächsten Tagen reichlich sauer riechende Flüssigkeit. Der Zustand verschlechtert sich, unter raschem Verfall Exitus am 30. Juni 1894.

Sektionsbefund: Sämtliche Darmschlingen sind verklebt und mit den enorm vergrößerten, verkästen Mesenterialdrüsen zu einem großen Paket verbacken, welches mit dem Peritoneum parietale verwachsen ist. Im Centrum dieses Knäuels eine buchtige Jauchehöhle, die nach außen mit der Bauchwunde kommuniziert; in den Magen eingegossene Flüssigkeit läuft alsbald durch jene Höhle wieder ab durch eine Perforationsöffnung des Dünndarmes 30—40 cm unterhalb des Duodenums. Ein eigentliches Darmgeschwür ist an der Perforationsstelle nicht vorhanden, dagegen sind die verkästen Drüsen zum großen Teil in Zerfall begriffen und eng mit der Perforationsöffnung verklebt. Um die Milz herum eine Absceßhöhle, in deren Eiter zahlreiche Tuberkelbacillen sich finden. Das übrige Peritoneum zeigt viele größere, bis haselnußgroße verkäste Knoten. In Leber, Nieren und Lungen vielfache Käseherde.

26) Franz K., Porzellanmaler, 23 Jahre. Aufgenommen 6. Mai 1897.

Vor 6 Monaten Lungen- und Brustfellentzündung: seit 2 Monaten Schmerzen im Leib und Zunahme des Leibumfanges. Keine Durchfälle.

Blasser, fieberloser Mann mit stark aufgetriebenem Abdomen; darin offenbar reichlich freie Flüssigkeit. Hautvenen nicht erweitert. Pleuritis exsudativa dextra. Kein Sputum.

8. Mai 1897 Laparotomie. Schnitt von 7 cm Länge. Ablassen des Exsudates und Auswischen der Bauchhöhle. Peritoneum gerötet, mit

grauen Knötchen dicht besetzt. Einige mäßig geschwollene Mesenterialdrüsen fühlbar. Wunde durch Etagennaht geschlossen.

Unter leichter Eiterung in den oberflächlichen Schichten der Bauchdecken kommt die Wunde in etwa 14 Tagen zur Heilung.

Pat. erholt sich in den ersten 3 Monaten ganz gut. Etwas Exsudat sammelt sich inzwischen wieder an und dabei entstehen allmählich harte, höckerige Resistenzen an verschiedenen Stellen des Bauches. Im August 1897 bricht in der Mitte der Narbe nach voraufgegangenen Temperatursteigerungen eine Kotfistel auf, die bis zum Tode bestehen bleibt. Dabei zunehmender Kräfteverfall; das Exsudat im Abdomen wird reichlicher, die Tumoren wachsen. Schließlich bekommt Pat. sehr reichliche Diarrhöen und Darmblutungen, die ihn sehr herunterbringen.

Exitus letalis 1. Nov. 1897.

Sektion ergiebt tuberkulöse Darmgeschwüre, das Peritoneum ist injiziert und eiterig belegt, darin große zerfallene und kleinere, aber auch mit Käse durchsetzte Tuberkel, geschwollene und verkäste Mesenterialdrüsen.

27) Martha B., 6 Jahre, Aufgenommen 15. Sept. 1898.

Erkrankte im Mai 1898 unter den Erscheinungen von Blinddarmentzündung. Im Juni deswegen in einem anderen Krankenhause operiert; dabei Tuberkulose des Wurmfortsatzes, Coecums und Peritoneums festgestellt. Im Anschluß an die Operation entstand eine Darmfistel in der Blinddarmgegend, mit der das Kind ins Urbankrankenhaus gebracht wird.

Bei der Aufnahme ist es ziemlich elend, fiebert nicht. Die Umgebung der Fistel ist infiltriert, auf der Haut starkes Ekzem. Im Bauch sonst keine Flüssigkeit oder Resistenz.

In den nächsten Wochen wird versucht, die Fistel zum Verschluß zu bringen. Als dies nicht gelingen will, wird, nachdem der allgemeine Kräftezustand sich gehoben hat und das Ekzem abgeheilt ist, die Laparotomie gemacht; das Coecum wird mit großer Mühe freigelegt und hier wie im untersten Dünndarmabschnitt je eine Perforationsstelle gefunden, deren Ränder angefrischt und übernäht werden. Außerordentlich viel Verwachsungen zwischen den Darmschlingen, auf der Serosa gelbe Knötchen von Hirsekorn- bis Erbsengröße. Schluß der Bauchwunde.

Nachdem der Verlauf in den ersten 5 Tagen günstig gewesen war, steigt am 6. Tage die Temperatur an, das Kind bekommt Hämatemesis und blutige Stühle, trotz der angewandten Mittel wiederholen sich die Blutungen und am 10. Tage post operationem tritt Exitus letalis ein.

Sektion ergiebt viele Adhäsionen zwischen den einzelnen Darmschlingen, miliare und etwas größere, zum Teil verkäste Tuberkel. Ursprung der Blutung ein 5pfennigstückgroßes Ulcus an der medialen Wand des Duodenums dicht unterhalb des Pylorus mit scharfen, terrassenförmigen Rändern, in denen mikroskopisch nichts von Tuberkulose zu finden ist.

28) Frau H., 38 Jahre. Aufgenommen 28. Sept. 1898 in die Privatklinik von Herrn Prof. Dr. Körte.

Hat 2mal geboren. Leidet seit Mitte Juli an Schmerzen rechts unten im Leibe. Mitte August heftiger Schmerzanfall mit Schmerzen, die nach links hin ausstrahlten, ohne Fieber. Man nahm eine Appendicitis an.

Ende September steigerten sich die Schmerzen wieder.

Bei der Aufnahme sieht die Frau blaß und abgemagert aus; Lungen gesund. Leib mäßig empfindlich, besonders in der Blinddarmgegend; man fühlt dort eine harte Resistenz. Pat. hat kolikartige Schmerzen, aber kein Fieber.

Der Zustand bleibt im wesentlichen unverändert, zuweilen fühlt man auch links von der Mittellinie harte Stellen.

Diagnose: Appendicitis recidiva mit chronischer Entzündung des Peritoneums.

18. Okt. 1898 Laparotomie. Längsschnitt am äußeren Rectusrand. In der Bauchhöhle etwas seröse Flüssigkeit; auf dem Peritoneum durchscheinende graue Knötchen. Coecum auf dem Boden der Darmbeingrube verwachsen, hinter dem Coecum, in entzündliche Adhäsionen eingebettet, der Wurmfortsatz. Wird in typischer Weise entfernt. Peritoneum ausgetupft, Jodoform eingestreut. Etagennaht der Bauchdecken.

Heilungsverlauf glatt, ohne Zwischenfall.

Der Processus vermiformis ist 10 cm lang, die Serosa ist entzündet und mit grauen Knötchen bedeckt. Im Innern etwas mißfarbiger Schleim. Auf der Schleimhaut flache Erosionen, keine tuberkulösen Veränderungen.

Mikroskopisch werden typische Tuberkel des Peritoneums festgestellt, die bis in die Subserosa reichen.

Januar 1899 stellt sich Pat. vor; sie ist bei gutem Ernährungszustande, nimmt sichtlich zu und hat keine Leibschmerzen mehr. Bauch vollkommen weich, kein Exsudat. Einige geschwollene Halsdrüsen unter dem linken Sternocleidomastoideus.

29) Z., 7jähriges Mädchen. Aufgenommen 21. Febr. 1898 in die Privatklinik von Herrn Prof. Dr. Körte.

Erkrankte vor 6 Wochen unter dem Bilde einer Perityphlitis. Allmählich schwoll der Bauch an, das Kind magerte ab und bekam leichtes Fieber.

Das magere Kind hat ein aufgetriebenes Abdomen, in dem Flüssigkeit nachzuweisen ist; um den Nabel herum ist ein abgekapseltes Exsudat zu fühlen. — Außerdem diffuser Bronchialkatarrh mit wenig Auswurf, in dem Tuberkelbacillen nicht gefunden werden. Remittierendes Fieber mit hohen abendlichen Steigerungen.

Diagnose: Chronische Peritonitis, wahrscheinlich tuberkulöse.

24. Febr. 1898 Laparotomie. Schnitt vom Nabel abwärts. Es läuft viel freie Flüssigkeit ab. Das Peritoneum ist mit grauen Knötchen dicht besetzt; ein Probestück wird excidiert. Austupfen der Bauchhöhle, Einstreuen von Jodoform, Etagennaht der Bauchdecken.

In den ersten 3 Tagen danach peritonitische Erscheinungen. Erbrechen, Aufstoßen, schneller Puls, abends Fieber.

Am 4. Tage erfolgt Stuhlgang, von da an Nachlassen der Reizerscheinungen und des Fiebers.

Die Wunde heilt per primam bis auf den unteren Wundwinkel, wo eine granulierende Stelle ist. Exsudat sammelt sich nicht wieder an. Pat. wird am 18. März 1898 geheilt entlassen.

Mitte April 1898 treten Erscheinungen von Meningitis auf, denen das Kind am 29. April 1898 erliegt.

Sektion verweigert.

Die Untersuchung des bei der Operation excidierten Stückes Peritoneum ergiebt typische Riesenzellentuberkel.

Die in den vorstehenden Krankengeschichten beschriebenen Laparotomien wurden von meinem hochverehrten Chef, Herrn Prof. Dr. W. Körte angeführt, dem ich für die Anregung zu dieser Arbeit sowie für die Ueberlassung des dazu benutzten Materials an dieser Stelle meinen Dank ausspreche.

Im ganzen wurde 32mal wegen tuberkulöser Peritonitis an 29 Kranken der Bauchschnitt ausgeführt, in allen Fällen, die teils vor, teils bei der Operation gestellte Diagnose durch das Mikroskop sichergestellt. Tuberkelbacillen in dem Exsudat festzustellen gelang nur einmal (Fall 21) und auch in den Schnitten, analog den Ergebnissen bei der Untersuchung auf Tuberkelbacillen im Gewebe überhaupt, nur selten; dagegen wurden stets typische Tuberkel nachgewiesen, gruppenweise um eine Riesenzelle herum angeordnete epitheloide Zellen und mehr oder weniger ausgesprochene Neigung zur Verkäsung.

Unter den Kranken waren 12 männlichen, 17 weiblichen Geschlechts. Das Ueberwiegen der weiblichen Kranken, die bei uns mit 58,6 Proz. der Gesamtzahl beteiligt sind, ist also nicht ein so starkes wie in den Zusammenstellungen von Conitzer und Frees. Im allgemeinen aber mag es zutreffen, daß die Krankheit bei Frauen, wie Frees meint, nicht nur häufiger zur Beobachtung kommt, weil diese mehr auf ihren Leibesumfang achten, oder wie König annimmt, weil sie leichter einen operationslustigen Gynäkologen aufzusuchen sich entschlössen, sondern daß sie in der That bei Frauen häufiger vorkommt. Eine nicht gar zu seltene Eingangspforte ist ja, wie wir hauptsächlich durch die Arbeiten von Hegar und seinen Schülern wissen, der Genitaltractus des Weibes, und hat die Tuberkulose hier erst einmal festen Fuß gefaßt, dann ist es bis zum Uebergang auf das Peritoneum nur noch ein Schritt.

Was das Alter unserer Patienten angeht, so war der jüngste von ihnen 2, der älteste 57 Jahre. 13 gehörten dem Kindesalter an, wenn wir als dessen obere Grenze ein Alter von 15 Jahren annehmen. Im ganzen hat die Tuberkulose des Peritoneums ebenso wie die Tuberkulose überhaupt mehr Neigung, jugendliche Individuen zu befallen, wenn sie auch kein Alter ganz verschont; freilich habe ich in der Litteratur vergeblich nach chirurgisch behandelten Fällen gesucht, wo noch im Greisenalter das Auftreten der tuberkulösen Bauchfellentzündung beobachtet wurde, doch ist das wohl auch dadurch zu erklären, daß ja im ganzen nur operierte Fälle, womöglich nur geheilte, mit genaueren Angaben versehen veröffentlicht worden sind und wohl so leicht sich kein Chirurg entschließen wird, ein tuberkulöses Individuum von 70 Jahren und darüber zu operieren.

Zähle ich zu meinen operierten 13 Kindern noch die 6 weiteren bei uns beobachteten hinzu, die entweder ohne Operation geheilt wurden, bei denen also die Diagnose wohl aus dem Symptomen-

komplex gestellt, aber nicht durch mikroskopische Untersuchung bestätigt werden konnte, oder aber diejenigen, die mit einer jauchigen Perforationsperitonitis bei gleichzeitiger Tuberkelentwickelung auf dem Bauchfell ins Krankenhaus aufgenommen wurden und daher quoad sanationem von einem ganz anderen Standpunkt aus betrachtet werden müssen, so ist freilich das überwiegend häufige Vorkommen der Krankheit im Kindesalter nicht zu bestreiten; es sind dann von 29 Patienten 19 Kinder, d. i. 65,5 Proz.

Der Grund, warum bei 2 Kindern mit tuberkulöser Bauchfellentzündung entgegen der von v. MARCHTHURN, WRIGHT u. a. nachdrücklich ausgesprochenen Ansicht, in jedem Fall die Laparotomie auszuführen, die Operation unterblieb, war das eine Mal der Widerspruch der Eltern — das Kind genas auch ohne Eingriff —, das andere Mal das gleichzeitige Bestehen multipler anderer tuberkulöser Herde, denen das 2jährige Mädchen nach kurzer Zeit erlag. Die 4 Fälle, wo ein tuberkulöses Darmgeschwür durchbrach und die bis dahin bestehende tuberkulöse Bauchfellentzündung dadurch zu einer gleichzeitig auch jauchigen Peritonitis umgewandelt wurde, starben sämtlich, 2 davon mit, 2 ohne Laparotomie.

Von meinen 29 Kranken genasen 18, starben 11. Von den 18 geheilten waren 7 Kinder und 11 Erwachsene, 8 männlichen und 10 weiblichen Geschlechts. Im ganzen wurden also 62 Proz. Heilung erzielt, bei den Kindern 54 Proz., bei den Frauen 58,8 Proz. und bei den Männern $66^2/_3$ Proz. Die Differenzen zwischen diesen Zahlen sind, wie man sieht, so gering, daß sie sehr leicht wohl von Zufälligkeiten abhängig sein können, jedenfalls sind prognostisch verwertbare Schlüsse daraus nicht zu ziehen.

Vergleichen wir damit diejenigen Statistiken, welche uns eine Uebersicht der an einer Krankenanstalt, also im wesentlichen nach denselben Prinzipien und gleichmäßig behandelten Eälle in größerer Zahl bringen, so finden wir bei FREES aus der LÖHLEIN'schen Klinik 33,3 Proz., bei V. v. MARCHTHURN aus der CHROBAK'schen Klinik 55 Proz. Heilungen, während CZERNY nur 3 von 10 Fällen, d. i. 30 Proz. mit Einschluß der beiden von JORDAN veröffentlichten heilte. Unter 13 am St. Hedwigs-Krankenhaus in Berlin (SCHEUER) mit Laparotomie behandelten Fällen blieben 7 länger als 2 Jahre geheilt.

Größere Sammelstatistiken aus der Litteratur wie die von KÖNIG, KÜMMELL, TRZEBICKY, ROERSCH, ALDIBERT, MARGARUCCI ziehe ich zum Vergleich nicht heran, weil sie ja im wesentlichen aus kasuistischen Mitteilungen aufgebaut sind, und diese naturgemäß mit Vorliebe geheilte Fälle bringen, wie schon CZERNY hervorgehoben hat.

Ist man nun, wie FREES verlangt erst nach 1, wie JORDAN erst nach mehreren oder gar wie v. WINCKEL fordert, sogar erst nach 5 Jahren, wenn der Patient bis dahin ohne Recidiv geblieben ist,

berechtigt, von einer definitiven Heilung der Peritonitis zu sprechen?

Voraussetzen will ich hier, daß natürlich nur von einer lokalen Heilung die Rede sein kann, während die etwa vor der Laparotomie vorhandene Tuberkulose anderer Organe mehr oder weniger langsam ihren Fortgang nehmen mag. Ist an sich schon der Einfluß der Laparotomie auf die Bauchfellreaktion rätselhaft, aber immer doch noch denkbar, so würde es geradezu absurd sein, sich vorzustellen, daß etwa eine phthisische Lungenkaverne dadurch zur Schrumpfung angeregt werden sollte. Nur das Verhalten des Peritoneums kann da für die vorliegende Frage in Betracht kommen.

Fall 12 liefert einen recht lehrreichen Beitrag zur Beantwortung obiger Frage. 4 Monate nachdem der Mann sich zuletzt im Krankenhause vorgestellt hatte, 8 Monate nachdem er zum zweitenmal laparotomiert worden war, am 18. Januar 1899 wurde er in moribundem Zustande mit Erscheinungen von Ileus wieder aufgenommen und starb nach wenigen Stunden. Die Sektion ergab folgendes interessante Resultat (Protokoll Professor Dr. Benda).

Magere männliche Leiche. Bauch stark aufgetrieben.

Beim Eröffnen der Bauchhöhle ergießt sich fast rein blutige Flüssigkeit. Ein großes Paket Dünndarmschlingen liegt in der rechten unteren Hälfte der Bauchhöhle, durch tiefblaue Färbung von den übrigen unterschieden. Serosa zeigt hier vielfach fibrinöse Beschläge, ist blutig infarciert. Mesenterium, ebenso verändert, schnürt sich zu einem schmalen Stiel zusammen.

Dieser tritt ebenso wie die Darmschlingen unter einem schmalen Bindegewebestrang hindurch, der von der Radix mesenterii zur Ileocöcalgegend verläuft.

Die Einklemmung beginnt 3 m unter dem Duodenum und reicht bis zur untersten Ileumschlinge.

Am übrigen Peritoneum ganz vereinzelte kleine, derbe, schwarze Knötchen (mikroskopisch subserös gelegene tuberkulöse Lymphdrüsen). Schmale Bindegewebsadhäsionen zwischen Leber und Zwerchfell. Sonst ist das Peritoneum völlig zart und glatt. In der rechten Lungenspitze ein alter abgekapselter Käseherd, in beiden Oberlappen schiefrige Induration.

Der Fall ist also nach mehreren Richtungen hin lehrreich: 1) zeigt er, daß schon in verhältnismäßig kurzer Zeit, hier nach $1^1/_2$ Jahren, die Heilung abgeschlossen sein kann; 2) geht daraus hervor, daß thatsächlich eine komplette Restitutio in integrum eintreten kann, denn in der Hauptsache war das Peritoneum glatt und glänzend, und die wenigen Adhäsionen, deren eine zwar verhängnisvoll wurde für den Kranken, können ebensogut die Folge der voraufgegangenen Eröffnung der Bauchhöhle wie Residuen der tuberkulösen Peritonitis sein; sehen wir doch nach Herniotomien und anderen Laparotomien häufig genug Adhäsionen sich bilden, ohne daß eine entzündliche Er-

krankung vorangegangen war; 3) liefert der Fall ein Beispiel dafür, wie geringfügig die tuberkulös erkrankten Primärherde sein können, von denen aus metastatisch das Peritoneum erkrankt, denn es fanden sich außer einem kleinen Käseherd in der rechten Lungenspitze nur noch ein paar verkäste und teilweise verkalkte Bronchialdrüsen und 4) ist hier der Beweis erbracht, daß, im Gegensatz zu der von v. WINCKEL ausgesprochenen Ansicht, auch in denjenigen Fällen Heilung eintreten kann, wo die Erscheinungen nach der ersten Laparotomie nicht zurückgehen und eine zweite Laparotomie nötig wird.

Nun wäre es freilich zum mindesten übereilt, wollte man daraus den Schluß ziehen, daß, wenn ein Fall $1^1/_2$ Jahre post operationem keine neuen Symptome von tuberkulöser Bauchfellentzündung zeigte, er damit definitiv geheilt sei; denn der JORDAN'sche Fall, in dem noch $2^1/_2$ Jahre nach der ersten Laparotomie Tuberkel auf dem Peritoneum sich fanden, beweist, daß zum mindesten manchmal mehrere Jahre vergangen sein müssen, ehe man den Fall als endgiltig geheilt betrachten kann.

Bei dem zweiten geheilten Fall (4), der später zur Autopsie kam — die Frau starb $4^1/_2$ Jahre nach dem Bauchschnitt an Lungenphthise — fand sich das Peritoneum vollkommen glatt.

Was die Heilungsdauer meiner übrigen Fälle angeht, so figuriert darunter eine Kranke (Fall 2), wo noch nach 7 Jahren vollkommenes Wohlbefinden festgestellt werden konnte, 3 stellten sich nach $1^1/_2$ Jahren, 3 nach 1 Jahr, 3 nach $^1/_2$ Jahr und 2 nach 3 Monaten als geheilt wieder vor; über das Schicksal der übrigen 5, die im Durchschnitt 5—6 Wochen nach der Operation aus dem Krankenhause in geheiltem Zustande entlassen wurden, habe ich nichts feststellen können [1]).

Wenn ich trotz der verhältnismäßig kurzen Beobachtungszeit mich berechtigt glaube, von einer Heilung im klinischen Sinne hier zu sprechen, thue ich es, weil in der That die Besserung des Allgemeinbefindens bei den hier in Betracht kommenden Patienten auffällig war, und weil die Lokalsymptome verschwanden, aus denen auf das Fortbestehen der Krankheit hätte geschlossen werden können. Denn ein Blick auf die letal verlaufenen Fälle — abgesehen natürlich von den an interkurrenten, tuberkulösen oder anderweitigen Erkrankungen Gestorbenen — zeigt, daß hier eine Besserung der lokalen und der allgemeinen Erscheinungen ausblieb; in Fall 26 ließ sich zwar in den ersten 3 Monaten post operationem eine Hebung des allgemeinen Kräftezustandes beobachten, dagegen waren die Symptome der Perito-

1) Anm. während der Korrektur: Bei Fall 17 im Mai 1899, also 4 Jahre post operationem, blühender Gesundheitszustand konstatiert.

nitis kurze Zeit nachher dieselben wie vordem und änderten sich auch in diesen 3 Monaten nicht zum günstigen.

In den Fällen 4, 10 und 11 besserte sich Hand in Hand mit der Erkrankung des Bauchfells auch ein Erguß in der Pleura (wohl als Ausdruck der Besserung des Allgemeinbefindens anzusehen), während in den Fällen 1, 6 und 15 vorher bestehende Diarrhöen nach dem Bauchschnitt versiegten; es ist daraus wohl zu entnehmen, daß hier keine Darmtuberkulose die Ursache der Durchfälle gewesen war, sondern daß wohl nur ein nicht specifischer Darmkatarrh vorgelegen hat, die Folge des von der Serosa auf die Schleimhaut fortgepflanzten Reizzustandes.

Nachgewiesen konnte eine primäre Darmtuberkulose in 4 tödlich verlaufenden Fällen (22, 23, 24, 26) werden; in den Fällen 7, 27 und 29 war der Wurmfortsatz der Herd der Erkrankung, während in den Fällen 2, 8 und 21 die Peritonitis von den Genitalien ihren Ursprung genommen hatte.

Von der letzten Gruppe genasen 2 nach einfacher Laparotomie, 1 mit eiterigem Exsudat und starker Adhäsionsbildung (21) ging zu Grunde.

In den Fällen 27 und 29 wurde der relativ leicht auszuschälende Processus vermiformis exstirpiert, danach genas der eine, der andere, ein 6-jähriges Mädchen, ging 10 Tage nach der Operation an einer interkurrenten Blutung aus einem nicht tuberkulösen Duodenalgeschwür zu Grunde; im Fall 7 waren so zahlreiche Adhäsionen, daß von einer Entfernung des Wurmfortsatzes Abstand genommen werden mußte, der Patient genas nach dem einfachen Bauchschnitte.

Die Fälle mit nachweisbarer Darmtuberkulose starben alle 3, der exakte Beweis dieser Affektion konnte ja auch nur durch die Autopsie erbracht werden, denn nicht einmal der Eintritt einer Darmfistel bei gleichzeitiger Bauchfelltuberkulose ist beweisend für ein vorhandenes tuberkulöses Darmgeschwür, wie aus Fall 25 ersichtlich ist.

Außer der Exstirpation des Wurmfortsatzes wurde nur noch in 1 Fall (20) tuberkulös erkranktes Gewebe, hier ein größeres Stück Netz, exstirpiert; der Knabe ging unter meningitischen Erscheinungen zu Grunde.

Im Fall 5 wurde die Bauchhöhle an der Stelle des Bruchaustritts eröffnet, da hier eine durch die tuberkulöse Erkrankung des Bauchfells irreponibel gewordene Leistenhernie bestand, sonst wurde stets der Bauchschnitt in der Mittellinie ausgeführt und der Eingriff darauf beschränkt, vorhandenes Exsudat nach Möglichkeit abzulassen, die Bauchhöhle auszuwischen und wieder zu schließen; in den Fällen 18 und 25 wurde mit Jodoformgaze drainiert, weil das Exsudat eiterig war. Die Applikation von Jodoform wurde mehrfach

angewandt, in einigen Fällen aus früheren Jahren auch mit schwach antiseptisch wirkenden Lösungen gespült, doch haben diese Mittel nachgewiesener Maßen eine so untergeordnete Bedeutung bei der Behandlung unserer Krankheit, daß man sie ebensogut anwenden wie weglassen kann.

Auch dem in 2 Fällen (2 und 19) zur Anwendung gelangten alten KOCH'schen Tuberkulin lege ich keine große Bedeutung bei; zwar ist der eine davon (Fall 2) der am längsten geheilt gebliebene von meinen Fällen (7 Jahre), indes kann ich mich nicht dazu herbeilassen, diese Wirkung auf Rechnung des Tuberkulins zu setzen, denn erstens ging der andere mit dem gleichen Mittel behandelte Fall zu Grunde, eine unbedingte Sicherheit giebt es uns also wahrlich nicht, und dann giebt es genug Fälle in der Litteratur, wo ebenso lange und noch viel längere Heilungen (bis 25 Jahre) festgestellt wurden, ohne daß man Tuberkulin angewandt, sich vielmehr damit begnügt hatte, den einfachen Bauchschnitt zu machen.

Die geheilten Fälle gingen, soweit sie überhaupt der exsudativen Form der tuberkulösen Peritonitis angehörten, stets mit serösem Exsudat einher; in den Fällen 8 und 17 war überhaupt kaum eine nachweisbare Menge Flüssigkeit in der Bauchhöhle, hier handelte es sich um die knollige, schrumpfende Form; in den Fällen 2, 9 und 15 waren starke Adhäsionen vorhanden.

In den Fällen 10, 11 und 12 wurde die Laparotomie nach einigen Monaten wiederholt; Grund dazu war, daß die Besserung des Allgemeinbefindens nach dem ersten Bauchschnitt nur spärliche und langsame Fortschritte machte, während sich gleichzeitig Exsudat ansammelte, das keine Neigung zur Resorption zeigte. In allen 3 Fällen trat Heilung ein (in Fall 12 sogar anatomisch erwiesen); der Ausspruch v. WINCKEL's, daß die zu einer Wiederholung der Laparotomie zwingenden Fälle nicht zur Ausheilung kämen, erfährt also durch unsere Fälle keine Bestätigung.

Makroskopisch fanden sich in dem Zustand des Peritoneums keine wesentlichen Unterschiede gegen den Befund bei der ersten Laparotomie, nur daß im Fall 10 Rötung und Auflockerung des Peritoneums gegen früher ab-, in Fall 11 eher etwas zugenommen hatten; von Adhäsionsbildung, wie sie in Fall 12, freilich auch nur in leichtem Grade festgestellt wurde, war bei den anderen Fällen absolut nichts zu finden.

Zur mikroskopischen Untersuchung wurde von jedem dieser Fälle ein Stück excidiert und davon Schnitte angefertigt, die in Hämatoxylin-Eosin und nach VAN GIESON gefärbt wurden. Es mag gleich vorweg bemerkt sein, daß sich erhebliche Differenzen in dem mikroskopischen Bild gegen früher nicht feststellen ließen, eine wesentliche Vermehrung des Bindegewebes war nicht er-

folgt. Dagegen sah man deutlich rings um die Tuberkel eine aus mehreren Reihen Rundzellen bestehende Schicht, hier und da dieselben auch in den Tuberkel selbst eindringen; die epithelioiden Zellen schienen an Zahl vermindert, die Riesenzellen dagegen auffällig vermehrt, Verkäsungen waren nicht zu finden.

Die Vermehrung der Rundzellen in der Peripherie der Tuberkel, die im Vordergrunde des Bildes stand, scheint mir darauf hinzudeuten, daß hier ein Wall aufgeführt ist, der das Weiterwachsen der Tuberkel verhindert, deren Elemente vielmehr zu Grunde gehen müssen, vielleicht auf dem Wege der hyalinen Degeneration, wie sie GATTI beschreibt; jedenfalls müssen die beiden Prozesse, Untergang der specifischen Tuberkelelemente und bindegewebige Neubildung Hand in Hand gehen, denn sonst würde ja an Stelle des Tuberkels eine Lücke treten, die eben durch neugebildetes, zunächst zellreiches Bindegewebe ausgefüllt wird. Welcher dieser Vorgänge der primäre, welcher der sekundäre ist, wage ich nicht zu entscheiden, doch scheint es mir nach den Präparaten, als wenn primär die Tuberkel zu Grunde gehen und an ihre Stelle Rundzelleninfiltration tritt, die von der Peripherie her konzentrisch vorrückt, denn sonst müßte man ein mehr radiäres Eindringen der Rundzellen wahrnehmen können, und gerade dieses habe ich bei meinen Präparaten vermißt.

Ich glaube also, daß die Ergebnisse der Untersuchungen von NANNOTTI und BACIOCCHI, BUMM, JORDAN auf der einen und GATTI auf der anderen Seite in gewissem Sinne ganz gut zu vereinen sind, wenn sie auch scheinbar verschiedene Ergebnisse geliefert haben, die Bindegewebsvermehrung der einen und die einfache Degeneration der epithelioiden Zellen der anderen.

Von den letal verlaufenen Fällen starben 3 in den ersten 4 Tagen nach der Operation, darunter 1 (Fall 20) unter meningitischen Symptomen, die beiden anderen (22 und 25) unter dem Bilde einer Perforationsperitonitis.

Fall 27 ging 10 Tage nach der Laparotomie an Darmblutungen zu Grunde, die, wie die Sektion ergab, aus einem Ulcus duodeni simplex herrührten.

14 Tage nach dem Eingriff starb Fall 24 unter Erscheinungen von Lungenödem; die vorher bestehende Lungentuberkulose hatte durch das Auftreten von Bronchopneumonien eine Verschlimmerung erfahren und ein rasches Ende herbeigeführt.

Von den später Verstorbenen starb Fall 29 nach 5 Wochen an einer Meningitis, nachdem klinisch Heilung der Bauchfelltuberkulose eingetreten zu sein schien; die Sektion konnte nicht gemacht werden.

Die übrigen 6 Fälle starben nach 1—6 Monaten unter dem Bilde zunehmender Kachexie, bei allen hatten sich Darmfisteln ausgebildet, bei allen diesen fand sich auch mehr oder weniger aus-

gedehnte Tuberkulose des Darms; im Fall 25 war eine Perforation entstanden, ohne daß sich Tuberkel auf der Darmschleimhaut finden ließen, wahrscheinlich war das Ulcus hier entstanden durch Perforation von außen nach innen, eine Art Decubitalgeschwür durch Druck gegen eine adhärente Schlinge.

Unter den Gestorbenen sind 6 Kinder und nur 5 Erwachsene, so daß also nach unseren Erfahrungen für erstere die Prognose ernster ist als für letztere, denn bei den Kindern haben wir hiernach 41,7 Proz., bei Erwachsenen nur 35,3 Proz. Mortalität.

2 mal lag bei unseren 11 Todesfällen die miliare Form der tuberkulösen Peritonitis mit rein serösem Exsudat vor, davon starb der 1 (29) an Meningitis, der andere (27) an Darmtuberkulose. Bei den meisten anderen war die Bildung von Adhäsionen vorherrschend, das bald mehr, bald weniger spärliche Exsudat meist eiterig, nur in den Fällen 23 und 27 serös, der letztere war der an Darmblutungen verstorbene.

In den Fällen 18 und 20 war die schrumpfende, Tumor bildende Form ausgeprägt.

Der Eingriff beschränkte sich auch bei den letal geendigten Fällen zumeist nur auf eine Eröffnung der Bauchhöhle, in den Fällen 18 und 25 war die Bauchhöhle drainiert worden. Im Fall 20 wurde ein Stück Netz reseciert († an Meningitis), im Fall 27 der Processus exstirpiert († an Duodenalblutung).

Fall 21 nahm seinen Ausgang von den Genitalien, die meisten anderen von einer Tuberkulose des Intestinaltractus.

Bei allen zur Sektion gekommenen Fällen (mit Ausnahme von Fall 26) fand sich ausgedehnte Verkäsung der zum Teil zu Klumpen zusammengeschmolzenen Tuberkel und teilweise eine derartige Verwachsung der Darmschlingen miteinander und mit der Bauchwand, daß von einer Bauchhöhle gar nicht mehr die Rede sein konnte; am ausgeprägtesten war das in denjenigen Fällen, die erst längere Zeit nach der Laparotomie starben.

Litteratur.

Aldibert, De la laparotomie dans la péritonite tuberculeuse. Gaz. hebdom. de méd. et de chir., 1892, No. 19. — Averill, C., Tuberculous peritonitis in a child; laparotomy; recovery. Brit. med. Journ., 1897, Vol. 1, p. 142. — Buchner, H., Die natürlichen Schutzmittel des Organismus gegenüber den Krankheitserregern. Münch. med. Wochenschr., 1894, No. 30. — Bruns, Beitr. z. klin. Chir., Bd. 9, 1892. — Bumm, 5. Kongr. d. Dtsch. Gesellsch. f. Gynäk. — Borschke, Virchow's Arch., Bd. 127. — Baljaeff, Centralbl. f. Chir. (ref.), 1884, No. 45. — Bumm, Centralbl. f. Chir., 1893, No. 35.

— Brodie, Glasgow med. Journ., 1892. — Beaussenat, Prov. méd., 1893, No. 5. — Beck, New York med. Journ., 1894, April. — Brohl, Sitzung d. Gesellsch. f. Geburtsh. u. Gynäkol. zu Köln a. Rh. Centralbl. f. Gynäk., 1896. — Bulius, 7. Kongr. d. Dtsch. Gesellsch. f. Gynäkol. — Czerny, Beitr. z. klin. Chir., Bd. 6, 1890. — Ceccherelli, Centralbl. f. Chir., 1889, No. 39. — Croom, Edinb. med. Journ., 1889, May. — Catheart, Edinb. med. Journ., 1893, April. — Condamin, Prov. méd., 1895, No. 21. — Catrin, Gaz. méd. de Paris, 1895, No. 19. — Cauhet, Gaz. méd. de Paris, 1895, No. 52. — Condamin, Arch. prov. de méd., 1896, No. 11. — Dittmer, Berl. klin Wochenschr., 1887, No. 44. — Le Dentu, Bull. et mém. de la soc. de chir. de Paris, T. 19, p. 105. — Engström, Centralbl. f. Gynäk. (ref.), 1891, No. 45. — Elder, Prov. méd. Journ., 1891, p. 322. — Edebohls, Dtsch. med. Wochenschr., 1893, No. 1. — Ewald, C., Wien. klin. Wochenschrift, 1897, No. 8. — Frees, Dtsch. med. Wochenschr., 1894, No. 45. — Folet, Rev. de chir., 1894, No. 12. — Idem, Prov. méd., 1894, No. 48. — Gatti, Riforma med., 1894, No. 53. — Idem, Arch. f. klin. Chir., Bd. 53. — Gérard-Marchant, Gaz. méd. de Paris, 1894, No. 45. — Hegar, Die Genitaltuberkulose des Weibes. Stuttgart 1886. — Idem, Dtsch. med. Wochenschr., 1897, No. 45. — Hofmokl, Wien. med. Wochenschr., 1887, No. 16. — Helmrich, Die therapeutischen Wandlungen in der Behandlung der Bauchfelltuberkulose. Basel 1892. — Henoch, Berl. klin. Wochenschr., 1891, No. 28. — Hartmann et Aldibert, Annales de gynéc., 1892, Juin. — van Hassel, Centralbl. f. Gynäk. (ref.), 1896. — Hildebrandt, Münch. med. Wochenschr., 1898, No. 15. — Mühsam, Dtsch. Zeitschr. f. Chir., Bd. 47. — Israel, J., Dtsch. med. Wochenschr., 1896, No. 22. — Jordan, Beitr. z. klin. Chir., Bd. 13, 1895. — König, Ueber diffuse peritoneale Tuberkulose und die durch solche hervorgerufenen Scheingeschwülste im Bauch nebst Bemerkungen zur Prognose und Behandlung dieser Fälle. Centralbl. f. Chir., 1884, No. 6. — Idem, Centralbl. f. Chir., 1890, No. 35. — Kümmell, Arch. f. klin. Chir., Bd. 37. — Kocks, Kongr. d. Dtsch. Ges. f. Gynäkol., 1891. — Lindfors, Hygiea, 1886, Januar. — Lauenstein, Centralbl. f. Chir., 1890, No. 42. — Löhlein, Dtsch. med. Wochenschr., 1889, No. 32. — Lindner, Berl. klin. Wochenschr., 1891, No. 48. — Idem, Dtsch. med. Wochenschr., 1892, No. 6. — Idem, Dtsch. Zeitschr. f. Chir., Bd. 34. — Lauwers, Centralbl. f. Gynäk., 1893. — Leopold, Gynäk. Gesellsch. zu Dresden, Januar 1896. — Miller, Edinb. med. Journ., 1890, Oktober. — Martel, Prov. méd., 1894, No. 22. — Mader, Wien. klin. Wochenschr., 1893, No. 3. — Maass, Arch. f. Gynäk., 1896. — Mazzoni, Centralbl. f. Chir., 1896, No. 5. — Macdonald, Brit. med. Journ., 1897, Vol. 1, p. 790. — Margarucci, Morgagni, 1897, p. 52. — v. Marchthurn, A. V., Wien. klin. Wochenschr., 1897, No. 9. — Naumann, Hygiea, 1885, Oktober. — Idem, Centralbl. f. Chir., 1897, No. 11. — Nolen, Berl. klin. Wochenschr., 1893, No. 34. — Nannotti e Baciocchi, Riforma med., 1892, Guigni. — Netter, Gaz. méd. de Paris, 1895, No. 20. — Nélaton, Bull. et mém. de la soc. de chir. de Paris, 1897, T. 22, p. 559. — Nassauer, Münch. med. Wochenschr., 1898, No. 16. — Nothnagel, Die Krankheiten des Darmes und des Peritoneums. Wien 1898. — Osler, John Hopkins Hosp. Rep., 1890, Vol. 2. — Poten, Centralbl. f. Gynäk., 1887, No. 3. — Pribram, Prag. med. Wochenschr., 1887. — Pinart et Kirmisson, Ann. de gynéc., 1891, Sept. — Poncet, Lyon méd., 1892. — Roosenburg, Centralbl. f. Gynäk., 1889. — Riva, Rivista clin., 1891, No. 5. — Roersch, Rev. de chir., 1893, p. 529. — Idem, Arch. de tocol. et de gynécol., 1894. — Schwarz, Wien. med. Wochenschr., 1887, No. 13. — Schede, Centralbl. f. Gynäk., 1887,

p. 764. — Schmalfuss, Centralbl. f. Gynäk., 1887, No. 51. — Schmidt, M., Centralbl. f. Gynäk., 1889, No. 32. — Sick, Jahresbericht d. Hamb. Staatskrankenanst. 1890. — Schmitz, St. Petersb. med. Wochenschr., 1891, No. 1. — Sänger, Centralbl. f. Gynäk., 1892, No. 33. — Scheuer, Festschr. z. gold. Jubil. d. St. Hedwigs-Krankenh. zu Berlin. — Sippel, Dtsch. med. Wochenschr., 1894, No. 52. — Schmitz, Jahrb. f. Kinderheilk., Bd. 44. — Trzebicky, Wien. med. Wochenschr., 1888, No. 6. — Thomson, Centralbl. f. Gynäk., 1897. — d'Urso, G., Policlinico, 1896, Maggio. — Idem, Centralbl. f. Chir., 1896, No. 5. — Valerani, Gazz. de cliniche, 1885, Nov. — Vierordt, O., Dtsch. Arch. f. klin. Med., Bd. 44 u. 52. — Wegner, Arch. f. klin. Chir., Bd. 20. — Weinstein, Wien. med. Blätter, 1887, No. 45. — van de Warker, Journ. of the Americ. med. soc., 1887, Vol. 9, No. 19. — Warnek, Centralbl. f. Gynäk., 1893, No. 50 — Wikerhauser, Centralbl. f. Chir., 1897. — Warth, Inaug.-Diss. Bonn, 1897. — v. Winckel, Samml. klin. Vortr., No. 201.

Nachdruck verboten.

IX.

Ein Fall von rechtsseitigem Chylothorax und Lymphangiektasie am linken Beine.

Von

Dr. **Otto Simon,**

früherem Assistenten der Klinik.

Am 14. Jan. 1896 stellte Herr Geh. Rat Erb in der Sitzung des medizinischen Vereins zu Heidelberg einen Kranken vor, welcher an einem chylösen Erguß in die rechte Pleurahöhle und hochgradiger Lymphangiektasie des rechten Beines mit chylösem Inhalt litt.

Der Pat., W. H., 20 J. alt, wurde am 25. Nov. 1895 in die med. Klinik aufgenommen. Er stammt aus gesunder Familie und war selbst früher immer gesund. Anfang oder Mitte Juli 1894 trat an der Innenseite des l. Oberschenkels eine handtellergroße, fluktuierende Anschwellung bei ihm auf. Dieselbe vergrößerte sich nach und nach. Im April 1895 begab er sich in die hiesige chir. Klinik. Es wurde ein cavernöses Lymphangiom diagnostiziert. Bei der Probepunktion entleerte sich Lymphe mit wenig Leukocyten und Fetttröpfchen. Weiterer Behandlung entzog sich Pat. Nur trug er seit dieser Zeit einen Gummistrumpf. Es fiel ihm auf, daß die Anschwellung morgens fast ganz verschwunden war, aber nach längerem Stehen wieder auftrat. Bis Ende Oktober 1895 fühlte Pat. sich ganz wohl. Zu dieser Zeit trat leichtes Stechen auf der r. Brustseite auf, das sich aber bald wieder verlor. Pat. machte ferner die Beobachtung, daß er vom 10.—17. Nov. 10 Pfund zugenommen hatte.

Status: Blasser Mensch mit mäßigem Fettpolster. Am ganzen Körper ist auch nicht die geringste Drüsenschwellung zu konstatieren. Es besteht keine Rötung oder Schwellung der Tonsillen. Die rechte Thoraxhälfte ist stark ausgedehnt. Es findet sich daselbst eine Dämpfung, die nach oben bis in die Supraclaviculargrube, nach links bis fast zum l. Sternalrande reichte. Das Herz ist bis zur l. vorderen Axillarlinie verdrängt, die Leber überragt 1 Finger breit den Rippenbogen. Ueber der r. Lungenspitze hört man leises, hauchendes Atemgeräusch, sonst ist dasselbe überall aufgehoben, ebenso der Stimmfremitus. Links bestehen normale Verhältnisse. Am Herz und Abdominalorganen ist keine patho-

logische Veränderung nachzuweisen. Temperatur 37 °, Puls 100 p. M., Atmung angestrengt 48 per Min.

Bei der sofort vorgenommenen Punktion wurden 2100 ccm einer rahmigen, gelblich-weißen, trüben Flüssigkeit entleert. Sie gerinnt zu großen, lockeren Klumpen und überzieht sich beim Stehen mit einer dicken Haut. Spec. Gew. warm 1017, kalt 1020.

Nach der Punktion findet sich rechts oben, vorn und hinten normaler Lungenschall, die Atmung ist nicht mehr beschleunigt. Das Herz und die Leber sind wieder an ihre Stelle gerückt. Man hört vorn deutliches scharfes Atemgeräusch bis zur 4. Rippe, hinten bis zur Mitte der Skapula. Im Urin sind Spuren von Albumen, aber keine Cylinder nachzuweisen.

Der l. Ober- und Unterschenkel ist gegen rechts verdickt. Die Verdickung ist durch eine mit Flüssigkeit gefüllte, sackartige, schlaffe Anschwellung bedingt. Dieselbe hört genau am Lig. Poup. auf. Die Flüssigkeit ist in derselben frei beweglich, sie läßt nach der Haut des Bauches, oder dem Scrotum zu sich nicht verdrängen. Ebensowenig fühlt man in der Umgebung der Art. iliaca eine Verdickung bei starkem Druck auf die nach oben gedrängte Flüssigkeit. Die Inguinaldrüsen sind nicht fühlbar. Ueber der Anschwellung ist die Haut runzelig und uneben. Es scheint in der Tiefe ein System von Hohlräumen zu bestehen: man fühlt einige derbere, bis Bleistift-dicke Stränge. Die Anschwellung zieht hauptsächlich an der Innenseite des l. Oberschenkels herab. Sie erstreckt sich vom Lig. Poup. bis zur Glutäalfalte, nach abwärts an der Innenseite des Kniegelenks und der Kniekehle vorbei, der Innenseite des Unterschenkels entlang bis zum Fußgelenk. An den Knöcheln ist wieder eine stärkere ödemartige Ausbreitung der Anschwellung vorhanden. Einige Zeit lang entleerte sich hier aus einer kleinen Fistel etwas milchige, trüb-seröse Flüssigkeit. In diesem ganzen Sacke ist die Flüssigkeit vom Lig. Poup. bis zu den Knöcheln verschieblich. Die Haut des Unterschenkels ist weniger rauh und derbe wie am Oberschenkel, auch sind in der Tiefe nur dünnere Stränge fühlbar.

In den nächsten Tagen stieg die Flüssigkeit wieder, Atemnot trat auf, Herz und Leber wurden verdrängt. Diese Symptome steigerten sich bis zum 4. Dez. 1895 so sehr, daß eine 2. Punktion vorgenommen werden mußte. Es wurden diesmal 3500 ccm milchiger Flüssigkeit entleert. Spec. Gew. 1020. Nach der Punktion schwillt das l. Bein bedeutend an, der mit Flüssigkeit gefüllte Sack ist teilweise entleert. Die durch Probepunktion aus demselben entnommene Flüssigkeit sieht milchig aus, aber weniger als die aus dem Thorax stammende. Nach der Punktion befand sich der Pat. subjektiv wohl. Am 6. Dez. 1895 stellte sich Temperatursteigerung bis 39,1 ein. Das Fieber hielt bis zum 8. Dez. an. Diese Temperatursteigerung wiederholte sich bei der am 8. Dez. vorgenommenen 3. Punktion, nur trat sie diesmal direkt nach dem Eingriffe auf, verschwand am 13. Dez. und wiederholte sich am 15. Dez. 1895. Von da ab war bis zur 10. Punktion am 24. Jan. 1896 kein Fieber mehr zu konstatieren.

Die Atembeschwerden und Verdrängungserscheinungen machten anfangs alle 6—8, später alle 5 Tage die Punktion notwendig. Von der 4. an wurde regelmäßig auch die Flüssigkeit aus dem Sacke am Oberschenkel entleert.

Der Pleura wurden immer ca. 3000, dem Oberschenkel ca. 1000 ccm entnommen. Die Ernährung, das Gewicht und das Aussehen des Pat.

litten nicht wesentlich, trotz des großen Verlustes ernährender Stoffe. Sein Appetit war gut, Stuhl- und Urinentleerung erfolgten in normaler Weise. Der Urin verhielt sich mikroskopisch und chemisch vollständig normal. Auch im Blute fanden sich keine pathologischen Veränderungen, keine Filarien. Zahl der roten Blutkörperchen 4 000 000, der weißen 9000, Hämoglobingehalt 90 Proz.

Erst nach der 10. Punktion am 24. Jan. 1896 traten Veränderungen im Befinden des Pat. auf. Am 26. Jan. stieg die Temperatur unter starkem Schüttelfrost plötzlich auf 40°, Pat. bekam Schmerzen in der l. Inguinalgegend, das Bein wurde stark fleckig gerötet. Diese Röte verschwand wieder bis zum Abend, ebenso die Schmerzhaftigkeit. Atemnot und Herzschwäche stellten sich ein. Da die Flüssigkeit wieder gestiegen war, wurde am 27. Jan. punktiert und aus der r. Pleurahöhle 2000 ccm Flüssigkeit entleert. Es trat etwas Erleichterung ein. Bald wurde aber die Herzschwäche größer, Pat. ward soporös und starb am 28. Jan. 1896.

Die letzte intercurrente Erkrankung, welcher der Pat. erlag, ist zweifellos auf eine septische Infektion zurückzuführen, wenn auch in der punktierten Flüssigkeit, im Blute und im Schweiß keine Kokken weder durch Kulturanlage noch durch Tierexperiment nachweisbar waren und auch bei der Obduktion absolut nichts für Sepsis Sprechendes gefunden wurde.

Bei den 11 Pleurapunktionen wurden jeweils 3000—3500 ccm, im ganzen 34 l, bei den 7 Punktionen am linken Oberschenkel immer 500—1000 ccm, im ganzen 6 l entleert. Alles in allem verlor also der Patient innerhalb zweier Monate 40 l chylöser Flüssigkeit. Diese Flüssigkeit war reiner, zum Teil etwas verdünnter Chylus. Die Farbe des Ergusses in die Pleura war gelblich-weiß, beim Stehen bildete sich auf der Oberfläche eine Rahmschicht, wie bei fettreicher Milch, und unten fand Gerinnung zu großen Brocken statt. Das specifische Gewicht betrug anfangs 1020 in der Kälte, später sank es auf 1016, zuletzt 1014.

Die Flüssigkeit, welche am Oberschenkel entleert wurde, war etwas hellgelblicher, dünner und durchscheinender, als die der Pleura entnommene. Specifisches Gewicht in der Kälte 1015.

Bei der mikroskopischen und chemischen Untersuchung verhielten sich beide Flüssigkeiten fast vollständig übereinstimmend. Beide enthielten massenhafte, sich stark bewegende, feinste Fetttröpfchen. Ferner fanden sich einige Lymphzellen und vereinzelte rote Blutkörperchen. Bakterien waren nicht vorhanden.

Die Anwesenheit von Fett wurde in der Flüssigkeit durch Aufhellen beim Ausschütteln mit Aether und Färbung mit Osmiumsäure nachgewiesen, Eiweiß durch Kochen und Zucker durch die Gärungsprobe. Quantitativ fanden sich: Eiweiß 2,312—3,548 Proz., Zucker 0,35714—0,38286 Proz., Fette 1,9884—2,2514 Proz. Schmelzpunkt des Fettes 25—30° C. Hierdurch ist festgestellt, daß es sich in diesem Falle um Chylus handelte, da ja Zucker, wie Bargebuhr schreibt, der einzig sichere Beweis für wahren Chylus, vorhanden war und auch

im übrigen die Zusammensetzung mit der früher beobachteter, echter chylöser Ergüsse, übereinstimmt. Im Widerspruch mit BARGEBUHR behauptet SENATOR, daß das Fehlen der Zuckerreaktion in milchigen Ergüssen nicht zu der Behauptung berechtigt, daß in der betreffenden Flüssigkeit kein Chylus vorhanden sei, da durch Vermischung mit anderweitigen Ergüssen der Zuckergehalt der Gesamtflüssigkeit so gering sein kann, daß man keine deutliche Reaktion mehr erhält.

Fettentziehung bei der Ernährung zeigte keinen Einfluß auf die Beschaffenheit des chylösen Ergusses, ebensowenig wurde der Schmelzpunkt des Fettes durch Verabreichung von täglich 100 ccm reinen Olivenöls, was 8 Tage lang fortgesetzt wurde, wobei man in der übrigen Nahrung möglichst alles Fett fortließ, wesentlich beeinflußt, er lag jetzt zwischen 23 und 27°. SENATOR fand ein Herabgehen des Fettschmelzpunktes von 27—31° auf 17—18°.

Bei dem Patienten war nach der 1. Punktion die Diagnose auf Chylothorax gestellt worden. Herr Geh. Rat ERB hatte die Vermutung ausgesprochen, daß die Erkrankung der Lymphgefäße des Beines sich durch den Bauch auf die Brusthöhle fortgesetzt habe und daß am Truncus broncho-mediastinalis dexter sich ähnliche Lymphangiektasien vorfänden, wie am Beine. Verschluß des Ductus thoracicus einerseits, Platzen einer oder mehrerer cystöser Erweiterungen andererseits hätten wohl den Uebertritt von Chylus in die rechte Pleurahöhle bedingt.

Diese Vermutung wurde durch den Sektionsbefund vollständig bestätigt; denn es fanden sich große cavernöse Lymphangiektasien des rechten Beines, von hier setzte sich derselbe Prozeß längs der Iliaca und Aorta bis zur Cysterna chyli, von da ins Mediastinum und in die rechte Pleura fort. Auch nach der linken Pleura hin waren einige Ektasien vorhanden, was damit übereinstimmt, daß im Leben auch einmal geringe auf Erguß deutende Dämpfung in der linken Pleurahöhle beobachtet worden war. Rechts fand sich reichlich, links spärlich chylöse Flüssigkeit. Daß die lymphangiektatischen Räume in direkter Verbindung standen, ergab eine Injektion mit Milch, die am linken Oberschenkel gemacht wurde, wobei sich die Flüssigkeit in die rechte Pleurahöhle entleerte.

Bei genauerer Präparation wurde festgestellt, daß der Ductus thoracicus bis zu seiner Einmündung in die Vena subclavia vollständig durchgängig war, daß er aber durch die kolossalen, ihn umgebenden Lymphgefäßkonvolute komprimiert wurde. Hierdurch dürfte wohl die Stauung bedingt sein, die zum Bersten der Lymphgefäße in der Pleura führte.

Bei der mikroskopischen Untersuchung zeigte sich in der Haut des Oberschenkels keine Veränderung, dagegen fanden sich im subkutanen Bindegewebe massenhaft erweiterte, mit Epithel ausgekleidete Lymphräume. Dieselben durchsetzten das Fett und die Muskulatur

und fanden sich besonders reichlich in der Umgebung der großen Gefäße. Das Epithel, welches die meisten dieser Räume auskleidete, war einschichtig und bestand aus flachen Zellen. Die Räume waren mit roten und weißen Blutkörperchen und zum Teil mit glänzenden Schollen ausgefüllt. Längs der Iliaca und Aorta setzten sich diese großen, miteinander anastomosierenden Lymphräume fort. Bei den größeren derselben war das Endothel weniger, bei den kleineren fast vollständig erhalten. Das umgebende Fett war stark mit Rundzellen infiltriert, auch fanden sich in demselben enge Lymphspalten, die erst kurz vor der Einmündung in größere Gefäße regelmäßige Epithelauskleidung zeigten. Gegen die Cysterna chyli hin wurden die Gefäßkonvolute immer größer und erstreckten sich in derselben Weise längs des Ductus thoracicus nach oben. Von den im Mediastinum gelegenen Lymphgefäßmassen gingen zahlreiche kleinere Nebenäste nach dem rechten Pleuraraum ab. Dort verbreitete sich auf der Pleura costalis, besonders an ihrem unteren Abschnitt, ein ausgedehntes Lymphgefäßnetz, wodurch die Pleura ziemlich verdickt erschien. Nach der linken Thoraxhälfte zogen nur vereinzelte Gefäße bis zur Pleura.

Fragt man sich nun, wodurch entstehen derartige Lymphangiektasien, so begegnet man in der Litteratur zwei verschiedenen Ansichten. Wegner glaubt, daß allein Stauung, und zwar im wesentlichen in den Lymphgefäßen, die Ursache der Erkrankung sei, wogegen Langerhans, Török, Nasse, Klebs und Esmarch der Ansicht sind, daß die Proliferation der Lymphgefäße am meisten zu ihrer Entstehung beitrage; Unna vertritt einen vermittelnden Standpunkt, ebenso Kruse. Betrachten wir in Hinsicht darauf den vorliegenden Fall, so ist bei demselben sicher eine primäre Erkrankung der Lymphgefäße mit Proliferation derselben zu konstatieren. Gegen die Auffassung, daß einfach vorhandene kleinste Räume im Fett- und intramuskulären Bindegewebe durch den Druck infolge von Stauung dilatiert seien, spricht das häufige Vorkommen eines ziemlich gleichartigen Epithels daselbst. Sekundär hat Stauung allerdings insofern zur Dilatation der Gefäße beigetragen, als durch die Schwere der Flüssigkeit, ebenso wie bei venösen Varicen, der Abfluß der Lymphe aus den dilatierten Gefäßen der linken unteren Extremität behindert war. Eine stärkere Stauung entstand erst ganz zuletzt, als durch die massenhaft neugebildeten Lymphgefäßkonvolute der Ductus thoracicus komprimiert wurde.

Für den Beginn der Erkrankung am linken Oberschenkel und Fortsetzung des Prozesses nach oben spricht der Umstand, daß die erste Probepunktion am Oberschenkel Lymphe ergab und erst später, als die Erkrankung die Chylusgefäße erreicht hatte, Chylus auftrat. Auch der Chylothorax stellte sich bedeutend später wie die Lymphangiektasie am Beine ein. Ferner wäre es auch nicht klar, warum bei

absteigender Erkrankung nur die Lymphgefäße längs der linken Art. iliaca ergriffen wurden.

Wodurch entstand bei dem Patienten die Erkrankung? Diese Frage läßt sich nicht sicher beantworten. Es fanden sich auch nicht die geringsten Symptome irgend einer Erkrankung, die erfahrungsgemäß die Lymph- oder Chylusgefäße in Mitleidenschaft zieht. Weder fand sich Tuberkulose, Filaria sanguinis oder irgendwelche Bakterien, auch Tumorbildung war nirgends vorhanden, nicht einmal die Lymphdrüsen waren geschwollen.

Die eigentliche Ursache läßt sich nicht feststellen; man könnte nur annehmen, daß bei der Entwickelung des Prozesses, da Lymphangiome und Lymphangiektasien kongenital vorkommen, auch hier eine angeborene Disposition mitgespielt habe.

Den vorliegenden Fall kann man sowohl hinsichtlich der Ausdehnung der Lymphgefäßerkrankung, wie des Auftretens eines Chylothorax bei derartiger Erkrankung als ein Unikum bezeichnen. In keinem der von KIRCHNER, BARGEBUHR und SENATOR veröffentlichten Fälle von Chylothorax fand sich eine primäre Erkrankung der Lymphgefäße, ohne daß die Drüsen beteiligt gewesen wären. Drei Fälle der von PELLETIER beschriebenen, sowie die ROKITANSKY's sind hinsichtlich ihrer Aetiologie dunkel. Nur NEUENKIRCHEN hat einen Fall von Chylothorax beschrieben, bei welchem vielleicht eine isolierte Lymphgefäßerkrankung vorlag. Derselbe ging aber in Heilung über, und als Patient einige Jahre später an anderer Erkrankung starb, wurde bei der Sektion nichts gefunden. Es kann also jedenfalls kein ausgedehnter Prozeß bestanden haben.

Auch abgesehen von dem Chylothorax ist keine derartig ausgedehnte reine Lymphgefäßerkrankung beschrieben worden. Meistens handelte es sich um circumskripte Prozesse, wie bei der Makroglossie und Makrocheilie; nur der von BRYK beschriebene Fall zeigte eine noch größere Ausdehnung der Erkrankung, aber wieder mit Beteiligung der Drüsen, die so stark war, daß BRYK die mediastinalen Drüsentumoren als Ursache der Stauung, wodurch seiner Meinung nach der Prozeß entstand, annahm.

Die Therapie ist in Fällen, wie der vorliegende, natürlich absolut machtlos. Man wird nur immer genötigt sein, die Punktion vorzunehmen, um den Patienten vor Erstickung oder Abknickung der großen Gefäße zu bewahren. Hierdurch entzieht man dem Körper aber wieder eine Masse Nährmaterial. Um dies zu ersetzen, muß man die Patienten sehr kräftig ernähren.

Ein chirurgischer Eingriff ist bei derartigen Kranken absolut aussichtslos, denn die Lymphgefäßerkrankung verläuft im Beginn symptomlos, und wenn sie Beschwerden macht, ist der Prozeß schon so weit vorgeschritten, daß eine radikale Operation unmöglich ist. Nur

in Fällen, in denen circumskripte Lymphangiektasien oder Lymphangiome vorhanden sind, kann durch frühzeitige Exstirpation der erkrankten Partie Heilung erzielt werden.

Litteratur.

1) Bargebuhr, Dtsch. Arch. f. klin. Med., Bd. 54, 1895.
2) Bryk, Langenbeck's Arch., Bd. 24.
3) Erb, Münch. med. Wochenschr., 1896, No. 5.
4) Esmarch, Die elephantiastischen Formen. Hamburg 1885.
5) Georgjévic, Langenbeck's Arch., Bd. 12.
6) Kast, Dtsch. med. Wochenschr., 1890.
7) Kirchner, Langenbeck's Arch., Bd. 32.
8) Klebs, Prager Vierteljahresschr. f. prakt. Heilkde., 1875, I—IV.
9) Kruse, Virchow's Arch., 1891, Bd. 125.
10) Langhans, ibid., 1879, Bd. 75.
11) Nasse, Langenbeck's Arch., Bd. 38, 1869.
12) Idem, Chir. Arbeiten aus v. Bergmann's Klinik, Bd. 4, 1890, Heft 1.
13) Neuenkirchen, St. Petersb. med. Wochenschr., 15. Jahrg., No. 51.
14) Quincke, Dtsch. Arch. f. klin. Med., Bd. 16, 1875.
15) Pelletier, Journ. de méd., chir. et pharm., Paris. T. 63, Avril 1785.
16) Petters, Prager Vierteljahresschr. f. prakt. Heilkd., 1861, III u. IV.
17) Idem, ibid., 1875, I.—IV.
18) Rokitansky, Handbuch der pathologischen Anatomie, Bd. 2.
19) Senator, Charité-Annalen, Jahrg. 20.
20) Török, Monatshefte f. prakt. Dermatologie, Bd. 11 u. 14, Hamburg.
21) Unna, Pathologie der Hautkrankheiten.
22) Wegner, Langenbeck's Arch., Bd. 20.
23) Weichselbaum, Virchow's Arch., Bd. 64.

Nachdruck verboten.

X.

Ueber die Rattenbisskrankheit.

Von

Dr. **H. Miyake** aus Japan,

z. Z. Volontärarzt der Kgl. chir. Klinik des Prof. Mikulicz in Breslau.

(Hierzu 7 Kurven im Text.)

Unter Rattenbißkrankheit versteht man eine eigentümliche, meist fieberhaft verlaufende Krankheit, welche durch den Biß einer Ratte hervorgerufen wird; dieselbe verläuft fast regelmäßig unter charakteristischem, intermittierendem Fieber, blau-rötlichen Exanthemen und eigentümlichen Nervensymptomen.

Diese interessante Krankheit ist in Japan leider sehr häufig und so gefürchtet, daß selbst der Laie die Gefahr kennt und, sobald er von einer Ratte gebissen ist, sofort ärztliche Hilfe in Anspruch nimmt. Es sei mir gestattet, hier über 11 Fälle dieser Krankheit, welche ich schon in japanischen Schriften mit meinem Assistenten, Herrn Dr. Nagatomi, zusammen veröffentlicht habe, zu berichten.

Ehe ich die Litteratur dieser Krankheit berücksichtige, muß ich das so häufige Zusammentreffen unserer Bevölkerung mit den Ratten erst aufklären. Da die meisten Häuser bei uns aus Holz bestehen und deren Wände und Decken wenig fest gebaut sind, so nagen die Hausratten leicht die Wände an, machen Löcher in dieselben und suchen in Wohn- und Schlafzimmer zu dringen, um dort ihre Nahrung oder aber Watte und Kleidungsstücke zu suchen, welche sie zum Bauen ihrer Nester verwenden. So sind die Leute öfters der Gefahr ausgesetzt, gebissen zu werden, entweder beim Fangen der Ratten oder unbewußt im tiefen Schlafe. Dieser Biß ist nicht regelmäßig, aber relativ oft von der schweren Krankheit gefolgt, die sogar tödlich verlaufen kann.

Was die Litteratur dieser merkwürdigen Krankheit betrifft, so finde ich in den europäischen Schriften, soweit mir dieselben zur Verfügung stehen, keinen einzigen ähnlichen Fall. In unserer alten Litteratur findet man massenhaft kurze Berichte über die eigentliche Krankheit. Vom Standpunkte der modernen Medizin betrachtet, haben dieselben zwar geringen Wert, doch kann man daraus schließen, daß diese Krankheit seit Alters her bei uns wohl bekannt war und die Aufmerksamkeit auf sich gelenkt hat. In den letzten 30 Jahren, seit die europäische Medizin bei uns Eingang gefunden hat, hatte es den Anschein, als ob die Krankheit eine Zeit lang fast in Vergessenheit geraten wäre, wenigstens hat niemand derselben großes Interesse gewidmet, weil unsere Aerzte die alte japanische Litteratur vollkommen beiseite legten und mit vollem Eifer sich ausschließlich dem Studium der europäischen Litteratur widmeten. Erst in den letzten 10 Jahren hat mein Kollege Herr Dr. KATSURA in seinem Lehrbuch der allgemeinen Chirurgie eine kurze, aber klare systematische Darstellung dieser Krankheit gegeben, indem er ausdrücklich den Wunsch aussprach, daß sie mit vollem Eifer von unseren Aerzten bekämpft werden sollte. Unter zahlreichen Autoren der alten Zeit finden wir eine Reihe berühmter Männer, welche trotz mangelhafter allgemeiner Kenntnis doch die Krankheit genau studiert haben. Ich führe nur die Namen an: HARADA GENAN, HOMMA KIOKEN, ASHADA RITZUEN, TSUDA SHEKISAN, TAKI RANKEI, HANAOKA SCHEICHU.

In der neuesten Litteratur finde ich außer KATSURA's Lehrbuch noch zahlreiche Publikationen von einzelnen Fällen, darunter folgende: INABA (2 Fälle), SHIMAMURA (1 Fall), OKAYASHU (1 Fall), SHIMIZU (1 Fall), SHINKAI (3 Fälle), SATO, S. (1 Fall), HIRAYAMA (1 Fall), NISHIMURA (1 Fall), IWAMA (4 Fälle), AMANO (1 Fall), MAEDA (1 Fall), MATSUBARA (1 Fall), JOSHIKAWA (1 Fall), dazu kommt KANGAWA (1 Fall, noch nicht veröffentlicht). Ich selbst hatte schon früher Gelegenheit, über 5 Fälle dieser Krankheit mit Herrn Dr. NAGATOMI zusammen zu berichten; später erschienen noch einige größere Publikationen über den Gegenstand in verschiedenen japanischen Zeitschriften, worunter die von Dr. IRISHAWA, Prof. M. MIURA und Dr. TORIYAMA, ASHANO, Dr. SEKIBA und NORIKI besonders hervorzuheben sind. Ich erlaube mir, ehe ich über meine eigene Erfahrung berichte, über einige Fälle der genannten Autoren kurz zu referieren.

IRISHAWA's Fall[1]) betrifft ein Mädchen von 7 Jahren aus Tokyo. Dasselbe wurde mitten im Schlafe (10. Juni 1895) von einer Ratte in die Grundphalanx des linken Zeigefingers gebissen. Die Wunde war sehr klein, blutete nur wenig und heilte nach 2—3 Tagen ohne Störung. 8 Tage nach dem Biß begann sich die Bißstelle zu röten und zu schwellen unter

1) Tokyo med. Zeitschr., Bd. 11, 1897, No. 23. [Japanisch.]

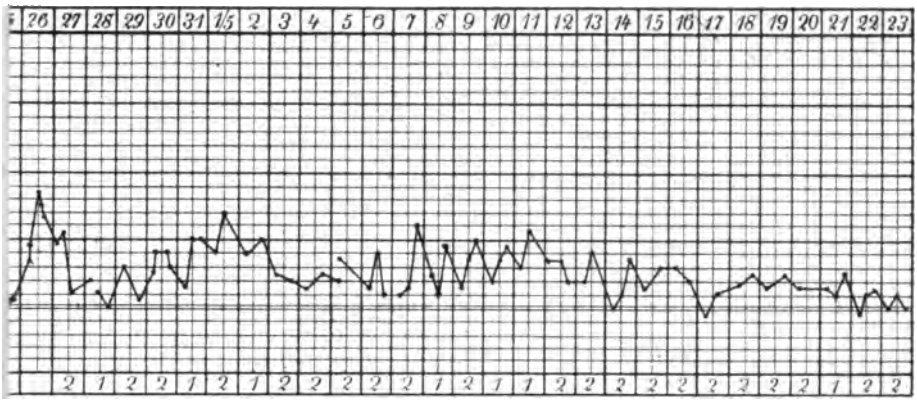
26 27 28 29 30 31 1/5 2 3 4 5 6 7 8 9 10 11 12 13 14 15 16 17 18 19 20 21 22 23

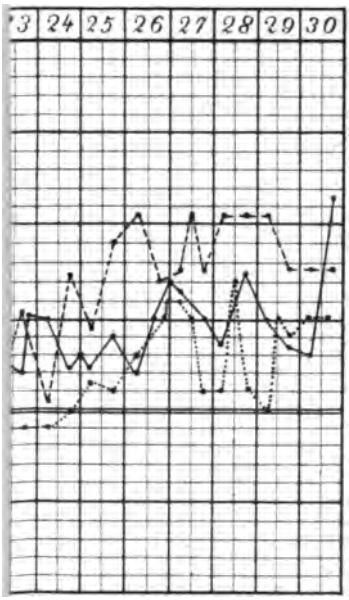
23 24 25 26 27 28 29 30

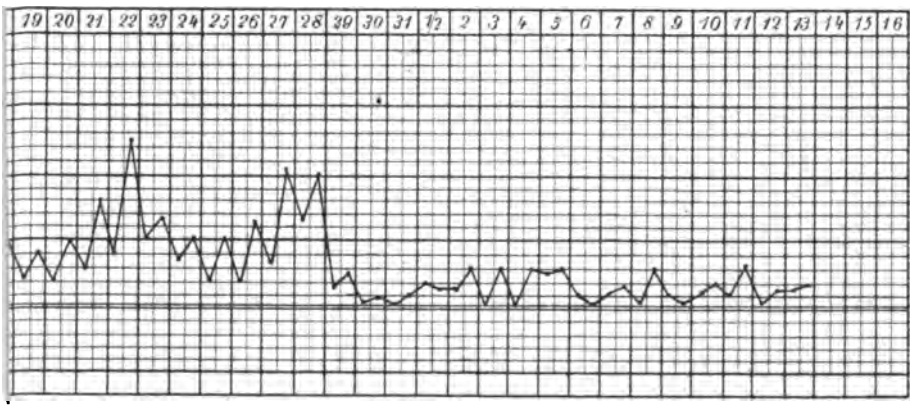
19 20 21 22 23 24 25 26 27 28 29 30 31 1/7 2 3 4 5 6 7 8 9 10 11 12 13 14 15 16

schmerzhafter Anschwellung der betreffenden Axillardrüsen. Am 20. Juni morgens fieberte die Kleine unter Frösteln. Trotz Antipyrin ließ das Fieber nicht nach, sondern steigerte sich noch und erreichte eine bedeutende Höhe, wie die Temperaturkurve 1 (s. Beilage) zeigt. Das Fieber hielt in Form von Anfällen im ganzen 3 Monate lang an. Nach Verlauf dieser Zeit erholte sich die Kleine sichtlich. Am 27. Juni erschienen unregelmäßig gestaltete, inselförmige, blaurote Exantheme an der hinteren Fläche des kranken Armes, welche mit dem Abfall des Fiebers allmählich verblaßten und schließlich ganz verschwanden. Fast bei jedem neuen Fieberanfall traten solche an verschiedenen Körperstellen auf und verschwanden regelmäßig während des Intervalles. Unter den zahlreichen Exanthemen sah IRISHAWA einige ringförmige, mit blaurotem, wallartigem Saum umgebene, die später in der Mitte verblaßten, aber die Tendenz hatten, weiter fortzuschreiten. Am 11. August brach Urticaria am ganzen Körper aus, welche mit dem Anfall des Fiebers wieder rasch verschwand. Am 17. August erschien sie wiederum und verlief wie die vorhergehende. Die intumescierten Drüsen verschwanden ohne Eiterung. Während des Anfalles bekam die Kleine öfters Delirien und komatöse Zustände. In der fieberfreien Zeit jedoch fühlte sie sich wohl und war ganz munter. Milz, Leber, Herz und Lunge blieben normal; auch der Harn enthielt keine abnormen Bestandteile. Der innerliche Gebrauch von verschiedenen, vielfach empfohlenen Mitteln blieb wirkungslos. Blutuntersuchung und Kulturversuche auf verschiedenen Nährböden fielen negativ aus.

Besonders interessant ist MIURA's und TORIYAMA's Fall [1]), denn die Autoren teilen außer der Krankengeschichte noch den Sektionsbefund mit.

32-jähr. Frau. Familiengeschichte belanglos. Am 7. Juni 1897 wurde die Frau von einer Ratte ins Endglied der linken Mittelzehe gebissen. 15 Tage nach dem Biß entzündete sich die Wunde angeblich nach dem Genuß von sehr fetten Speisen unter heftigen Schmerzen und allgemeiner Mattigkeit. Im weiteren Verlaufe stellte sich ein anfangs regelmäßig alle 3 Tage auftretendes, später aber unregelmäßig intermittierendes Fieber ein (Kurve 2 s. Beilage), begleitet von Frösteln, Schüttelfrost, starkem Durst, Erbrechen, Mattigkeit, Gliederschmerzen, intensiven Muskelschmerzen, Kopfschmerzen, blauroten Exanthemen, Steigerung der Sehnenreflexe, Parese und leichtem Oedem der unteren Extremitäten. Die Blutuntersuchung fiel immer negativ aus. Ungefähr nach zweimonatlichem Verlaufe ging Pat. unter zunehmendem Kollaps zu Grunde. Die 17 Std. post mortem ausgeführte Sektion ergab keine specifische Veränderung der inneren Organe.

Veranlaßt durch meine erste Veröffentlichung, hat Herr ASHANO [2]) aus Kure eine sehr interessante Mitteilung über einen Fall von Wieselbiß bei einem 32-jährigen Manne gemacht, welcher in seinem Verlaufe ein der Rattenbißkrankheit analoges Bild darbot; einen geringfügigen

1) Tokyo med. Zeitschr., Bd. 11, 1897, No. 23.

2) CHŪGAI-IJISHIMPŌ, In- u. ausländ. med. Zeitschr., No. 420, 20. Septr 1897.

Unterschied ergab nur das Auftreten von deutlichen fibrillären Muskelzuckungen in diesem Falle.

Die Krankengeschichten meiner Fälle sind kurz folgende:

Fall 1. Sakamaki, ein 43-jähr. Landmann aus Provinz Awa.

Anamnese: Familiengeschichte belanglos. Pat. war bis dahin ganz gesund, nie in ärztlicher Behandlung. Am 19. Juni 1896 wurde er beim Fangen einer Ratte in seinem Schlafzimmer an der Falte zwischen rechtem Daumen und Zeigefinger gebissen. Der Biß hinterließ zwei kleine, wenig blutende, aber relativ schmerzhafte Wunden. Die Bißstelle schwoll am folgenden Tage leicht an, heilte aber nach einigen Tagen zu. 10 Tage nach dem Biß bekam Pat. unter plötzlichem Frösteln starkes Fieber mit nachfolgender profuser Schweißsekretion. Zugleich fing die geheilte Wunde wieder an, sich zu röten, zu schwellen und zu schmerzen. Appetitlosigkeit, Gliederschmerzen, intensive Kopfschmerzen. Pat. giebt an, daß das Fieber mehrere Male sich wiederholt habe, als ob er an Malaria gelitten hätte.

Stat. praes. am 19. Juni 1896. Mittelgroßer, stark gebauter Mann von blasser Hautfarbe. Gesichtsausdruck kränklich. Haut mit klebigem Schweiß bedeckt. Zunge leicht weiß belegt, feucht. Puls mäßig voll, 120; Temperatur 39,3° (um $^1/_2$1 Uhr N.). An der Herzspitze hört man ein anämisches Geräusch; Herz nicht vergrößert. Lunge, Leber und Milz normal. Linker Oberarm und linker Hals diffus gerötet, sie fühlen sich heiß an. Von der Bißstelle aufwärts ist der ganze Daumenballen dunkelrot angeschwollen, derb und druckempfindlich. Am distalen Ende des linken Vorderarmes sieht man mehrere fünfpfennig- bis markstückgroße, im oberen Drittel einen handtellergroßen, blauroten Fleck, welcher sich nicht über das Niveau der Haut erhebt. Strangartig indulierte, schmerzhafte Lymphgefäße ziehen vom Ellbogen längs des Sulcus bicipitalis bis zur Achselhöhle. Axillardrüsen hühnereigroß angeschwollen. Am Oberarm und Halse sind die Hautvenen strotzend gefüllt. Am Halse ein zweipfennigstückgroßer blauroter Fleck. Beide Waden und Oberschenkel sowie Vorderarm, Oberarm und Brustmuskeln der anderen Seite sind druckempfindlich. Harn konzentriert, enthält keine abnormen Bestandteile. Therapie: innerlich Nat. salicylic., äußerlich Bleiwasserumschläge. Den weiteren Verlauf konnte ich nicht verfolgen, weil Pat. nicht wieder kam. Doch hat er später geschrieben, daß er bis Anfang August noch öfters Fieberanfälle in 2- bis 3-tägigen Intervallen gehabt habe. Blaurote Exantheme traten auch an verschiedenen Stellen des Körpers auf, aber sie wurden seit Ende Juli nicht mehr bemerkt. Pat. genas.

Fall 2. Muramoto, ein 47-jähr. Landmann aus der Provinz Awa. Der Pat. stammt aus gesunder Familie. Er erfreute sich einer blühenden Gesundheit. Vor 30 Tagen wurde er von einer Ratte in die Grundphalanx des rechten Mittelfingers gebissen. Die Bißstelle entzündete sich am folgenden Tage, die rote Anschwellung verbreitete sich über Hand und Vorderarm. Nach einwöchentlichem Verlaufe wurde auch der Vorderarm in Mitleidenschaft gezogen. Es stellte sich zugleich Frösteln und hohes Fieber ein; letzteres soll anfallsweise wiederholt aufgetreten sein. Mit dem Fieberanfall erschienen blaurote Exantheme an verschiedenen Stellen des Körpers.

Stat. praes. am 29. Juli 1896. Mittelgroßer, leidlich ernährter Mann von krankem Gesichtsausdruck, klagt über unerträgliche Mattigkeit; Zunge dick-weiß belegt; Temperatur 38,1 (10 Uhr V.). Von der Bißstelle auf-

wärts sind Hand und Vorderarm derb angeschwollen und druckempfindlich. An der Beuge- und Radialseite des rechten Vorderarmes sieht man einige leicht verhärtete, blaßrote, diffuse Flecke von Erbsen- bis Markstückgröße, welche als Involutionsform des charakteristischen Exanthems zu deuten sind. Milz und Leber nicht vergrößert. Therapie wie im vorigen Fall. 20. Juli. Die Anschwellung der Hand und des Vorderarmes nahm ab, die Exantheme verschwanden. Temperatur 36,8 (V. um 8 Uhr). Seit der der Zeit haben wir von dem Pat. nur gehört, daß er geheilt sei.

Fall 3. Nobu, ein 6-jähr. Knabe aus der Provinz Awa. Anamnese: Mitten im Schlaf bekam der Knabe an seinem linken Nasenflügel einen kleinen Biß, welcher an dieser Stelle einige kleine Zahneindrücke hinterließ, aus welchen eine geringe Menge Blut aussickerte. Schmerz war dabei nicht vorhanden. Am nächsten Morgen schwoll die Bißstelle ein wenig an. 3 Tage darauf fing die inzwischen schon abgeschwollene Bißstelle wieder an sich zu röten, zu schwellen und zu schmerzen. Nach weiteren 3 Tagen, also eine Woche nach dem Biß, bekam der Kranke unter Frösteln starkes Fieber. Gleichzeitig erschienen zwei scharf umschriebene, blaurote, fünfpfennigstückgroße Flecke auf der linken Wange, welche gar keine subjektiven Beschwerden machten. Stuhl täglich 2—3mal; Appetit und Allgemeinbefinden wenig gestört.

Stat. praes. am 22. Dez. 1896. Mittelgroßer, leidlich ernährter Knabe, Puls 116; Temperatur 38,4 (V. um 10 Uhr). Halsdrüsen beiderseits erbsen- bis pflaumengroß, geschwollen und gegen Druck empfindlich; die übrigen Drüsen nicht vergrößert. Die ganze Nase samt Septum diffus geschwollen. Mitten auf dem Nasenrücken ein reiskorngroßer, am linken unteren Augenlid und an der linken Wange fünfpfennig- bis markstückgroße, flache, dunkelrote Flecke, welche subjektiv weder Schmerzen noch Jucken verursachen. Harn klar, konzentriert, sauer, enthält weder Eiweiß, noch Zucker oder Gallenfarbstoff. Innere Organe intakt. Therapie: Nat. salicylicum, äußerlich Bleivaselin. 23. Dez. Der entzündliche Prozeß an der Nase nahm ab. Drei Flecke auf dem Augenlid und der Wange vergrößerten sich und konfluierten zu einem großen, diffusen, beetförmigen Fleck, dessen Centrum blaß, dessen Peripherie allmählich röter wird. Morgentemperatur 36,6; Abendtemperatur 36,8; Puls 94. 24. Dez. Sowohl der entzündliche Prozeß auf der Nase, als auch die beetförmige Anschwellung auf der Wange schwollen ab und entfärbten sich. Allgemeinbefinden gut, Temperatur und Puls wie gestern. 25. Dez. Der krankhafte Prozeß auf der Nase und Wange mitsamt der schmerzhaften Anschwellung der Halsdrüsen sind spurlos verschwunden. Temperatur normal. Der Knabe wurde am nächsten Tage geheilt entlassen.

Fall 4. Aoyama, ein 40-jähr. Landmann aus der Provinz Tokushima. Familiengeschichte belanglos. Pat. erfreute sich stets der vollsten Gesundheit. Vor 70 Tagen wurde er während des tiefen Schlafes von einer Ratte in den rechten Nasenflügel gebissen, dabei waren Schmerzen und Blutung nicht stark. Ungefähr 5—6 Tage danach fieberte er mit starkem Schüttelfrost, wobei die rechte Gesichtshälfte in so hohem Grade angeschwollen war, daß das rechte Auge vollständig verschlossen blieb. Nach viertägiger Dauer dieser stürmischen Erscheinungen ließ das Fieber nach. Während der letzten 30 Tage traten von Zeit zu Zeit ähnliche Fieberanfälle auf; Pat. mußte stets das Bett hüten. Die Hauptklage des Pat. bezieht sich auf allgemeine Mattigkeit, Schwäche der Beine, Oppressions-

gefühl, Gefühl von Völle im Magen, Schlaflosigkeit wegen ängstlicher Träume. Stuhl täglich 2—3 mal, nicht diarrhoisch.

Stat. praes. am 25. Jan. 1897. Mittelgroßer, mäßig stark gebauter Mann von schlechter Ernährung. Zunge feucht und weiß belegt; Temperatur 38,7; Puls voll und regelmäßig. Gesicht diffus geschwollen, besonders stark auf der rechten Seite. Die Nasolabialfalte ist verschwunden, es macht den Eindruck, als ob eine rechtsseitige Facialislähmung bestehe. Von der Bißstelle bis zum rechten Augenlid und zur Wange ist dunkelrote Färbung. Pat. giebt an, daß der Grad der Rötung mit dem Auftreten und Verschwinden des Fiebers immer variiert. Halsdrüsen beiderseits rosenkranzförmig angeschwollen und druckempfindlich. Man sieht ein breites, blaurotes Exanthem, welches, am rechten Nacken beginnend, über die ganze rechte Halsseite bis zum unteren Rand der rechten 2. Rippe und des linken 2. Intercostalraumes, sowie der linken Schulter sich ausbreitet. Die gerötete Haut fühlt sich derb und heiß an, ist druckempfindlich. Die blaurote Farbe des Exanthems ist nicht überall gleichmäßig; im Centrum erscheint sie blasser. Am Bauch, Rücken und rechten Vorderarm sehen wir erbsen- bis markstückgroße blaurote Flecke, welche teils leicht beetförmig über das Niveau der Haut sich erheben, teils rein erythematös sind. Therapie: innerlich Nat. salicylicum, äußerlich Bleiwasserumschläge. Verlauf: Alle Symptome ließen nach. Schon am 29. Januar verschwand die Anschwellung des Gesichtes spurlos, und es blieb nur an der Bißstelle ein kleiner dunkelrot pigmentierter Fleck zurück. Außer einigen undeutlichen urticariaartigen Exanthemen am Bauche sind alle Erscheinungen verschwunden. An Stelle der erblaßten Exantheme trat nirgends eine Abschuppung der Epidermis ein. Der Appetit fing an, sich zu bessern; Pat. klagte aber noch über ein unangenehmes Gefühl im Unterleib. Beim Gehen erbrach er gestern 2 mal. Muskelschmerzen fast ganz verschwunden; das Gehen bedeutend erleichtert. 3. Febr. Der Rest der Exantheme sowie die übrigen Erscheinungen sind verschwunden. Seit dieser Zeit kam kein neuer Anfall mehr.

Fall 5. Sato, ein 27-jähr. Weber aus Tokushimaken. Am 27. Nov. 1896 Nachts sperrte der Pat. eine Ratte in einem Zimmer ab, um sie zu fangen. Als er mit der Hand die Ratte fing, drehte sich dieselbe um und biß ihn in die Grundphalanx des rechten Daumens so stark, daß erst nach wiederholtem kräftigen Schütteln die Ratte von der Hand ließ. Der Biß hinterließ zwei Paar tief eingehender, relativ stark blutender Wunden. Diese Zahnbisse heilten jedoch nach einigen Tagen ohne Störung. Nach ungefähr $^1/_2$ Monat, am 11. Dezember, fühlte sich Pat. plötzlich schwer krank; er hatte starkes Hitzegefühl, allgemeine Mattigkeit, Gliederschmerzen, dumpfe Schmerzen in der rechten Schulter und Brust, begleitet von mehrmaligem Frösteln. Am folgenden Tage verschlechterte sich sein Zustand, infolgedessen er sich an einen Arzt wandte. Der damalige Befund, welchen der betreffende Arzt mir mitteilte, lautete in Kürze: Gesicht blaß, leidend; Zunge belegt; Puls frequent und voll. Außer Temperaturerhöhung (morgens um 8 Uhr 38°) war gar kein objektiver Befund zu erheben. An demselben Abend stieg das Fieber bis 39°. Am folgenden Abend bis 40° und am 3. Abend bis 40,2° (Kurve 3 s. Beilage). Während des Fiebers fühlte Pat. Gliederschmerzen, Mattigkeit, Kopfschmerz, Oppressionsgefühl. Als das Fieber die Höhe von 40,2° erreicht hatte, bekam Pat. Antifebrin, wonach es nachließ und profuse Schweißsekretion eintrat. Es stellte sich bedeutende Erleichterung ein, dagegen hielten die dumpfen Schmerzen an

Schulter und Brust an. Mit dem Abfall des Fiebers trat am nächsten Tage eine entzündliche Anschwellung mit Schmerzen an der Bißstelle auf, welche bis dahin spurlos verheilt war. Der Entzündungsprozeß an der Bißstelle ließ nach feucht-antiseptischen Umschlägen nach. Nach 5-tägigem Intervall erneuerte sich aber der Entzündungsprozeß mit Fieberanfall wie das erste Mal. Seit dem zweiten Fieberanfall fühlte Pat. selbst in der fieberfreien Zeit ziehende Muskelschmerzen in der rechten Wade und große Schwäche in den Beinen. Es folgte ein dritter Anfall. Nun trat von der Bißstelle beginnend eine längs der Beugeseite des ganzen Armes bis zur Halsgegend aufsteigende Lymphangitis auf, dazu Lymphadenitis am Hals und in der Achselhöhle, sowie einige zerstreute, blaurote Exantheme. Die Anfälle wiederholten sich nun regelmäßig. Seit dem 7. Anfall besteht eine hyperästhetische Zone an der rechten Seite des Halses, wo Pat. selbst bei der leisesten Berührung einen stechenden Schmerz empfindet. Da die Krankheit wider Erwarten sich in die Länge zog, und keine Besserung eintrat, versuchte der Pat. auf eigene Faust ein vielfach gerühmtes Volksmittel „Katzenfelldekokt" eine Woche lang und dann „Nashorndekokt" 10 Tage lang, ohne irgendwelchen Effekt zu erzielen. Von ärztlicher Seite wurde Chinin, Antifebrin, Tinct. nuc. vomic. mit Arsenik vergebens versucht.

Stat. praes. am 29. Jan. 1897. Stark gebauter, mittelgroßer Mann von schlechter Ernährung; Hautfarbe blaß. Bei jeder Berührung des rechten Armes klagt Pat. über unangenehmes, kribbelndes Gefühl. Die Bißwunden sind verheilt unter Hinterlassung eines dunkelrot pigmentierten Hofes. Von der Bißstelle bis zur Mitte des Vorderarmes sind die Weichteile auf der radialen Seite derb infiltriert, aber nicht gerötet. Pat. klagt über ziehende Schmerzen, welche von der rechten Schulter nach dem Vorderarm ausstrahlen, ferner über dumpfe, rheumatoide Schmerzen in der rechten Fossa infraspinata. Bei jeder kurz- oder langdauernden Seitenlage stellt sich bald eine Lähmung im komprimierten Arm ein. Die Exantheme sind am rechten Vorderarm und am Halse als blaßrote Flecke angedeutet, welche früher bei jedem Fieberanfall deutlicher zum Vorschein gekommen waren. Handtellerbreite hyperästhetische Zone an der rechten Seite des Halses, sonst nirgends Sensibilitätsstörung. Ueber intensive Muskelschmerzen klagt Pat. sowohl an den oberen als auch an den unteren Extremitäten, insbesondere am rechten Bein. Triceps- und Patellarsehnenreflexe beiderseits gesteigert. Leber und Milz nicht vergrößert: auch die übrigen inneren Organe sind intakt. Die Lymphdrüsen sind nirgends intumesciert. Am Abend desselben Tages fing das Fieber an, trotz prophylaktischen Gebrauches von Chinin, sich zu steigern (38 °). Am Abend des 1. Febr. erreichte es den höchsten Punkt (40,4 °) und fiel gegen Abend des 2. Febr. kritisch zur Norm ab (8. Anfall). Während des Anfalles befand sich der Pat. in einem qualvollen Zustande. Das Gesicht war gerötet und mit Schweiß bedeckt; Augen glänzend; Zunge trocken; Atmung leicht dyspnoisch; heftiger Kopfschmerz, Durst, unerträgliche Muskelschmerzen, Steifigkeit des Halses und Oppressionsgefühl. Puls 108, regelmäßig. An der Herzspitze der erste Ton dumpf. Leber und Milz weder vergrößert noch druckempfindlich. Die Reaktion in der Umgebung der Bißstelle, welche sonst regelmäßig bei jedem Anfall auftrat, fehlt diesmal. Harn klar, bräunlich-gelb, sauer, enthält weder Eiweiß noch Zucker. Therapie: Zuerst Nat. salicylicum, später Tinct. nuc. vomic. mit Arsenik. Nach fünftägiger Pause traten der 9. und 10. Fieberanfall hintereinander ein. Der letztere wurde, wie es scheint, durch einen un-

vorsichtigen anstrengenden Spaziergang hervorgerufen. Nach 8-tägiger Pause trat der 11., 3 Tage später der 12. Fieberanfall ein. Seit dem 9. Anfall fühlt Pat. kein Frösteln mehr, auch waren alle anderen Erscheinungen viel milder aufgetreten. Seit dem 1. März blieben die Fieberanfälle ganz aus. Im Anschluß an den 11. und 12. Anfall erschienen stark juckende, beetförmige Ausschläge am ganzen Körper, welche durch Kratzen und Reiben noch vermehrt wurden (Urticaria). Sie verschwanden jedesmal mit dem Abfall des Fiebers spurlos.

Fall 6. Arimochi, ein 55-jähr. Bauer aus der Provinz Awa. Am 4. März 1897 nachts wurde Pat. von einer Ratte in die Stirngegend gebissen. Der Biß hinterließ zwei ins Unterhautzellgewebe reichende, wenig blutende Zahneindrücke. Die Wunde heilte ohne Störung von selbst. 18 Tage nach dem Biß fieberte Pat. plötzlich unter mehrmaligem Frösteln. Im Anschluß an das Fieber schwoll und rötete sich das ganze Gesicht bis zum Halse, dabei fühlte es sich sehr derb an. Gleichzeitig fühlte Pat. eine unerträgliche Spannung in der Schulter, Muskelschmerzen an den unteren Extremitäten, Beklemmungsgefühl an der Brust, Mattigkeit und Kopfschmerz. Drei Tage nach dem Ausbruch des Fiebers bemerkte er, die Unterextremitäten ausgenommen, am ganzen Körper disseminierte, erbsen- bis markstückgroße blaurote Flecke auftreten, welche weder Jucken noch Schmerzen verursachten. Ein derartiger Fieberanfall scheint öfters aufgetreten zu sein.

Stat. praes. am 26. April 1897. Kräftig gebauter, abgemagerter anämischer Mann; Hautfarbe kachektisch. An der Bißstelle sieht man eine markstückgroße, circumskripte, blaurote Zone, deren Centrum mit einer bohnengroßen, dunkelroten Kruste bedeckt ist. Diese Stelle ist über das Niveau der Umgebung leicht erhaben, derb infiltriert, aber selbst beim Fingerdruck wenig empfindlich. Die beiden unteren Augenlider sind derb, blaurot angeschwollen und sehr druckempfindlich. Von den Augenbrauen bis zur Mitte der Glabella findet sich ein blaurotes Exanthem. Dia linken Halsdrüsen sind bohnengroß angeschwollen und druckempfindlich. Der Gang infolge rheumatoider Muskelschmerzen an beiden Beinen erschwert. Nirgends Sensibilitätsstörung. Sehnenreflexe normal; Harn ohne pathologische Bestandteile; sämtliche innere Organe normal. Therapie: Innerlich Nat. salicylic., äußerlich Bleiwasserumschläge. Ambulatorisch weiter behandelt. 29. April. Pat. bekam am 24. April auf dem Heimwege aus dem Hospital unter Frösteln Fieber und mußte $2^1/_2$ Tage das Bett hüten. Therapie: Anstatt Nat. salicylic. wurde Tinkt. nuc. vomic. mit Solutio Fowleri verordnet. 4. Mai. Der entzündliche Prozeß am Gesicht hat bedeutend nachgelassen. Muskelschmerzen fast ganz verschwunden. Die Klagen beziehen sich noch auf das Gefühl von Völle und Verstopfung. Kalomel verordnet. 12. Mai. Während zweimaligem Fieberanfall am 10. und 11. Mai bekam Pat. intensiven Kopfschmerz. Mit dem Fieber erschienen zwei blaurote Exantheme an beiden Seiten des Halses. Das linksseitige ist handtellerbreit und reicht bis zur 2. Rippe. Subjektiv ist nur unbedeutendes Hitzegefühl vorhanden. Fährt man mit dem Finger über die gerötoten Stellen hin, so erscheinen sie heiß, derb und leicht empfindlich. Kurz vor dem kritischen Abfall des Fiebers erschien stark juckende Urticaria am ganzen Körper. An beiden unteren Extremitäten klagt Pat. über eine Parästhesie „als ob die Beine mit Papier umwickelt wären". Der Gang ist immer noch unsicher. 15. Mai. Die blauroten Exantheme am Halse sind bedeutend abgeblaßt. Der Gang noch sehr

gestört. Harn normal. 25. Mai. Alle Symptome sind spurlos verschwunden, nur klagt Pat. noch über leichte Schwäche der Beine und dumpfen Schmerz in der Magengegend. Von da an kam er nicht wieder. Er hat mir später geschrieben, daß er seit der letzten Untersuchung sich gesund und kräftig fühle.

Fall 7. Fukuyama, ein 41-jähr. Landmann aus Tokushima. Pat. erfreute sich bis zu einer Erkrankung vor 4 Jahren, welche sich in einem Herzleiden äußerte, der vollsten Gesundheit. Am 13. Mai Nachts wurde er in die linke kleine Zehe von einer Ratte gebissen. Der Biß hinterließ zwei Zahneindrücke, welche wenig bluteten und kaum schmerzten. Nach 2 Tagen schwoll die Bißstelle unter Frösteln, Fieber und Schmerz an. Es trat Appetitlosigkeit, Verstopfung, Verminderung der Urinsekretion ein. Seit gestern fing der ganze Körper an ödematös anzuschwellen.

Stat. praes. am 17. Mai 1897. Großer, stark gebauter Mann. Hautfarbe wachsbleich. Gesicht aufgedunsen; der ganze Körper ödematös angeschwollen, Puls klein, hart, 54 Schläge in der Minute; Temp. 36,4°. Herzdämpfung nach links und unten vergrößert; Spitzenstoß im 6. Intercostalraum, 2 cm außerhalb der Mamillarlinie. An den Aortenostien ein systolisches blasendes Geräusch (Aortenstenose). An der linken kleinen Zehe befinden sich 2 kleine Zahneindrücke in 1 cm Abstand, von denen der innere halbmondförmig, der äußere dagegen punktförmig ist. Beide Wunden sind mit schwarzen Krusten bedeckt. Der ganze linke Fuß ist bis zum Fußgelenk gerötet, angeschwollen, und fühlt sich derb an. Die beiden Unterschenkel, insbesondere der linke, sind stark ödematös angeschwollen. Außer spontan auftretenden Schmerzen vom Fuß nach dem Unterschenkel zu klagt Pat. beim Gehen und Stehen über Spannung in der linken Wade. Die linken Leistendrüsen sind angeschwollen, aber wenig druckempfindlich. Harn bräunlich-gelb, leicht trüb, sauer, enthält 3 Prom. Eiweiß (Esbach). Mikroskopisch sind reichliche granulierte Cylinder nachweisbar. Zum Zweck der Blutuntersuchung skarifizierte ich die Bißstelle und legte darauf einen feucht-antiseptischen Verband an. Die Blutuntersuchung ergab nichts Positives. Ob die Nephritis mit der Krankheit im Zusammenhang steht oder nicht, möchte ich später besprechen. Der Pat. kam leider nicht wieder. Ein Arzt, welcher ihn später behandelte, berichtete mir, daß die Nephritis mit der Heilung der eigentlichen Krankheit verschwand; es blieb nur die Aortenstenose zurück. Ich möchte daraus mit Wahrscheinlichkeit schließen, daß die Nephritis in diesem Falle sich infolge der Krankheit eingestellt hat.

Fall 8. Miyoshi, ein 32-jähr. Landmann aus der Provinz Awa. Am 13. April 1897 nachts kroch eine Ratte ins Bett des Pat. Dieser erwachte aus dem Schlafe; beim Fangen derselben wurde er zuerst in die äußere Seite des Daumens und dann dicht oberhalb der Ansatzstelle des M. deltoideus gebissen. Der Biß hinterließ am Oberarm 2 tiefgehende Wunden, welche ziemlich stark schmerzten und nur wenig bluteten. Am Daumen hinterließ er vier Eindrücke. Einige Tage später schwoll die Bißstelle am Oberarm ein wenig an. Die Schwellung ging aber bald zurück. Am 8. Mai, also 26 Tage nach der Verwundung, fieberte Pat. unter leichtem Frösteln; die Bißstelle am Oberarm, welche vollständig geheilt war, fing an zu schmerzen und zu schwellen. Am 15. Mai begann sich die Haut der entzündeten Bißstelle schwärzlich zu verfärben, die des Daumens blieb

ohne Reaktion. Pat. will seit der Entzündung der Wunde starkes remittierendes Fieber gehabt haben.

Status praesens am 17. Mai 1897. Mittelgroßer, abgemagerter, kachektisch aussehender Mann. Haut erdfahl, trocken und wenig elastisch. Sämtliche innere Organe normal. Die Waden sind druckempfindlich. Sehnenreflexe normal. An der äußeren Seite des rechten Daumens sieht man 4 hirsekorngroße, mit schwarzen Blutkrusten bedeckte Zahneindrücke, welche nicht schmerzen. Dicht oberhalb der Ansatzstelle des rechten M. deltoideus sieht man eine kreisrunde, dreimarkstückgroße, blaurot verfärbte, zum Teil blasig aufgetriebene Partie, deren Centrum leicht vertieft und mit einer erbsengroßen, schwarzen, gangränösen Kruste bedeckt ist. Peripher davon liegt eine mit fleischwasserähnlicher Flüssigkeit schlaff gefüllte trübe Blase, die wieder von einem blaßgelb gefärbten schmalen Hofe umsäumt ist. Die äußerste Zone der entzündeten Bißstelle bildet ein allmählich in die gesunde Haut übergehender blaßroter Hof, welcher sich bei der Betastung äußerst derb anfühlt. Die betreffenden Axillardrüsen sind taubeneigroß intumesciert und bei der Betastung intensiv schmerzhaft. Harn bernsteingelb, leicht getrübt, enthält Spuren von Eiweiß und spärlich granulierte Cylinder. Das fleischwasserähnliche Sekret des Geschwürs enthält Streptococcus und Staphylococcus aureus. Kulturversuche mit dem Sekrete aus der Tiefe des Geschwüres ergaben nur Staphylococcus aureus. Therapie: Gegen die eigentliche Krankheit Tinct. nuc. vomic. mit Solutio Fowleri. Die Wunde wurde täglich 2 mal mit feucht-antiseptischer Gaze verbunden. 18. Mai. Pat. hat nachts gut geschlafen. Die Partie der Bißstelle, wo die schlaffe Blase saß, ist schmutzig grauschwarz verfärbt und demarkiert sich gegen die peripher gelegene schmale gelbliche Zone. Das Fieber fiel rasch ab, wie die nebenstehende Temperaturkurve 4 zeigt. Leber und Milz nicht vergrößert. Die Wadenschmerzen bestehen noch, besonders auf der rechten Seite. Man sieht dort öfters fibrilläre Muskelzuckungen. 20. Mai. Auf die warme Empfehlung eines Arztes wurde Ichthyol innerlich in Gelatinekapseln verordnet. 22. Mai. Harn enthält reichlich Eiweiß und Cylinder. 24. Mai. Weil das Ichthyol die Magenschleimhaut stark gereizt hatte, wird dasselbe ausgesetzt und Tinct. nuc. vomic. mit Solutio Fowleri wieder in Anwendung gebracht. Die linken Cubitaldrüsen sind daumendick angeschwollen, die Haut darüber leicht gerötet und druckempfindlich. 25. Mai. Gestern Abend trat ohne subjektive Beschwerden der 3. Fieberanfall auf. An der vorderen Fläche des linken Oberschenkels sind einige fünfpfennigstückgroße, kreisrunde, rote Flecke sichtbar, welche im Centrum blaß und von einem scharf umschriebenem, roten, leicht erhabenen Wall umgeben sind. An der entsprechenden Stelle des rechten Oberschenkels ein erbsengroßer, ähnlich aussehender Fleck. Beide verursachen weder Jucken noch Schmerz. 26. Mai. Der Pat. ist fieberfrei, fühlt sich sehr erleichtert. 27. Mai. Beide Mm. deltoidei druckempfindlich. Die linken Cubitaldrüsen taubeneigroß angeschwollen. Die roten Flecken an beiden Oberschenkeln sind fast verschwunden. Die Heilung des Geschwüres geht

Kurve 4.

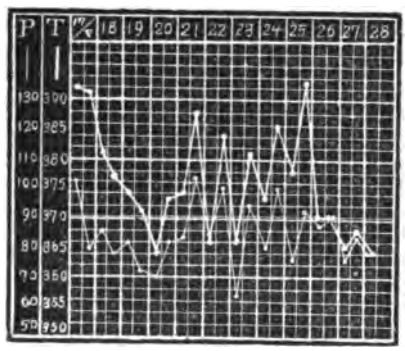

normal vor sich. Harn enthält immer noch Eiweiß und Cylinder. 28. Mai. Die Muskelschmerzen haben merklich nachgelassen. An der Beugeseite des rechten Vorderarmes ist 1 markstückgroßer, an der rechten Schulter 2 bohnengroße, blaurote Flecke zum Vorschein gekommen. Der Pat. wurde auf seinen dringenden Wunsch am 20. Juni während meiner Abwesenheit entlassen. Er versprach zur weiteren Beobachtung möglichst bald wiederzukommen, hat aber bis jetzt nicht Wort gehalten. Nur habe ich gehört, daß er geheilt ist.

Fall 9. Shinagawa, eine Kaufmannsfrau aus Tokushima. Mitte November des vorigen Jahres wurde die Pat. beim Fangen einer Ratte in das mittlere Glied des linken Mittelfingers stark gebissen. Der Biß hinterließ drei relativ stark blutende aber wenig schmerzhafte Zahneindrücke. Die Pat. nahm sofort ärztliche Hilfe in Anspruch. 3 Tage nach dem Biß fieberte sie unter mehrmaligem Frösteln, bekam heftige Kopfschmerzen, Schwindel und Ohrensausen. Gleichzeitig schwoll die Bißstelle an, rötete sich und schmerzte intensiv. Nach 3-tägigem Verlaufe ließ das Fieber ganz nach. Nach 1-monatlicher ärztlicher Behandlung heilte die Krankheit trotz wiederholter Fieberanfälle fast vollständig. Pat. bekam während der Fieberanfälle manchmal blaurote Flecke und vor kurzem einmal eine Urticaria an verschiedenen Stellen des Körpers. Trotz Fieberlosigkeit hatte sie seit 20 Tagen immerwährendes inneres Hitzegefühl, allgemeine Mattigkeit und Kurzatmigkeit; alle Erscheinungen waren nur in geringem Grade ausgeprägt. Während dieser Zeit bekam sie angeblich nach jedem Bade einen Fieberanfall, welcher nach 1 bis 2tägigem Anhalten ohne Behandlung verschwand. Menstruation schwach, aber regelmäßig.

Stat. praes. am 24. Juli 1897. Kräftig gebaute, mäßig ernährte Frau. Haut anämisch. An der linken Seite des Halses sind bohnengroße Drüsen fühlbar. Die Bißwunden sind spurlos verschwunden. Die Pat. klagt über rheumatische Muskelschmerzen in der linken Glutäalgegend, welche durch Druck noch gesteigert werden. Temperatur normal. Sehnenreflexe normal. Milz und Leber nicht vergrößert. Therapie: Natrium salicylicum. 27. Juli. Pat. klagt über Sodbrennen und Gefühl von Völle im Magen. Stuhl täglich 2—3mal; Temperatur 36,6; Puls 80. Nat. salicyl. ausgesetzt und Nat. carbonicum verordnet. 5. Aug. Magenbeschwerden haben nachgelassen. 9. Aug. Bei raschem Aufstehen und bei schnellem Gang bekommt die Pat. Schwindel. Temperatur 38,2; Puls 90. Dieses Fieber hielt 2 Tage an. 19. Aug. Weil alle Symptome ganz verschwunden waren und die Pat. sich ganz wohl fühlte, ließ ich sie ein Bad nehmen. 1 Stunde nach demselben stieg die Temperatur wider Erwarten bis 38,5, ging aber nach wenigen Stunden wieder zur Norm herab. 25. Aug. Gestern Abend abermals ein Bad; es stellte sich kein Fieber ein. Pat. wird geheilt entlassen.

Fall 10. Jashuda, eine 34-jährige Kutschersfrau aus Tokushima. Pat. wurde schon 4 mal von einer Ratte gebissen, zum erstenmal vor 10 Jahren, am linken kleinen Finger, zum zweitenmal vor 4 Jahren in der Stirngegend, zum drittenmal vor 50 Tagen während des Schlafes in der Mitte der linken Wade und zum viertenmal vor 30 Tagen am linken Daumen. Der vorletztere Biß hinterließ 2 leicht blutende schmerzhafte Wunden, die aber nach einigen Tagen vollständig heilten. 10 Tage nach dem Biß und zwar nach dem Bade begann die Bißstelle heftig zu schmerzen,

zu schwellen und sich zu röten. Die Schmerzen waren so intensiv, daß Pat. sich gleich zu einem Arzt begeben mußte. An demselben Abend trat hohes Fieber unter starkem Frösteln auf, fiel jedoch nach zweitägigem Verlaufe plötzlich ab. Von da an bekam die Pat. in der Regel jeden 2. oder 3. Tag einen Fieberanfall. Die Leistendrüsen schwollen an und wurden schmerzhaft. Das Gehen war sehr erschwert. Seit 5 bis 6 Tagen stellte sich jeden Abend eine stark juckende Urticaria ein, welche regelmäßig bei Tage verschwand. Pat. klagt jetzt über schlechten Appetit, Diarrhöe und Schwindel beim Gehen.

Stat. praes. am 29. Okt. 1897. Mittelgroße, schlecht genährte Frau. Gesicht blaß; Haut trocken. An der inneren Seite der beiden Oberschenkel sieht man einige blaurote Flecke. An beiden Vorderarmen und Unterschenkeln sind die Reste der gestern Abend aufgetretenen Urticaria sichtbar. Hände und Füße sind leicht ödematös geschwollen. Milz, Leber und Lunge normal. Bei Rückenlage bekommt die Pat. sehr bald eine Parese der beiden Unterextremitäten. Harn normal. Die Bißstelle ist bräunlich-rot pigmentiert, derb infiltriert, nicht schmerzhaft. Therapie: Nat. salicylicum. 30. Okt. Sehnenreflexe ein wenig gesteigert. Gegen das

Kurve 5.

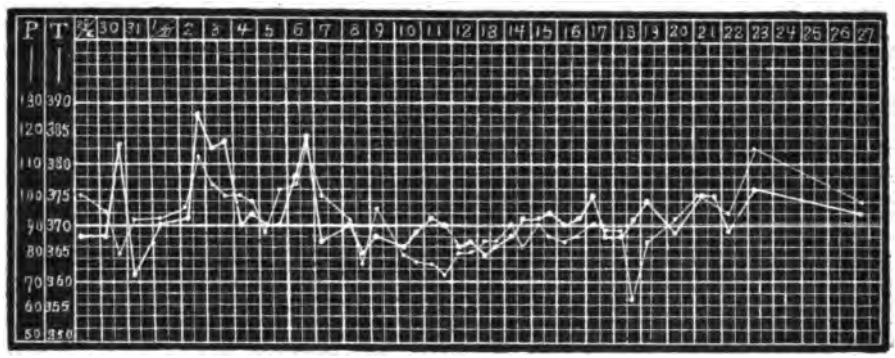

Fieber (38,5, s. Kurve 5) Antipyrin verordnet. 31. Okt. Gestern Abend Urticaria. Diarrhöe. 1. Nov. 5 diarrhöische Stühle. Die Flexoren des linken Armes druckempfindlich. Pat. klagt über starken Durst. Therapie: Opium mit Wismuth; Tinc. nuc. vomic. mit Solutio Fowleri. 2. Nov. Gegen 2 Uhr nachmittags trat plötzlich Fieber unter starkem Frösteln auf. Während des Froststadiums erschien eine Urticaria am ganzen Körper, die aber schon im Fieberstadium spurlos verschwand. Beim Stehen und Gehen bekommt die Pat. Schwindel und dumpfe Schmerzen in beiden Beinen. Gestern Abend im Höhestadium des Fiebers wurde sie eine Zeit lang komatös. Am linken Kieferwinkel ein halbmondförmiger Fleck von 5—6 cm Durchmesser, der keine subjektiven Beschwerden verursacht. 4. Nov. Pat. ist fieberfrei. Wegen Schmerzhaftigkeit der Muskeln des linken Armes wird derselbe ruhig gestellt. Der Fleck am Kieferwinkel ist zwar abgeblaßt, hat aber an Breite zugenommen (Durchmesser 7 cm). 6. Nov. Fleck noch gewachsen (8 cm). Pat. klagt über Kopf- und Muskelschmerzen. Um 2 Uhr N. stieg das Fieber unter Frösteln bis 38,4°. 7. Novbr. Kein Fieber. Heute Morgen Urticaria. 8. Novbr. Wegen rheumatoider Muskelschmerzen des linken Oberschenkels konnte die Pat. Nachts nicht schlafen. Der Fleck am Kieferwinkel ist spurlos verschwunden. Seit dem 28. Nov. fühlt sich die Pat. vollkommen gesund; es stellen sich

keine Fieberanfälle mehr ein. Die zweimalige Blutuntersuchung während des Fiebers fiel negativ aus. Trotz des Fiebers hatte die Pat. ihr sechsmonatliches Kind ohne Schaden für dasselbe gestillt.

Fall 11. Jamashita, ein 30-jähr. Steinhauer aus Awa. Familiengeschichte belanglos. Am 13. Dez. 1897 Nachts wurde er beim Fangen einer Ratte an der dorsalen Seite des 2. Interphalangealgelenkes des rechten Mittelfingers gebissen. Der Biß hinterließ 4 relativ stark blutende und schmerzhafte Zahneindrücke. Am folgenden Tage schwoll die Bißstelle an und entzündete sich. Die Entzündung breitete sich schon an demselben Abend bis zur Mitte des Vorderarmes aus und schmerzte derartig, daß der Pat. sofort ärztliche Hilfe in Anspruch nahm. Pat. will vom 8. Tage nach dem Biß an öfters malariähnliches Fieber bekommen haben. Es traten während des Fieberanfalles heftige Kopfschmerzen, Gliederschmerzen, unerträgliche Mattigkeit, Durst und profuser Schweiß auf. Sogar während der fieberfreien Zeit war die Mattigkeit der Beine eine so große, daß der Pat. kaum einige Schritte gehen konnte. Appetit schlecht. Täglich 5—6 mal diarrhoischer Stuhl. Vor 3 Tagen hatte Pat. zum letztenmal einen Fieberanfall, den 4. Am 30. Dez. bemerkte er 2 markstückgroße, blaurote Flecken an der äußeren Seite des rechten Oberarmes.

Stat. praes. am 12. Jan. 1898. Gut gebauter, leidlich ernährter, bleich aussehender Mann mit kränklichem Gesichtsausdruck. Der rechte Finger ist derb angeschwollen. Ueber dem Gelenk zwischen End- und Mittelglied sieht man eine hirsekorngroße weiße Narbe. Die Bewegungen des Fingers sind äußerst schmerzhaft. Cubitaldrüsen erbsengroß, Axillardrüsen kleinfingerkuppengroß angeschwollen und druckempfindlich. An der Ansatzstelle des rechten M. deltoideus sieht man einen dreimarkstückgroßen, blauroten, kreisrunden Fleck. Die vordere Seite der beiden Oberschenkel ist sehr stark druckempfindlich. Patellarsehnenreflex gesteigert. Kein Fieber. Harn normal. Therapie: Innerlich Tinct. nuc. vomic. mit Solutio Fowleri, äußerlich Bleiwasserumschläge. 13. Jan. Gestern fühlte sich der Pat. ausnahmsweise wohler. Anschwellung und Schmerzen des kranken Fingers nahmen bedeutend ab. Der Fleck am Oberarm spurlos verschwunden. An beiden Seiten der Brust und des Halses einige linsen- bis markstückgroße blaurote Flecke, die kleineren erythematös, die größeren ringförmig mit rotem, leicht erhabenem Rande. Subjektive Beschwerden verursachen sie nicht. 14. Jan. Pat. klagt seit gestern Abend über rheumatische Schmerzen an der rechten Seite der Brust, über Mattigkeit und Schlaflosigkeit. Während die vorher erwähnten Flecke fortbestehen, treten noch einige ähnliche an beiden Oberarmen auf. Muskeln überall druckempfindlich. Temperatur 38,2. Puls 105. Um das beginnende Fieber zu bekämpfen, wurde 1,0 Chinin pro dosi verordnet, ohne irgendwelche Wirkung. 15. Jan. Temperatur 40,0; Puls 110; Pat. fröstelte stark. Es sind an der linken Seite des Halses 3, an der Brust 8, am Bauche 3, an beiden Oberarmen je 3, an der inneren Seite des linken Oberschenkels und an der linken Schulter je 1 blauroter, fünfpfennig- bis markstückgroßer Fleck zum Vorschein gekommen. Temperatur normal. Es traten weiter blaurote erbsen- bis markstückgroße Flecke an folgenden Stellen auf: An der linken Glutäalgegend 3, an der Brust 18 (rechts 10, links 8), am Bauche 5, am Rücken 8, an den Lenden 3, am rechten Oberschenkel 8, am linken Oberschenkel 5. Gestern Nacht um 10 Uhr bei schnellem Abfall des Fiebers profuser Schweiß. 26. Jan. Vom 21.—24. hatte der

Pat. wieder einen Fieberanfall; seit gestern Abend ist er fieberfrei. Man sieht noch undeutlich aussehende Flecken, an der Brust 2 und am Rücken 3; alle anderen sind spurlos verschwunden. 29. Jan. Temperatur 38; Puls 100; gestern Abend fühlte der Pat. Frösteln. Von heute Morgen bis 3 Uhr nachmittags 9 diarrhöische Stühle. Alle Flecken sind spurlos verschwunden. Vom 3.—6. Febr. (38,5—39,5), vom 10.—12. Febr. (38,2—38,5), vom 15.—16. Febr. (38,5—38,8), vom 23.—25. Febr. (38,3—38,5) trat je ein Fieberanfall auf. Seitdem befindet Pat. sich wohl. Mehrmalige Blutuntersuchung während und nach dem Fieberanfall fielen stets negativ aus.

Aetiologie.

Daß die Rattenbißkrankheit eine ansteckende Krankheit sui generis ist, kann bei dem charakteristischen Fieberverlauf, dem eigentümlichen Exanthem, den Lähmungserscheinungen etc., die bei keiner anderen Krankheit in der beschriebenen Kombination sich finden, nicht bezweifelt werden. In dem Verlauf des Fiebers zeigt die Krankheit eine große Aehnlichkeit einerseits mit der Malaria, andererseits mit der Pyämie resp. Septikopyämie; doch lassen sich diese beiden Krankheiten von unserer in jeder Beziehung sowohl ätiologisch als auch klinisch wohl unterscheiden. Die Unterschiede werde ich später genauer besprechen. Obgleich man bis jetzt noch keinen specifischen Infektionserreger der Rattenbißkrankheit gefunden hat, darf man doch mit größter Wahrscheinlichkeit annehmen, daß es sich hier um eine eigenartige, selbständige Krankheit handelt, die der Hydrophobie, vielleicht auch dem Schlangenbiß an die Seite zu stellen ist.

Es ist eine bekannte Thatsache, die durch zuverlässige Erfahrungen von Laien und Aerzten vollauf bestätigt wird, daß bei uns bedeutend mehr Personen von Ratten gebissen werden, als uns im allgemeinen zur Kenntnis kommt; wenn verhältnismäßig wenige Personen in der Folge erkranken, so hat man dies auf verschiedene Weise zu erklären versucht. Die eine Annahme ist die, daß unter der Gattung der Ratten eine besondere „Giftratte“ existiert, deren Biß die Krankheitskeime auf die Wunde überträgt; andere Autoren bestreiten diese Annahme und glauben, daß der Biß der Wanderratte unschädlich sei, während derjenige der Hausratte und Sumpfratte vergiftend auf den Gebissenen wirke. Gegen die erstere Annahme spricht die Thatsache, daß nicht nur der Biß der Ratte, sondern auch der des Wiesels, wie aus der citierten Publikation Ashaus' hervorgeht, eine Krankheit verursachen kann, die in keiner Beziehung von den Erscheinungen der Rattenbißkrankheit abweicht. Es unterliegt keinem Zweifel, daß der specifische Infektionsstoff nicht nur unter der Gattung der Ratten, sondern auch unter der Mardergattung verbreitet ist. Man darf annehmen, daß das Wiesel, welches ein bekannter Vertilger der Ratten ist, beim Fangen der letzteren deren Gift in sich aufnimmt. So könnte der Krankheits-

stoff der Ratte wie bei der Hydrophobie auf verschiedene Tierspecies übertragbar sein.

Persönliche Berichte meines Kollegen Herrn YOKOYAMA erweisen, daß die zweite der früher angeführten Hypothesen auch nicht richtig ist, denn YOKOYAMA hat mehrere Male Patienten in der Provinz Tasha auf der Insel Shikoku behandelt, welche in den Herbsttagen während der Ernte von einer Wanderratte gebissen wurden und schwer erkrankten. Man nimmt an, obgleich es nicht sicher erwiesen ist, daß die Giftratte einen mageren Leib und eine spitze Schnauze hat; selbst die Katze verschmäht es — so sagt man — eine derartige Ratte zu fressen. Ich habe mich bis jetzt vergebens bemüht, eine Ratte zu bekommen, deren Biß ein charakteristisches Krankheitsbild verursacht hat, um den Krankheitserreger direkt studieren zu können. Alle meine Patienten, welche die sie beißende Ratte gefangen hatten, haben mir angegeben, daß sie nicht anders aussah als die gewöhnliche Hausratte. Die Mehrzahl derselben nehmen jedoch an, daß der Biß einer verfolgten und aufgegriffenen Ratte stets schädlich wirke. Diese Annahme ist aber sicher unbegründet, denn die von mir behandelten und aus der Literatur gesammelten 38 Fälle sprechen dagegen. Es sind von angegriffenen Ratten 11, von nicht angegriffenen, d. h. unbewußt im Schlaf 14, in nicht festgestellter Weise 13 Patienten gebissen worden. Ferner sind viele Fälle bekannt, in welchen die Leute beim Fangen oder Verfolgen der Ratte gebissen wurden, ohne krank zu werden. Ein bei mir bedienstetes junges Mädchen war so geschickt, daß sie die aus einem in der Küchenwand befindlichem Loch hervordringenden Ratten mit den Fingern fing; sie wurde bei dieser Gelegenheit über 10 mal gebissen, ohne je infiziert zu werden.

Meiner Meinung nach giebt es neben der großen Mehrzahl der gewöhnlichen gesunden Ratten kranke Ratten, deren Krankheit ein Analogon der eines tollen Hundes bildet, dessen Biß durch die Einimpfung des noch nicht bekannten Virus auf den Menschen auch eine specifische Krankheit überträgt; ich bin überzeugt, daß es der gewöhnlichen gesunden Ratte nicht einfällt, einen in ruhigem Schlaf befindlichen Menschen zu überfallen. Diese sonst nicht vorkommende Wildheit und Bissigkeit bestätigt vollauf, daß es unter den Ratten auch „tolle" giebt, wenn wir dem Worte eine ganz allgemeine Bedeutung geben wollen.

Außerdem spielt nicht nur die Art des Bisses, sondern auch die individuelle Disposition unter den ätiologischen Momenten eine wesentliche Rolle. Was die Art des Bisses betrifft, so giebt es einen Fehlbiß, welcher die Epidermis nicht durchdringt oder aber einen Biß, welcher mit den durch die Kleidungsstücke der betreffenden Person dringenden und dadurch gesäuberten Zähnen entsteht. In beiden Fällen wird kein Infektionsstoff in die Wunde gebracht. Mein Kollege Herr KANGAWA

hat im vorigen Jahre einen 30-jährigen Patienten mit typischer Rattenbißkrankheit behandelt, welcher mit seinem Vater zusammen eine Ratte verfolgte. Beide bekamen je einen Biß und zwar zuerst der Vater, dann der Patient. Während der Sohn schwer erkrankte, blieb der zuerst gebissene Vater ganz gesund. Gerade das umgekehrte Beispiel führt ASHANO bei einem Wieselbiß an: der Erstgebissene erkrankte, dagegen blieb der zweite verschont. Meine Patientin in Fall 10 wurde im ganzen 4 mal zu verschiedenen Zeiten und zwar stets in ruhigem Schlafe gebissen; erst beim 3. Male wurde sie inficiert. Den 4. Biß erhielt sie ebenfalls im Schlafe; derselbe hatte keinerlei schädliche Folgen. In der Stadt Tokushima auf der Insel Shikoku wohnt ein skrofulöser, abgemagerter, blaß aussehender, junger Mann, welcher unzählige Male von Ratten gebissen worden ist, ja merkwürdigerweise biß die Ratte immer nur den betreffenden, ohne irgend ein anders Mitglied der Familie zu verletzen. Man nennt ihn scherzweise „Rattenmensch".

KNABE und andere Autoren nehmen an, daß eine nur geringe Blutung aus der Bißwunde den Ausbruch der Krankheit befördert, indem bei stark blutenden Wunden die eingeimpften Infektionsträger mit dem Blut wieder herausbefördert werden. Bei Fall 5 und 11 waren schwere Krankheitserscheinungen aufgetreten und die Patienten brauchten bis zur vollen Heilung fast $2^1/_2$ Monate, trotzdem die Wunden relativ stark geblutet hatten.

Die Lokalität des Bisses an und für sich übt auf den Ausbruch der Krankheit wohl keinen Einfluß aus, doch habe ich beobachtet, daß die Bißwunden an entblößten Körperteilen, wie Gesicht, Händen und Fingern häufiger den Infektionsstoff aufnehmen. Es betrafen die Bisse unter 38 Fällen Finger und Hände 25 mal, Gesicht 7, Zehe 3, Oberarm 1, Wade 1 mal.

KATSURA hat aus einer Zusammensetzung von 29 Fällen aus der Literatur (19 Frauen, 8 Männer, 2 unbekannt) geschlossen, daß das weibliche Geschlecht mehr zu dieser Erkrankung neige als das männliche, doch habe ich für meinen Teil gerade das Gegenteil herausgefunden. Ich möchte daraus schließen, daß das Geschlecht keinen Einfluß auf die Disposition zur Erkrankung hat. Unter 38 Fällen erkrankten 19 männliche, 15 weibliche, bei 4 Fällen ist das Geschlecht nicht angegeben. Was speciell meine 11 Fälle betrifft, so waren davon 9 männliche und zwei weibliche Patienten.

Auch das Alter ist auf den Ausbruch der Krankheit ohne Bedeutung. Unter 38 Fällen erkrankten zwischen 1—10 Jahren 3, 10—20 Jahren 0, 21—30 Jahren 4, 31—40 Jahren 8, 41—50 Jahren 8, 51—60 Jahren 4, unbekannt 4. Merkwürdigerweise haben wir hier keinen einzigen Fall zwischen 10—20 Jahren gesehen, doch kann man das als Zufall annehmen.

Ohne genügende Beweise äußern einige Autoren, daß die Krankheit meistens im Juli und Oktober vorkommt. Wir haben in 21 bekannten Fällen kein sicheres Resultat gefunden. Es erkrankten im Januar 0, im Februar 1, im März 2, im April 1, im Mai 4, im Juni 3, im Juli 0, im August 1, im September 2, im Oktober 4, im November 1 und im Dezember 2.

Was die geographische Verbreitung der Krankheit anlangt, so ist die Rattenbißkrankheit nur bei uns endemisch und zwar auf den 4 Hauptinseln Nippon, Shikoku, Kiushiu und Hokkaido.

Unbegründet ist auch die Behauptung, daß Potatoren zu dieser Krankheit besonders disponiert seien; denn Kinder unter 10 Jahren und Frauen, welche gar keine oder nur sehr wenig Alkoholika zu sich nehmen, erkranken ebenso häufig wie die Männer.

Als Gelegenheitsursachen hat man seit Alters her gewisse Nahrungsmittel, ferner Erkältung und körperliche Strapazen angenommen.

Ueber den Erreger der Rattenbißkrankheit sind wir bis jetzt im Unklaren. Zwar können wir aus einem gewissen Inkubationsstadium, der eigentümlichen, entzündlichen Reaktion der Wunden, dem charakteristischen Fieber, der raschen Kachexie, der eigentümlichen Beteiligung der Muskeln, des peripheren und centralen Nervensystems schließen, daß die Rattenbißkrankheit eine durch Resorption specifischer Infektionsstoffe hervorgerufene ansteckende Krankheit sei; ob der Infektionsstoff aber in einer specifischen Bakterienart oder einem anderen organischen Virus oder aber in einem unorganischen Gifte besteht, entzieht sich bis jetzt unserem Urteil. Vielleicht ist ein specifisches Bacterium im Speichel der tollen Ratte die Ursache der Affektion. Ob sich der specifische Infektionsstoff außer im Speichel noch in anderen Organen findet, wissen wir auch nicht, weil bisher noch nie eine kranke Ratte untersucht wurde. Wohl aber wissen wir, daß die Milch der kranken Mutter keinen Infektionsstoff enthält, denn bei meiner Patientin (Fall 10), welche ihr Kind während der Krankheit stillte, blieb dasselbe gesund und nahm in erfreulicher Weise zu.

Die mehrmals angestellten mikroskopischen Untersuchungen des Blutes sowie Kulturversuche, sowohl während des Fieberanfalles als im Intervall, hatten stets ein negatives Resultat. Außer einer mäßigen Vermehrung der weißen Blutkörperchen fand ich nichts Abnormes. Aus der gangränös zerfallenen Bißstelle kultivierte ich Staphylococcus aureus, doch kein anderes specifisches Bacterium. Tierversuche wurden bis jetzt noch nicht ausgeführt. Irishawa, Toriyama und Watsuji haben sich auch vergebens bemüht, in dem Blute des kranken Menschen einen specifischen Erreger zu finden.

Was die pathologische Anatomie dieser Krankheit betrifft, so sind unsere Kenntnisse auch noch sehr geringe. Wir wissen, daß der speci-

fische Ansteckungstoff größtenteils durch Resorption seitens des Lymphstromes in den allgemeinen Kreislauf gelangt und von hier aus seine deletäre Wirkung auf den ganzen Organismus entfaltet. Das regelmäßige Auftreten der Lymphadenitis und Lymphangitis in den der Bißwunde benachbarten Lymphgefäßen und Lymphdrüsen liefert uns den Beweis dafür. Das Gift greift weiterhin hauptsächlich das Centralnervensystem und die peripheren Nerven, ferner die Muskeln, Gefäße und Verdauungsorgane an. Die Ursache der blauroten Exantheme sowie der am Ende des Krankheitsverlaufes nicht selten auftretenden Urticaria soll auf einer krankhaften Veränderung der Gefäßnerven beruhen. Der Befund von Eiweiß und Cylindern im Harne läßt auf eine Intoxikationsnephritis schließen. Nur eine Sektion ist in der Litteratur bekannt. Prof. M. Miura hat im letzten Jahre eine 32-jährige weibliche Leiche, welche an typischer Rattenbißkrankheit gestorben war, 17 Stunden post mortem seziert; als bemerkenswerter Befund ergab sich Vermehrung der Cerebrospinalflüssigkeit und Hyperämie der Pia mater des Rückenmarkes. Miura hat ausdrücklich hervorgehoben, daß wenigstens in diesem Falle makroskopisch keine specifische Veränderung der inneren Organe vorlag.

Symptome.

Die Rattenbißkrankheit beginnt nach einem an Dauer außerordentlich wechselnden Inkubationsstadium mit oder meist ohne Prodrome. Es tritt unter Frösteln oder Schüttelfrösten Fieber auf, zugleich mit einer entzündlichen Reaktion der vorher geheilten Wunde. Die Bißstelle schwillt dabei derb an, wird mehr oder weniger schmerzhaft. Es bilden sich im weiteren Verlaufe Blasen an der Bißstelle oder dieselbe wird gangränös; die nächstgelegenen Lymphdrüsen schwellen an und es entwickelt sich eine Lymphangitis. Das Fieber zeigt einen charakteristischen intermittierenden Typus; es kann bis 40° und darüber steigen. Mit dem Fieber treten außer Schüttelfrösten allgemeine Mattigkeit, Gliederschmerzen, rheumatoide Muskelschmerzen, Angstgefühl, Durst, Uebelkeit, Kopfschmerz, Präcordialangst, Schweißsekretion, Appetitlosigkeit, in seltenen Fällen Delirien, Hallucinationen, komatöse Zustände etc. auf. Der Kranke kommt rasch herunter; es tritt kachektische Hautfarbe, verfallener, krankhafter Gesichtsausdruck auf. Niemals wurde bisher Ikterus beobachtet. Häufig zeigt sich Steigerung oder Verlust der Sehnenreflexe, oder es gesellen sich sensible oder motorische Lähmungen hinzu. Als pathognostisches Zeichen kommt im Verlauf der Krankheit ein eigentümliches erythematöses oder papulöses Exanthem an Rumpf und Extremitäten zum Vorschein. Leber und Milz sind in keinem Falle vergrößert gefunden worden. Der ganze Verlauf der Krankheit erstreckt sich über Monate, ein halbes Jahr und noch darüber.

Was ich eben geschildert habe, ist eine kurze Skizze des regulären Krankheitsverlaufes. Das Bild, welches die Rattenbißkrankheit darbietet, ist aber so mannigfaltig, daß es zweckmäßig sein wird, sie in verschiedene Formen einzuteilen.

Misoguchi, welcher sich in der Behandlung der Rattenbißkrankheit einen großen Ruf erworben hat, teilt die Krankheit je nach den Haupterscheinungen in 4 verschiedene Formen ein.

1) Eine mit überwiegend lokalen Symptomen: Entzündung oder Gangrän, kombiniert mit Oedemen und blaurotem Exanthem in der Umgebung der Bißstelle oder am ganzen Körper.

2) Eine durch häufig sich wiederholendes, unregelmäßig intermittierendes Fieber charakterisierte Form, kombiniert zuerst mit miliaren papulösen, später quaddelförmigen Exanthemen am ganzen Körper.

3) Eine mit Gliederschmerzen beginnende und dann in die zweite übergehende Form.

4) Eine mit überwiegend sensiblen und motorischen Nervenstörungen und mit Exanthem auftretende Form; sie äußert sich in vager Parästhesie, Kribbeln, Störungen der Sensibilität und Motilität der Beine, Herabsetzung der Sehnenreflexe.

Bis zu einem gewissen Grade trifft die obige Einteilung das Richtige. Es kommen aber zweifellos zahlreiche Uebergänge zwischen den angeführten Formen vor, indem die 1. sich mit der 2., die 2. mit der 3. u. s. w. kombiniert. Ferner giebt es Fälle, in welchen die Krankheit ohne Fieber mit oder ohne Exanthemen verläuft. Beispielsweise kombinierte sich bei meinem Patienten, Fall 5, die 2. mit der 3., und bei Fall 8 die 1. mit der 2. Form.

Hauptsächlich mit Rücksicht auf das Fieber möchte ich die Krankheit in 3 Formen einteilen:

1) Febrile Form mit Exanthemen;

2) afrebrile Form mit überwiegenden Nervensymptomen;

3) abortive Form.

Die febrile Form mit Exanthemen ist die häufigste, wichtigste Form und verläuft in allen Fällen mit mehr oder weniger regelmäßigem, rasch aufsteigendem, intermittierendem, hohem Fieber und mit charakteristischem, blauem oder rotem Exanthem, wie es bei keiner anderen Krankheit vorkommt. Als Repräsentanten derselben stehen meine Fälle 5, 8, 10, 11 und Irishawa's Fall da.

Unter der afebrilen Form mit überwiegenden Nervensymptomen können wir wieder eine ganz akut und eine subakut verlaufende Unterart unterscheiden. Die erstere verläuft stürmisch wie eine der schlimmsten Formen von Leichenvergiftung oder Schlangenbiß. Der Betroffene spürt zuerst an der Bißstelle einen mehr oder weniger heftigen Schmerz; nach kurzer Zeit tritt unter Angstgefühl, auffallender Mattigkeit, Schwindel, heftigem Kopfschmerz, Dyspnoë, auffallend kleinem Puls,

kühlen Extremitäten, Delirien, sensibler und motorischer Lähmung insbesondere der Extremitäten, unter zunehmendem Kollaps der Tod ein. Natürlich wird bei diesen akutesten Fällen das Exanthem vermißt. Glücklicherweise ist diese Form sehr selten. Als eklatantes Beispiel möchte ich hier NISHIMURA's Fall kurz anführen:

Derselbe betrifft eine 63 Jahre alte Frau. Am 7. Sept. 1883 nachts während des Schlafes wurde sie von einer Ratte in die Mitte der linken Augenbrauengegend gebissen. Der Biß hinterließ ein Paar wenig blutende Zahneindrücke. Beim Erwachen am folgenden Morgen war der ganze Körper mit Schweiß bedeckt. Die Pat. fühlte Eingenommensein des Kopfes, Herzklopfen, keinen Wundschmerz. Am Nachmittage desselben Tages (8. Sept.) trat öfters Schwindel, allgemeine Mattigkeit und dumpfer Schmerz an der Bißstelle auf. In der Nacht fühlte Pat. Angstgefühl in der Brust, als ob sie keinen Atem holen könne; ferner traten Lähmung des ganzen Körpers, insbesondere der Extremitäten ein. Verminderung der Harnsekretion, Appetitlosigkeit, rascher Kräfteverfall, Kühle des Körpers.

Stat. praes. $2^1/_2$ Tag nach dem Bisse: Verfallener Gesichtsausdruck. Die Gegend des linken oberen Augenlides angeschwollen; auf den Bißwunden befinden sich 2 erbsengroße, bräunlich-rote Blutkrusten. Puls fadenförmig, schnell: Respiration kurz und oberflächlich von stöhnenden tiefen Inspirationsversuchen unterbrochen; Haut trocken und kalt. Trotz Gebrauches von Excitantien ging die Pat. 10 Tage später unter Kollaps zu Grunde.

Ein solcher, stürmisch verlaufender Fall macht den Eindruck einer Intoxikation durch ein stark giftiges Alkaloid.

Die zweite Unterart gestaltet sich viel milder und weniger akut als die erste. Sie bricht nach einer deutlich nachweisbaren Inkubationszeit mit oder ohne Exanthem aus, verläuft aber unter oft qualvollen Erscheinungen monatelang und darüber. Vor etwa 10 Jahren berichtete S. SATO über einen genau hierher passenden, glücklich verlaufenden Fall bei einem 23-jähr. Manne. Die Krankheit begann 6 oder 7 Tage nach dem Biß mit Entzündung der Wunde und verlief fieberlos mit starken Muskelschmerzen, Sensibilitätsstörungen, Muskellähmungen der Unterextremitäten, Verlust der Patellarsehnenreflexe, disseminiertem charakteristischem Exanthem an Rumpf und an den Oberextremitäten, ohne Beteiligung der Brust- und Bauchorgane. Ebenso berichtete SEKIBA im vorigen Jahre über einen letal verlaufenden Fall welcher bei einem 57-jähr. Patienten, 20 Tage nach dem Bisse mit einer derb infiltrierenden sehr schmerzhaften Entzündung der bereits geheilten Wunde begann und dann mit Muskelschmerzen an Brust und Extremitäten, Heiserkeit, Appetitlosigkeit, Uebelkeit, Erbrechen, Oppressionsgefühl, schwachem Puls, Kachexie, Anästhesie der Extremitäten, Hallucinationen, Verminderung der Harnsekretion, ohne Fieber und Exanthem verlief. Der Verlauf bis zum Tode dauerte ca. $1^1/_2$ Monate.

Die abortive oder leichte Form verläuft unter ein- oder zweimaligen Fieberanfällen mit mehr oder weniger ausgeprägten allgemeinen und nervösen Symptomen; das Exanthem ist dabei vorhanden. Der Verlauf ist natürlich im Vergleich zu den anderen Formen bedeutend kürzer und die Patienten erholen sich sehr schnell. KATZURA berichtet über einen Patienten, welcher nur einen Fieberanfall von mehrtägiger Dauer hatte. Mein Fall 3 giebt ebenfalls ein passendes Beispiel dieser Form.

Das Inkubationsstadium schwankt an Dauer außerordentlich. HARADA GENAN hat angegeben, daß es 4 bis 5 Tage, aber auch länger als ein Jahr dauern könne. HOMMA KIOKEN schätzt es auf 14—20—30 Tage bis zu 2—3 Jahren, ebenso KATSURA. HIRAYAMA beschrieb sogar einen Fall von 6-jähr. Inkubation. Aus den mir bekannten 32 Fällen ergeben sich folgende Zahlen in Bezug auf die Inkubationszeit:

JOSHIKAWA's	Fall		13	Tage	ASHANO's	Fall	15	Tage
MATSUBARA's	„		30	„	SEKIBA's	„	20	„
INABA's	1. „	ca.	19	„	HIRAYAMA's	„	6	Jahre (?)
	2. „		10	„	NISHIMURA's	„	5—6	Stunden
SATO's	„		5	„	Meine Fälle:	No. 1	10	Tage
SHIMISU's	„		11	„		„ 2	7	„
SCHIMAMURA's	„		7	„		„ 3	3	„
IWAMA's	1. „		28	„		„ 4	5—6	„
	2. „		20	„		„ 5	14—15	„
	3. „		15	„		„ 6	19	„
AMANO's	„		9	„		„ 7	2	„
MAEDA's	„		21	„		„ 8	24	„
NORIKI's	1. „		8	„		„ 9	3	„
	2. „		24	„		„ 10	10	„
	3. „		29	„		„ 11	8	„
IRISHAWA's	„		12	„				
MIURA und TORIYAMA's	„		30	„				

Aus obiger Tabelle ist es ersichtlich, daß das Inkubationsstadium für die große Mehrzahl der Fälle zwischen 1 und 3 Wochen schwankt; im Durchschnitt beträgt es ca. 2 Wochen, ausgenommen HIRAYAMA's zweifelhaften Fall; seltener kann es über 1 Monat oder aber nur einige Stunden dauern. In der Litteratur sind indessen auch Fälle beschrieben, in denen die Krankheit erst nach 6, 10 Jahren oder noch später nach dem Bisse ausgebrochen sein soll. Da indessen diese Fälle mit Ausnahme des zweifelhaften von HIRAYAMA alle der älteren Litteratur angehören und sich deshalb sehr schwer kontrollieren lassen, so dürfen wir auf Grund exakterer Beobachtungen aus neuerer Zeit mit Recht annehmen, daß die Inkubationszeit nicht über 30 Tage beträgt.

Ein Prodromalstadium wird in der großen Mehrzahl der Fälle vermißt. Wenn es auftritt, dauert es nur 1—2 Tage, besteht in einer schmerzhaften Entzündung der Bißstelle, Unwohlsein, allgemeiner Mattigkeit, großer Schwere des Kopfes etc.; kurz in Erscheinungen, die keine sichere

Deutung zulassen. Beim eigentlichen Anfall bildet das Fieber eines der wichtigsten, fast in keinem Falle fehlendes Symptom; es kann aber auch in seltenen Fällen ganz fehlen, wie ich bereits oben erwähnt habe. Es setzt meist unter leichtem Frösteln oder Schüttelfrösten plötzlich ein. Das Froststadium dauert 1 bis 2 Stunden und wird durch allgemeine Mattigkeit, Unwohlsein, Gliederschmerzen, Eingenommensein des Kopfes eingeleitet. Der ganze Körper fühlt sich kühl an; Gesicht, Hände und Füße sind blaß. Gleichzeitig mit dem Nachlassen des Schüttelfrostes steigt die Temperatur plötzlich in die Höhe. Während des Fiebers wird der Puls frequent, voll und weich. Mit dem Auftreten des Fiebers machen sich noch andere, zum Teil quälende Erscheinungen bemerkbar, wie Muskel-, Glieder- und Kopfschmerzen, Schwindel, Verdunkelung des Gesichtsfeldes, in schweren Fällen sogar Delirien, Sopor, Koma. Die Höhe des Fiebers schwankt zwischen 38,5 und 40—41°, die Dauer desselben wird gewöhnlich auf 2 selten auf 3 Tage angegeben. Das Fieber fällt ebenso rasch ab, wie es angestiegen ist. Mit dem Abfall desselben ist bei den meisten Patienten ein Gefühl der Erleichterung und Erholung verbunden, dabei verschwinden alle anderen Symptome zum Teil spurlos, zum Teil unvollständig; der Puls wird weniger frequent; der früher fehlende Appetit stellt sich wieder ein. Der schnelle Abfall des Fiebers wird gewöhnlich von mehr oder weniger starkem Schweißausbruch begleitet. Eine Zeit danach bleibt zwar noch in der Regel ein leichtes Gefühl von Mattigkeit zurück, doch erholen sich die Kranken meist auffallend schnell. Die Dauer der Apyrexie währt meist 3 bis 4 Tage, selten 2, 5 oder 6 Tage, im Durchschnitt 3 Tage. Im weiteren Verlauf der Krankheit wiederholen sich die Frostanfälle bald stärker, bald milder. Nach jedem neuen Frostanfall steigt die Temperatur wieder schnell in die Höhe und ebenso rasch kann sie bis zur Norm und sogar unter dieselbe wieder herabsinken, ebenso wie beim 1. Anfall. Die anderen begleitenden Erscheinungen verhalten sich auch in dieser Weise. Ueberhaupt verläuft jeder Fall nach dem ihm eigenthümlichen bestimmten Rhythmus wie es etwa bei der Malaria der Fall ist. Als typische Beispiele möchte ich hier bloß 2 Temperaturkurven von WATSUSI und MATSUBARA's Fällen anführen (s. Kurve 6 u. 7 auf folgender Seite).

Das Fieber zeigt indessen nicht selten sowohl im Anfangs- als auch im späteren Stadium eine gewisse Irregularität; es nimmt im Anfangsstadium entweder mehrere Tage einen kontinuierlichen oder stark remittierenden Typus an. Im späteren Stadium wird die Dauer des Fiebers gewöhnlich kürzer und die Höhe desselben immer geringer. Wie KATSURA hervorgehoben hat, leisten Antipyretica gegen das beginnende Fieber gar nichts. Mit Recht erklärt KATSURA das mehrere Tage dauernde kontinuierliche Fieber im Anfangsstadium durch die begleitende Lymphadenitis und Lymphangitis, die beide nur im Anfang

Kurve 6.

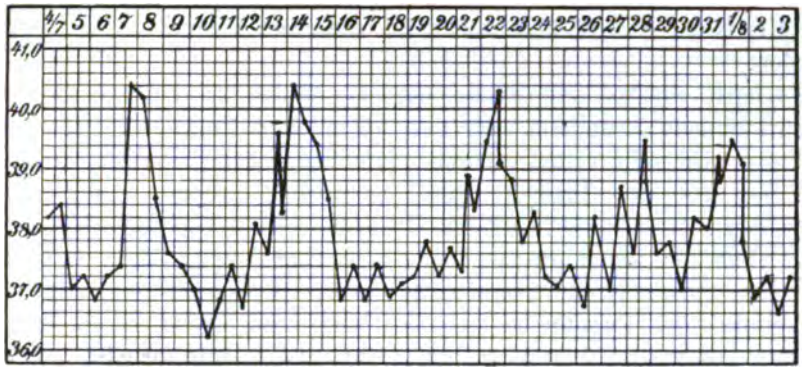

Kurve 7.

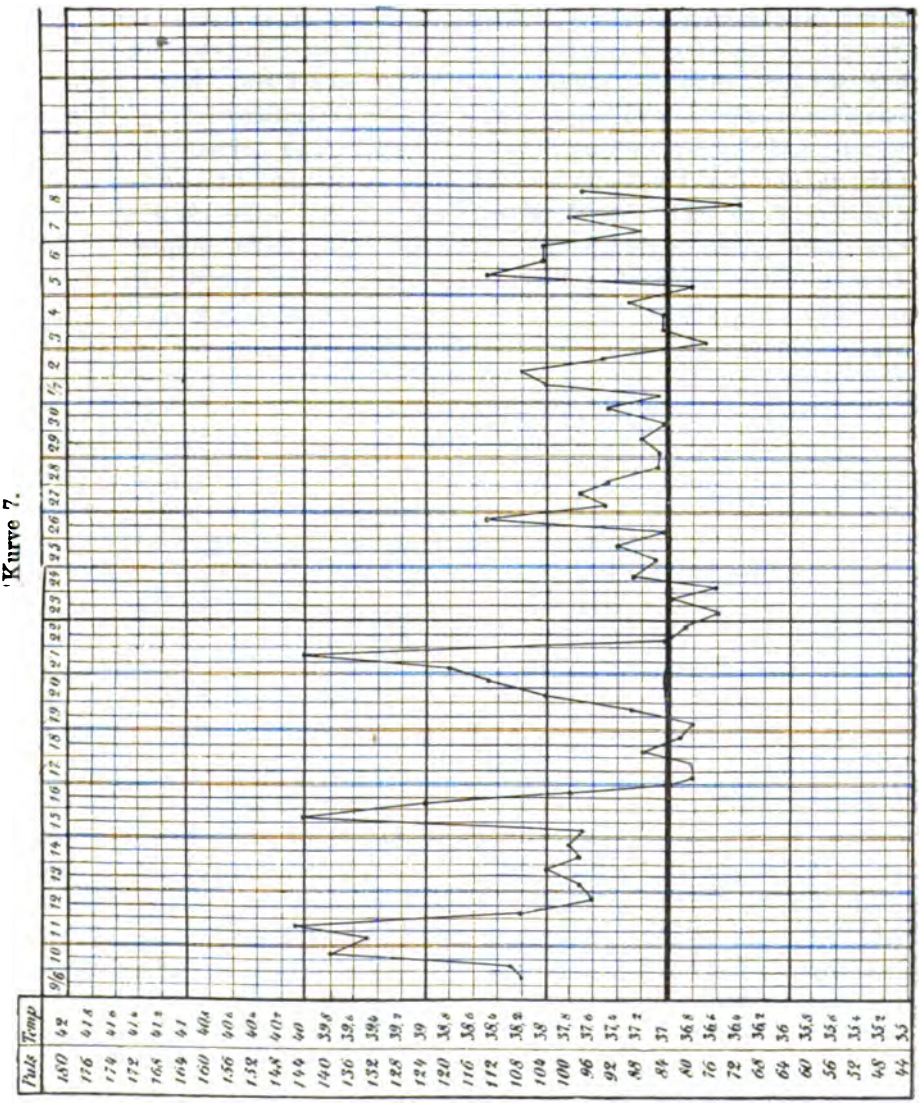

der Krankheit ausgebildet sind, im weiteren Verlaufe aber vermißt werden.

Gleich wichtig und häufig wie das Fieber ist das der Krankheit eigenthümliche Exanthem. Es tritt bei allen 3 Formen der Krankheit auf und wird sehr selten vermißt. Die Farbe des Exanthems schwankt zwischen rot und blaurot; die einzelnen Eruptionen sind erbsen-, 5-Pfennig-, 10-Pfennig-, 2-Markstückgroß, selten bis über handtellergroß (Fall 4); die Form ist rund oder unrelmäßig, die Konstistenz bei den entwickelten Eruptionen derb. Betrachtet man die Entwickelung des Exanthems genauer, so erscheint es zuerst als ein flacher, roter oder blauroter, gar nicht oder wenig erhabener Fleck, welcher später sich als eine blaurote, derbere Stelle mit scharfen, wenig erhabenen Rändern und leicht angedeuteter, centraler Delle nur wenig über das umgebende Niveau erhebt; oder er bildet eine deutlich erhabene, quaddelartige, blaurote Infiltration der Haut. Beide Formen behalten gewöhnlich dieselbe Größe, in der sie anfänglich aufgetreten waren, doch sieht man zuweilen eine Vergrößerung derselben, wenn sie auch in der Regel unbedeutend ist (Fall 3, 10 und IRISHAWA's Fall). Das Exanthem fühlt sich etwas heiß an und läßt seine blaurote Farbe erst nach starkem Fingerdruck verschwinden, dabei empfindet der Kranke einen leichten Schmerz. Ein sehr ausgedehntes Exanthem mit scharfem Saum sieht genau so aus wie Erysipel, nur daß es stets glatte Ränder hat (keine landkartenartige Begrenzung). In der großen Mehrzal der Fälle verursacht das Exanthem gar keine Beschwerden, nur selten wird über leichtes Brennen geklagt.

Dieses merkwürdige Exanthem erscheint meist mit dem 1. Fieberanfall, nicht selten aber erst mit dem 2., 3. oder noch später; es dauert 3 bis 4 Tage. Es verschwindet meist nach einigen Tagen gleichzeitig mit dem Fieber, durch allmähliches Abblassen spurlos, sehr selten folgt eine leichte Epidermisabschuppung. In schweren Fällen verwandelt sich das Exanthem zu einer oberflächlichen Erosion oder zu einem Geschwür (HIRAYAMA's Fall). Dieser Verlauf des Exanthems scheint äußerst selten zu sein. Hat das Exanthem einmal einen Fieberanfall begleitet, so kehrt es mit diesem immer wieder. Auf solche Weise wiederholen sich Zurückbildung und neuer Ausbruch des Exanthems mehrmals während des Verlaufes der Krankheit. Was die Lokalität des Exanthems betrifft, so tritt es am Halse, Gesicht, Rücken, Bauch, Brust und Extremitäten auf. Die behaarte Kopfhaut, die Flachhand, Fußsohle und die Schleimhäute bleiben stets verschont. Eine Symmetrie besteht bei diesem Ausschlag gar nicht, ebensowenig, wie es eine besondere Körperstelle bevorzugt. Wir dürfen annehmen, daß es sich bei diesen Efflorescenzen um eine Art von Erythema exsudativum handelt.

Erwähnenswert ist das Auftreten der akuten Urticaria gegen Ende der Krankheit. Sie charakterisiert sich durch besonders raschen Verlauf, starkes Jucken und beetförmige, rundliche oder unregelmäßige Form. Nur während des Fieberanfalls tritt sie am ganzen Körper auf, und verschwindet vor oder mit dem Abfall des Fiebers spurlos. Zuweilen sieht man kurz nach dem Verschwinden des Fiebers hier und da spärliche, undeutlich ausgeprägte, ringförmig gestaltete blaßrote Ueberbleibsel derselben; auch diese Merkmale verschwinden in kurzer Zeit spurlos. Das Jucken der Urticaria belästigt in hohem Grade, so daß der Kranke nicht schlafen kann. Das Auftreten der Urticaria zu Ende der Krankheit ist bis jetzt noch zu wenig beobachtet und beschrieben. Ich möchte sie für eine der wichtigsten Symptome der Krankheit halten; sie wurde bei den 5 Fällen, deren ganzen Verlauf ich beobachten konnte, regelmäßig konstatiert.

Von seiten des Nervensystems sind eine ganze Anzahl prägnanter Symptome zu beschreiben. Bei schweren Fällen ist das Sensorium etwas benommen. Der Patient spricht langsam und mit Mühe, sein Erinnerungsvermögen ist beeinträchtigt. Während des Fieberanfalls treten je nach der Schwere der Affektion heftige Kopfschmerzen, Eingenommensein des Kopfes, Schwindel, Ohrensausen, Hinfälligkeit, Lichtscheu, Verdunkelung des Gesichtsfeldes, unruhige Träume, Delirien auf. In schweren Fällen kann es zu Sopor und zu tiefem Koma kommen. Zuweilen stellen sich Hemicranie, rheumatoide oder neuralgische Schmerzen von wechselnder Stärke an verschiedenen Stellen des Körpers ein. Eine der wichtigsten und konstantesten Erscheinungen sind die Muskelschmerzen. Dieselben treten mit dem 1. oder 2. Fieberanfall auf und lokalisieren sich in allen Muskeln, mit besonderer Vorliebe jedoch in den Unterextremitäten. Die Intensität der Schmerzen ist äußerst variabel; zuweilen steigt sie zu einer qualvollen Höhe, so daß die Nachtruhe gestört wird. In anderen Fällen tritt der Schmerz erst beim Anfassen oder Drücken des Muskels auf. Während des Fieberanfalls verschlimmern sich die Muskelschmerzen regelmäßig und lassen mit dem Abfall des Fiebers nach, doch bestehen sie selbst im Intervall mehr oder weniger intensiv fort. Die Schmerzen wandern häufig, so daß sie heute an den Unter-, morgen an den Oberextremitäten und übermorgen wieder an Brust oder Rücken auftreten. Mit den Muskelschmerzen verbunden, stellen sich sehr häufig motorische und sensible Störungen ein. Die motorischen Störungen bestehen immer in Parese, lokalisieren sich mit besonderer Vorliebe an den Unterextremitäten und führen zuweilen zu hochgradigen Gehstörungen. An anderen Muskeln sind die Paresen nur bis jetzt wenig beobachtet. Die Patellarsehnenreflexe verschwinden bald, bald sind sie gesteigert, bald bleiben sie unverändert. ASHANO beschrieb einen Fall, bei welchem deutlich ausgeprägte fibrilläre Muskelzuckungen spontan am Oberarm

und Rücken auftraten und durch Reiben der Haut an beliebiger Stelle hervorzurufen waren. Ich hatte Gelegenheit, bei Fall 8 dieselben auch zu beobachten, doch nur in geringem Grade. Eine Atrophie der betreffenden Muskeln als Folge der Lähmung ist noch nicht beobachtet worden. Mit dem Verschwinden des Fiebers wird das Gehvermögen äußerst schnell wiederhergestellt.

Die Sensibilitätstörungen äußern sich entweder als Parästhesie oder Anästhesie und sind bei dem einen Fall gut, bei den anderen nur andeutungsweise ausgebildet. Erstere äußert sich in Kribbeln, Taubsein oder in Brennen. Sie tritt meist an den Extremitäten, seltener am Rumpf auf und hält entweder nur kurze Zeit oder während des ganzen Verlaufes der Krankheit an. Die Anästhesie zeigt sich in einer unvollkommenen sensiblen Lähmung und tritt meist an den Ober- und Unterextremitäten auf. Zuweilen treten äußerst variable hyperästhetische Zonen an verschiedenen Regionen des Körpers auf.

Ueber den Cirkulationsapparat habe ich wenig Charakteristisches zu berichten. Während des Anfalls, insbesondere bei schweren Fällen, wird selbst in der fieberfreien Zeit vielfach über Herzklopfen geklagt. Bei langdauernden oder schweren Fällen wird natürlich die Herzaktion herabgesetzt und man auskultiert ein blasendes anämisches Geräusch an der Herzspitze. Bezüglich der Vergrößerung des Herzens nach links und des systolischen Geräusches am Aortenostium in Fall 7 beweist die Anamnese, daß der Betreffende seit langen Jahren an einer Herzaffektion gelitten hatte, die keine Beziehung zu der eigentlichen Krankheit hatte. Der Puls ist dem Verlaufe des Fiebers entsprechend während des Anfalls beschleunigt (110—120), in den schweren Fällen auch in der fieberfreien Zeit.

Das Lymphsystem vermittelt stets die Resorption des Virus, dementsprechend sind die der Bißstelle nächstgelegenen Drüsen regelmäßig mehr oder weniger angeschwollen und schmerzhaft, je nach der Intensität der Wundreaktion. Auch Lymphangitis wird häufig als ein roter Streifen zwischen dem primären Herd und den angeschwollenen Drüsen beobachtet. Eine Vergrößerung der entfernten Drüsen ist bis jetzt noch nicht beobachtet worden. Die Lymphangitis erscheint nur im Anfang der Krankheit und verschwindet nach einigen Tagen spurlos, um nicht wiederzukehren, auch nicht während der späteren Anfälle. Sie muß somit als die Folge der lokalen Infektion angesehen werden. Die entzündeten Drüsen erreichen Erbsen-, Pflaumen- oder Hühnereigröße; sie verschwinden entweder nach einigen Tagen oder persistieren während der ganzen Krankheit, unabhängig von den Fieberanfällen. Die angeschwollenen Drüsen fühlen sich elastisch weich an, werden bei längerer Dauer jedoch derb. Nicht selten zeigt die Lymphadenitis eine Exacerbation und Remission mit dem Kommen und Schwinden des Fiebers. Bemerkenswert ist es, daß kein einziger

Fall von Vereiterung derselben bekannt ist. Sie verschwinden meist nach dem 2. oder 3. Fieberanfall spurlos. Wahrscheinlich ist es, daß es sich hier nicht um eine einfache Entzündung, sondern um eine specifische Infektion handelt. Ich hatte bis jetzt leider keine Gelegenheit, die angeschwollenen Drüsen zu exstirpieren, um sie histologisch und bakteriologisch zu untersuchen.

Der Respirationsapparat ist in der Regel wenig beteiligt. Nur in vereinzelten Fällen wurde eine leichte Bronchitis mit schleimigem Sputum konstatiert. In schweren Fieberattacken tritt starke Dyspnoë auf.

Die Verdauung ist dem Fieber entsprechend gestört. Gewöhnlich liegt der Appetit während des Anfalls ganz darnieder, ist aber in der fieberfreien Zeit relativ gut erhalten; manchmal besteht Gefühl von Völle oder dumpfer Schmerz in der Magengegend, Uebelkeit und Erbrechen. Bei verschlepptem Verlaufe kommt es zuweilen zu profusen Durchfällen, in anderen Fällen zur Verstopfung. Nicht selten klagt der Patient über das Gefühl, einen Fremdkörper im Halse zu haben oder über Schlingbeschwerden. Auch über unstillbares Erbrechen wird in der Litteratur berichtet, doch habe ich in meiner Praxis einen derartigen Fall nicht beobachtet. Die Zunge ist weiß, gelb oder bräunlich belegt, je nach der Schwere der Erkrankung. In der Magengegend ist bei manchen Patienten eine leichte Druckempfindlichkeit vorhanden.

Milz und Leber sind bei wiederholten genauen Untersuchungen nie vergrößert gefunden worden. Nicht nur meine Angaben, sondern auch die der anderen Autoren stimmen darin überein. Nur TORIYAMA hat bei einer 32-jähr. Patientin mit Wahrscheinlichkeit angenommen, daß die Milz vergrößert sei. Perkutorisch hatte er 12 cm im größten und 10 cm im kürzesten Durchmesser gefunden. Bei der Sektion derselben Patientin fand Prof. MIURA eine Größe von 13 : 8 : 3 cm.

Der Harn ist gewöhnlich konzentriert und enthält in der Regel keine abnormen Bestandteile. In schweren Fällen ist er selbst im afebrilen Stadium in merklicher Weise vermindert. Nicht ganz selten enthält er Eiweiß und Cylinder. Ich habe unter meinen 11 Fällen zweimal die Komplikaton von unzweifelhafter Nephritis gesehen, welche mit dem Nachlassen der übrigen Erscheinungen von selbst verschwand (Intoxikationsnephritis). Bei TORIYAMA's Patientin wurde Diazoreaktion nachgewiesen, während IRISHAWA und ich sie nicht fanden. Das von manchen Autoren der alten Litteratur als schlimmes prognostisches Zeichen beschriebene allgemeine und lokale Oedem scheint entweder auf die Komplikation mit Nephritis oder auf die Kachexie zurückzuführen zu sein.

Die Schweißsekretion erreicht bei raschem Abfall des Fiebers bei manchen Patienten einen profusen Charakter. Im übrigen wird sie

durch eine unbedeutende körperliche Anstrengung oder psychische Aufregung leicht zum Ausbruch gebracht.

Die meisten Kranken fühlen sich elend und machen einen schwer kranken Eindruck. Die Kachexie ist bei mittelschweren und schweren Fällen stets deutlich ausgeprägt. Das Gesicht ist gedunsen; die Haut verliert ihren Turgor, wird trocken und runzelig. Im Gesicht, an den Augenlidern, Händen und Füßen stellt sich ein leichtes Oedem ein.

Die Bißstelle bietet ebenfalls einen ganz charakterischen Befund dar. Es handelt sich an und für sich um eine kleine, punktförmige, wenig blutende, unschuldige Verletzung; dieselbe heilt meist ohne Behandlung in kurzer Zeit. Darum wird es von vielen rechtzeitig versäumt, sie ärztlich behandeln zu lassen. Die anscheinend vollständig geheilte Wunde beginnt gleichzeitig mit dem Auftreten des ersten Fiebers, selten etwas später, sich zu entzünden. In den Fällen, in denen die Krankheit über einen Monat oder noch später nach dem Biß ausbricht, wird diese Reaktion an der Wunde häufig ganz vermißt oder nur andeutungsweise beobachtet. Die Wunden der 38 Fälle, welche ich gesammelt habe, sind alle gar nicht oder nur mangelhaft behandelt worden. Von mehr als 10 Fällen von Rattenbiß, welche ich direkt nach dem Bisse in energische Behandlung nahm, ist kein einziger von der Krankheit befallen worden. Ist der Gebissene specifisch infiziert, so schwillt die Bißstelle nach einem gewissen Inkubationsstadium phlegmonös, diffus oder circumskript an. Die Schmerzen können zuweilen eine unerträgliche Intensität erreichen, sind stechend, pulsierend oder ziehend. Dieselben treten öfters anfallsweise mit dem Fieber auf. Die Farbe der entzündeten Partie ist nicht einfach hyperämisch, sondern bläulich-rot; die betreffende Stelle fühlt sich äußerst derb und heiß an, und tendiert äußerst selten zur Eiterung. In den meisten Fällen geht der Prozeß in allmähliche Resorption oder in circumskripte Hautnekrose, selten in totale Nekrose des Gliedes über, z. B. an den Fingern und Zehen. Die cirkumskripte gangränöse Abstoßung der Haut an der Bißstelle ist keine seltene Erscheinung und tritt, wie ich im Fall 8 geschildert habe, ziemlich akut auf. Die Gangrän greift nicht in die Tiefe, sondern bleibt auf die Haut beschränkt und läßt nach der Abstoßung der nekrotischen Fetzen einen wenig secernierenden Defekt zurück. Der Defekt hat einen scharf umschriebenen Rand, reinigt sich sehr bald und zeigt keine Tendenz, in die Umgebung oder in die Tiefe fortzuschreiten. Er bedeckt sich schnell mit gesunden Granulationen und vernarbt relativ schnell. In anderen Fällen wird anstatt der Nekrose eine trübe Wasserblase an der Bißstelle gebildet. Bei allen Fällen des Ausganges bleibt an der Bißstelle über mehrere Monate oder selbst ein Jahr hinaus eine bläulich-rote Pigmentierung zurück.

Ganz akut verlaufende Fälle enden schon nach 2—3 Tagen letal. Bei leichten Fällen verläuft die Krankheit innerhalb 1—2 Wochen und die Patienten erholen sich schnell. In der Regel rechnet man eine Krankheitsdauer von 4—5 Wochen, in schwereren Fällen von 2—3 Monaten. Doch sind Fälle bekannt, in denen der Verlauf sich über ein Jahr erstreckte.

Die Diagnose stützt sich, wie die gegebene Darstellung zeigt, auf 3 Kardinalsymptome: das intermittierende Fieber, das blaurote Exanthem und die Muskelschmerzen; selbstverständlich wird das Vorhandensein der Rattenbißwunde vorausgesetzt. 1 oder 2 dieser Symptome fehlen in keinem Falle. In zweifelhaften Fällen müssen die genauere Anamnese, anderweitige Anzeichen und der weitere Verlauf zu Hilfe genommen werden. Im Anfangsstadium kommen Erysipel und Phlegmone bei der Differentialdiagnose in Betracht. Das Vorhandensein des eigentümlichen Exanthems sowie der weitere Verlauf entscheidet die Diagnose mit größter Leichtigkeit.

Von der Malaria unterscheidet man die Krankheit mit größter Sicherheit durch die mikroskopische Untersuchung des Blutes (Plasmodium malariae); ferner lassen sich die Krankheiten durch das Fehlen der Milzanschwellung, Vorhandensein des eigentümlichen Exanthems, deutliche Muskelschmerzen, Lähmungserscheinungen u. s. w. ohne Mühe differenzieren.

Mit Pyämie kann die Krankheit in keiner Beziehung verwechselt werden.

Die Prognose richtet sich nach der Schwere der Krankheit. Das Auftreten des Oedems ist von manchen alten Autoren als ein prognostisch schlimmes Zeichen angesehen worden, wovon bereits die Rede war. Die Schwere der Nervenerscheinungen und das langdauernde stark remittierende Fieber scheinen in manchen Fällen eine schlechte Prognose zu geben. Die meisten ungünstig verlaufenen Fälle gingen unter Kollaps zu Grunde. Von 38 Fällen starben 4, also 10,5 Proz.

Therapie.

Es dürfte die deutschen Leser vielleicht interessieren, einiges über die alte japanische und chinesische Behandlungsweise dieser Krankheit, welcher teils in Form von Geheimmitteln, teils von Volksmitteln vielfach in Anwendung kommt, zu erfahren. Nach Kawauchi und Fujikawa enthält die chinesische Litteratur über die Rattenbißkrankheit nur sehr wenig. Die kurzen Bemerkungen über die Therapie des Bisses beziehen sich ausschließlich auf die lokale Behandlung der Wunde, nicht auf die allgemeine Krankheit; es scheint demnach, daß in China keine Rattenbißkrankheit im wahren Sinne bekannt war. Die lokale Behandlung der Wunde bestand in sehr einfachen Mitteln, die in altem

Aberglauben ihren Ursprung hatten, so z. B. der Applikation von Katzenkot, verkohltem Katzenfell oder von Katzenhaaren, ferner Moschus. In früheren Zeiten waren auch in Japan ähnliche Mittel in Gebrauch, und sind es noch heute in den unteren Schichten der Bevölkerung. Als prophylaktische Maßnahme gilt folgendes: Wenn jemand von einer Ratte gebissen wird, legt man auf die Bißstelle ein Stück Fleisch auf und läßt dieses von einer Katze ablecken oder man benetzt die Wunde mit Katzenspeichel. Innerlicher Gebrauch von Katzenfleisch sowie Katzenfell sind auch als altbewährte Mittel angesehen worden.

Noch ehe die europäische Medizin bei uns zur Geltung kam, wurden von den japanischen Aerzten verschiedene prophylaktische Maßnahmen sowie eine eigentliche Behandlung der Krankheit versucht, u. a. wurden folgende Mittel angewendet: Dekokt von Ginseng, Dekokt von weißen Blüten der Azalea, Dekokt von der Rinde der Quercus serrata THUMB., Dekokt von Samen oder Blättern von Convoluvulus u. s. w. Alle diese Mittel sind meist als Prophylactica, zugleich aber auch bei bereits ausgebrochener Krankheit angeblich mit großem Nutzen verwendet worden. Als prophylaktisches Mittel hatte TAKI RANKEI in seinem vor etwa 110 Jahren erschienenen Werke das jetzt zum Teil noch übliche Verfahren empfohlen. Wenn jemand einen Rattenbiß bekommen hat, so bringt man möglichst schnell eine kleine Menge Schießpulver auf der Wunde zur Explosion. Sollte man kein Schießpulver zur Hand haben, so soll das Blut aus der Wunde kräftig herausgepreßt oder die Wunde mit heißem Wasser gewaschen werden. HOMMA KIOKEN hat in seinem vor etwa 50 Jahren erschienenen Werke viele lokale Behandlungsmethoden beschrieben. Er empfahl bei einer frischen Verletzung die Wunde mit Moxen oder mit starken Aetzmitteln zu behandeln; bei bestehender Entzündung durch Skarifikation, bei Gangrän resp. Geschwür durch Exstirpation der Stelle.

Ein seit Alters her als Geheimmittel bekanntes Rezept, dem eine wunderbare Wirkung zugeschrieben war, wurde in neuerer Zeit von HIRAYAMA, Hilfsarzt bei MISOGUCHI, veröffentlicht. Das Originalrezept ist folgendes:

Semen strychnos	0,4
Tubera aconiti	8,0
Tubera platicodon grandifloris	14,0
Tubera siler. devaricati	8,0
Tubera glycyrrhizae glabrae	q. s.
Aquae .	1000,0

Das Ganze wird so lange gekocht, bis das Wasser auf 400,0 verdampft ist, dann filtriert und das Filtrat in 2 Portionen geteilt, deren je eine morgens und abends täglich getrunken. Außerdem wird zugleich ein Abführmittel in Pillenform verordnet. Die weitere Kur besteht in folgendem: Nachdem Pat. das Dekokt getrunken hat, soll er stumm

und ruhig 4, 5—12 Stunden lang das Bett hüten. Handelt es sich um einen infizierten Fall, so soll dabei regelmäßig ein Gefühl von Formikation, Kribbeln oder stechenden Schmerzen am ganzen Körper auftreten, während bei einfachem Biß dies nicht der Fall ist. Wenn der Fall irgend verdächtig ist, wird dieselbe Kur so lange fortgesetzt, bis die Erscheinungen von Formikation, Kribbeln etc. trotz fortgesetzten Gebrauches des Mittels nicht mehr auftreten. Auf solche Weise glaubt der Autor den latenten Krankheitsstoff vollständig zu vertilgen. Wir müssen gestehen, daß wir an der Unfehlbarkeit dieses Mittels stark zweifeln. Die wesentlich wirksamen Bestandteile dieses Rezeptes sind Strychnin und Aconitin. Die angeblich durch den Infektionsstoff erzeugten Erscheinungen von Formikation und stechendem Gefühl am ganzen Körper scheinen nichts anderes, als eine leichte Vergiftung mit Strychnin oder Aconitin zu sein, obgleich dies bei der mangelhaften Beschreibung des Autors nicht ganz sicher zu beurteilen ist. Ich nehme an, daß das Verschwinden der Erscheinungen bei fortgesetztem Gebrauch des Mittels nicht auf Vertilgung des Infektionsstoffes, sondern auf Gewöhnung an das Mittel beruht. Andere als Prophylacticum von verschiedenen Autoren geschätzte Mittel beruhen fast alle auf der Kombination von Semen strychni und Tubera aconiti. Einige neuere Autoren rühmen Decoctum foliarum cassiae occidentalis, Arsenik und Strychninpräparate.

Ich habe Misoguchi's Mittel niemals probiert, weil ich kein Vertrauen darin setzte, es vielmehr für ein gefährliches Mittel halte. In Uebereinstimmung mit Katsura möchte ich ausdrücklich hervorheben, daß wir bis jetzt sowohl im Latenzstadium als auch bei ausgebrochener Krankheit kein Specificum gegen dieselbe besitzen. Bei zeitig behandelten Fällen von Rattenbiß habe ich prophylaktisch die Wunde entweder thermokauterisiert oder 5-proz. Karbolsäure injiziert. Unter 10 solchen Fällen ist nach 1—6-jähriger Beobachtung kein einziger erkrankt; es ist indessen kein absolut wirksames Verfahren, wie ich nach der Erfahrung anderer weiß. Empfehlenswert ist sicher das sofortige Aussaugen der frischen Wunde, kombiniert mit Aetzung, Kauterisation oder energischer Desinfektion mit Karbolsäure oder Sublimat. Auch die Excision der Wunde oder Narbe mit nachfolgender Kautherisation soll ein zweckmäßiges Verfahren sein, selbst mehrere Tage oder Wochen nach der Verletzung, selbst wenn lokale Entzündung oder Nekrose bereits aufgetreten ist. Nur ein einziger meiner Patienten war mit der Operation einverstanden; ich habe also über diese Behandlungsart bis jetzt keine genügende Erfahrung. Die entzündete Wunde behandelte ich stets mit Bleiwasserumschlägen. Dies wirkte schmerzstillend und kühlend.

Da das Fieber die größte Aehnlichkeit mit der Malaria zeigt, so habe ich mehrmals in der afebrilen Zeit vor dem erwarteten Fieber-

anfall Chinin in Anwendung gebracht. Dasselbe erwies sich jedoch nicht von besonderem Nutzen. KANGAWA versuchte auf meinen Rat eine Abkochung der getrockneten Blüte der Hydrangea (Hydrangea Hortensia var. Azizai), welche in neuerer Zeit von einigen Autoren gegen Malaria warm empfohlen worden ist; bei einem 30-jährigen Patienten wurde jedoch kein Erfolg damit erzielt. Das Verfahren mußte eingestellt werden, weil der Patient jedesmal nach dem Mittel erbrach. Der Gebrauch von Arsenik in Form von Pillen, Solutio Fowleri, ferner Tinctura nuc. vomicae, Nat. salicylicum in großen Dosen erzielte in keinem Falle einen besonderen Erfolg. So besteht die Behandlung der einmal ausgebrochenen Rattenbißkrankheit zur Zeit nur in symptomatisch wirkenden Mitteln. In erster Linie kommt leicht verdauliche kräftige Nahrung, unter Umständen auch geistige Getränke in Betracht. Gegen hohes Fieber müssen Antipyrin, Antifebrin etc., gegen Kollaps Kampfer und sonstige Excitantien, gegen heftige Muskelschmerzen Narcotica zu Hilfe genommen werden.

Die Patienten sollen 10—15 Tage nach dem letzten Fieberanfall strenge Diät halten. Sie sollen während dieser Zeit das Bett hüten, sonst laufen sie Gefahr, ein Recidiv oder eine Beschleunigung des Anfalles herbeizuführen. Bei Fall 5 und 11 trat gleich nach angestrengter Bewegung während des fieberfreien Intervalles vorzeitig ein Fieberanfall auf. Von manchen ist auch das Baden verboten worden. Mein Patient, Fall 10, bekam 1 Monat nach dem letzten Anfall nach dem Baden regelmäßig einen kurz dauernden Fieberanfall; in ASHANO's Fall ist etwas Aehnliches nicht eingetreten.

Nachdruck verboten.

XI.

Ueber einige chirurgisch wichtige Komplikationen und Nachkrankheiten der Influenza.

(Angina, Zungenneuralgie. Appendicitis. Pseudoappendicitis nervosa. Gelenkneuralgien. Plantarneuralgie [Podalgie, Metatarsalgie, Mortonsche Krankheit]. Knochenerkrankungen [Periostitis nodosa. Fussödem]. Gelenkerkrankungen. Fasciitis plantaris u. a.)[1]).

Von

Dr. **Felix Franke,**

Oberarzt des Diakonissenhauses Marienstift zu Braunschweig.

M. H.! Daß die Influenza eine, wenn ich so sagen darf, der vielseitigsten Krankheiten ist und schon darum das ärztliche Interesse in hohem Maße herausfordert, scheint allmählich auch dem skeptischsten Arzte klar geworden zu sein. Es könnte deshalb auffallend erscheinen, daß ich es noch für nötig erachte, obiges Thema zu erörtern. Meine Erfahrungen und Litteraturstudien haben mir aber gezeigt, daß die Erkenntnis noch nicht viel an Boden gewonnen hat, daß die Influenza insbesondere auch für den Chirurgen von großer Bedeutung ist. Sie erlauben deshalb, daß ich Sie hauptsächlich auf Grund meiner eigenen Beobachtungen und Untersuchungen auf eine Anzahl chirurgisch wichtiger Komplikationen und Nachkrankheiten der Influenza aufmerksam mache. Es ist bei der jetzigen Arbeitsteilung unter den Aerzten für den Einzelnen nicht ganz leicht, entsprechende Erfahrungen zu sammeln. Der Gefahr, achtlos an den verschiedenen Aeußerungen der Influenza vorüberzugehen, bin ich entgangen durch die zum Teil recht zweifelhafte Gunst zweier Umstände: ich selbst bin von der Krankheit und ihren Folgen sehr intensiv und in recht verschiedener Weise jahrelang heimgesucht worden; sodann habe ich, da ich neben meiner Thätigkeit als Krankenhausleiter bislang noch eine umfangreiche Hauspraxis ausüben mußte, reichlich Gelegenheit gehabt, sowohl als innerer Arzt als

1) Im Auszuge vorgetragen auf dem 28. Kongreß der deutschen Gesellschaft für Chirurgie am 8. April 1899.

auch als Chirurg die Influenza in ihren vielfachen Einwirkungen auf die verschiedenen Organe zu studieren und Verbindungen aufzudecken, die festzustellen einem reinen Chirurgen sehr schwer, zum Teil unmöglich ist. Denn der Chirurg ist im allgemeinen überhaupt nicht gewohnt, die Influenza als ätiologisches Moment in Rechnung zu ziehen. Auch mir war es im Anfang nicht leicht, jene Beziehungen aufzufinden, da Vorarbeiten fehlten, außerdem aber bei der Häufigkeit der Influenza eine große Vorsicht in der Beurteilung der Fälle geboten war. Diese Vorsicht darf natürlich andererseits nicht so weit getrieben werden, daß man aus reinem Skepticismus die Augen vor klarliegenden Thatsachen verschließt.

Nachdem ich im Verlaufe der Jahre seit dem ersten Auftreten der Influenza im Jahre 1890 einige Erfahrungen gesammelt hatte, häuften sie sich, wie es in solchen Fällen zu geschehen pflegt, mit zunehmender Schärfung des Blickes für diese Untersuchungen bald mehr und mehr, und es gelang mir, eine Reihe von zum Teil geradezu typischen Komplikationen und Nachkrankheiten der Influenza festzustellen.

Es würde zu weit führen, wenn ich auf alle Einzelheiten des großen Gebietes eingehen wollte. Ich muß mich darauf beschränken, einzelnes nur zu streifen.

Ehe ich aber zur Besprechung meines eigentlichen Themas übergehe, darf ich wohl noch die Bemerkung vorausschicken, daß ich, ehe ich das betreffende Leiden als von der Influenza abhängig erklärte, andere Ursachen und Möglichkeiten der Entstehung als unmöglich ausschließen mußte. Ich habe hierbei namentlich die Gonorrhöe, Syphilis, Tuberkulose und Gicht im Auge. Manche der Nachkrankheiten folgten erst in längerem Zwischenraume dem Influenzaanfalle; fast ohne Ausnahme war aber festzustellen, daß wohl der Anfall, aber nicht die Krankheit selbst überwunden war. Häufig litten die Kranken nach jenem noch lange an Mattigkeit und Schlaffheit, Neigung zu Erkältungen, an Frösteln, häufigen Kopfschmerzen und sonstigen Neuralgien. In manchen Fällen wußten die Kranken nicht einmal, daß sie Influenza gehabt hatten. Giebt es doch, wie bei jeder Infektionskrankheit, auch bei ihr leichte Fälle, die von den betreffenden Kranken gar nicht beachtet wurden. Ich habe aber selbst nach solchen leichten, als einfache „Erkältung" angesehenen Fällen mitunter schwere Nachkrankheiten folgen sehen.

Die Diagnose der Influenza war immer nur auf die klinische Beobachtung und Untersuchung gestützt, da es mir unmöglich war, bakterielle Untersuchungen auszuführen. Auf Grund der unten noch zu besprechenden, schon früher von mir hervorgehobenen Stigmata der Influenza, der Anamnese u. s. w. ist die Diagnose aber in den meisten Fällen verhältnismäßig leicht zu stellen.

Wenn ich der Einteilung meines Vortrages die einzelnen Organsysteme zu Grunde lege, so will ich bezüglich der Haut nur erwähnen, daß ich außer den bekannten vielfachen Ausschlägen, vom einfachen Erythem bis zu purpurähnlichen Hautblutungen und zosterähnlichen Ausschlägen, 4 mal auch die als Erythromelalgie in den letzten Jahren mehrfach beschriebene Erkrankung an den Füßen und Händen direkt im Anschluß an Influenza beobachtet habe, 1 mal bei einem Manne Mitte der Vierziger, 3 mal bei älteren Frauen. Ich führe diese Hauterkrankungen an, weil sie mit rein chirurgischen Leiden nach der Influenza auftreten können und dann geeignet sind, bei der Untersuchung nach dem Ursprunge derselben auf die richtige Fährte zu bringen.

Zu den Schleimhäuten übergehend möchte ich hervorheben, daß besonders auffällig und in diagnostischer Hinsicht auch für den Chirurgen wichtig die Erkrankungen der Mundhöhle sind. Schon früher habe ich darauf hingewiesen [1]). Fast ohne Ausnahme habe ich bei den Influenzakranken eine eigentümliche Rötung der vorderen Gaumenbögen gefunden, die nach dem Schwinden der gewöhnlich bei der Influenza auftretenden entzündlichen Rötung der gesamten Rachenteile fast stets zurückbleibt oder überhaupt, namentlich in leichteren Fällen, allein sich einstellt. Sie ist gewöhnlich beschränkt auf den freien Rand des Gaumensegels, an dem sie vom Zäpfchen bis gegen die Zungenbasis zieht. Mitunter bleibt aber ein $^1/_2$ mm breiter Streifen am freien Rande blaß. Die Rötung ist oft sehr intensiv und hebt sich namentlich bei Kranken, die durch die Influenza heruntergekommen und blutarm geworden sind, gegenüber der blassen Umgebung, dem oft ganz weißen Zäpfchen, der Mandel und dem äußeren Teile des vorderen Gaumenbogens sehr scharf und deutlich ab. Häufig bleibt diese Rötung monatelang bestehen. Ich muß sie als charakteristisch für die Influenza ansehen, da ich sie nur bei solchen Kranken gesehen habe, die nachweislich oder mit größter Wahrscheinlichkeit Influenza überstanden haben. Nicht selten ist sie mit unangenehmen Empfindungen verknüpft, die in einzelnen Fällen geradezu quälend werden können. Die Kranken haben Parästhesien und Sensationen verschiedener Art, das Gefühl des Kloßes im Rachen, von Haaren u. s. w. Besonders lästig ist ein Gefühl des Zuschnürens, das so hochgradig werden kann, daß die Kranken kaum noch schlingen können, zu ersticken fürchten und ein schweres Leiden vermuten.

Im Januar d. J. kam aus einem benachbarten Dorfe ein Mann in der Nacht in das Krankenhaus, weil er zu ersticken befürchtete und deshalb

1) Franke, F., Die Erkrankungen der Knochen, Gelenke und Bänder bei der Influenza. v. Langenbeck's Arch. f. klin. Chir., Bd. 49. — Beitrag zur Differentialdiagnose bei Erkrankungen der Brust- und Bauchorgane. Allgem. med. Centralztg., 1896, No. 42.

den Luftröhrenschnitt gemacht haben wollte. Es fand sich nur jene Rötung, zugleich Empfindlichkeit bei direkter Berührung. Der Mann hatte ein paar Wochen zuvor Influenza durchgemacht und bot sonst noch Zeichen der überstandenen Krankheit (Neuralgien u. a.). Nachdem mein Assistent und später ich ihn aufgeklärt und entsprechende Verordnung gegeben hatten, ging er beruhigt wieder nach Hause.

Es handelt sich dabei offenbar um neuritische Prozesse. Denn die Stelle, welche auch bei direkter Berührung gewöhnlich empfindlich ist, bleibt, auch wenn die Rötung ganz verschwunden ist, in manchen Fällen empfindlich und die Schmerzen und Parästhesien bleiben bisweilen bestehen,

In leichten Fällen wende ich örtlich Kalkwasser, in schwereren Zinc. sulfur. oder Argent. nitricum an; manche Fälle sind aber, wie schon oben bemerkt, sehr hartnäckig und trotzen lange aller Behandlung.

Auch die Zunge bietet Besonderheiten. Die vorderen Papillen schwellen oft sehr stark an und häufig erblickt man eine typische Himbeerzunge wie beim Scharlach. Dabei sind Zungenspitze und Zungenränder oft außerordentlich und auf lange Zeit empfindlich, selbst nachdem das Epithel sich wieder ergänzt hat. Es spielen auch hier offenbar neuritische Prozesse mit.

Einer meiner Patienten, ein 53-jähriger Herr, der mehrfach mit seiner Familie an Influenza erkrankt ist, einmal im Anschluß daran mit seinem Sohne an schwerer Lungenentzündung, hatte solche heftige und andauernde Schmerzen, daß, obgleich eine lokale Veränderung nicht vorhanden war, nach längerer und mehrfach abgeänderter Behandlung ein Chirurg ein Stück der Zunge ausschnitt; ohne Erfolg. Als ich später die Behandlung übernahm, schwanden die Schmerzen nach Behandlung mit dem faradischen Strome in einigen Sitzungen. Seitdem hat der Kranke noch 2 mal Influenza durchgemacht; jedesmal traten die Schmerzen wieder auf und wiederholten sich auch nach einfachen Erkältungen, verschwanden aber jedesmal nach Faradisation. Hysterie nicht vorhanden.

Von den Nasenerkrankungen hebe ich, abgesehen von den chronischen, bisweilen zu Ozaena, Polypenbildung und Stirnhöhlenempyem führenden und die Hilfe des Chirurgen erfordernden Schnupfen das Ulcus septi narium perforans hervor. Während ich es früher nicht kannte, habe ich es nach dem ersten Auftreten der Influenza 6 mal beobachtet, 4 mal bei Kranken, die ich selbst an Influenza behandelt hatte, mehr oder weniger direkt im Anschluß an die Krankheit (in einem Falle während der über 2 Jahre sich hinziehenden und durch chronische Lungenentzündung und Polyneuritis schließlich den Tod herbeiführenden Krankheit); in den beiden anderen Fällen gaben die Patienten an, Influenza einige Wochen bezw. Monate vorher gehabt zu haben. Auf Influenzabacillen habe ich das spärliche Sekret leider nicht untersucht bezw. untersuchen lassen. Das Alter der Kranken schwankte

zwischen 15 und 63 Jahren. Syphilis und Tuberkulose war in keinem Falle vorhanden.

Daß Ohrenerkrankungen bei der Influenza sehr häufig sind und chirurgische Hilfe oft erfordern, diese bekannte Thatsache benutze ich, um darauf hinzuweisen, daß mehrere Fälle veröffentlicht sind, in denen die Erkrankung sich nach innen zu weiter ausbreitete, durch den Knochen auf die Dura und das Gehirn übergriff. So beschrieb KRAMER [1]) einen Fall, in dem sich im Gefolge einer nicht eiterigen Influenza-Otitis media ein epiduraler Absceß entwickelt hatte.

Und BOPPE [2]) berichtet über einen Kranken, der im Anschluß an Influenza an rechtsseitigem eiterigem Mittelohrkatarrh mit Perforation des Trommelfells, 3 Wochen später an fieberhaften Hirnerscheinungen erkrankte, die auf einen Hirnabsceß in der Gegend der rechten Centralwindung deuteten (Lähmung der oberen, dann der unteren Extremität, zuletzt Aphasie). 2malige Trepanation an 2 aufeinanderfolgenden Tagen war erfolglos. Bei der Sektion des 5 Tage später gestorbenen Kranken wurde ein taubeneigroßer Herd im vorderen Abschnitt der 1. Schläfenwindung, gerade unterhalb des Knies der 3. Stirnwindung, gefunden.

Wenn ich zu den inneren Organen übergehe, so brauche ich wohl nicht zu verweilen bei der Thatsache, daß die Influenza dem Chirurgen durch Schädigung der Lunge in Form von Gangrän und Abscessen, des Rippenfells durch Erzeugung eiteriger Pleuritis Arbeit verschafft; jeder von Ihnen hat wohl in dieser Hinsicht Erfahrungen gemacht. Weniger bekannt scheint es zu sein, daß gar nicht selten bei Kindern in den ersten Jahren im Beginn der Influenza Pseudocroup auftritt, mitunter von solcher Schwere und von solcher Dauer, daß der Luftröhrenschnitt in Frage kommt. Erst neuerdings habe ich während der Epidemie, welche Braunschweig in den Monaten Ende Januar bis März heimsuchte, eine ganze Anzahl kleiner Patienten behandelt, die an lästiger Tracheitis und mehr oder weniger starker Laryngitis und Pseudocroup litten und bei 2 derselben waren die Beschwerden 2 Tage lang drohender Art. Auch in das Marienstift wurde ein 3-jähriges Mädchen zur Tracheotomie bezw. zur Beobachtung eingeliefert, bei dem es sich nur um schweren und anhaltenden Pseudocroup nach Influenza handelte. CONCETTI [3]) hat vor kurzem seine italienischen Kollegen auf dieses Vorkommnis, das seiner Meinung nach zu wenig beachtet wurde, aufmerksam machen zu sollen geglaubt.

---

1) KRAMER, Ueber extradurale Abscesse infolge von Erkrankungen des Schläfenbeins. Arch. f. klin. Chir., Bd. 47.

2) BOPPE, Abscès du cerveau consécutif à une otite grippale. Double trépanation. Bullet. et mém. de la soc. de chir. de Paris, T. 22, p. 446.

3) LUIGI CONCETTI, Note cliniche sopra alcune forme speciali dell' influenza nei bambini. Supplemento al Policlinico, Anno IV 1898. Ref. in d. Litt.-Beil. 3 d. dtsch. med. Wochenschr., 1899.

Von den verschiedenen Influenzaerkrankungen des Darms erscheint mir eine der Besprechung wert, die Appendicitis oder Epityphlitis. Man sollte meinen, daß diese bei oder nach der Influenza gar nicht so selten vorkommen könnte, da in manchen Epidemien Darmkatarrhe selbst der schwersten Art, selbst mit Darmblutungen und Absonderung reichlichen Schleims verbunden, beobachtet werden [ich habe schon vor mehreren Jahren einen solchen Fall veröffentlicht] [1]) und es doch anzunehmen ist, daß solche Katarrhe sich auch auf den Processus vermiformis fortsetzen, zumal da häufig die Ileocöcalgegend besonders heftig ergriffen zu sein scheint. In der deutschen Litteratur habe ich aber keine darauf bezügliche Mitteilung gefunden, dagegen haben einige Franzosen auf einen Zusammenhang zwischen Appendicitis und Influenza nachdrücklich hingewiesen. So berichtet Merklen [2]) über 3 Fälle von Appendicitis, die bei Kindern im Verlaufe oder im Gefolge der Influenza auftraten. Da bei ihnen eine familiäre Prädisposition zu Erkrankungen des Wurmfortsatzes bestand, so bringt Merklen beide Erkrankungen in Zusammenhang und schließt ein zufälliges Zusammentreffen aus, indem er annimmt, daß im Verlaufe der Influenza eine erhöhte Virulenz der gewöhnlichen Mikroorganismen des Darms eintritt bei Personen, die zu Erkrankungen des Wurmfortsatzes prädisponiert sind. Florand [3]) erwähnt, daß namentlich Kinder im Gefolge der Grippe häufig Schmerzen mit leichter lokaler Reaktion am McBurney'schen Punkte haben, Erscheinungen, welche gewöhnlich bald vorübergehen, und Faisans behauptete in derselben Sitzung nach ihm, daß die „grippale Appendicitis" nicht die Ausnahme, sondern die Regel sei. In der That sei die Appendicitis seit 10 Jahren, also seit dem epidemischen Auftreten der Influenza, außerordentlich häufig geworden, und andererseits sei jede jährliche Influenzaepidemie von einem Aufflackern der Appendicitis begleitet. Beides in Verbindung scheine ihm zu beweisen, daß die Grippe die wahre Ursache der Appendicitis sei. Wenn ich nun auch nicht so weit in meinen Behauptungen gehen will, so muß ich doch auf Grund meiner Erfahrungen sagen, daß die Möglichkeit eines Zusammenhangs zwischen Influenza und Appendicitis nicht ohne weiteres abzuweisen ist, ja daß sogar ein solcher Zusammenhang einige Wahrscheinlichkeit für sich hat. Ich habe mehrere Fälle von Appendicitis behandelt, in denen ich jenen Zusammenhang vermutete, weil die betreffenden Kranken kurze Zeit vorher (Wochen bezw. 2—3 Monate zuvor) Influenza überstanden hatten.

1) F. Franke, Die Erkrankungen der Knochen, Bänder und Gelenke bei der Influenza. Arch. f. klin. Chir., Bd. 49, p. 510.

2) Merklen, Appendicite grippale. Soc. méd. d. hôpitaux, La sem. méd., 1897, p. 104.

3) Florand, Sur la nature et le traitement de l'appendicite. Soc. méd. d. hôpitaux, Séance du 24 mars 1899. La sem. méd., 1899, p. 110.

Natürlich ist das noch nichts Beweisendes; denn wie viele Personen haben Influenza zu dieser oder jener Zeit durchgemacht. Nun ist es mir aber aufgefallen, und Besprechungen mit einigen Kollegen haben mir darin recht gegeben, daß die sogen. Blinddarmentzündung namentlich in den letzten 5—6 Jahren viel häufiger aufgetreten ist als früher. Im Jahre 1897 konnte man sogar von einer förmlichen Epidemie sprechen. Zu gleicher Zeit hat, wie die Durchsicht meiner Bücher mir nochmals bestätigte, die Influenza mehr Erkrankungen hervorgerufen. Beachtenswert ist die Thatsache, wenn auch ein Zusammenhang zwischen der Erkrankung und der Influenza nicht sicher nachgewiesen werden konnte, daß 3 Söhne einer Familie fast zur selben Zeit an Appendicitis erkrankten. Den ersten habe ich während der Krankheit mit Erfolg operiert (wegen Vereiterung), der zweite wurde ohne Operation geheilt, der dritte ebenfalls, bekam aber aller 6 bis 8 Wochen Rückfälle von Colica appendicularis mit starkem Erbrechen und Leibschmerzen, weswegen ich im freien Intervall im vorigen Jahre den Proc. vermiformis entfernte. Er war steif, etwas verdickt, an der Wurzel umgeknickt und durch breite peritonitische Bänder an das Colon ascendens angeheftet. Beim Aufschneiden fand ich seine Basis sehr verengt, so daß eine Thränenkanalsonde eben durchdrang, sein Ende etwas erweitert und mit etwas Schleim gefüllt, die Schleimhaut blaß und die Muscularis hypertrophisch. Die Heilung erfolgte per primam.

In folgendem Falle war ein Zusammenhang zwischen Influenza und Appendicitis sehr wahrscheinlich:

In der Familie des Bürstenfabrikanten S. hier hatte ich Ende 1896 bis Ende Febr. 1897 den ältesten Sohn wegen Influenza behandelt, die sehr schwer verlief mit hartnäckiger eiteriger Bronchitis und langwieriger Laryngitis. Am 8. März erkrankte der zweite Sohn ebenfalls an Influenza, an die sich ebenfalls ein schwer eiteriger Katarrh mit kleinsten lobulären Pneunomien anschloß. Während der langen schweren Krankheit wurde er allein von seiner Mutter verpflegt. Schon befand er sich in der Besserung, da erkrankte jene in den ersten Tagen des Mai ebenfalls an Influenza; sie bekam Schnupfen, Kopfschmerzen, Gliederreißen, starke Abgeschlagenheit, Appetitlosigkeit. Nachdem diese Erscheinungen mit Hilfe von Phenacetin etwas nachgelassen hatten, erkrankte sie plötzlich in der Nacht vom 10. zum 11. Mai an so heftigen Leibschmerzen, daß sie mich holen ließ. Ich konnte feststellen, daß bei der etwas verfallen aussehenden und etwas fiebernden Frau zwar der ganze Leib ziemlich empfindlich war, besonders heftig aber die Ileocöcalgegend schmerzte. Unter Opium- und Eisbehandlung ließen die allgemeinen Leibschmerzen in den nächsten Tagen nach, lokalisierten sich vielmehr auf die Blinddarmgegend, wo auch eine leichte Schwellung zu fühlen war. Bis zum 19. Mai waren die Erscheinungen wieder ganz verschwunden, nur auf starken Druck war die Gegend noch etwas empfindlich.

Am 4. November desselben Jahres bekam sie einen Rückfall, der allerdings viel schwerer verlief, so daß ich die Operation ins Auge faßte. Schließlich trat doch bis zum 6. Dezember völlige Heilung ein. Seitdem

ist kein Rückfall wieder eingetreten; es besteht auch keine Empfindlichkeit mehr in der Ileocöcalgegend.

Wohl noch interessanter ist folgende Beobachtung:

Heinrich R., 7 Jahre alt, der nebst seiner unten erwähnten Schwester 2 Jahre zuvor Diphtherie durchgemacht hatte, sonst aber gesund gewesen war, erkrankte am 23. Juli 1897 plötzlich ohne Vorboten mit Schnupfen, Husten, Kopfschmerzen, Fieber, großer Mattigkeit, sehr starken Durchfällen. Am 25. Juli trat ein Ausschlag hinzu, der zuerst auf der Brust und an dem Hals, dann auf dem übrigen Körper erschien, im Gesicht dagegen sich nur in Form einiger Flecken zeigte. Ich fand, als ich am 25. gerufen wurde, ein am meisten den Masern ähnelndes Exanthem, mäßig rote, nicht oder nur ganz wenig erhabene, unter linsengroße, unregelmäßig begrenzte Flecken. Die Augen waren nicht entzündet, es bestand keine Lichtscheu. Die Zunge war belegt, die vorderen Papillen geschwollen, Gaumen stark gerötet. Die Durchfälle bestanden noch, der Stuhl war dünn, übelriechend, graubräunlich. Der Leib war empfindlich, namentlich aber in der Ileocöcalgegend. Diese Empfindlichkeit der Ileocöcalgegend war in den nächsten Tagen noch so stark, daß ich, zumal da eine etwas stärkere Resistenz zu fühlen war, Eisblase und Opium verordnen mußte. Danach gingen diese örtlichen Erscheinungen zurück (der Ausschlag war schon eher verschwunden) und der Knabe erholte sich schnell. Es trat keine deutliche Abschuppung ein.

Am 10. August wurde ich wieder zu der Familie gerufen und hörte folgendes: einige Tage nach der Heilung des erwähnten Sohnes sei der zweite Sohn Karl, 3 Jahre alt, unter ähnlichen Erscheinungen erkrankt wie jener, nur seien sie viel leichter gewesen, die Durchfälle geringer, der Ausschlag spärlicher und blasser, die Leibschmerzen ganz unerheblich. Jetzt sei auch die Tochter Ella, 6 Jahre alt, erkrankt. Sie sei am 7. Aug. aus der Schule, in die sie ganz gesund gegangen sei, gekommen mit Klagen über Kopfschmerzen, Hitze, habe Schnupfen und Hustenreiz bekommen, am nächsten Tage denselben Ausschlag wie ihr Bruder. Dazu trat Erbrechen von Schleim, namentlich nach jedem Trinken (feste Speisen genoß sie nicht mehr) und am 9. Durchfälle und Leibschmerzen, die bis zum nächsten Tage sehr heftig wurden. Das Mädchen hatte früher englische Krankheit, die Masern, und wie schon oben erwähnt, Diphtherie durchgemacht. Ich fand das Kind hochfiebernd mit stark belegter Zunge, stark gerröteten Rachenteilen, Schnupfen, ganz geringer Bronchitis. Augen nicht entzündet. Spärliche blaßrote Flecken auf dem Halse, Rumpfe und den Gliedern von dem Aussehen abgeblaßten, kleinfleckigen Masernausschlages. Leib wenig aufgetrieben, aber überall sehr empfindlich, namentlich in der Ileocöcalgegend, Schwellung daselbst nicht zu fühlen. Unter Eis- und Opiumbehandlung ließen in den nächsten Tagen die Durchfälle und die Leibschmerzen nach, diese konzentrierten sich mehr auf die Blinddarmgegend, und es bildete sich dort auch eine ziemlich starke Schwellung aus. Nachdem diese nach mehreren Tagen sich nicht verkleinert hatte, entschloß ich mich am 20. Aug., zumal da das Kind immer hoch fieberte, am nächsten Tage einen Einschnitt zu machen, fand aber, als ich am 21. Aug. erschien, die Geschwulst nicht mehr vor, hörte dagegen von der Mutter der Kranken, daß das Kind reichlichen flüssigen Stuhlgang entleert habe, der zum Teil wie Eiter ausgesehen habe.

Von dem weiteren, für den vorliegenden Zweck weniger wichtigen Verlaufe erwähne ich nur, daß das Mädchen nach einigen Tagen, nachdem

es erst fieberlos geblieben war und sich wohl gefühlt hatte, wieder ein Recidiv bekam mit lebhaften Leibschmerzen und Schwellung der Ileocöcalgegend. Dazu traten die Zeichen diffuser Peritonitis, die mich nötigten, am 29. Aug. die Bauchhöhle zu öffnen. Ich fand eine fast über den ganzen Unterleib ausgebreitete kotige Peritonitis, die Darmschlingen im oberen und linken Teil der Bauchhöhle verklebt. Im Wurmfortsatz und am Colon ascendens etwa 6 cm oberhalb seines Ansatzes an demselben, sowie an einer mit der Flexura sigmoidea verklebten Dünndarmschlinge fand ich je eine Perforation. Wegen der großen Schwäche des Kindes reinigte ich nur schnell mit Tupfern die Höhle und tamponierte mit Jodoformgaze aus. Trotz sorgsamster Pflege starb das Kind am nächsten Tage unter zunehmender Schwäche. Die Sektion wurde nicht erlaubt. Darminhalt war nicht wieder in die Bauchhöhle ausgetreten.

Welches war in diesen Fällen die primäre Krankheit? Meiner Ansicht nach bleibt nur die Wahl zwischen Masern und Influenza. Wollte man sich für erstere entscheiden, so müßte man schon eine ungewöhnliche Form derselben annehmen. Denn es spricht doch manches gegen sie: es fehlten die Prodrome vollständig, die Krankheit setzte vielmehr so akut wie gewöhnlich die Influenza ein; das Gesicht blieb frei vom Ausschlag bezw. war nur wenig beteiligt, die Augen waren gar nicht entzündet, der Schnupfen war stärker, als er bei Masern zu sein pflegt, der Husten war geringer, es fehlten die schweren Fiebererscheinungen, insbesondere die nächtlichen Delirien, trotz hohen Fiebers; endlich wurden Masern damals in der Stadt nicht beobachtet, kamen auch nachträglich nicht in dem von kinderreichen Familien bewohnten Hause und seiner Umgebung vor, und es fehlte jede Spur von Abschuppung. Das ganze Krankheitsbild entsprach vielmehr dem der Influenza, und zwar der visceralen Form derselben, als dem der Masern. Dabei habe ich zu bemerken, daß ich sowohl im Juli als im August eine Anzahl Kranker wegen Influenza behandelt habe, unter ihnen an typischer schwerer Influenza eine Frau, die auf derselben Straße, wie jene Kinder, wohnte, schräg gegenüber von deren Wohnung. Der etwa erhobene Einwand, daß der Ausschlag bei den Kindern masernähnlich war, erledigt sich dadurch, daß, wie oben erwähnt, der Ausschlag insofern nicht ganz charakteristisch auftrat, als das Gesicht mehr oder weniger frei blieb, und daß derartige Ausschläge gerade bei der Influenza nicht so sehr selten beobachtet sind.

Vielleicht häufiger als wirkliche Appendicitis kommt, wenigstens nach meinen Erfahrungen, eine Vortäuschung derselben vor, eine Pseudoappendicitis, auf die ich aber nicht hier, sondern weiter unten eingehen werde.

Ich wende mich jetzt zu den Erkrankungen des Nervensystems. Ohne mich bei den Centralorganen desselben, Gehirn und Rückenmark, aufzuhalten, da sie, abgesehen von den oben erwähnten Hirnabscessen nach Otitis media, bei der Influenza nur ganz selten an Leiden erkranken,

die chirurgisch anzugreifen sind, möchte ich Ihre Aufmerksamkeit nur für einige Minuten für die Erkrankungen der Nerven in Anspruch nehmen. Sie sind, wie bekannt, bei der Influenza sehr häufig und oft recht hartnäckig. Gewöhnlich handelt es sich nur um Nervenschmerzen, also Erkrankung der sensiblen Nerven, seltener um solche der motorischen Fasern. Daß letztere in schwerer Weise erkranken können bis zum Entstehen vollständiger Lähmung, habe ich selbst an einigen Influenzakranken erlebt. Zur Behandlung des Chirurgen kommen natürlich nur die schwereren Nervenerkrankungen, d. h. solche, bei denen es sich um sonst schwere oder unheilbare Leiden handelt. In erster Linie sind da die heftigen und unheilbaren, meist auf Neuritis beruhenden Nervenschmerzen zu erwähnen, die oft nur einer radikalen Therapie weichen, d. h. nach Entfernung oder Resektion des Nerven. Unter den von mir wegen Neuralgien operierten Kranken befinden sich mehrere, bei denen die Schmerzen direkt im Anschluß an Influenza aufgetreten waren. Bei 2 Frauen habe ich 2 bezw. 5 N. intercostales ausgerissen, bei der letzteren 2 Nerven, die centralwärts zu kurz abgerissen waren, nur mit 2—4 Monate anhaltendem Erfolge; bei einem Fräulein von 27 Jahren habe ich mit Erfolg den N. infraorbitalis vor seinem Eintritt in den Canalis infraorbitalis reseziert. Die blutige Dehnung des N. radialis hatte vollen und bleibenden Erfolg bei einem 33-jährigen Fräulein, war dagegen fast ganz erfolglos bei einer älteren Frau, die des N. ischiadicus beseitigte bei einem Manne mehrjährige Schmerzen auf die Dauer. (Ob in ersterem Falle die Neuritis, die sich wie auch in den beiden anderen Fällen fand, — die Nerven waren sehr verdickt, — durch Influenza bedingt war, ließ sich nicht mehr mit Sicherheit feststellen.) Endlich habe ich ein Dienstmädchen durch Dehnung des N. plantaris beider Beine von Fußsohlenschmerzen befreit, die längeres Stehen und Gehen unmöglich machten. Ich werde auf diesen Fall später noch zurückkommen. Im Hinblick auf den Erfolg, den die Nervendehnung in diesen, aber auch in anderen Fällen meiner Praxis geleistet hat, bei Kranken, die zum Teil jahrelang (in einem Falle 6 Jahre) von Schmerzen gepeinigt wurden, möchte ich die Gelegenheit benutzen, mich gegen das absprechende Urteil Eulenburg's [1]), das er neuerdings in einem Referate über die blutige Nervendehnung gefällt hat, zu wenden; und ich glaube dazu auffordern zu dürfen, in Fällen, bei denen der Arzneischatz, elektrische und Wasserkuren, Hypnose u. a. im Stiche gelassen haben und bei denen die Radikaloperation nicht anzuwenden ist, wie beim N. radialis oder ischiadicus, die blutige Nervendehnung als recht brauchbare Methode zu versuchen. Sie darf entschieden noch nicht zum alten Eisen geworfen werden. Es hat mich

1) Referat über H. Schüssler, Nervendehnung oder nicht? Deutsche med. Wochenschrift, Litteraturbeilage No. 3, 1899.

sehr interessiert zu lesen, daß neuerdings BENEDIKT [1]), also ein Nervenarzt, eine Lanze für das Verfahren gebrochen hat, nachdem er es mit Vorteil gegen die Schmerzen und Krisen der Tabiker angewandt hat (blutige Dehnung des N. ischiadicus).

Von besonderer Bedeutung sind die Neuralgien bezw. Neuritiden auch für den Chirurgen in differentialdiagnostischer Hinsicht. Schon in der einen oben erwähnten Arbeit [2]) habe ich darauf aufmerksam gemacht, daß insbesondere die von den Intercostal- und Lendennerven ausgehenden Schmerzen die schwersten Erscheinungen hervorrufen können, so daß nicht nur der Kranke ein ernstes Leiden befürchtet, sondern häufig genug auch der Arzt auf eine falsche Fährte geführt wird. Ich habe dort Beispiele angeführt, daß selbst von tüchtigen Aerzten Erkrankungen des Herzens, Herzbeutels und der großen Gefäße, des Magens und anderer innerer Organe angenommen wurden, die thatsächlich nicht bestanden. Für den Chirurgen kommen hauptsächlich die Organe der Bauchhöhle in Betracht. Ich habe Fälle beobachtet, in denen jene Neuritis Gallensteinkolik, Nierensteinkolik, Wanderniere, Appendicitis, ja selbst Peritonitis vortäuschte, am häufigsten aber habe ich Verwechselungen mit Ulcus ventriculi gesehen. Jüngst habe ich wieder derartige Erfahrungen gemacht im Anschluß an die letzte Influenzaepidemie.

Seit dem Jahre 1892 behandle ich eine Dame, die seit der im Jahre 1890 überstandenen Influenza an neuritischen Schmerzen verschiedener Körperteile leidet, die kaum je ganz geschwunden sind, nach Erkältungen besonders, aber auch mitunter schon nach psychischen Aufregungen wieder heftiger aufflackern. Am hartnäckigsten halten sich die Schmerzen im Gebiete des N. cutaneus femoris externus dexter, in dessen Verbreitungsbezirk sich im Jahre 1893 sehr viele schmerzhafte Knötchen in der Haut entwickelten, die erst ganz allmählich bis zum Jahre 1895 schwanden, der oberen rechtsseitigen Intercostalnerven, der Nn. supraorbitales und des 11. und 12. Intercostalnerven und 1. und 2. Lendennerven hauptsächlich der linken Seite. Im Gebiete dieser letzteren heftiger auftretende Schmerzen haben bis Mitte vorigen Jahres immer wieder bei der Kranken wegen ihrer Heftigkeit und Lokalisation den Verdacht erweckt, daß sie an Nierensteinen leide. Aber nie hat die häufig und sorgfältig auch mikroskopisch ausgeführte Urinuntersuchung auch nur den geringsten Anhalt für die Berechtigung jener Befürchtung ergeben. Freilich ist die Nierengegend empfindlich auf Druck von hinten, aber sonst ist an der Niere bezw. in der Nierengegend nichts Krankhaftes nachzuweisen. Bei der genaueren Untersuchung nun ist stets deutlich zu erkennen, daß diese Druckempfindlichkeit sich nur im Verlaufe der Nerven findet, von ihrer Austrittsstelle aus dem Wirbelkanale bis nach vorn in die Nabel- und und Unternabelgegend. Die Nerven sind aber nicht etwa nur während

1) BENEDIKT, Nervendehnung. Wien. klin. Wochenschrift, 1899, No. 4. Sitzung der k. k. Gesellschaft der Aerzte in Wien, 20. Jan. 1899.

2) F. FRANKE, Beitrag zur Differentialdiagnose u. s. w.

der Anfälle empfindlich, sondern auch, ebenso wie die oben erwähnten anderen, außerhalb der Anfälle, besonders an den VALLEIX'schen Druckpunkten.

Es handelt sich demnach nicht etwa um nur während etwaiger Nierensteinkoliken bestehende Ausstrahlung von Schmerzen und Empfindlichkeit der entsprechenden Hautpartie, wie man mit HEAD[1]) vermuten könnte, sondern ganz offensichtlich um chronische Neuritis.

Neuerdings hat ein hiesiger Kollege diese Annahme an seinem eigenen Körper bestätigt gefunden, wie er mir erzählte. Er hat als Folge der Influenza im Anfang der 90er Jahre eine hartnäckige Ischias davongetragen und leidet seither an dann und wann an verschiedenen Stellen auftretenden Neuralgien. Kürzlich erwachte er früh morgens mit so heftigen Schmerzen in der linken Nierengegend, daß er glaubte, an Nierenkolik durch Steineinklemmung zu leiden. Die von dem sofort hinzugerufenen Kollegen, der meine oben erwähnte Arbeit kannte, vorgenommene Untersuchung ließ diese Befürchtung als unwahrscheinlich hinstellen, ergab aber, daß der 12. Brustnerv sehr druckempfindlich war. 0,5 g Phenacetin beseitigten die Schmerzen vollkommen.

Häufiger sind die Fälle, daß eine Appendicitis vorgetäuscht wird. Diese Thatsache wird ausgezeichnet durch folgende Krankengeschichte beleuchtet.

Am 25. Sept. 1895 wurde ich abends wegen Erkrankung der 12-jährigen Tochter Ida an heftigen Leibschmerzen zu einer Familie gerufen, in der ich die Mutter und eine Tochter kurz zuvor wegen Influenza behandelt hatte. Als ich, an dem betreffenden Abend abgehalten, am nächsten Morgen hinkam, hörte ich, daß noch am Abend zuvor ein benachbarter Kollege gerufen sei, der Blinddarmentzündung festgestellt und deshalb flüssige Diät, Eisblase und Opium verordnet habe. Das Kind klagte über heftige Schmerzen in der Blinddarmgegend. Es machte keinen schwerkranken Eindruck, war fieberlos, hatte schwach belegte Zunge, mäßigen Appetit. Leib nicht aufgetrieben, in der Blinddarmgegend auf Druck sehr empfindlich, Tumor nicht zu fühlen. Stuhl angehalten. Aufheben und schwaches Kneifen einer dicken Hautfalte in der Blinddarmgegend erzeugte lebhaften Schmerz, desgleichen war die Austrittsstelle des 1. und 2. Lumbalnerven und die Gegend der rechten Seite über der Crista ilei auf Druck sehr empfindlich. Auf dem weichen Gaumen vorn streifenförmige Rötung, parallel dem freien Rande des vorderen Bogens. Auf Befragen wird angegeben, daß das Kind vor einigen Tagen etwas Schnupfen und Kopfschmerzen, auch etwas Hüsteln und Frösteln gehabt hat, außerdem seither weniger Appetit habe. 0,25 g Antifebrin bewirkte, daß $^1/_2$ Stunde nach Darreichung des Pulvers die Schmerzen fast ganz verschwunden waren, und dieselbe Dosis, abends und in der Nacht wiederholt, daß das Kind am anderen Tage aufstand und am 28. Sept. in die Schule ging und seitdem munter und schmerzfrei geblieben ist.

1) S. GOLDSCHEIDER, Ueber den Schmerz und seine Behandlung. Berl. klin. Wochenschrift, 1896, No. 3—5.

Es ist das nun durchaus keine Rarität gewesen, sondern ich möchte hervorheben, daß ich noch einige derartige Beobachtungen gemacht und in einem Falle sogar eine leichte Vortreibung gefunden habe. Das ist wohl so zu erklären, daß, da diese Gegend vom N. ileo-hypogastricus, dem gemischten Ausläufer des Plex. lumbalis versorgt wird, eine Parese der von den Nerven versorgten Bauchmuskeln bestehen kann, wenn nicht bloß dessen sensible, sondern auch motorische Fasern neuritisch erkrankt sind. Aehnliches habe ich häufig bei den an Neuritis des 7.—9. Intercostalnerven Leidenden gefunden; diese haben oft heftige Magenschmerzen, namentlich auch nach dem Essen, und Gefühl des Vollseins, nicht selten aber auch wirkliche Auftreibung der oberen Bauchgegend, die ich weniger durch Meteorismus, der entschieden nicht bestand, sondern durch eine Parese der Bauchmuskeln mir erklären mußte. Unter Umständen bieten diese Kranken wirklich beängstigende Erscheinungen. Sehr bezeichnend ist folgende Krankengeschichte:

Am 8. Jan. d. J. wurde ich Mittags nach dem Krankenhaus gerufen, weil ein Patient eingeliefert sei, der nach Aussage des behandelnden Arztes vielleicht wegen Peritonitis operiert werden müsse. Der betreffende Kollege, der mich dann selbst aufsuchte, erzählte mir, daß er den Kranken seit 2 Wochen an Influenza behandle. Es habe eine Pneumonie oder vielleicht auch Pleuritis exsudativa eventuell purulenta r. h. u. bestanden. Der Kranke habe am Morgen des 8. Jan. plötzlich die heftigsten Leibschmerzen bekommen, laut aufgeschrien, habe aufgetriebenen Leib, beschleunigten Puls, etwas verfallenes Aussehen. Er habe nun den Gedanken, daß vielleicht ein kleines Empyem durch das Zwerchfell durchgebrochen sei und die schweren Erscheinungen veranlaßt habe.

Ich fand einen 38-jährigen kräftigen, sehr gut genährten Herrn, der vor Schmerzen stöhnte, ängstlichen, ja beinahe verfallenen Gesichtsausdruck hatte. Kein Kollaps, aber Puls nur mäßig kräftig, beschleunigt, 96. Zunge belegt, Papillen vorn auffällig rot sich abhebend, Rachenteile, besonders vordere Gaumenbögen, gerötet. Leib etwas voll im oberen Teile, bei Berührung in der Magengegend sehr empfindlich, aber auch rechts seitwärts davon. Blinddarmgegend unempfindlich, nirgends eine Geschwulst nachweisbar, insbesondere nicht in der Gallenblasengegend, die allerdings wegen der lebhaften Schmerzen nicht genau untersucht werden kann. Perkussion der abhängigen Partien des Bauches ergiebt hellen Schall. 8. und 9. Intercostalnerv in seinem ganzen Verlaufe auf Druck sehr empfindlich, rechts mehr als links. Aufheben einer Falte der Bauchhaut im rechten Epigastrium erzeugt außerordentliche Schmerzen. Temperatur 38,3. Es besteht etwas Uebelkeit, aber kein Erbrechen.

Auf 0,75 g Phenacetin schwanden alle Beschwerden in $^1/_2$—$^3/_4$ Stunde. Abends 6 Uhr ein neuer Anfall von fast gleicher Schwere. Auch dieser schwand nach Darreichung der gleichen Menge Phenacetin, sogar in noch kürzerer Zeit, in 15 Minuten, wie mein Assistent am nächsten Morgen mir berichtete, der selbst, wie er mir erzählte, geradezu verblüfft war über das schnelle Schwinden der so sehr beängstigenden Erscheinungen. Der Kranke hatte in den nächsten beiden Tagen noch leichtes Fieber und leichte Nervenschmerzen, namentlich auf Druck. Nachdem er aber noch einige Tage lang 3 mal täglich 0,7 g Phenacetin genommen hatte,

verließ er völlig gesund am 15. Jan. das Krankenhaus. Einige Wochen später hatte er noch einmal einen leichten Anfall gehabt. Mitte März, als er mich einmal in der Sprechstunde aufsuchte und darüber berichtete, bestand noch die streifenförmige Rötung auf den vorderen Gaumenbögen und das starke Hervortreten der dicken, geröteten Papillen der Zungenspitze. Die früher erkrankten Intercostalnerven waren noch leicht druckempfindlich.

Sie werden mir zugeben, daß die schweren Erscheinungen, die der Kranke am 8. Januar bot, sehr wohl den Verdacht erwecken konnten, daß eine Bauchfellentzündung eingetreten oder mindestens in der Entwickelung begriffen sei. Hatte doch mein Assistent, der bei meinem ersten Besuche nicht zugegen, aber dann von mir unterrichtet war, beim Auftreten des 2. Anfalles am Abend trotzdem geglaubt, eben mit Rücksicht auf die schweren Erscheinungen, daß eine Peritonitis im Anzuge sei. Das Ergebnis meiner Untersuchung und der Verlauf haben aber meine Diagnose vollkommen bestätigt.

Aehnliche, nur nicht ganz so schwere Anfälle, habe ich im Laufe der letzten 6—8 Jahre sowohl in der Privatpraxis als im Krankenhause beobachtet und zwar in nicht geringer Zahl. Am häufigsten wurde, wie oben erwähnt, ein Ulcus ventriculi vorgetäuscht.

Der Chirurg wird selten mit den akuten Fällen zu thun bekommen. Dagegen besteht die Möglichkeit, daß er, wenn die Neuritis subakut oder chronisch geworden ist, sich mit solchen Fällen befassen muß, zumal dann, wenn auch Neuralgien der Unterleibsorgane bestehen. Auch diese habe ich mehrere Male beobachtet, zum Teil direkt im Anschluß an Influenza, zum Teil erst später. Das erste Mal handelte es sich um Darmneuralgien bei einer Diakonisse (1892), die einige Wochen vorher Influenza überstanden hatte[1]). Das damals mir noch neue Krankheitsbild machte mir bis zur Feststellung der Diagnose nicht geringe Schwierigkeiten. Diese Darmneuralgien können, weil sie chirurgische Leiden vorzutäuschen imstande sind, zu operativen Eingriffen verführen. Ich selbst habe das erlebt.

Die eine der p. 272 erwähnten Kranken, bei denen ich die Nervenextraktion vorgenommen habe, eine Frau von jetzt 58 Jahren, ist von mir Anfang der 90er Jahre und zuletzt vom 25.—31. Okt. 1894 wegen Influenza behandelt worden. Sie erholte sich nach diesem nicht allzuschweren, wenn auch typischen Anfall insofern nicht ganz, als sie seit jener Zeit mit mehr oder weniger langen Unterbrechungen an Neuralgien besonders der Intercostalnerven litt, die schließlich einmal sehr heftig auftraten und wegen ihrer Dauer die Aufnahme ins Krankenhaus erforderten (1897). Nach mehrwöchentlicher Behandlung gebessert entlassen wurde sie bald wieder von heftigen Schmerzen geplagt und ließ sich deshalb am 25. Mai

1) Ich bemerke, daß sie seit jener Zeit bis jetzt immer wieder an Influenzaanfällen erkrankt ist, typischen und atypischen, auch an dem typischen Spitzenkatarrh der Influenzakranken 3 mal lange Zeit gelitten hat.

1898 wieder aufnehmen. Die von mir gemachte Nervenextraktion beseitigte die Schmerzen, aber sie kehrten nach 2 Monaten im Gebiete des 9. und 10. linken Intercostalnerven wieder. Zugleich klagte die Kranke, wie auch schon früher, über Schmerzen im Leibe in demselben Gebiete. Sie wurden so bestimmt angegeben, daß sich mein Vertreter während meines Sommerurlaubs bewegen ließ, den Leib zu eröffnen, zumal da er glaubte, eine Resistenz zu fühlen. Die Operation ergab völlig normalen Befund. Im Verlauf einiger Monate ließen die Schmerzen etwas nach, sind aber bis jetzt noch nicht ganz geschwunden.

Am häufigsten habe ich die Darmschmerzen in der Gegend des Coecum, gewöhnlich, wie schon oben erwähnt, im Anschluß an Neuritis des N. ileo-hypogastricus, vielleicht auch ileo-inguinalis, und in der Gegend der Flexura sigmoidea beobachtet. Erstere, die das Krankheitsbild der Appendicitis vortäuschen und also eine Pseudoappendicitis (nervosa), wenn ich so sagen darf, hervorrufen, habe ich auch sonst in der Litteratur erwähnt gefunden. Erst kürzlich hat PICQUÉ in der Société de chirurgie zu Paris [Sitzung vom 8. März] [1]) auf die Pseudoappendicite nerveuse unter Erwähnung eines von ihm beobachteten Falles hingewiesen, da sie Veranlassung zu Irrtümern in der Diagnose geben kann, und BAZY erwähnte einen ähnlichen Fall, allerdings angeblich bei einer Hysterischen. Und ich möchte vermuten, daß ein Teil der von FAISANS und FLORANS beobachteten Fälle von Appendicite grippale (s. p. 268) der Pseudoappendicitis zuzuzählen ist.

Was die Schmerzen in der Gegend der Flexura sigmoidea betrifft, so möchte ich bemerken, daß sie mit ganz bestimmten Erscheinungen verbunden sind bezw. unter bestimmten Verhältnissen besonders heftig auftreten; in der Hauptsache bei jeder Reizung oder Zerrung der Flexura, daher bei zu stark gefülltem Darm, also namentlich bei chronischer Obstipation, aber auch bei Durchfällen, sodann bei größeren Eingießungen und namentlich beim Gehen und hierbei wieder am heftigsten beim Herabsteigen der Treppe. Ich habe diese Erscheinungen deutlich ausgesprochen bei 4 Frauen gesehen, von denen 3 typische Influenza einige Zeit vorher überstanden haben, eine noch die Zeichen chronischer Influenza bot, Gaumenrötung, Influenzazunge, häufiges Frösteln, Abgeschlagenheit, Druckschmerzhaftigkeit verschiedener Nerven u. a. Unter diesen Kranken befindet sich die p. 273 angeführte Dame. Ich habe in diesen Fällen stets Druckschmerzhaftigkeit des N. ileo-hypogastricus, in einem Falle auch des ileo-inguinalis gefunden und starke Empfindlichkeit der dem Verbreitungsbezirk dieser Nerven angehörenden Hautpartie, namentlich beim Hochheben und Drücken einer Hautfalte. Außerdem klagten die Kranken noch über Schmerzen in der Tiefe bei Druck auf das linke Hypogastrium. Dieser Befund und die Thatsache, daß die Schmerzen auf

1) s. Semaine médicale, 1899, p. 84.

Darreichung von Antinervinis mitunter ganz schwanden oder wenigstens fast stets verringert wurden, mit der Zeit aber völlig sich verloren, schließen wohl jeden Zweifel aus, daß es sich etwa um die von GERSUNY gestern erst beschriebene Schrumpfung im Gebiet der Flexura sigmoidea handeln könne. Die Erklärung der von den Kranken empfundenen und angegebenen Beschwerden ergiebt sich leicht durch die Annahme der durch den erhobenen Befund mit Sicherheit festgestellten Neuritis der erwähnten Nerven. Da der N. ileo-hypogastricus die Regio hypogastrica der Bauchdecke versorgt, giebt er auch Fasern an das Bauchfell ab und mit diesem vielleicht bis an das Colon descendens bezw. die Flexura sigmoidea heran, in dieser Gegend mehr oder weniger mit dem auf der Fascie des Iliacus internus herabsteigenden N. ileo-inguinalis das Gebiet teilend. Ist er nun infolge seines entzündlichen Zustandes besonders empfindlich, so ist ja leicht einzusehen, daß Zerrungen, die das Bauchfell an der erwähnten Stelle erleidet, schmerzhaft empfunden werden. Solche Zerrungen finden ja bei jeder irgend schnelleren und heftigeren Bewegung der Flexura sigmoidea statt und werden am leichtesten eintreten, wenn man eine Treppe herabschreitet.

Daß ich bei zwei Kranken auch Blasenkrämpfe nach Influenza beobachtet habe, will ich nur der Vollständigkeit halber erwähnen.

Sie fragen vielleicht, auf welche Weise sicher festgestellt werden kann, ob es sich in zweifelhaften Fällen um eine Organerkrankung oder um eine Neuritis handelt. Ich habe nun im Vorhergehenden mehrmals einen kleinen Kunstgriff erwähnt, der die richtige Diagnose häufig stellen hilft. Es ist das Faltung der Haut an der betreffenden Stelle und event. leichtes Kneifen dieser Falte. Besteht Neuritis, so erzeugt dieses Kneifen lebhafte Schmerzen, während es an Hautstellen, die von gesunden Nerven versorgt werden, keine oder nur geringe Schmerzen hervorruft. Dieses Falten und Kneifen der Haut ist deshalb empfindlich, weil für den entzündeten und empfindlichen Nerv die durch sie bewirkte Dehnung seiner Fasern zu übermäßig wirkt. Zur Feststellung der Diagnose dienen noch die Druckempfindlichkeit der betreffenden Nervenstämme, an den Intercostalnerven der VALLEIX'schen Druckpunkte, das Aufhören oder Nachlassen der Schmerzen nach Elektrisieren, oft schon nach einer faradischen Sitzung, die manchmal sofort eintretende Wirkung der Antinervina wie Antipyrin, Antifebrin u. s. w., die auf kürzlich überstandene Influenza oder chronische Influenza hinweisende Anamnese, die von mir schon mehrfach erwähnten Stigmata überstandener oder chronischer Influenza, zu denen ich außer der eigentümlichen Gaumenrötung, der Himbeerzunge, Druckschmerzhaftigkeit verschiedener Nerven (sehr häufig der Intercostalnerven, des Plexus brachialis, des N. occipitalis und des N. supraorbitalis) noch Druckempfindlichkeit der Tibia, besonders ihres unteren Teils rechne. Es

ist hier nicht der Ort, auf eine genaue Besprechung der Differentialdiagnose und der mit ihr zusammenhängenden Fragen mich einzulassen, ich muß diejenigen von Ihnen, die sich dafür interessieren, bitten, meine oben angeführte Arbeit in der Allgem. med. Centralzeitung durchzusehen.

Aehnlich wie am Rumpf erzeugen die Neuritiden bezw. Neuralgien auch an den Gliedern Beschwerden, welche entweder chirurgische Leiden vortäuschen oder chirurgisches Eingreifen erfordern.

Am Arme ist für den Chirurgen am wichtigsten die Neuritis des N. axillaris. Die sonst so häufige Erkrankung des Plexus brachialis und seiner Ausläufer, die wohl die Folge der der Erkältung sehr ausgesetzte Lage des Plexus ist, — nach meinen Erfahrungen und Beobachtungen besteht gar kein Zweifel, daß die der Luft ausgesetzten Körperteile bei der Influenza am häufigsten an Neuralgien bezw. Neuritis erkranken, — hat praktisch für ihn nur sehr geringes Interesse. Was nun die Neuritis des N. axillaris betrifft, so wird sie gewöhnlich verkannt, indem die durch sie verursachten Beschwerden als Schulterrheumatismus aufgefaßt und bezeichnet werden. Die Erkrankung, die man praktisch zu den Gelenkneuralgien rechnen kann, ist gar nicht selten, und sie ist leicht zu erkennen. Da ich selbst lange an ihr gelitten habe, konnte ich ihre Symptome und ihre Behandlungsweise genau studieren. Oft ganz plötzlich, direkt im Anschluß an Influenza oder einige Zeit nach deren Auftreten, häufig nach einer allgemeinen oder lokalen Erkältung empfindet der Patient eine gewisse Schwere im Arm und Schmerz bei gewissen Bewegungen der Schulter, oder auch nur diese, die bisweilen als bohrend bezeichnet werden, meist aber schwer zu beschreiben sind. Gewöhnlich treten sie stärker auf beim aktiven Heben des Armes nach der Seite über eine gewisse Grenze hinaus und beim Greifen nach hinten, also bei Einwärtsdrehen des Armes, während passives Heben nach seitwärts und selbst aktives nach vorn gewöhnlich keine oder nur ganz geringe Schmerzen hervorruft. Die Schmerzen sind frühmorgens nach dem Aufstehen fast stets am schlimmsten, um im Laufe des Tages nachzulassen. Verschlimmert werden sie fast ohne Ausnahme, wenn man auf der kranken Schulter gelegen hat, oder wenn sie infolge zu leichter Bedeckung Gelegenheit gehabt hat, sich abzukühlen, ferner durch kräftige Massage. Das Gelenk ist nie geschwollen, passiv frei beweglich, bei Druck von hinten fast nie empfindlich, bietet kein Knarren bei Bewegungen u. s. w. Bei genauer Untersuchung fand ich stets den N. axillaris in seinem ganzen Verlaufe auf Druck sehr empfindlich. Einige Male stellte sich nach längerer Dauer eine leichte Atrophie des M. deltoideus ein. Die Neuritis erklärt alle oben erwähten Erscheinungen. Der entzündete Nerv ist gegen Druck und Zerrung natürlich mehr oder weniger empfindlich, empfindlich auch gegen Abkühlung. Beim Seitwärtshochheben des

Armes wird der Nerv gezerrt, aber gezerrt und gedrückt besonders beim Greifen mit der Hand nach hinten, da bei dieser Bewegung der Oberarmkopf stark nach vorn vorspringt und alle Weichteile über ihm dann straff gespannt sind, gedrückt wird er beim Liegen auf der Schulter, da er auf deren Außenseite sich nach hinten herumschlägt.

Ich habe gefunden, daß das mitunter recht hartnäckige und sehr unangenehme Leiden am schnellsten schwindet, wenn man seine Heilung der Natur überläßt, jeden Druck, also auch Massage, außer ganz leichter, und jede Zerrung vermeidet, und dafür sorgt, daß die Schulter sich nicht abkühlen kann, namentlich Nachts. In einigen Fällen hat die Behandlung mit mäßig starkem faradischen Strome die Heilung ganz auffällig beschleunigt, auch Antipyrin- oder Karbolinjektionen in die Umgebung des Nerven und Terpentin-PRIESSNITZ-Umschläge empfehle ich.

Am Beine scheint es weniger das Hüftgelenk, als vielmehr das Kniegelenk zu sein, bei dem durch das Auftreten von Neuralgien der Anschein einer rheumatischen Erkrankung erweckt wird. Wenigstens habe ich bisher nur 2 Fälle beobachtet, in denen ich Neuralgie des Hüftgelenkes annahm. Ich stützte die Diagnose darauf, daß die Patienten, ein Mann und eine Frau in mittleren Jahren, welche an Schmerzen im Hüftgelenk litten und beim Gehen das Bein steif hielten, kurze Zeit zuvor Influenza überstanden hatten, noch an Neuralgien verschiedener Nervengebiete litten (N. intercostales, sacrales, in dem einen Falle auch des N. ischiadicus), passive vollständig freie Beweglichkeit des Hüftgelenkes hatten und durch antineuralgische Behandlung bald geheilt wurden.

Am Knie habe ich neuralgische Schmerzen viel häufiger beobachtet. Hier ist die Diagnose natürlich leichter zu stellen, als am Hüftgelenk, da man ja eine anatomische Erkrankung sicherer nachweisen bezw. ausschließen kann. Schon ESMARCH hat in seiner grundlegenden Arbeit über die Gelenkneurosen nachgewiesen [1]), daß gerade das Kniegelenk an dieser Krankheit sich stark beteiligt. Trotz Fehlens der Beweise für eine anatomische Erkrankung kann man aber doch in der Diagnose schwanken, zumal, wenn man bedenkt, daß kleine ostitische Herde, die außer den Schmerzen gar keine objektiven Erscheinungen hervorrufen, den Verdacht einer Gelenkneuralgie erwecken können.

Ich habe selbst im Jahre 1896 bei einem 16-jährigen Mädchen, Emma B., welches über Kniegelenkschmerzen klagte, noch die von mir schon mehrfach erwähnten Zeichen überstandener Influenza bot und trotz Darreichung von Natr. salicyl. mit Antipyrin, PRIESSNITZ'schen Umschlägen, leichter Massage u. a. keine Besserung nach mehrwöchentlicher Behandlung spürte, die Arthrotomie und Aufmeißelung des Knochens vorgenommen, weil es immer Schmerzen an einer bestimmten Stelle hatte. Die Operation

1) ESMARCH, Fr., Ueber Gelenkneurosen. Kiel und Hadersleben 1872.

ergab völlige Gesundheit des Gelenkes und Knochens. Allmählich hörten die Schmerzen von selbst auf.

In allen von mir behandelten Fällen, außer einem einzigen, habe ich durch die Anamnese und durch den sonstigen, auf überstandene Influenza hindeutenden Befund, den mehr oder weniger innigen Zusammenhang mit dieser aufdecken können. Genaue Zahlen der betreffenden Beobachtungen kann ich nicht angeben, da ich mir nicht immer genaue Aufzeichnungen in meiner Privatpraxis gemacht habe, auch das Gefühl habe, daß ich früher diesen oder jenen Fall nicht richtig gedeutet habe. Als ich besonders in den letzten Jahren mein Augenmerk mehr auf die von Influenzakranken während oder nach der Krankheit geklagten Gliederschmerzen richtete und namentlich die dem Auge und Finger gut zugänglichen Gelenke, insbesondere das Kniegelenk sehr genau untersuchte, habe ich interessante Erfahrungen gemacht, die ich durch weitere Untersuchungen an allen möglichen anderen Kranken meiner Praxis kontrollierte. Im Krankenhaus habe ich mich und meine Assistenten wegen Mangels an Zeit nur wenig mit der Frage beschäftigt. Ich stellte nun fest, daß der gleich zu schildernde Befund bei allen Kranken bezw. Gesunden fehlte, die nie Influenza durchgemacht hatten oder vollständig von ihr geheilt waren. Dagegen fand ich bei sehr vielen Influenzakranken, besonders chronischen, d. h. solchen, die die Beschwerden durchgemachter Influenza, allgemeine Schwäche, Ziehen in den Gliedern hier und da im Körper, leicht eintretendes Frösteln, Kältegefühl in der Nacht (3—4 Uhr), Blutarmut, neurasthenische Beschwerden u. s. w. lange Zeit nicht los wurden, oder solchen, die immer wieder Rückfälle bekamen, eine Schmerzhaftigkeit gewöhnlich nur der Oberschenkelepiphyse auf Druck, in einigen Fällen auch der Tibia. In den meisten Fällen handelte es sich um eine ganz umschriebene kleine Stelle in der Mitte des inneren Randes des inneren Condylus, die auf Druck empfindlich war, bei nicht Wenigen heftig schmerzte. Ich habe sie auch bei mir selbst gefunden und einige Jahre die Druckschmerzhaftigkeit gehabt. Einzelne haben die Schmerzen auch spontan, namentlich beim Gehen und Stehen. Anfangs vermutete ich, daß es sich um einen kleinen ostitischen Herd handeln könne, da ja gerade nach der Influenza viele Personen an Druckschmerzhaftigkeit umschriebener Stellen an diesem und jenem Knochen, besonders der Tibia, leiden, wofür ich mich selbst auch wieder als Beispiel anführen kann. Als ich aber nach den ersten Untersuchungen auch die übrigen Gebiete und Teile des Oberschenkels in die Untersuchung hereinzog, fand ich fast ohne Ausnahme bei allen Untersuchten, und es sind deren mindestens 200, eine ganz deutliche, mitunter ganz bedeutende Druckschmerzhaftigkeit des N. obturatorius nicht bloß an seiner Austrittsstelle aus dem Becken, sondern auch in seinem weiteren Verlaufe

nach unten, oft auch des N. cruralis und besonders seiner Hautäste, cutaneus femoris internus und medius. Einigemal war auch der N. cutaneus femoris externus anterior und das von ihm versorgte Hautgebiet sehr druckempfindlich. Da nun auch häufig die Haut auf der inneren Seite des Kniegelenkes, die vom N. obturatorius bezw. cutaneus femoris internus versorgt wird, auf Druck oder noch häufiger bei Faltung schmerzhaft ist, bin ich, zumal da nur in einigen Fällen eine leichte Schwellung vorhanden war, zu der Ueberzeugung gelangt, daß es sich gewöhnlich nicht um von einem entzündlichen Knochenherde ausgehende Schmerzen handelte, sondern um neuritische. Warum gerade diese kleine, oft nur linsengroße Stelle am Condylus empfindlich ist, vermag ich nicht zu erklären. Vielleicht liegt dort die Austrittsstelle eines Nervenästchens aus dem Knochen. Die Erscheinung ist aber so häufig bei oder nach der Influenza, daß ich sie bei der Stellung der Differentialdiagnose jetzt mitbenütze. Und ich glaube, daß es sich empfehlen dürfte, bei Kniegelenksschmerzen, deren Ursache nicht ganz klar ist, nach den Zeichen überstandener Influenza und besonders auch nach Druckschmerzhaftigkeit der Oberschenkelnerven zu suchen.

Am Unterschenkel beansprucht der N. tibialis, hauptsächlich aber dessen Ausläufer, der N. plantaris, das Interesse des Chirurgen deshalb, weil seine Entzündung Erscheinungen hervorruft, die denen der Morton'schen Krankheit, der Metatarsalgie, ähneln, und den Kranken, der eine Entzündung befürchtet, zum Chirurgen führen können. Diese von Morton 1876 zuerst unter der Bezeichnung „a peculiar and painful affection of the foot" oder richtiger „of the fourth metatarsophalangeal articulation" beschriebene Krankheit besteht darin, daß die betreffenden Kranken anfallsweise, oft aber nur beim Gehen auftretende Schmerzen anfangs nur im Metatarsophalangealgelenk der 4. Zehe haben, die sich später nach dem Unterschenkel, Oberschenkel und bis in die Hüfte erstrecken können. Ich kann mich hier nicht auf die von Morton gegebene Erklärung einlassen, sondern muß bitten, das Nähere darüber, sowie die weitere Litteratur über diesen Gegenstand bei Bernhardt [1]) nachzulesen, der eine gute Zusammenstellung derselben giebt und selbst über 4 von ihm beobachtete Fälle berichtet. Ich will nur kurz erwähnen, daß verschiedene Ursachen für das Leiden angeführt werden, Trauma, unzweckmäßiges Schuhwerk, Gicht, Neurasthenie, und daß die einen Neuralgien annehmen, andere eine durch die genannten Ursachen bedingte Empfindlichkeit des Periosts und der Gelenkbänder. Merkwürdig, daß keiner auf den Gedanken gekommen ist, ob nicht eine Neuritis vorliege, die ja alle jene Beschwerden voll-

1) Bernhardt, Die Erkrankungen der peripheren Nerven. 2. Teil, 1898, p. 402.

kommen erklären würde. Selbst DEVRIENT[1]), der das Leiden bei einem früher sehr kräftigen 35-jährigen Manne beobachtet hat (es trat Anfang 1893 zuerst auf), der 1891 und 1892 sehr schwere Influenza durchgemacht hatte und dadurch sehr geschwächt war, nimmt eine durch die Influenza hervorgerufene Neurasthenie als Ursache an, auf Grund derer Neuralgien auftraten. Es spielt hier das Wort Neuralgie wieder einmal eine Rolle, die ihm meiner Ansicht nach nicht zukommt, denn Neuralgie ist ein Symptom, keine Krankheit. Meiner Ueberzeugung nach war die Ursache eine Neuritis des N. plantaris. Ich glaube das durch meine Beobachtungen an Influenzakranken beweisen zu können. Wie den meisten Aerzten bekannt sein wird, leidet ein großer Prozentsatz von Influenzakranken später, namentlich, wenn sie wiederholte Anfälle überstanden haben, an Fußsohlenschmerzen. Manche suchen den Arzt deshalb auf, und mich hat eine ganze Anzahl solcher Kranken konsultiert; häufiger kommt nur gelegentlich die Sprache auf das Leiden, sehr viele beachten es erst mehr, wenn sie von dem Arzt durch Befragen auf es aufmerksam gemacht sind. Unter diesen befinden sich hier einige Kollegen, die zum Teil recht heftig unter den Schmerzen zu leiden hatten. Die Schmerzen traten hauptsächlich bei Druck auf die Sohle auf, also beim Stehen und Gehen, seltener in der Ruhe. Ich selbst habe jahrelang, 4 Jahre ununterbrochen, daran gelitten und anfangs auch nachts und lebhaft früh beim Aufstehen Schmerzen gehabt. Als Grund für letzteren mir auffälligen Umstand fand ich, daß ich über Nacht meine Füße gegen die Fußrolle anstemmte und dadurch also die Fußsohle stundenlangem Druck aussetzte. Nach Entfernung der Fußrolle hörten die nächtlichen Schmerzanfälle sofort auf. Am empfindlichsten sind die Schmerzen beim Stehen, besonders auf hartem Boden, sie werden gewöhnlich geringer beim Gehen, namentlich auf weichem Boden, um aber nach mehr als halbstündigem Gehen gewöhnlich sich wieder zu verschlimmern. Sehr häufig fand ich die Schmerzen über den Köpfchen des 2. und 3. Metatarsus, seltener des 4. und 1., noch seltener des 5., öfters in der Mitte der Fußsohle, etwas häufiger wieder unter der Ferse.

Da ich bei den ersten Kranken, die mit solchen Klagen zu mir kamen, eine Verdickung der Plantarfascie, mitunter bis zur Bildung kleiner Knoten in derselben[2]), fand, so nahm ich nicht bloß für diese Fälle, sondern auch anfangs für solche, bei denen eine Verdickung nicht nachweisbar war, als Ursache die von mir als „Fasciitis plantaris" bezeichnete Erkrankung der Plantarfascie an, wobei ich glaubte, daß die Veränderungen an dieser nicht so stark seien, daß sie objektiv

1) DEVRIENT, Ein Beitrag zu THOMAS J. K. MORTON's Metatarsalgie (MORTON's painful affection of the foot). St. Petersburger med. Wochenschrift, 1894, No. 52.

2) FRANKE, FELIX, Arch. f. klin. Chir., Bd. 49.

festzustellen wären. Ich überzeugte mich später, daß ich mit dieser Annahme zu weit ging, wenigstens für eine ganze Anzahl solcher Fälle. Bei genauer Untersuchung erkannte ich, daß den meisten Fällen Neuritis des N. plantaris zu Grunde liegt. Ich fand den Nerven auf Druck empfindlich, oft bis in seine Verzweigungen zu beiden Seiten der Zehen; nach oben setzte sich die Druckempfindlichkeit mitunter fort auf den N. tibialis und selbst den N. ischiadicus. In mehreren Fällen glaubte ich sogar den Nerv hinter dem inneren Knöchel als verdickten Strang zu fühlen. Bei mir selbst ist er ganz deutlich abzutasten, namentlich am rechten Fuße, an dem ich auch immer die meisten Schmerzen gehabt habe. Bei einer Kranken habe ich aber auch durch Autopsia in viva mich von der entzündlichen Verdickung des Nerven überzeugt. Es ist das die p. 272 erwähnte Kranke.

Luise W., 16 Jahr alt, aufgenommen in das Marienstift am 14. April 1898, klagte über Schmerzen in beiden Füßen, besonders unter den Fußsohlen im Bereiche des 4.—5. Metatarsus. Diese seit etwa 2 Wochen bestehenden Schmerzen sind gering bei ruhiger Lage, werden aber heftig und schließlich unerträglich beim Stehen und Gehen. Influenza hat sie angeblich nicht gehabt, weiß auch sonst keine ätiologisch verwertbaren Momente anzugeben. Sie äußert aber, noch an Brustschmerzen in letzter Zeit gelitten zu haben. Bei dem ziemlich gesund aussehenden Mädchen fand ich die streifenförmige Rötung der vorderen Gaumenbögen, leicht geschwollene Papillen an der Zungenspitze, Druckempfindlichkeit mehrerer Intercostalnerven, an den Füßen Empfindlichkeit bei Druck auf die Fußsohlen beiderseits im Bereiche des 2—5 Metatarsus. Es bestand nirgends Schwellung oder Rötung der Haut oder Druckempfindlichkeit der einzelnen Knochen. Bei späterer wiederholter genauer Untersuchung, die sich auch auf die Nervenstämme erstreckte, fiel sofort die Druckempfindlichkeit des N. plantaris auf, die sich nach oben bis in die Kniekehle, nach unten bis in die Zehen erstreckte. Da die Behandlung mit antineuralgischen Mitteln, Priessnitz-Umschlägen, Wärme, heißen Fußbädern. Elektrisieren, leichtem Massieren u. a. bis zum 21. Mai nichts erreicht hatte, legte ich den linken N. plantaris hinter dem inneren Knöchel frei und dehnte ihn sehr stark. Er erwies sich als deutlich entzündet, da er einen rötlichen Schein hatte und um fast das Doppelte seiner normalen Stärke verdickt war; er besaß die Dicke eines starken Hühnerfederkiels. Nachdem die Kranke durch diese Dehnung von ihren Schmerzen am linken Fuße befreit war, ließ sie am 25. Mai auch den rechten N. plantaris, der ebenfalls stark verdickt gefunden wurde, dehnen. Die Heilung erfolgte per primam, der Erfolg war ein günstiger. Am 25. Juni wurde die Kranke, die Mitte Juni nur noch leichte Schmerzen im linken Hacken beim Auftreten hatte, geheilt entlassen.

Es ist vielleicht die Bemerkung nicht überflüssig, daß ich das Leiden bei Personen verschiedenen Alters beobachtet habe, bei solchen in den 60er Jahren, aber auch bei jungen Personen, z. B. bei einem Mädchen von 3 und einem von 8 Jahren.

Um mit einigen Worten auf die Behandlung dieser Fußsohlen-

schmerzen einzugehen, ist das Richtigste vollständige Ruhe in Verbindung mit PRIESSNITZ'schen Umschlägen und Darreichung einer Mischung von Natr. salicyl. mit Antipyrin; eventuell sind warme bis heiße Fußbäder anzuwenden. Massage ist möglichst zu meiden, ebenso Kalt- und Naßwerden der Füße und sonstige Erkältungen. Für leichtere Fälle, bei denen Ruhe nicht nötig ist, sind von außerordentlich guter Wirkung dicke, weiche Gummisohlen. Diese dürfen aber nicht auf die Sohle aufgeschraubt sein, sondern müssen aufgenäht werden; zu dem Zwecke muß der Schuhmacher zur Erleichterung Nahtlöcher mit glühender Nadel durch den Gummi bohren. In den Gummiabsatz muß eine Rinne eingeschnitten werden, um in ihr die Nägel (oder Schrauben) zur Befestigung an dem Lederabsatz einzuschlagen. Macht man den Schuhmacher auf diesen kleinen Kunstgriff nicht aufmerksam, so nagelt er in gewöhnlicher Weise den Absatz fest; man steht dann aber nicht auf Gummi, sondern auf den Nägeln und hat keine oder nur wenig Erleichterung. Ich selbst, der ich wegen der peinigenden Schmerzen, — die Bezeichnung MORTON's „painful" ist sehr treffend, — nicht 10 Minuten lang auf einem Flecke stehen konnte, sobald ich gewöhnliche Fußbekleidung trug, habe stundenlange Gebirgstouren im Riesengebirge ausgeführt mit Hilfe von dicken Gummisohlen. Nach dem Durchlaufen derselben war es mit der Marschfähigkeit zu Ende. Mehrere meiner Patienten, unter ihnen die in der früheren Arbeit unter No. 2 erwähnte Lehrerin, die öfters wieder an ihren Schmerzen litt, die ich bei wiederholter Untersuchung nicht als durch Fasciitis plantaris, sondern durch Neuritis bedingt feststellte, eine Kaufmannsfrau, Dienstmädchen u. a., die täglich stundenlang stehen und gehen mußten, aber es wegen der Schmerzen nicht mehr vermochten, hatten beim Tragen von Gummisohlen nur wenig Beschwerden. Ich darf wohl noch erwähnen, daß sich unter meinen Kranken 3 befanden, bei denen andere Kollegen, unter ihnen ein Chirurg, entzündlichen Plattfuß angenommen und deshalb eine feste Plattfußeinlage verordnet hatten, ohne jeden Erfolg, in einem Falle dadurch die Schmerzend verschlimmernd. Unter Umständen dürfte die von mir in dem einen Falle geübte Dehnung des N. plantaris am Platze sein.

Wenn ich jetzt zu dem Knochensystem übergehe, so betrete ich ein Gebiet, auf dem die Influenzabacillen vielleicht nicht direkt, wenigstens habe ich das noch nicht nachweisen können, sondern wahrscheinlich indirekt, d. h. in Verbindung mit anderen Mikroorganismen, oder nachdem sie für deren Entwickelung und Wirkung einen günstigen Boden geschaffen haben, sehr häufig Veränderungen bewirken. In meiner oben erwähnten Arbeit [im Archiv für klinische Chirurgie, Bd. 49 (1895) habe ich auf diese damals fast noch gar nicht bekannte Thatsache an der Hand von etwa 20 Fällen aufmerksam gemacht. Zu meiner Verwunderung scheint sie auch jetzt noch wenig bekannt zu

sein, wie ich aus der Unterhaltung mit Kollegen über diesen Gegenstand und aus den litterarischen Mitteilungen schließen darf. Es rührt das daher, daß, wie ich schon vorn hervorhob, einerseits die Chirurgen im ganzen mit den Influenzakrankheiten nicht viel zu thun haben und daher nicht gewohnt sind, sie als ätiologisches Moment in Rechnung zu ziehen; andererseits ist die Influenza so häufig, daß die praktischen Aerzte befürchten mögen, mit ihren Folgerungen zu weit zu gehen, wenn sie sie gewissermaßen als Sündenbock für alles hinstellen wollten. Und ich muß allerdings aus eigener Erfahrung sagen, daß die Gefahr nahe liegt, und man mitunter scharfe Kritik an sich selbst üben muß, will man nicht auf einen falschen Weg geraten. Aber es ist auch wieder vollständig verkehrt, aus übertriebener Skepsis seine Augen vor klarliegenden Verhältnissen zu verschließen.

Am häufigsten finden sich die Knochen- und Gelenkerkrankungen als rheumatische bezeichnet. Es ist das ein sehr bequemer Ausweg, da man sich ja bekanntlich dabei nicht viel zu denken braucht, und die Diagnose daher leicht ist. Es besteht dabei nur der eine Uebelstand, daß die auf Grund jener Diagnose eingeleitete Behandlung mitunter großen Schaden anstiftet. Andeutungen davon habe ich schon in meiner früheren Arbeit gemacht. Seither habe ich noch einige derartige Erfahrungen gesammelt. Alle Knochen- und Gelenkerkrankungen nach Influenza verlangen eine außerordentlich schonende Behandlung. Reizmittel selbst der leichtesten Art, und sei es nur milde Massage, verschlimmern im akuten und subakuten, mitunter auch noch im chronischen Stadium das Leiden fast ohne Ausnahme, und oft genug in einer nur schwer wieder gut zu machenden Weise.

Wenn die Chirurgen die Knochen- und Gelenkerkrankungen nach der Influenza noch verhältnismäßig so wenig kennen, so liegt das, abgesehen von dem oben angeführten Grunde, auch mit daran, daß sie nur die schwereren Fälle, gewöhnlich nur die eiterigen, in Behandlung bekommen. Das sind aber die selteneren. Im großen und ganzen bewirkt das Influenzagift plastische Entzündungen. Und diese fallen gewöhnlich in das Behandlungsgebiet des Hausarztes. Daher stammt auch der Hauptteil meines Materials nicht aus der Krankenhaus-, sondern aus der Familienpraxis.

Wie ich in meiner früheren Arbeit erwähnt habe, ist mir der Zusammenhang zwischen der Influenza und den Knochenerkrankungen nach derselben erst nach mehrjährigem Bestehen der Influenzaepidemie, die ja bekanntlich Ende 1889 begann, klar geworden, im Jahr 1893. Nachdem mein Augenmerk darauf gelenkt war, hat sich die Zahl der von mir beobachteten Fälle, wie das ja dann gewöhnlich geschieht, sehr vermehrt. Ich besitze jetzt nach Abschluß meiner früheren Arbeit, seit Ende des Jahres 1894, Aufzeichnungen über 50—60 Personen, bei denen die Knochenerkrankung sich unmittelbar oder fast unmittelbar an die In-

fluenza anschloß; bei einer geringeren Anzahl war für mich der Zusammenhang auch zweifellos oder mindestens sehr wahrscheinlich; ich habe sie aber zurückgestellt, weil der zwischen der Influenza und der Knochenerkrankung liegende Zwischenraum so groß war (er betrug 2, 3 und mehr Monate), daß ein Skeptiker das Recht hätte an ihm einzusetzen. Endlich habe ich die zahlreichen Fälle von leichtester Periostitis, die fast bei jedem an chronischer oder wiederholter Influenza Erkrankten sich findet, von jener Zahl ausgeschlossen. Seit Jahren habe ich, wenn irgend möglich, jeden Influenzakranken oder nur in diesem Sinne Verdächtigen in Bezug auf seine Rachenorgane, Nerven und Knochen, Bänder (Fußsohlen) untersucht und habe dabei außer dem schon Mitgeteilten gefunden, daß bei der Mehrzahl die Knochen, besonders der Beine, und am häufigsten die Schienbeine auf Druck mehr oder weniger empfindlich sind, und daß in vielen Fällen eine deutliche Schwellung der Knochenhaut besteht. Am unteren Teil der Tibia kommt es häufig zu Oedem infolge dieser Entzündung. Daß dieses durch eine Periostitis bedingt ist, läßt sich leicht nachweisen dadurch, daß man dem Kranken Ruhe verordnet mit Hochlagerung der Beine. Das Oedem der Haut schwindet dann oft gänzlich, aber das Periost fühlt sich noch geschwollen an und Druck erzeugt Schmerzen. Diese sind dabei nicht immer an die ganze Fläche des Knochens, sondern häufig an einzelne Punkte gebunden. Wahrscheinlich handelt es sich dabei um Thrombosen kleiner Knochengefäße, — und Thrombosen kommen bekanntlich bei der Influenza nicht ganz selten vor, — um welche herum sich dann ein Entdündungsherd bildet.

Von diesen leichten Formen der Periostitis giebt es Uebergangsformen bis zur Vereiterung. Im ganzen besitzen sie eine große Uebereinstimmung und sind daher ziemlich leicht zu erkennen, wenn man das Krankheitsbild einmal kennt. Am meisten ähneln sie den Knochenerkrankungen beim Typhus. Auch bei diesem, wie überhaupt bei der Mehrzahl der Infektionskrankheiten sind die Entzündungen häufiger plastischer als eiteriger Art. Diese einfachen Entzündungen bei der Influenza treten gewöhnlich flächenhaft auf. Die Oberfläche des Knochens, sagen wir einmal des Schienbeines, schwillt an, das Periost verdickt sich in größerer Ausdehnung, meistens über den beiden unteren Dritteln des Schienbeines, es tritt Oedem der Weichteile der Haut hinzu; die Haut aber bleibt gewöhnlich blaß. Diese Entzündung entwickelt sich gewöhnlich langsam und unter allmählich sich bemerklich machenden Schmerzen, mitunter aber auch akut und dann oft unter sehr heftigen Schmerzen, fehlendem oder wenigstens leichtem, bisweilen sehr hohem, gewöhnlich aber nicht lange anhaltendem Fieber.

Bei den leichteren Formen sind die subjektiven Beschwerden manchmal so gering, etwas Schwere in den Beinen oder dumpfes Ge-

fühl oberhalb der Fußgelenke, daß z. B. unter meinen Patienten manche erst durch meine Untersuchung auf ihr Leiden aufmerksam wurden. Häufig nahmen aber die Beschwerden zu, wenn sich die Kranken nicht schonten, oder traten gleich so auf, daß ärztliche Hilfe gesucht wurde. Bettruhe auf die Dauer von 2—3—5 Wochen und Anwendung PRIESSNITZ'scher Umschläge, sowie Darreichung von Natr. salicyl. mit Antipyrin genügten meist, um in dieser Zeit Heilung zu erzielen. Einige Fälle, und ich habe schon in meiner früheren Arbeit ein paar angeführt, brauchten zu ihrer Heilung längere Zeit, Massage beschleunigte die Heilung nicht, verschlimmerte aber das Leiden so oft, daß ich von ihr in den letzten Jahren ganz Abstand genommen habe.

Fast ohne Ausnahme fand ich bei den Kranken noch die sonstigen Zeichen der überstandenen Influenza, die besondere Beschaffenheit der Zunge und des weichen Gaumens, die ja, wie oben erwähnt, wochen- und monatelang bestehen bleiben können, Nervenschmerzen, spontan oder auf Druck, namentlich der Intercostalnerven.

Die Entzündung kann auch circumskript auftreten. Dann kommt es zu beulenartigen Auftreibungen oder zur Bildung kleiner Höcker.

Erstere Form beleuchtet folgende Krankengeschichte:

Am 15. Dez. 1894 konsultierte mich das Dienstmädchen eines Ingenieurs, weil es sich sehr elend fühlte und wegen Schmerzen an beiden Füßen kaum stehen könne, seine Herrschaft aber nach der Aussage des Arztes, daß es sich um eine leichte Mandelentzündung und etwas Rheumatismus handle, annehme, es übertreibe oder verstelle sich. Es gab an, als Kind an Veitstanz, 1890 an Influenza gelitten zu haben. Vor 4 Wochen sei es an Halsschmerzen, Kopfschmerzen, Schnupfen, Husten, Schmerzen um die Brust erkrankt und sei fiebrig gewesen. Seit 8 Tagen, nachdem es bei der Wäsche lange gestanden habe, habe es Schmerzen in beiden Füßen und etwas Schwellung. Ich fand die typische Gaumenrötung, über die Zunge habe ich leider nichts aufgezeichnet, Intercostalneuralgien. Taluskopf beiderseits auf Druck empfindlich, Weichteile geschwollen, Gelenk frei, kein Plattfuß; über dem linken Schienbein Oedem bis herauf über die Mitte, starke Druckempfindlichkeit; an der Grenze zwischen mittlerem und oberem Drittel der rechten Tibia eine prall ödematöse Auftreibung von der Größe und Form eines halben Hühnereies, auf Druck empfindlich. Keine Zeichen von Lues. Heilung in 6 Wochen erzielt.

Sind die Auftreibungen kleiner, so kann man geradezu von einer Periostitis nodosa reden. Ich habe sie mehrfach beobachtet, 2 mal am Schädel von Frauen, mehrmals an den Fingern von verschieden altrigen Personen verschiedenen Geschlechts. Als Andeutungen dieser Form der Periostitis kann man die kleinen flachen, oft kaum zu fühlenden Auftreibungen ansehen, die man auf der Vorderfläche der Tibia nach dem Ablauf der acuten Erscheinungen der oben erwähnten leichten Periostitis manchmal fühlt. Die Formen am Schädel erinnerten lebhaft an syphilitische Tophi, die Tophi an den Fingern an die gichtischen

Tophi. Sowohl jenes als dieses ließ die genaue Untersuchung, die Anamnese, Vorhergehen von Influenza, gleichzeitiges Erkranken anderer Familienglieder an derselben, Einfluß der Behandlung und der weitere Verlauf ausschließen.

Von den beiden oben erwähnten Frauen bekam die eine, Frau R., die Tophi im Oktober 1895 im direkten Anschluß an einen mittelschweren Influenzaanfall (auch ihr Kind hatte Influenza mit hartnäckigen Intercostalneuralgien durchgemacht) und hatte sie noch im Januar 1896; sie waren sehr empfindlich. 1897 waren sie verschwunden, als ich die Frau wieder sah. Vor meiner Abfahrt zum diesjährigen Kongreß war sie wieder an schwerer Influenza erkrankt.

Die andere Kranke, Frau Oe., Wittwe von 44 Jahren, die ich seit 10 Jahren als ihr Arzt kenne, hatte Influenza zum ersten Male 1892 und wurde damals 6 Monate lang von mir behandelt. Im Sommer 1894 bekam sie wieder einen sehr schweren Anfall, von dem sie sich aber nie recht erholte. Sie war seit jener Zeit immer empfindlich gegen Erkältungen, hatte dann gewöhnlich Ziehen in den Gliedern und fühlte sich meist angegriffen. Zugleich wurde sie wegen eines Spitzenkatarrhs, wie er nach Influenza so häufig zurückbleibt, von mir monatelang behandelt. Nachdem sie sich einigermaßen erholt hatte, erkrankte sie im April 1895 wieder heftiger unter Influenzaerscheinungen: Frost, starker Abgeschlagenheit, Schnupfen, heftigen Kopfschmerzen, Flimmern vor den Augen, Appetitlosigkeit. Besonders heftig waren die Kopfschmerzen, gegen die keins der bekannten Mittel half außer Migränin, das sie etwas milderte. Bei meinen täglichen Besuchen bei der schwerkranken Frau, bei der ich eine Meningitis befürchtete, konnte ich außer lebhafter Druckempfindlichkeit sämtlicher Trigeminusäste und des N. occipitalis (auch einige Intercostalnerven, ein Plex. brachialis und ein Ischiadicus waren sehr druckempfindlich) nichts Abnormes am Kopf oder von seiten des Hirns finden. Mitunter bestand abendlich leichte Temperatursteigerung. Nach etwa 2—3 Wochen (genaue Daten habe ich nicht zur Verfügung), als ich den Kopf nicht mehr regelmäßig untersuchte, machte mich die Kranke auf eine Anzahl äußerst schmerzhafter Knoten auf dem Kopfe aufmerksam, die sie beim Kämmen der Haare bemerkt hatte. Ich konnte ihr Vorhandensein bestätigen und konnte nach weiterer etwa 8tägiger Beobachtung feststellen, daß sich einige 50 Knoten, über den ganzen Schädel verteilt, gebildet hatten. Sie hatten im Durchschnitt die Größe einer halben Erbse bis halben kleinen Kirsche, gingen vom Knochen aus, wie die Verschieblichkeit der Haut über ihnen bewies, waren härtlich anzufühlen und äußerst empfindlich. Die Schmerzen wurden nachts nicht schlimmer. Am übrigen Knochensystem, das ich allerdings nur ein oder zweimal genau untersuchte, fand ich keine Knoten oder Auftreibungen, nur Druckempfindlichkeit des Schienbeins. Syphilis war auszuschließen, auch fanden sich keine Zeichen überstandener Syphilis oder Anhaltspunkte für deren Annahme in der Anamnese. Für das Vorhandensein von Gicht sprach auch kein einziges Symptom. Die Zunge war immer stark belegt, Gaumen, namentlich vordere Bögen, stark gerötet.

Medikamente, unter ihnen Jodkalium und Natr. salicylicum mit Antipyrin, welche übrigens bald wieder wegen Magenbeschwerden ausgesetzt werden mußten, hatten so gut wie gar keinen Einfluß auf das Leiden, ebensowenig Eisblase und Wärme. Allmählich, im Verlauf von über

2 Monaten, besserte sich das Allgemeinbefinden so, daß die Kranke aufstehen konnte; die Knoten blieben noch länger bestehen, auch die Kopfschmerzen verschwanden nicht ganz. Als Anfang Oktober desselben Jahres sich die Kranke, die unvorsichtigerweise sich ins Freie gesetzt hatte, eine starke Erkältung zugezogen hatte, bekam sie starke Metrorrhagien, außerdem schwollen die schon stark abgeflachten Knoten unter sehr lebhaften Schmerzen wieder an. Seitdem sind noch nicht alle Knoten wieder verschwunden, hie und da ist immer noch einer zu fühlen. Oefters sollen wieder Kopfschmerzen auftreten und danach am anderen Morgen die Knoten wieder stark geschwollen, bezw. neue entstanden sein.

Schon in meiner früheren Arbeit (Arch. f. klin. Chir., Bd. 49) habe ich eine Krankengeschichte veröffentlicht (No. 25), aus der hervorgeht, daß ich schon damals eine ähnliche Beobachtung gemacht habe, nur mit dem Unterschiede, daß die Auftreibungen bei jener Kranken schnell vorübergehender Art waren und mehr den oben erwähnten beulenartigen Verdickungen glichen, wie ich sie an anderen Knochen beobachtet habe.

Die an den Fingern gesehene knotenförmige Periostitis betraf 2 Herren im Alter von 44 und 46 Jahren, ein Mädchen von 12 Jahren und eine Frau von 38 Jahren [1]).

Der eine Herr, Fabrikbesitzer S., war vor mehreren Jahren von mir an leichter Influenza behandelt worden, war aber seitdem ganz gesund gewesen. Im Aug. v. J. erkrankte er an der See mit heftigen Schmerzen in der rechten Unterbauchgegend und reiste deshalb schleunigst nach Braunschweig zurück. Hier wurde von meinem Vertreter, Herrn Dr. Voituret, — ich befand mich auf Urlaub, — Appendicitis festgestellt und die Behandlung dementsprechend vom 13. Aug. an geleitet, wegen schwerer Erscheinungen (Rückfall) auch noch Herr Prof. Schulz am 21. und 24. Aug. zugezogen.

Als ich am 2. September die Behandlung übernahm, fand ich die Appendicitis geheilt; es war weder Empfindlichkeit noch Tumor oder Resistenz vorhanden. Am 5. September erkrankte Frau S. an Appendicitis, an der sie vor mehreren Jahren schon einmal gelitten hatte. Am 8. Sept. trat bei Herrn S. Influenza hinzu: Frost, Kopfschmerzen, Schnupfen, Halsschmerzen, große Abgeschlagenheit. Dasselbe bekommt am 15. Frau S., beide mit am 2. bezw. 3. Krankheitstage hinzutretenden heftigen Intercostalschmerzen in der linken Seite (sehr lebhafte Druckempfindlichkeit im Verlaufe des 6.—8. Intercostalnerven) und heftiger Ischias beiderseits

1) Nachträgliche Bemerkung:

Am 22. April d. J. suchte mich ein Fräulein Fl., 22 Jahre alt, das ich vor 3 Jahren an Influenza und seitdem mehrmals wegen Spitzenkatarrhs und Intercostalneuralgien behandelt habe, wegen einer schmerzhaften Entzündung an ihrem rechten Kleinfinger auf. Ich fand auf der Radialseite der 1. Phalanx in der Nähe des Gelenks mit der Mittelhand eine knotenförmige, auf Druck empfindliche Auftreibung des Knochens. Haut darüber etwas gerötet. Auf Befragen erfuhr ich, daß 14 Tage zuvor heftige Hals- und Kopfschmerzen aufgetreten seien. Ich sah noch die streifenförmige Rötung des weichen Gaumens und Papillenschwellung an der Zungenspitze.

(bei Herrn S.) Vom 19. Sept. an entwickelte sich bei Herrn S. eine Pleuropneumonie fast gleichzeitig auf beiden Seiten, die sich erst bis Ende Oktober (zuletzt rechts) ganz gelöst hatte. Während der ganzen Krankheit bestand eine ungewöhnliche, aber bei Influenzakranken ja sehr häufige Empfindlichkeit gegen jede, auch die geringste Abkühlung. Von Mitte Oktober an traten im linken Kleinfinger ziehende Schmerzen und Kontraktur auf und ich konnte eine Tendovaginitis crepitans (leises Reiben bei Bewegungen fühlbar) feststellen. Am 26. Okt. machte mich Herr S. auf einen kleinen Knoten an seinem linken Daumen aufmerksam, den er seit mehreren Tagen, durch eine leichte Empfindlichkeit aufmerksam gemacht, bemerkt hatte. Der halberbsengroße, auf Druck leicht schmerzhafte Knoten, über dem die Haut etwas gerötet war, saß auf der Ulnarseite der 1. Phalanx dicht am Köpfchen und ging von der Oberfläche des Knochens aus. Einige Tage später entwickelte sich ein gleicher Knoten auf der Radialseite. Es bestand zu gleicher Zeit eine leichte Periostitis beider Schienbeine (Druckempfindlichkeit, leichte Schwellung über der Vorderseite derselben in den unteren zwei Dritteln), ferner Druckempfindlichkeit beider inneren Kondylen der Oberschenkel, Druckempfindlichkeit einiger Intercostalnerven, des Plex. brachialis sin. und der 3 Armnerven, besonders des Medianus, endlich war noch deutlich Himbeerzunge und streifenförmige Rötung der vorderen Gaumenbögen zu sehen. Es trat langsam Heilung ein. Von den Knötchen am Daumen habe ich noch im Anfang Januar d. J. Reste gefühlt.

Gonorrhöe und Gicht, sowie Lues waren auch in diesem Falle durch Anamnese und Untersuchung mit Sicherheit auszuschließen.

Bei dem anderen Patienten war die Knotenbildung nicht so scharf ausgesprochen. Seine Erkrankung an Periostitis ist deshalb interessant, weil seine jetzt 77-jährige Mutter von mir zweimal wegen Influenzaostitis des rechten Fußgelenks (Okt. 1896) und der linken Fußwurzel (Juli 1897) operiert ist und eine Schwester an Ostitis des Fußes gelitten hat. Diese erkrankte Ende Juli 1898, nachdem ihre Mutter, welche seit 3 Jahren an häufigen leichten Influenzaanfällen leidet, im Anschluß an einen solchen im Juli 1898 an Neuritis der Lenden- und Sacralnerven und an heftiger Neuritis des Radialis und Medianus sin. mit Herpes zoster-Eruptionen und Erscheinungen der Erythromelalgie in der Hand erkrankt war, deren Folgen jetzt noch bestehen (leichte Sensibilitätsstörungen, Glossy-Finger, Parese und Atrophie der Hand- und Fingerbeuger).

Herr Notar G. nun suchte mich am 13. Okt. v. J. in der Sprechstunde auf wegen der Befürchtung, ebenfalls wie jene zwei an einer Knochenentzündung zu leiden. Er gab an, daß er früher schon mehrere Male Influenza gehabt habe, in schwerer Weise im Mai 1897. Damals habe er Nervenschmerzen und heftige Schmerzen in einem Beine gehabt. Anfang September 1898 sei er von seinem Hausarzte eine Woche lang zu Hause gehalten worden wegen erneuter Erkrankung an Influeza; er habe dabei Fieber, Katarrh und schlechten Magen gehabt. Seit 14 Tagen habe er Schmerzen am rechten Ringfinger, Rötung und Schwellung. Ich fand eine flache, nicht umschriebene Auftreibung auf der Ulnar-Vorlarseite der zweiten und Endphalange, die von etwas geschwollener und geröteter Haut überzogen und druckempfindlich war, auf der Zunge und vorderen

Gaumenbögen die typischen Zeichen, Druckempfindlichkeit verschiedener Nervenstämme. Verordnung: Phenacetin und Ichthyolsalbe. 31. Okt. nur noch geringe Empfindlichkeit, Haut blaß und dünn. Am Köpfchen der 2. Phalanx ulnar- und volarwärts noch eine flache halbkugelige, kleine Auftreibung zu fühlen. Als charakteristisch möchte ich noch die geklagte Empfindlichkeit des Fingers gegen Kälte hervorheben. Kein Zeichen von Gicht je vorhanden gewesen.

Der Befund bei dem 12-jährigen Kinde zeichnet sich dadurch aus, daß er neben anderen Knochenerkrankungen, nämlich an beiden Füßen, Unterschenkeln und Handgelenken in direktem Anschluß an Influenza zu verzeichnen war, und daß auch gleichzeitig andere Familienmitglieder an der Influenza erkrankt waren. Da ich die Krankengeschichte später bringen werde, so erwähne ich hier nur kurz, daß an einem Finger Ostitis einer Phalange auftrat, die zeitweilig ganz das Bild der Spina ventosa bot, an einem anderen nur knotenförmige Auftreibung zu beobachten war.

Die letzte der erwähnten 4 Kranken, Frau Architekt Z., gehört einer Familie an, in der die Influenza geradezu heimisch ist. Von den verschiedenen Folgen der Influenza sei hier nur der Seltenheit wegen erwähnt, daß ein Sohn vor 7 Jahren im Anschluß an Influenza eine Wochen anhaltende Lähmung der linken oberen Lippenhälfte bekam mit Druckempfindlichkeit der 2 obersten Halswirbel bezw. ihrer Dornfortsätze (beobachtet von Med.-R. Völker (†), Prof. Schulz und mir). Frau Z. leidet seit Jahren an wiederholten Influenzaanfällen und heftigen und langwierigen Neuritiden. Anfang September 1898 hatte sie wieder einen Anfall und hatte seitdem viel Schmerzen im Brustbein und Rücken. Ende September waren ihrer Angabe nach die Fingergelenke der linken Hand, besonders die des Kleinfingers sehr empfindlich, besonders auf Druck, aber nicht geschwollen. Am 30. Okt. empfand sie beim Gehen plötzlich heftige Schmerzen am 1. Gliede des rechten Ringfingers, die bis zum Arm hinaufstrahlten, und konsultierte mich deshalb am 31. Okt. Befund: die Radial-Volarseite am Köpfchen des 1. Gliedes ist geschwollen und gerötet, auf Druck sehr empfindlich; es besteht eine leichte Auftreibung des Knochens. Heilung erfolgte in einigen Wochen. Frau Z. gab noch an, daß sie 8 Tage zuvor im linken Fuße Schmerzen bis zum anderen Tage und Rötung des Fußrückens gehabt habe. Ich fand noch deutliche Druckempfindlichkeit des Os cuneiforme med. sin. Auch die Schienbeine waren in der unteren Hälfte sehr druckempfindlich, aber nicht deutlich geschwollen. Auch bei dieser Kranken ist Gicht ausgeschlossen.

Ich habe kürzlich noch (15. Dez. 1898) eine Ostitis zweier Fingerphalangen mit Uebergreifen der Entzündung auf die Sehnenscheide des Fingerstreckers bei einer Frau gesehen, die $^3/_4$ Jahr zuvor von mir wegen Influenza behandelt worden war, an der auch ihr Mann, dieser in der Folge an Lungenentzündung erkrankt war. Ihrer Angabe nach hat sie sich seit jener Zeit nie wieder recht wohl gefühlt, häufig gefröstelt und sich leicht erkältet. Die Ostitis heilte im Verlaufe von 6 Wochen.

Es dürfte zu weit führen und wohl auch überflüssig sein, wollte ich alle Krankengeschichten der von mir beobachteten Fälle von Knochen- und Knochenhautentzündung nach Influenza hier niederlegen. Es wird genügen, wenn ich z. B. bezüglich des Rumpfes anführe, daß ich außer dem in meiner ersten Arbeit angeführten Falle von Ostitis der Wirbelsäule, bei dem sich, um das hier nachzutragen, eine Einschmelzung fast des ganzen Bogens des 4. Brustwirbels fand (keine Tuberkulose!) keinen weiteren Fall mehr beobachtet habe. Dagegen habe ich noch 2 Fälle von Rippenperiostitis behandelt, ferner 2 Fälle von Osteomyelitis des Brustbeins, die zur Operation kamen, bei deren einem aber Syphilis nicht mit Sicherheit, jedoch mit einiger Wahrscheinlichkeit auszuschließen war.

Ueber 3 Kranke, die an Ostitis bezw. Periostitis der Beckenknochen litten, will ich nur kurz einiges berichten.

Eine Frau D. aus Königslutter, hier, wo sie zu Besuch weilte, von Herrn Koll. Fürbringer an Influenza behandelt, erkrankte im Anschluß daran an Schmerzen im Unterleibe, deren Ursprung nicht sicher festgestellt werden konnte. Die Kranke begab sich nach Hause (auswärts), und dort kam es bald zum Aufbruch eines Abscesses in der Falte zwischen linkem Labium majus und Oberschenkel. Da eine Fistel zurückblieb, wurde von dem behandelnden Arzt (Dr. Diesing, Königslutter) die Kranke an mich verwiesen. Ich fand und operierte eine Osteomyelitis des linken Schambeines (ohne Nekrose), die sich auch auf die rechte Hälfte erstreckte. Mit gut granulierender und sehr verkleinerter Wunde auf dringenden Wunsch entlassen, erkrankte die Patientin noch am selben Abende unter den Zeichen schwerer Influenza (Erkältung beim Transport), bekam heftige Intercostalneuritis, Spinalmeningitis, aufsteigende Neuritis und Parese, Cerebralmeningitis und starb am 13. Tage nach der Entlassung, 13. Febr. 1897. Eine mit Hilfe von Herrn Dr. Henking vorgenommene Lumbalpunktion war ergebnislos verlaufen.

Interessant ist die Thatsache, daß die Verwandten der Frau, bei denen sie hier starb, wenige Tage später sehr schwer an Influenza erkrankten, die sie noch nie gehabt hatten, später auch ihre Tochter.

Ein junger Mann wurde kürzlich von mir an typischer Influenza behandelt, die in der Hauptsache in 5—6 Tagen ablief. Er behielt heftige Intercostalneuritis der linken Seite (4.—6. Nerv) mit Herzpalpitationen und Herzangst zurück. Am 12. Tage bekam er ungeheuer heftige Ischias der rechten Seite. Da ich sie mir nicht recht aus einfacher Neuritis erklären konnte, auch Fieber hinzutrat, untersuchte ich das Becken sehr genau von außen und innen und fand schließlich nach einigen Tagen eine leichte Auftreibung und Druckempfindlichkeit des Darmbeins unterhalb der Spina anterior superior. Als das Fieber nicht nachließ, die Auftreibung etwas zunahm, operierte ich trotz Nachlassens der ischiadischen Schmerzen den Kranken am 21. Tage nach dem Auftreten der Krankheit, indem ich von der Darmbeinkante einen Schnitt leicht schräg nach abwärts und einwärts führte. Ich fand eiterige Ostitis des vorderen Endes des Darmbeines mit Eitersenkung an der Innenfläche nach dem kleinen Becken zu. Der Be-

fund ergab die Richtigkeit meiner Annahme, daß die Ischias Folge einer Erkrankung der Beckenknochen sei. Der Kranke, der auch noch kurz darauf eine Ostitis der 7. rechten Rippe bekam, ist jetzt fast geheilt. Ich hatte nach Wegnahme des erkrankten Teils des Darmbeins an der Innenfläche des noch gesunden Teils entlang gehend ein Drain von vorn nach hinten zur Gesäßgegend durchgeführt.

Da ich den Kranken vor 2 Jahren an gonorrhoischer Kniegelenksentzündung behandelt habe, ist vielleicht der Fall für einen scharfen Skeptiker nicht ganz einwandsfrei. Ich bemerke aber, daß seitdem kein Zeichen von Gonorrhöe mehr vorhanden war, und der enge Zusammenhang zwischen Influenza und nachfolgender Knochenerkrankung doch für die Annahme einer Influenzaostitis fast ein zwingender Beweis ist.

Im 3. Fall handelt es sich um eine junge Frau, die schon einige Wochen krank war, als ich von dem behandelnden Aerzte, Herrn Dr. Steinmeyer, zugezogen wurde (2. April 1895). Nach dessen und der Kranken Angabe war sie früher immer gesund, war im Januar an Influenza erkrankt und bekam vor etwa 4 Wochen heftige Schmerzen in den Beinen, im Kreuz und Gesäß, die erwartete Regel blieb aus, die Kranke fühlte sich sehr elend. Die Schmerzen nahmen immer mehr zu, gingen in das ganze rechte Bein über und waren so heftig, daß die Kranke sich nicht mehr bewegen, auch ohne die entsetzlichsten Schmerzen nicht mehr bewegt werden konnte, so daß es schließlich unmöglich war, sie auch nur auf das Stechbecken zu heben. Mehrmalige tägliche Morphiumeinspritzungen linderten die Leiden einigermaßen; die Kranke kam sehr herunter, zumal da, anfangs wenigstens, hohes Fieber bestand; nach etwa 2 Wochen ließ es nach. Der Sitz und Ursprung der Schmerzen war unklar, da sich nirgends eine entzündliche Schwellung oder dergl. fand. Schließlich, als nach Ende März wieder Fieber und sogar ein Schüttelfrost auftrat, vermuteten Herr Dr. Steinmeyer und Herr Dr. Wichmann (Nervenarzt), welcher Mitte März zugezogen war, einen verborgenen Abceß, wahrscheinlich im Becken. Ich fand bei der sehr heruntergekommenen fiebernden Frau die typische Gaumenrötung, belegte Zunge, Druckschmerzhaftigkeit fast aller Nervenstämme, besonders lebhaft des Plex. brachialis beiderseits (die Kranke hatte auch spontan Schmerzen in den Armen), der meisten Intercostalnerven, sämtlicher großen Nervenstämme am rechten Beine, besonders des Ischiadicus, und der Sacralnerven. Am Becken war äußerlich nichts zu finden, bei Abtastung der Beckenschaufel durch den eingefallenen Leib hindurch aber eine Ausfüllung der rechten Beckenschaufel durch eine mäßig dicke, unverschiebliche, fest haftende Auflagerung, die sich, wie die Untersuchung per vaginam ergab, auch herunter nach dem kleinen Becken erstreckte. Fluktuation war nicht zu fühlen, ich hatte nur das Gefühl von leichtem Oedem, die Abtastung war schmerzhaft.

Gemäß der nun von Herrn Dr. Steinmeyer und mir gestellten Diagnose auf Periostitis ossis ilei, die durch Kompression der Nerven an ihren Austrittsstellen aus der Bauchhöhle oder direktes Uebergreifen der Entzündung auf sie die sämtlichen Erscheinungen erklärte, bekam die Kranke Natr. salicyl. mit Antipyrin, wurde schnell besser und konnte schon Anfang Mai das Bett verlassen. Die Auftreibung der Beckenschaufel war bis dahin

sehr zurückgegangen, fast ganz verschwunden. Die Kranke erholte sich langsam, ist aber seit jener Zeit immer sehr empfindlich gegen Erkältungen geblieben. Trotz Gebrauchs verschiedener Antinervina, von Kohlensäurebädern, einer Badekur in Wiesbaden, Massage, Elektrisieren, ist sie ihre Intercostalneuritis nie ganz los geworden, wird leicht elend und abgespannt, hat mehrere leichte influenzaartige Anfälle gehabt, auch einige Monate an Spitzenkatarrh gelitten, endlich monatelang an den unangenehmen Gaumenschmerzen bezw. Parästhesien. Während des einen Influenzaanfalles mußte sich die Tochter der Kranken legen, während des anderen einer ihrer Söhne, zugleich hatte auch ihr Mann leichte Influenzabeschwerden.

Es könnte in diesem Falle vielleicht etwas zweifelhaft erscheinen, ob die Periostitis des Darmbeines eine Folge von Influenza war, da sie so schnell auf die ersten Erscheinungen gefolgt ist, meist vielmehr ein längerer Zwischenraum besteht. Aber die zugleich bestehenden Neuralgien u. a. oben erwähnte Erscheinungen, der Erfolg der Therapie und die jahrelangen Nachwirkungen, die man nach gewöhnlicher Ostitis nicht findet, lassen die Annahme einer durch die Influenza hervorgerufenen oder mindestens begünstigten Periostitis als sehr wahrscheinlich erscheinen, zumal da auch die Art und der Verlauf derselben ein nicht ganz gewöhnlicher ist.

Eine bei einer jungen Frau von mir im März v. J. beobachtete Periostitis costae konnte ich nicht mit Sicherheit auf Influenza zurückführen, da wohl manches, namentlich die Anamnese, die noch bestehenden Nebenerscheinungen, der Verlauf (Heilung in 3 Wochen), für einen Zusammenhang mit der Influenza sprach, ich aber diese selbst nicht beobachtet hatte.

Von den Gliedern waren am häufigsten die unteren Gliedmaßen betroffen. Und an diesen kam auch am häufigsten die 3. Form der Knochen- und Knochenhautentzündung, die eiterige vor. Doch bildete sie trotzdem noch eine Ausnahme gegenüber der einfachen plastischen Entzündung, die sich, wie schon früher erwähnt, namentlich am Schienbein in den verschiedensten Graden sehr häufig fand. Es ist letzteres nicht wunderbar, wie ich schon in meiner früheren Arbeit auseinandergesetzt habe, da nach den Untersuchungen Ponfick's[1]) und den neueren klinischen genauen Beobachtungen das Knochensystem und gerade häufig die Unterschenkelknochen Ablagerungsstätten für Infektionsträger sind[2]).

Nächst den Unterschenkelknochen erkrankten am häufigsten die Fußknochen, dann in weiterem Abstande Oberschenkel und Unterarm. Am Oberarm habe ich keine sicher auf Influenza zurückzuführende Knochenerkrankung gesehen, am Schulterblatt eine einfache Peri-

1) Ponfick, Ueber Metastasen und deren Heilung. Berl. klin. Wochenschrift, 1893, No. 46.

2) Beim Typhus betreffen 86 v. H. aller Knochenerkrankungen das Schienbein. Siehe Klein, Ostitis typhosa. Diss. Kiel. 1896.

ostitis der Hinterfläche erst neulich bei einer Diakonisse, die vor einigen Jahren Influenza durchgemacht hatte und seitdem sich nicht vollständig erholen wollte und 3 Wochen vor ihrer Meldung bei mir wieder an Schnupfen, Husten, Kopfschmerzen, Gliederschmerzen, Fieber erkrankt war und noch an Intercostalschmerzen, Gaumenrötung, Zungenbelag mit Himbeerzunge, Appetitlosigkeit litt. Sie klagte hauptsächlich über Schmerzen in der rechten Schulter hinten und nach der Wirbelsäule zu, namentlich bei Bewegungen. Es bestand eine deutliche Verdickung über dem Schulterblatt unterhalb der Spina scapulae ohne Hautödem oder Rötung, Pseudofluktuation (in jeder Richtung geprüft), Druckschmerzhaftigkeit (auch am Rande des Schulterblattes). Eine Myositis glaubte ich ausschließen zu müssen, da die Schwellung sich streng auf das Schulterblatt beschränkte. Ruhe, PRIESSNITZ'sche Umschläge, Natr. salicyl. mit Antipyrin (beim probeweisen Aussetzen nach der 2. Flasche wieder Verschlimmerung, so daß die Kranke wieder nach der Medizin verlangte) brachte innerhalb fast dreier Wochen Heilung.

Bei einer anderen Kranken war der Zwischenraum zwischen der Influenza und der Knochenerkrankung ein längerer, aber der Zusammenhang deutlich zu verfolgen, wie die (abgekürzte) Krankengeschichte zeigt:

Gertrud H., 8 J. alt, aus Braunschweig, früher immer gesund, erblich nicht belastet, erkrankte September 1897 an Influenza (Dr. FELDHAUSEN) und behielt danach den ganzen Winter Husten, kam herunter, wurde blaß (keine Tuberkelbacillen nachweisbar) und wurde schließlich im Juli nach Reichenhall geschickt. Eine dort bemerkte leichte Vorwölbung hinten oben wurde als beginnende Skoliose aufgefaßt und daher Turnen verordnet. Das von seinem Husten befreite, aber immer noch blasse und etwas magere Kind wurde mir am 26. Sept. wegen der noch bestehenden bezw. größer gewordenen Vorwölbung am linken Schulterblatt zugeführt. Wegen der Form derselben, — der innere Schulterblattrand und innere obere Schulterblattwinkel waren von den Rippen durch eine deutlich fluktuierende Anschwellung abgehoben, — und des Verlaufes u. s. w. nahm ich Eiteransammlung unter dem Schulterblatt infolge von Rippencaries an und machte eine Probepunktion. Sie ergab gewöhnlichen Eiter. Bei der am nächsten Tage vorgenommenen Operation stellte es sich heraus, daß eine eiterige Ostitis bezw. Periostitis des inneren Teiles des Schulterblattes besonders auf der den Rippen zugewandten Seite vorlag: der Eiter war dick, nicht käsig, er enthielt einige nekrotische Bindegewebsfetzen und kleine Knochenstückchen. Nach oben, nach der Schulter zu, hatte er einige Gänge gegraben. Nach Auskratzung der Wundfläche, Reinigung, Drainage und Naht erfolgte bis zum 7. Okt. völlige Heilung. Das Kind erholte sich nun schnell, hat aber im Januar d. J. mit der gesamten Familie (Vater einige Zeit bettlägerig) sich an der in Braunschweig damals herrschenden Influenzaepidemie beteiligt.

Der Eiter ist leider nicht auf Mikroorganismen untersucht worden.

An den langen Röhrenknochen habe ich sowohl die Diaphyse als auch die Epiphyse erkrankt gefunden. Die Erkrankungen der

ersteren bieten nach dem, was ich schon oben erwähnt habe, nicht viel Besonderes. Meist an der Tibia als plastische Entzündung auftretend lokalisierte sich das Leiden hauptsächlich in deren unterer Hälfte; einige Male war der innere Knöchel betroffen, 3 mal war der untere Teil der Fibula und namentlich der äußere Knöchel erkrankt: Schwellung, Oedem, lebhafte Druckempfindlichkeit, fast stets Verschlimmerung beim Umhergehen, meist schnelle Besserung beim Liegen und Gebrauch von Natr. salicyl. mit Antipyrin, aber oft noch wochen- und monatelang zurückbleibende Verdickung des Knochens. Vereiterung oder eiterige Osteomyelitis habe ich seit meiner früheren Arbeit (Ende 1894) nicht wieder gesehen. Bei den wegen Osteomyelitis sonst in diesem Zeitraume Operierten ließ sich ein Zusammenhang mit der Influenza nicht nachweisen, während in obigen Fällen die Knochenerkrankung direkt im Anschluß an Influenza (meist von mir selbst festgestellt und behandelt) oder nur wenige Wochen später aufgetreten war.

Die Epiphysen sind nicht selten befallen, und ihre Erkrankung ist in den meisten Fällen die Ursache des sogenannten Gelenkrheumatismus bei der Influenza. Sehr häufig klagen Influenzakranke über Gelenkschmerzen, haben dann und wann auch leichte Anschwellung der Gelenke, in manchen Fällen wirklichen Erguß in das Gelenk. Seitdem ich die Gelenke regelmäßig genau untersucht habe, konnte ich feststellen, daß die Entzündung und die mit ihr verbundenen Gelenkschmerzen wohl ohne Ausnahme auf einer mehr oder minder schweren Ostitis der Epiphyse beruhen. Zum Teil ging das aus der Druckempfindlichkeit der betreffenden Teile, zum Teil aus der gleichzeitigen Auftreibung derselben, zum Teil aus der späteren Verdickung hervor, wobei sich die Weichteile als gesund erwiesen. Ich habe auch ein paar Fälle beobachtet, in denen nur auf einer Seite der Epiphyse der Knochen sich verdickte. Schon in meiner früheren Arbeit habe ich über eine solche Beobachtung am äußeren Knorren des Oberschenkels eines älteren Mannes (Fall 26), der, nebenbei gesagt, noch 2 Jahre lang an Influenzabeschwerden gelitten hat, berichtet. Einige dieser Gelenkerkrankungen hatten einen äußerst langwierigen Verlauf, und dieser ähnelt bisweilen so dem der Tuberkulose, daß ich Gelenktuberkulose bis zu der ein paarmal wegen Vereiterung notwendig gewordenen Resektion annahm, welch' letztere dann durch den pathologisch-anatomischen Befund mich belehrte, daß ich mich geirrt hatte.

Auch die Erkrankungen der kleinen Röhrenknochen können leicht den Verdacht auf Tuberkulose erwecken; die Anamnese und der Verlauf führen aber doch schließlich zur richtigen Diagnose. So habe ich 3 mal Auftreibungen von Fingergliedern gesehen, die das Bild der tuberkulösen Spina ventosa boten, 2 mal bei Erwachsenen, die auch noch an anderen Stellen an Ostitis erkrankt waren, 1 mal bei einem

12-jährigen, schon früher (p. 292) erwähnten Mädchen, das ebenfalls noch anderweitig erkrankt war. Hier war kein Zweifel, daß Tuberkulose nicht vorlag. Aber bei einem 5-jährigen Kinde, das mir am 11. Okt. 1896 zugeführt wurde, habe ich eine Spina ventosa-ähnliche Auftreibung des 3. Metacarpus behandelt, bezüglich deren ich noch jetzt im unklaren bin, ob es sich um Tuberkulose oder gewöhnliche Osteomyelitis subacuta nach Influenza gehandelt habe. Nach Aussage der Mutter war das Kind etwa 4—5 Wochen vorher an influenzaartigen Erscheinungen erkrankt und war noch matt und elend, als es zu mir gebracht wurde. Außer der charakteristischen Rötung des Gaumens fand ich aber kein Zeichen der überstandenen Influenza mehr, auch keine Auftreibung anderer Knochen. Das sprach nicht sicher für Influenza. Gegen Tuberkulose sprach die Anamnese, nach der die Auftreibung in etwa 8 Tagen zugleich mit leichter Schwellung der Weichteile, die eigentlich erst die Aufmerksamkeit der Mutter erregt hatte, entstanden war, das Fehlen erblicher Belastung, das Schwinden der Auftreibung in einigen Wochen bei Priessnitz-Umschlägen und Darreichen von Natr. salicyl. mit Antipyrin und das Ausbleiben von Recidiven oder anderen tuberkulösn Erkrankungen. Es kann sich demnach um eine Ostitis auf unbekannter Grundlage gehandelt haben.

Selten hat in meinen Fällen unilokuläre Ostitis bezw. Periostitis vorgelegen. Ein solcher Fall ist der folgende:

Frau verw. W., hier, 51 J. alt, bis zum Jahre 1895 im wesentlichen gesund, wurde vom 7.—13. Dez. 1895 von mir wegen Influenza behandelt, die ohne besondere Komplikationen verlief. Wie mir die Frau später erzählte, hat sie sich seit jener Zeit nie recht wohl gefühlt, wurde bei der leichtesten Anstrengung leicht schlaff, erkältete sich leicht und hatte dann Ziehen in den Gliedern, Kopfschmerzen, Schnupfen, wurde auch leicht appetitlos, fröstelte häufig. Nach einer solchen „Erkältung“ Ende August 1897 bekam sie Schmerzen an der Außenseite des linken Unterschenkels, die allmählich eher zu- als abnahmen, die Gegend schwoll an, und als das Gehen immer schwerer wurde, ließ sie mich am 15. September rufen. Der von mir erhobene Befund war folgender: Etwas angegriffenes Aussehen der früher sehr gesund aussehenden rotbäckigen Frau, streifige Rötung der vorderen Gaumenbögen, etwas belegte Zunge. Einige Intercostalnerven auf Druck sehr empfindlich. An der Außenseite des linken Unterschenkels unten vom Knöchel bis etwa 12 cm hoch herauf mäßige Schwellung, blaurote Verfärbung, Stehenbleiben des Fingerdruckes in der Haut, starke Druckempfindlickkeit des Knöchels, leichter Erguß in das Fußgelenk, an der Verstreichung der Gruben vor den Knöcheln und deutlichem Fluktuationsgefühl kenntlich. Kein Fieber. Bewegungen im Fußgelenk schmerzfrei. Unter Ruhe, Priessnitz'schen Umschlägen, Gebrauch einer Natr. salicyl.-Antipyrinlösung trat schon nach 3 Tagen eine wesentliche Besserung ein, indem die Schwellung etwas zurückging, die blaurote Verfärbung abgeblaßt war, der Erguß im Fußgelenk fast verschwunden war, die spontanen Schmerzen aufgehört hatten. Die weitere Besserung bezw. Heilung ging dann etwas langsamer vorwärts, doch war bis zum

5. Okt. soweit Heilung erfolgt, das ich die Kranke aus der Behandlung entließ und nur noch etwas Schonung verordnete. Das untere Ende des Wadenbeines und namentlich der äußere Knöchel waren bei der Schlußuntersuchung noch deutlich verdickt und verbreitert, auch noch etwas druckempfindlich. Es ist, wie ich später hörte, noch längere Zeit Empfindlichkeit beim Gehen geblieben.

Als eine besondere Eigentümlichkeit, aber große Seltenheit der Knochenerkrankungen bei der Influenza dürfte wohl die Erweichung der Knochen zu betrachten sein. Nachdem schon früher in der Litteratur über einen Fall berichtet wurde, — ich habe ihn in meiner schon mehrfach erwähnten Arbeit angeführt, — in dem sich an die Influenza eine allgemeine Osteomalacie anschloß, habe ich gestern in meinem Vortrage über Ostitis fibroplastica nebenbei über den seltsamen Fall gesprochen, daß bei einem an Influenza leidenden Fräulein nach einem Trauma sich eine entzündliche Erweichung der von der Verletzung betroffenen Fußgelenksknochen einstellte. Zugleich sah ich mich veranlaßt, den Verdacht auszusprechen, daß der etwas ausführlicher erörterte Fall von Ostitis fibroplastica des unteren Oberschenkelendes vielleicht auch mit der Influenza in Zusammenhang stehe.

Wenn ich die Besprechung der Lokalisation der Knochenerkrankungen bei der Influenza mit einer Hervorhebung der Fußknochen beschließe, so nötigt mich dazu der besondere Verlauf der Erkrankung der kurzen Knochen des Fußes. Sind die Metatarsi erkrankt, und ich habe mehrere derartige Fälle behandelt, kann also aus eigener Erfahrung berichten, so schwillt einfach die Gegend über dem betreffenden Knochen an, ist druckempfindlich oder spontan empfindlich u. s. w. Die Schwellung kann in einigen Wochen zurückgehen und vollständige Heilung erfolgen, oder es kommt zur Vereiterung, oder fortbestehende Schmerzen nötigen schließlich zum operativen Eingriff. Zwei kurze Krankengeschichten mögen dies beleuchten.

Minna W., 5 J., Kind des Maurers W. zu Braunschweig, wurde mir am 6. April 1898 von Herrn Kollegen Weichsel zur Untersuchung behufs etwaiger Operation zugewiesen. Das Mädchen, erblich nicht belastet, hatte im Februar, etwa 8 Wochen vorher, heftige Influenza durchgemacht: starker Schnupfen mit Fieber, Halsschmerzen, viel Husten, Kopfschmerzen, die noch nicht verschwunden waren, Stiche in der Seite, Appetitlosigkeit. Seit einigen Wochen klagte das Kind über Schmerzen im rechten Fuße, gegen die vergeblich Einreibungen mit Spiritus angewandt waren. Vor $1^1/_2$ Wochen zeigte sich zum ersten Male am innern Fußrande etwas Schwellung. Diese nahm allmählich zu und schließlich rötete sich auch die Haut. Ich fand ausgesprochene streifige Rötung der vorderen Gaumenbögen, starke Schwellung und Rötung der Papillen der Zungenspitze, während der übrige Teil der Zunge stark belegt war, Druckschmerzhaftigkeit beider Supraorbitalnerven, Schwellung und leichte Rötung im Gebiete des Metatarsus I und II, leichte Druckschmerzhaftigkeit dieser Gegend, keine deutliche Fluktuation. Bei der am nächsten Tage im Marienstift

vorgenommenen Operation entleerte sich schon nach Durchtrennung der Haut rahmiger Eiter aus einer kleinen Eiterhöhle und einigen kurzen Eitergängen. Nach deren Auslöffelung gelangte ich in eine frisch gebildete Knochenlade, in der der fast völlig nekrotische Metatarsus und ein kleiner völlig gelöster Sequester desselben enthalten war. Auskratzung, Irrigation, Drainage. Entlassung am 20. April bei fortschreitender Heilung zur häuslichen Nachbehandlung.

Der 2. Fall zeichnet sich dadurch aus, daß, wie mehrmals in meinen Fällen, noch andere Familienglieder als das uns hier interessierende an Influenza erkrankt waren.

Die Frau des Arbeiters Sch. aus Braunschweig, 41 J. alt, suchte mich am 14. April 1897 auf wegen schmerzhafter Schwellung ihres linken Fußes, die ihr das Gehen fast unmöglich machte. Sie gab an, 8 Tage zuvor mit Frostschauer, „tollem" Schnupfen, Husten und Kopfschmerzen erkrankt zu sein, war lahm und „hatte es in allen Knochen". Seit einigen Tagen habe sie mäßige Schmerzen im linken Fuße, nun seien sie aber trotz Einreibens schlimmer geworden, so daß sie keinen Schuh mehr anziehen könne. Befund: streifige Rötung an den Gaumenbögen, belegte Zunge, Druckschmerzhaftigkeit verschiedener Nervenstämme, Schwellung und Druckempfindlichkeit über dem Metatarsus I sin., keine Rötung, kein ausgesprochenes Fieber. Natr. salicyl.-Antipyrinmischung, Ruhe und Priessnitz brachten in einigen Tagen Besserung. Bald aber verschlechterte sich der Zustand wieder, da die Kranke nicht mehr liegen bleiben wollte und gleich darauf auch nicht mehr gut konnte; denn Ende des Monats mußte sich ihr Mann wegen schwerer Erkrankung an Influenza legen. Da sie dessen Pflege ganz allein hatte, — er lag 8 Tage zu Bett, — so verschlimmerte sich ihr Fuß immer mehr; die Schwellung und die Schmerzen nahmen zu, die Haut rötete sich gegen Ende Mai. Am 31. Mai nahm ich die Kranke behufs Operation in das Marienstift und operierte sie am 1. Juni. Fieber bestand nicht. Das Periost war außergewöhnlich stark verdickt, fast sulzig, der Metatarsus morsch, zerfressen, von dickem, weißem, fast käsigem Eiter durchsetzt und am centralen Teile leicht löslich, so daß er mit Hinterlassung eines kleinen Stückes am Großzehengelenk fast ganz entfernt werden konnte. Die Kranke wurde am 26. Juni mit nur noch kleiner, gut granulierender Wunde entlassen, kam aber am 26. Aug. wieder, da die Wunde nicht verheilen wollte (die Kranke war den ganzen Tag auf den Beinen). Es fand sich neugebildeter, aber wieder vereiternder Knochen. Nach nochmaliger Auskratzung und Tamponade, dann Füllung der Höhle mit Glutol Schleich und Sekundärnaht trat völlige Heilung ein. — In dem nach der ersten Operation untersuchten Eiter waren keine Tuberkelbacillen, in einem ausgeschnittenen Stück des verdickten Periosts mikroskopisch keine an Tuberkulose erinnernden Formen (epitheloide Zellen, Riesenzellen, Tuberkel) gefunden worden.

Bei Erkrankung der kurzen Knochen des Fußes wird das Krankheitsbild ein vollkommen anderes, namentlich, sobald der Verlauf kein akuter, sondern subakuter oder chronischer ist. Die bei der Ostitis auftretende Schwellung teilt sich, da gewöhnlich mehrere Knochen an einer Gelenkhöhle beteiligt sind, fast stets einem größeren Gebiete mit, wenigstens ist das sekundäre Oedem oft ein recht ausgebreitetes.

Der Fuß erscheint dann klobig verdickt, das Gehen ist meist bedeutend mehr erschwert, als bei Erkrankung der Metatarsi. Besonders auffällig aber ist die große Empfindlichkeit gegen jeden anhaltenden Druck. Etwas enges Schuhwerk z. B. kann die peinlichsten Schmerzen und Beschwerden hervorrufen. Die Heilung erfolgt, wenn es nicht zur Vereiterung kommt, mitunter auch in anscheinend leichten Fällen sehr langsam. Nach geschehener Heilung bleibt oft noch auf Monate lang große Empfindlichkeit gegenüber ungewöhnlichen Bewegungen zurück. Gehen auf unebenem Boden oder an Abhängen ruft leicht Verschlimmerungen, neue Schwellungen oder mindestens Schmerzen hervor.

In ganz leichten Fällen fehlt fast jede erheblichere Schwellung; dann findet man nur die Druckempfindlichkeit des erkrankten Knochens und vielleicht eine leichte Schwellung über ihm, und dem Kranken wird das Gehen nur schwer, ohne daß er dabei lebhaftere Schmerzen empfindet.

Bei Befallensein der dem Fußgelenk angehörenden Knochen tritt fast stets ein Erguß in das Fußgelenk auf, doch habe ich auch 3 Fälle von Ostitis tali beobachtet, in deren einem der Talus sehr druckempfindlich war und eine leichte Schwellung über dem Kopfe desselben bestand, ohne daß das Fußgelenk sich beteiligt hätte. Bei eiteriger Ostitis, die in meinen Fällen außer in zweien subakut bis chronisch verlief, schwillt das Fußgelenk und seine Umgebung an, es kommt zu einem mäßigen Erguß in das Gelenk, die Schmerzen bei Bewegungen sind mitunter so gering, daß die Kranken und auch der Arzt einen chronischen Rheumatismus oder Tuberkulose vermuten; ist doch mitunter das Gehen noch möglich.

Untersucht man nicht immer jeden Fall genau, so erkennt man unter Umständen das Leiden gar nicht.

So kam im vergangenen Jahre eine Frau zu mir mit Klagen über Schmerzen im Hacken des einen Fußes bei längerem Gehen, namentlich aber beim Stehen. Ich glaubte, da ich die Frau und ihren Mann erst einige Wochen zuvor an Influenza behandelt hatte, den gewöhnlichen Fall der Hackenschmerzen der Influenzakranken vor mir zu haben, da die Ferse bei Druck von unten her etwas empfindlich war. Als ich aber bei Untersuchung der Nervenstämme des Unterschenkels keinen Druckschmerz fand, den ich bei einfachem Hackenschmerz gewöhnlich nachweisen konnte, untersuchte ich das Fersenbein genauer. Es ergab sich nun nicht nur, daß es durchweg empfindlich auf Druck, sondern auch gegenüber dem des anderen Fußes etwas verdickt war (um etwa 3—4 mm im Querdurchmesser). Die von mir verordnete Behandlung wurde nicht streng durchgeführt, namentlich nicht die so notwendige Ruhe. Deshalb zog sich die Krankheit mehrere Monate in die Länge; schließlich aber verschwanden die beim Gebrauch des Fußes und auf Druck auftretenden Schmerzen und die Schwellung gänzlich.

In einzelnen chronischen Fällen entstehen Krankheitsbilder, die den Verdacht auf Gicht erwecken und selbst von geübten Aerzten auch

als Gicht aufgefaßt worden sind, welche Auffassung allerdings durch die Begleiterscheinungen und den weiteren Verlauf als irrig erwiesen wurde. Schon in meiner früheren Arbeit habe ich 2 Fälle beschrieben (Fall 7 und 25), deren Fußbeschwerden von einem Kollegen, der sich meiner Auffassung nicht anschließen konnte, auf Gicht zurückgeführt und dementsprechend behandelt worden waren, d. h. mit Massage und Gehübungen. Danach verschlechterte sich der Zustand derartig, daß beide Kranke seitdem nie wieder gesund geworden sind, während sie bis zu jener Behandlung sich wesentlich gebessert hatten. Es traten neue Influenzaerkrankungen hinzu, Pneumonie, Pleuritis, Endocarditis, Metrorrhagien, bei der anderen Kranken chronische Nephritis; beide sind gestorben. Es fand sich bei beiden nicht der geringste Anhalt für die Annahme von Gicht, wenn man nicht die Fußerkrankung als solche ohne weiteres als Gicht bezeichnen will. Beide Fälle haben aber die von mir schon in meiner früheren Arbeit aufgestellte Behauptung als richtig erwiesen, daß die nach der Influenza auftretenden Erkrankungen der Knochen und Bänder durchaus nicht mittels stark reizender oder angreifender Mittel, seien sie mechanischer oder anderer Art, behandelt werden dürfen. Ich habe die Richtigkeit dieser Behauptung seitdem wieder mehrfach bestätigt gefunden, wenn Patienten, die von anderen Kollegen mit Massage, Jodeinpinselungen, passiven Bewegungen, Gehübungen u. s. w. behandelt und dabei, anstatt besser, schlechter geworden waren, von mir mitunter durch gar nichts weiter als Ruhe und PRIESSNITZ'sche Umschläge in verhältnismäßig kurzer Zeit geheilt wurden.

Ein sehr interessanter, aber bedauernswerter Fall, welcher reichlich Gelegenheit gegeben hat, verschiedene Behandlungsmethoden während seines mehrjährigen Verlaufes durchzuprobieren, der auch von mehreren Kollegen untersucht wurde, ist folgender:

Herr St. aus Braunschweig, Besitzer von Spargelplantagen, der immer gesund gewesen ist, nie an einer geschlechtlichen Krankheit, nie an gichtischen Beschwerden gelitten hat, nie Gries im Urin beobachtet hat, auch bis zum heutigen Tage nicht, erkrankte am 18. April 1896 mit Schmerzen im linken Fuß, angeblich, nachdem er einen engen Stiefel getragen hatte, und ließ mich rufen, als bis zum 20. April die Schmerzen nicht verschwunden waren. Ich fand eine leichte Schwellung über dem Os cuboideum und Druckempfindlichkeit desselben. Die benachbarten Knochen waren völlig unempfindlich. Außerdem bot der Kranke eine belegte Zunge, streifenförmige Rötung des weichen Gaumens, war nicht ganz bei Appetit und gab auf Befragen zu, daß er vor einigen Wochen heftigen Schnupfen mit Kopfschmerzen, Husten, Abgeschlagenheit gehabt habe. Doch habe er als abgehärteter Landmann nicht darauf geachtet, und er legte auch jetzt keinen Wert darauf, gab aber weiter zu, daß er sonst wenig an Schnupfen leide. Vorgreifend bemerke ich, daß er von da an viel an Neuritiden, die er früher nicht kannte, gelitten hat, namentlich der beiden Plexus brachiales, verschiedener Intercostalnerven, des N. occipitalis, bis-

weilen an Halsschmerzen, längere Zeit an Appetitlosigkeit, und daß von da an in seiner Familie die Influenza endemisch geworden ist. Namentlich das eine seiner Kinder, welches zweimal an schwerer fieberhafter Influenza erkrankt ist, hatte viel darunter zu leiden.

Den erkrankten Fuß behandelte ich mit Hochlagerung, Priessnitzschen Umschlägen. Die von mir in solchen Fällen gewöhnlich angewandte Natr. salicyl-Antipyrinlösuug mußte ich absetzen, da sie vom Magen nicht gut vertragen wurde. Bis zum 24. Mai war Heilung erzielt, so daß Gehversuche gemacht wurden. 3. Juni während meines Urlaubs wieder Verschlimmerung nach längerem Gehen und im Anschluß an eine Erkältung (?). Zugleich bestanden Neuralgien im rechten Arm und in der Schulter, so daß der Arm nicht gehoben werden konnte, und lebhafte Druckschmerzhaftigkeit der sämtlichen Nervenstämme am rechten Arme und des Plexus brachialis. Die Schwellung am Fuße verbreitete sich jetzt vom Os cuboideum aus über die benachbarten Teile bis auf die Innenseite und nach vorn über den Vorderfuß. Im Laufe des nächsten Monats ging sie allmählich ganz zurück, so daß der Kranke Anfang August nach leichten Gehversuchen im Zimmer auf der Straße Versuche machen sollte. Anstatt aber nur, wie verordnet, einige Male vor dem Hause auf und abzugehen, dehnte er den Gang über $^1/_4$ Stunde weit aus. Sofort trat noch nach wenigen Stunden eine solche Verschlimmerung mit so anhaltenden Folgen auf, daß der Kranke bis jetzt noch keinen Schritt hat gehen können. Die Schwellung betraf die ganze Fußwurzel, den größten Teil des Mittelfußes, besonders den 1. Metatarsus und die große Zehe, welche namentlich auf der Sohlenseite verdickt und empfindlich waren, besonders auf Druck. Die Haut, an den übrigen Stellen blaß, war hier leicht gerötet. Es war die Schwellung keine eigentlich ödematöse, die Haut war prall und fest außer in den abhängigen Teilen, wo weiches Oedem bestand. Die Schwellung griff in den nächsten Wochen, als kräftigere Heilmittel versucht wurden, wie Blutegel, Jodpinselung, leichte Massage unter Benutzung von Ichthyol, Salicylsalbe, Terpentin, weiter um sich. Es wurden ergriffen die Fußsohle, die prall anschwoll und im Gebiete des inneren Teils der Plantarfascie eine straffe Masse durchfühlen ließ, weiter die ganze Großzehe vom Ballen bis zur Spitze, die hauptsächlich auf der Sohlenseite noch mehr anschwoll und schmerzte, ferner die Ferse, deren Sohlenseite ein dickes, festes, auf Druck aber nur mäßig empfindliches Polster bildete. Die Empfindlichkeit der erkrankten Teile gegenüber örtlichen Maßnahmen war eine außerordentliche. Besonders auffällig war auch bei diesem Kranken wie bei allen, bei denen ich in solchen Fällen zur Ruhigstellung der Teile einen Gypsverband anlegte, daß er auch bei noch so guter und dicker Polsterung durchaus nicht vertragen wurde. Erst bei völliger Schonung des Fußes und Vermeidung von weiteren Heilversuchen außer Priessnitz'schen Umschlägen trat Ende September Besserung ein, die aber von Anfang November an fast gar keine Fortschritte mehr machte. Damals bestand noch eine leichte Verdickung der Innenseite der Sohle und der Innen- und Sohlenseite der Großzehe, Innen- und Rückseite des Fußes. Die Großzehe hatte eine leichte Beugekontraktur angenommen. Der zuerst erkrankte Knochen, das Os cuboideum, war auf Druck noch etwas empfindlich. Als im Dezember und Januar Versuche mit Karboleinspritzungen gemacht wurden, trat scheinbar etwas Besserung ein, aber bald gefolgt von Verschlimmerung, als heiße Sandbäder, leichte Massage angewandt wurden. Jetzt schwoll wieder die Innen- und Sohlenseite des Fußes an, ferner der ganze Fuß-

rücken bis zum Fußgelenk. Am Gelenkspalt zwischen Os naviculare und Talus bildete sich auf der Innenseite eine flache, fluktuierende Anschwellung, dann schwoll das Fußgelenk an und schließlich trat noch Sehnenscheidenentzündung des M. tibialis anticus hinzu. Der Verlauf ist bisher ein wechselnder gewesen. Es wurden nur Priessnitz'sche Umschläge vertragen; bei jeder anderen örtlichen Behandlung trat Verschlimmerung ein. Unter anderem, — ich will hier nicht alle Einzelheiten anführen, — bildete sich auf der Fußsohle in der Mitte der Plantarfascie nahe deren Innenrande eine flache Geschwulst von der Größe einer halbierten länglichen Haselnuß Ende 1897 aus, deren Reste jetzt noch zu fühlen sind, ein Produkt der von mir früher beschriebenen Fasciitis plantaris. Gar nicht vertragen wurde die von mir nach dem Chirurgenkongresse 1898 versuchte Heißluftbehandlung. Jetzt hat der Fuß nach monatelanger Anwendung von Priessnitz'schen Umschlägen fast normale Formen angenommen. Doch ist die Sohle noch etwas hart, der Fußrücken leicht verdickt, der ganze Fuß etwas steif und etwas empfindlich auf Druck an verschiedenen Stellen. Der Kranke fühlt selbst, daß er noch keine Steh- und Gehversuche machen darf.

Auf einen operativen Eingriff hat er sich nie einlassen wollen.

Ich will Sie nicht weiter mit langen Krankengeschichten belästigen, sondern nur noch ein paar im Auszuge bringen, die geeignet sind, ein Bild dieser Fußknochenerkrankung, welche in den von mir nicht von Anfang an behandelten Fällen gewöhnlich als Rheumatismus aufgefaßt wurde, zu geben.

Helene K., Dienstmädchen, 19 Jahre, aufgenommen ins Marienstift am 3. Dez. 1896. Seit einigen Wochen im Anschluß an „schwere Erkältung" (Schnupfen, Halsschmerzen, Kopfschmerzen u. s. w.) Schmerzen im linken Fuß und zunehmende Schwellung, so daß sie kaum noch auftreten kann. Vom Arzt ohne Erfolg mit Jod behandelt.

Befund: starke Schwellung des linken Fußes, besonders auf dem Fußrücken, und starke Druckempfindlichkeit besonders an der Grenze zwischen Fußwurzel und Mittelfuß, keine Fluktuation, keine Rötung. — Behandlung: Natr. salicyl 7,0, Antipyrin 3,0 auf Aq. 150,0. Priessnitz. Später darunter noch Naftalan, bedeckt mit Gummipapier. 20. Dez. schmerzfrei, Fuß fast abgeschwollen. 15. Jan. noch leichte Schwellung. Metatarsus V und Os cuboideum, sowie Fußsohle, die sich etwas verdickt anfühlt, auf Druck noch recht empfindlich, sonst schmerzfrei. Februar Besserung nur langsam. 20. März auf Wunsch entlassen, nachdem seit Anfang März vorsichtig geübte Gehversuche gut ausgefallen waren. Fuß im ganzen noch etwas verdickt. Fußwurzelknochen fast sämtlich auf Druck noch empfindlich, ebenso der 5. Mittelfußknochen.

Baronin v. A., 54 Jahre alt, früher sehr abgehärtete Dame, erkrankte Anfang Januar 1898 an ungewohnt heftigem Schnupfen, anhaltendem Husten, Kopfschmerzen, Abgeschlagenheit, Appetitlosigkeit, Ziehen im Körper und läßt mich wegen heftiger Bruststiche am 12. Jan. rufen. Ich fand Intercostalneuritis, Gaumenrötung, Zungenbelag mit Schwellung und Rötung der vorderen Papillen. Verschwinden der spontanen Schmerzen auf mehrere Dosen Phenacetin. 18. Febr. Seit mehreren Tagen Schmerzen im rechten Fuße, namentlich beim Gehen, Ziehen im Körper, etwas Abgeschlagenheit. — Fußrücken außen etwas geschwollen. Os cuboideum auf

Druck sehr empfindlich. Langsame Heilung. 26. April nach Wiesbaden wegen noch bestehender Druckempfindlichkeit des Knochens und leichter Polyneuritis. Jetzt noch Gehen auf unebenem Boden unangenehm, bei stärkerer Anstrengung Schwellung. Starke Empfindlichkeit gegen Erkältung.

Hermann K., 48 Jahre alt, Arbeiter. 29. Juli 1898; vor 2 Jahren Influenza. Seitdem Schmerzen auf den Fußsohlen und in den Fersen, „als ob er auf etwas stände". Vor kurzem nach Erkältung mit heftigem Schnupfen Schwellung der Füße, namentlich des rechten. Vor einigen Tagen sei dieser noch über dem Mittelfuße sehr dick gewesen, jetzt aber besser. Wegen Schmerzen aber Stehen auf längere Zeit nicht mehr möglich. Befund: streifenförmige Gaumenrötung, starke Druckschmerzhaftigkeit einiger Intercostalnerven, beider Schienbeine, namentlich in der unteren Hälfte, leichtes Oedem über dem Os cuneiforme III und Basis des 4. und 5. Metatarsus und starke Druckempfindlichkeit dieser Knochen. Priessnitz und Natr. salicyl. c. Antipyr. 16. Aug. Arbeit wieder aufgenommen.

Louis H., 38 Jahre, Kaufmann. 15. März 1898: vor 2 Jahren Influenza, von mir behandelt (bettlägerig). Seitdem Neigung zu Erkältungen. Jetzt wieder „erkältet" mit Schnupfen, Kopfschmerzen, heftigem Seitenstechen. April: Intercostalneuritis, Fußsohlenschmerzen (Neuritis plantaris), Druckschmerzhaftigkeit und leichte Verdickung der Tibien, Schwellung über dem Metatarsus V sin., starke Druckempfindlichkeit. Langsame Heilung. Jetzt noch Fußsohlen- und Schienbeinschmerzen.

Es mögen diese Krankengeschichten, die ich noch vermehren könnte, genügen. Unter den hier nicht angeführten Kranken habe ich 5mal den Calcaneus, 4mal das Os naviculare, einmal die Ossa cuneiformia erkrankt gefunden, einige Male finde ich in meinen Büchern nur verzeichnet Ostitis metatarsi und Ostitis der Fußwurzel. Die Ostitis des Metatarsus erzeugt klinisch Bilder, die vollständig dem der bei Soldaten so häufig beobachteten „Fußgeschwulst" gleichen: Schwellung des Mittelfußes, lebhafte Schmerzen beim Gehen oder Unmöglichkeit zu gehen. Und ich weiß nicht, ob dieser oder jener Fall einer solchen „Fußgeschwulst", die bekanntlich Kirchner [1]), Schulte [2]) und Stechow [3]) auf einen Bruch der Mittelfußknochen durch indirekte Gewalt zurückführen, nicht doch einer Ostitis seine Entstehung verdankt. Der klinische Verlauf, namentlich die unter Umständen in 4—6 Wochen durch Ruhe erzielte Heilung, kann in beiden Fällen gleich sein. Das Röntgen-Bild ist nur maßgebend, wenn es eine wirkliche Bruchspalte oder Verschiebung der beiden Bruchenden erkennen läßt. Verdickung des Knochens kann sowohl von einem früheren Bruche als von einer

1) A. Kirchner, Ueber das Wesen der sogen. Fußgeschwulst. Wiesbaden, 1898.

2) Schulte, Die sogen. Fußgeschwulst, von Langenbeck's Arch. f. klin. Chir., Bd. 55, Hft. 4.

3) Stechow, Fußödem und Röntgen-Strahlen. Deutsche militärärztliche Zeitschrift, 1897, No. 11.

Ostitis bezw. Periostitis herrühren. Ich halte es für etwas gewagt, jede „Fußgeschwulst" beim Soldaten auf einen Bruch eines Metatarsus zurückzuführen, mag diese Ursache auch in den meisten Fällen vorliegen. In 2 meiner Fälle von Ostitis metatarsi war Heilung eingetreten, die Fußgeschwulst verschwunden, nur noch eine Verdickung des Metatarsus ziemlich in der Mitte vorhanden (bei einem älteren Manne des 5., bei einer Frau allerdings des 1.), so daß man hätte annehmen können, es habe sich um einen Bruch, der nun mit Callusbildung ausgeheilt sei, gehandelt. Diese Annahme hätte namentlich bei dem Manne eine gewisse Berechtigung, weil er Landarbeiter war, also nach KIRCHNER's Auffassung leicht Gelegenheit zur Erwerbung eines Metatarsusbruchs gegeben war, und weil bei Ruhe und PRIESSNITZschen Umschlägen die Heilung in 5 Wochen eingetreten war. Sie war aber nur eine scheinbare. Wie so häufig, ja gewöhnlich bei diesen Ostitiden ein Stillstand im Heilungsverlauf oder wieder eine Verschlimmerung auftritt, wenn der Fuß zu zeitig gebraucht wird, kam es auch bei jenen Beiden zur erneuten Anschwellung und Schmerzhaftigkeit, so daß nach einigen Wochen die Aufnahme in das Krankenhaus wieder notwendig wurde und sogar die Operation. Es fand sich eine eiterige Ostitis des betreffenden Metatarsus mit geringer Eiterbildung; das ganze Mark war in weißgelben Eiter umgewandelt, die Knochenmasse offenbar nekrotisch, Periost sehr verdickt.

Das RÖNTGEN-Bild hätte in den beiden Fällen höchstwahrscheinlich eine Verdickung des betr. Knochens gezeigt, von der man mit Bestimmtheit nicht hätte sagen können, ob es sich um einen Callus nach geheilter Fraktur oder nach geheilter Ostitis bezw. Periostitis handele.

Ohne mich aber bei dieser Frage, die ich hier nur streifen wollte, länger aufzuhalten [1]), halte ich es für richtiger, noch in aller Kürze einige Krankengeschichten anzuführen, die geeignet sind, einen Einblick in die bedeutende Einwirkung der Influenza auf das Knochensystem zu geben, die zum Teil auch den Beweis liefern, daß offenbar gewisse Familien zu Knochenerkrankungen unter dem Einflusse der Influenza disponiert sind. Ich habe diese Eigentümlichkeit mehrfach beobachtet. Ich darf Sie z. B. wohl erinnern an den in meinem Vortrag über die fibroplastische Ostitis erwähnten Fall von traumatischer Erweichung der Fußgelenksknochen nach Influenza bei einem Fräulein, dessen Mutter gleichzeitig an Periostitis der Schienbeine u. s. w. litt.

Ich habe die Mutter der Seite 274 erwähnten Ida Fr. dreimal an Influenza behandelt, das erste Mal Anfang der neunziger Jahre; damals hinterließ die Krankheit keine nachhaltigen Beschwerden. Beim zweiten Male, Herbst 1895, und beim dritten Male, Mai bis Juni 1897, traten

1) Anm. Ich muß allerdings bemerken, daß der Bruch bei der „Fußgeschwulst" der Soldaten gewöhnlich den 3. und 4. Metatarsus betrifft, bei der Influenza-Ostitis der 1. und 5. erkrankt ist.

wenige Tage nach dem Beginn der Krankheit, welche wegen Fiebers, Polyneuritis und beträchtlicher Allgemeinbeschwerden Bettruhe verlangte, heftige Schmerzen im rechten Handgelenk auf, wobei ich außer starker Schwellung desselben und mäßiger Empfindlichkeit seines distalen Teils Rötung besonders seines centralen Teils und sehr große Empfindlichkeit der Radiusepiphyse feststellte. Nach dem Schwinden des Ergusses blieb beide Male eine lange anhaltende Auftreibung und Druckempfindlichkeit der Radiusepiphyse zurück.

Also ein osteogener Rheumatismus, hervorgerufen durch epiphysäre Ostitis!

Am 31. März 1895 nahm ich eine auf der Durchreise hier befindliche Dame aus Havanna, Frau L., 28 Jahre alt, in Behandlung, die mit ihrem Manne vor etwa 10 Tagen an Schnupfen, Husten, Frost und Fieber erkrankt war. Einige Tage später bekam sie heftige Schmerzen in den Unterschenkeln, die so zunahmen, daß sie kaum noch gehen konnte. Zugleich trat ein roter Ausschlag auf, der sie etwas beunruhigte. Befund: auf dem Rücken der Hände durchschnittlich fünfpfennigstückgroße, rote bis blaurote, etwas erhabene, zum Teil nicht ganz geschlossene Ringe, deren Reste z. T. nur Halbmondform besitzen, z. T. in einander übergehen, deren Mitte blaß und nicht erhaben ist [1]). Oedem über beiden Schienbeinen und masernartiger Ausschlag, besonders über deren unterer Hälfte, starke Druckempfindlichkeit der Schienbeine. Beide Condyli femoris externi auf Druck gegen die Unterseite von außen her sehr empfindlich, kein Erguß im Gelenk. Zunge belegt (weitere Aufzeichnungen über den Befund der Mundhöhle habe ich nicht). [Beim Ehemanne streifenförmige Rötung des weichen Gaumens, belegte Zunge, Frösteln, etwas Abgeschlagenheit.] Ausschlag in den nächsten Tagen verschwunden. Oedem der Unterschenkel und Schmerzen schwinden unter Natr. salicyl-Antipyrin. Dabei starke Schweiße. 14. April aufgestanden. 16. April plötzlich nach dem Aufstehen Schmerzen im linken Handgelenke: Schwellung nur an der Außenseite des Gelenks und Radialseite der Ulnaepiphyse. Nach 3 Tagen nach erneutem Gebrauch von Natr. salicyl.-Antipyrin nur noch leichte Schwellung und Druckempfindlichkeit der Ulnaepiphyse. 26. April wieder aufgestanden, vorher aber auf mehrere Tage, nachdem das Medikament schon weggelassen war, Ausschlag auf der Streckseite der Hände und rechtem Vorderarm wie im März, zugleich aber auch Petechien vorhanden. 2. Mai ins Bad (Wiesbaden, später Franzensbad). Linke Hand und äußere Kondylen beider Oberschenkel noch etwas empfindlich, letztere nur auf Druck. Letzte Reste erst nach mehreren Monaten geschwunden.

Ueber die 12jährige Tochter Lucie des Bahndirektors Oe., Braunschweig stehen mir folgende Aufzeichnungen aus meinem Buche zur Verfügung: Ende Dezember 1894 Influenza mit heftigen Schmerzen in der Seite. 25. Dez.: Schnupfen, Kopfschmerzen, Fieber, Rötung im Gaumen, Halsschmerzen, Intercostalschmerzen, Appetitlosigkeit. Nach mehreren Tagen besser, aufgestanden, Anfang Januar ausgegangen. Plötzlich 4. Jan. 1895 heftiges Erbrechen und Durchfälle mit Fieber bis zum 7. Jan. An diesem Tage Klagen über Schmerzen im rechten Fuße. Große Zehe dick, empfindlich; Rötung und leichte Schwellung auf der Innen-

1) Anm. Die Kranke hatte bisher kein Medicament genommen, keinen Fisch und kein Obst in den letzten Tagen genossen.

seite über dem Köpfchen des Metatarsus I, Gelenk frei. Haut über beiden Schienbeinen unten ödematös, auf Druck sehr empfindlich. Besserung unter Priessnitz und Natr. salicyl. mit Antipyrin. 14. Jan. wieder Verschlimmerung, aoer ohne Fieber. Taluskopf: auf der Innenseite Rötung, Schwellung, Druckschmerz. Gelenk frei. 24. Jan. geheilt. 2. Febr.: nach Ausgehen und Erkältung wieder heftige Schmerzen im rechten Fuße: Taluskopf auf der Innenseite sehr druckempfindlich, Haut ödematös, Gelenke frei. Heilung bis zum 13. Febr.

Der Fall ist dadurch interessant, daß trotz der Nähe der Gelenke von den erkrankten Fußknochen aus keine Gelenkerkrankung auftrat; auch zeigt der Fall wieder die bemerkenswerte Thatsache, daß in der Rekonvalescenz große Schonung der erkrankten Glieder notwendig ist.

Die folgende Krankengeschichte betrifft die Familie des Schlachtermeisters W. zu Braunschweig, deren eines Glied, die Tochter H., schon p. 292 Erwähnung gefunden hat.

Seit dem Jahre 1893 ist die Influenza in der kinderreichen Familie geradezu endemisch. Jahraus, jahrein habe ich die Influenza und deren Folgen zu bekämpfen gehabt. Die Frau machte mehrmals schwerere Anfälle mit sehr schmerzhaften und hartnäckigen Neuritiden durch, ein Kind hatte im Anschluß an Influenza schwere Pleuritis exsudativa u. s. f. Im März v. J. erkrankten die beiden jüngsten Kinder an typischer Influenza. 1.—18. Okt. 1898 hatte ich die älteste Tochter (12 Jahre alt) in Behandlung wegen Ostitis metatarsi IV sin. und III und IV dexter, die im Anfang mit leichter Temperatursteigerung verlief und sich nach Angabe des Mädchens und der Mutter Ende September entwickelt hatte, nachdem das Kind vorher eine „Erkältung“ durchgemacht hatte. Es bestand noch etwas „verstopfte“ Nase, Herabsetzung des Appetits, streifenförmige Rötung des vorderen Gaumens, belegte Zunge, Druckschmerzhaftigkeit verschiedener Nervenstämme und der unteren Hälfte der Schienbeine. Das Kind klagte auch über etwas Schmerzen im rechten Handgelenk; dasselbe war wenig geschwollen, Radiusepiphyse etwas druckempfindlich.

Nachdem das Kind die Schule wieder besucht hatte, erkrankte es von neuem im Dezember im Verein mit seiner Mutter und 2 Geschwistern an Influenza: fieberhafter Schnupfen mit Kopfschmerzen, Halsschmerzen, große Abgeschlagenheit, Appetitlosigkeit. (Im Januar wurde auch der Vater von heftiger Influenza mit höchst schmerzhaften Intercostalneuralgien befallen.) Das Kind bekam wieder Fuß-, dann Handgelenkschmerzen, die Mutter Schmerzen in beiden Knieen, heftige Intercostalneuralgien, Lumbago, Schmerzen im linken Gesäß und in der Hüfte, „Lähmung“ des linken Beins. Letztere bestand in einer Erkrankung der Hüfte, die eine Steifhaltung des Hüftgelenks und Abduktion des Oberschenkels zur Folge hatte, so daß der Eindruck einer Coxitis erweckt wurde. Es bestand kein Fieber. Das Hüftgelenk selbst, bezw. Druck von vorn und von hinten gegen den Schenkelhals und gegen den Trochanter war nicht empfindlich, dagegen schmerzhaft, wenn ich gegen die obere und hintere Kante der Pfanne, den Pfannenrand drückte. Bei ruhiger Lagerung (ohne Extension) und Gebrauch von Natr. salicyl. mit Antipyrin, sowie Terpentin Priessnitz verschwanden die Schmerzen in 8—10 Tagen, nach 14 Tagen waren die Bewegungen im Hüftgelenk fast ganz frei, gegen Mitte Januar 1899 war fast völlige Heilung erfolgt, Gang aber jetzt noch etwas humpelnd.

Das Kind hatte beiderseits die Fußgeschwulst, festes Oedem namentlich über den Metatarsi, Schwellung und leichte Rötung beider Handgelenke und lebhafte Schmerzen. Die 1. Phalanx des linken Ringfingers verdickte sich wie bei der Spina ventosa, und am Endgliede des rechten Ringfingers bildete sich ein flach halbkugeliger empfindlicher Knoten auf der Ulnarseite. Natr. salicylicum-Antipyr. linderte die Schmerzen schnell, die Heilung erfolgte aber diesmal langsamer. Ueber dem 4. Metatarsus sin. rötete sich allmählich die Haut, verfärbte sich bläulich und unter Unna-schem Karbolquecksilberpflastermull brach eine Stelle auf und entleerte etwas bräunliche trübe Flüssigkeit, schloß sich darauf in etwa 6—8 Tagen. Druckempfindlich war wieder der Metarsus IV sin. und III und IV d. Während im Januar d. J. die Füße allmählich besser wurden, blieb die Schwellung und eine gewisse Schmerzhaftigkeit der Handgelenke und der Finger lange Zeit bestehen. Erst im Februar ließen die Schmerzen sehr nach. Zur Zeit sind die Handgelenke ganz ohne Schwellung, aber die untere Epiphyse des Radius und der Ulna sind stark verdickt und auf Druck noch empfindlich trotz verschiedener Heilversuche, die Bewegung der Handgelenke deshalb noch nicht ganz frei.

Auch in diesem Falle verdient das Verhalten der Ostitis Beachtung. Offenbar war durch zu zeitiges Gehen der Mittelfuß, der noch nicht völlig geheilt gewesen sein dürfte, wieder zu stark gereizt, und darum kam es im Dezember zu einer Wiederholung der Ostitis an denselben Knochen. Der Fall lehrt weiter, daß man, wenn die Erscheinungen keine stark akuten sind, nicht zu schnell mit der Operation bei der Hand sein soll. Hätte ich den linken Metatarsus, über dem es zum Aufbruch kam, sondiert, so hätte ich ihn sicher, wie ich aus mehrfachen Erfahrungen weiß, zu stark gereizt, und hätte ich ihn gar operiert, so hätte ich schwerlich so schnell Heilung herbeigeführt als durch die abwartende Behandlung.

Ueber eine andere Familie, die der Frau Amtsrichter G., habe ich das Hauptsächliche schon p. 291 erwähnt. Ich erlaube mir nur noch nachzutragen, daß die Ostitis pedis dextri, wegen deren ich die Fußgelenksresektion im Oktober 1896 vornahm, sich im Herbst 1895 durch leichte Schmerzen im Fußgelenk bemerklich gemacht hatte. Die Dame hatte bis zum März 1895, zu welcher Zeit sie auf 5—6 Wochen wegen Influenza bettlägerig geworden war (Sanitätsrat Schünemann), keine schwerere Krankheit durchgemacht. Die Fußgelenkserkrankung, die ich Ende September 1895 in Behandlung genommen hatte, verlief mit Remissionen, ja fast Heilung, und Verschlimmerungen, schließlich starker Verschlimmerung nach Anlegung eines Gypsverbandes und weiterer Verschlimmerung nach Injektion von Jodoform-Vasogen im September 1896. Tuberkulöse Belastung bestand nicht. Die Operation ergab keine Spur von Tuberkulose, sondern leicht eiterige Ostitis des Talus und Weichheit sämtlicher am Fußgelenk beteiligter Knochen. Der Eiter, sehr gering, sah dünn bräunlich aus, ähnliche Farbe hatte der erweichte Taluskörper. — Im Sommer 1897 traten nach Erkältung Neuritiden mit Ostitis (Schwellung der Haut, Druckschmerz) des linken Os cuboideum auf. Die mit Rücksicht auf den Verlauf der Erkrankung am rechten Fuße von mir bald ausgeführte Operation zeigte, daß der ganze Knochen von rahmigem Eiter durchsetzt war. — Die eine p. 291

erwähnte Tochter hat 1895 ebenfalls mehrere Tage liegen müssen unter hohem Fieber, danach auch die andere Tochter. Jene hatte Anfang 1897 wieder Influenza mit Schüttelfrost, danach Schmerzen in der Ferse und im Knie, daß das Gehen oft nicht möglich war, auch waren beide Füße oft sehr empfindlich. Seit der Zeit viel Nervenschmerzen, die nach Erkältungen schlimmer wurden. Sommer 1898 hatte sie das Gefühl, als ob sie auf Beulen ginge, konnte schließlich nicht mehr über den (gepflasterten) Fahrweg und auf glattem Wege nicht mehr größere Strecken gehen wegen „rasender" Schmerzen, trotz öfterer Veränderung der Schuhe und Benutzung von Doppelsohlen. Befund Ende Juli 1898: Gaumen gerötet, Zunge belegt, vordere Papillen geschwollen und gerötet. Mehrere Intercostalnerven der linken Seite auf Druck sehr empfindlich. Beide Schienbeine und innere Condyli der Oberschenkel auf Druck sehr empfindlich. Rechter Fuß geschwollen, besonders die äußere Gegend des Mittelfußes, Oedem. Metatarsus IV sehr empfindlich auf Druck von oben und unten, besonders am Köpfchen. Linker Fuß wenig geschwollen, wenig empfindlich. Unter Priessnitz u. s. w. bald Besserung, aber nur langsam völlige Heilung bis Ende 1898. Anfang d. J. nach Umhergehen stärkere Schmerzen auf den Fußsohlen und im linken Fuße. Nn. plantares bis herauf zum Tibialis und Ischiadicus druckempfindlich. Metatarsus V druckempfindlich; Schwellung über der Außenseite des Fußes. Linkes Schienbein in der unteren Hälfte druckempfindlich, Haut ödematös. Beide Plexus brachiales druckempfindlich. Bei sofortiger Ruhe und Priessnitz schnell Besserung. Am Köpfchen des 4. rechten Metacarpus Ende 1898 entstandene Auftreibung ist wieder etwas zurückgegangen, ein in der linken Hohlhand über dem 2. Metacarpus entstandener Knoten unter der Haut (Palmarfascie) besteht noch, ist etwas empfindlich, eine zu gleicher Zeit aufgetretene Tendovaginitis der Beugesehne des linken Zeigefingers ist jetzt abgeheilt.

Fast noch interessanter, reicher an Ausbeute für unseren Zweck ist folgende Familiengeschichte der 71jährigen Witwe K. und ihrer beiden Töchter, mit denen sie zusammenwohnt.

Frau K., Oktober 1894 Influenza, danach langwierige Tracheitis, Bronchitis und nach einem Influenzarückfall Januar 1895 Pleuritis exsudativa (dextra). Punktion 22. März 1895. Heilung Ende Juni; vollkommene Erholung erst im Laufe des Jahres 1896. Während ihrer Krankheit erkrankte die jüngere Tochter A. Januar 1895, nachdem sie nebst ihrer Schwester E. im Herbst nur leichte influenzaartige Erscheinungen gehabt hatte, an Schmerzen in den Beinen, dann in den Armen (Nervenstämme schmerzhaft), Brust, Nacken, schließlich im Kopfe, bekam leichte Nackenstarre, Delirien (Verwirrtheit), konnte sich aber später auf alles besinnen. Dabei bestand im Anfang leichte Temperatursteigerung. 6 Wochen gelegen, 16. April wieder arbeitsfähig. — Ihre Schwester E., damals 40 Jahre alt, bekam Ende Januar im ganzen Körper Schmerzen und Ziehen, 2. Febr. heftige Schmerzen in der rechten Ferse, 4. Febr. im Taluskopf; an ersterer von unten her ein Druckpunkt in der Mitte, am Taluskopf von der Seite; keine Schwellung. Lähmungsgefühl in den Beinen, heftige Schmerzen in den Armen; an der Außenseite der rechten Wade Kältegefühl, später wechselnd mit Wärmegefühl. Auf Priessnitz und Phenacetin Besserung. Aber seit jener Zeit immer viel Schmerzen in den Gliedern, oft im rechten Unterschenkel, auf dem Nacken nach der Achsel zu, welche Gegend manchmal anschwellen soll.

Fräulein A. 10. Juli 1897 Periostitis tibiae.

Frau K., 18.—25. Aug. 1897 Brechdurchfall mit lang anhaltenden Nachwehen, Abgeschlagenheit, Ziehen im Körper [Einzelheiten habe ich nicht aufgezeichnet, nur vermerkt: gastrointestinale Form der Influenza (?)]. 18. Nov. noch sehr angegriffen. Frl. E. Periostitis tibiae mit deutlicher Verdickung des Periosts. — 6. Dez. Frau K. seit 2—3 Wochen Schmerzen und zunehmende Schwellung auf der Außenseite des unteren Endes der Ulna: Periostitis bezw. Ostitis. (Haut wenig gerötet, circumskripte Verdickung, Druckschmerzhaftigkeit.) Allmählich trotz Priessnitz und Natr. salicyl. mit Antipyrin Verschlimmerung. 17. Dez. Operation unter Assistenz des Herrn Dr. Weichsel. Dicht oberhalb des Proc. styloideus ulnae bildete das Periost eine länglich-ovale, etwa 5 cm lange, einem halben Hühnerei in Form und Größe gleichende Verdickung, die sich mit Raspatorium und Messer ziemlich leicht von der Ulna und den Weichteilen ablösen ließ, von rötlich-grauem, auf dem Durchschnitt stellenweise von festgallertigem Aussehen und Gefühl; in der Mitte ein Tröpfchen dicker Eiter. Beim Absuchen der Ulna fand ich eine etwas vertiefte kleine Stelle, an deren Grunde ein kleines Loch eine feine Sonde eindringen ließ. Aufmeißelung: Corticalis sehr hart; fast in der Mitte der hier sklerosierten verknöcherten Markhöhle fand ich einen festen Bindegewebskörper von der Form und Größe einer mittelgroßen Bohne, allseitig von dem Knochen umschlossen, aber leicht aus der eröffneten Höhle herauszuheben. Es handelte sich also um einen ostitischen Prozeß, bei dem ohne Sequesterbildung der Knochen sklerosiert, auch die Markhöhle verknöchert war; offenbar an der Stelle des primären Herdes lag noch ein ursprünglich wohl aus Granulationen bestehender, jetzt organisierter Bindegewebsknoten; von ihm aus war Eiter durch den gefundenen kleinen Fistelgang nach außen gedrungen und hatte das Periost stark zur Wucherung angeregt.

Herr Prosektor Beneke vom herzoglichen Krankenhause, der auf meine Bitte in dankenswerter Weise den Eiter und das Gewebe auch untersucht hat, schrieb mir: „Im graugelblichen schleimigen Eiter keine Influenzabacillen, einzelne oder Diplokokken in geringer Zahl. Kulturen auf Blutagar und Blutglycerinagar: keine Influenzabacillen; Staphylococcus albus und aureus in geringer Menge. Schnitte durch den Abceßrand ergeben älteres Granulationsgewebe mit mäßig reichlichem Leukocytengehalt, in der Art ausheilender Staphylokokkenabscesse. Einige größere Arterienstämme fast vollkommen durch Endoarteriitis obliterans verschlossen.“

Es erfolgte keine vollständige Heilung, sondern es blieb eine empfindliche Verdickung und Rötung am unteren Wundrande (oberer Teil des Proc. styloideus), welche weiter zunahmen. Deshalb 2. Operation, Abtragung im Gesunden am 17. März 1898. Es fand sich nur entzündlich verdicktes Bindegewebe, kein Eiter. 4. April geheilt entlassen.

22. April äußerst schmerzhafte Bläschenbildung auf geröteter Haut genau im Gebiet des N. supraorbitalis sin., auch auf das obere Augenlid und das Auge übergreifend (besonders Cornea), also Herpes zoster. Langsam abheilend. Jetzt noch Empfindlichkeit. Von Juni an wieder Verdickung über dem Proc. styloideus ulnae, langsam zunehmend und trotz Karboleinspritzungen sich nach dem Handgelenk zu ausbreitend. 19. Sept. Ope-

ration: entzündlich stark strangförmig verdickte Haut und Sehnenscheide des Extensor carpi ulnaris, diesem entlang bis zum Metacarpus, stellenweise auch die Sehnenscheide des Extensor digiti minimi ergriffen, Periost ebenfalls verdickt, ferner Ulnarseite der Handgelenkskapsel. Nirgends Eiter oder Erweichungsherde. Ausgiebige Exstirpation des Erkrankten; Handgelenk dabei eröffnet. Das exstirpierte Stück der Sehne des Extensor carpi ulnaris wird ersetzt durch die Strecksehne des Kleinfingers, die peripher durchschnitten und schlingenförmig durch den peripheren Rest jener Sehne durchgezogen und festgenäht wird, außerdem Annähung an den centralen Teil des Ulnarstreckers. 21. Okt. nach primärer Heilung aus der Behandlung mit normaler Beweglichkeit der Hand entlassen. Bis jetzt geheilt geblieben.

Die Untersuchung des exstirpierten Gewebes, bei der mein Assistent, Herr Dr. WIEBRECHT, mich unterstützte, da ich aus Zeitmangel daran verhindert war, ergab Quellung des ganzen Gewebes, mehr oder minder reichliche (stellenweise) Leukocytenanhäufung. In einem Leukocytenherde bezw. Granulationsherde 2 Riesenzellen mit vielen Kernen; keine Verkäsung, keine Tuberkelbildung, keine Tuberkelbacillen in mehreren Schnittpräparaten (Färbung nach der zuerst von mir angegebenen Methode, Deutsche med. Wochenschrift 1896, No. 23) gefunden. Leider war kein frischer Gewebssaft behufs bakteriologischer Untersuchung abgestrichen worden.

Zu gleicher Zeit, ungefähr Anfang Oktober, bekam Frl. E. Nervenschmerzen im rechten Beine und in der Fußsohle und Schmerzen im 1. Glied des rechten Kleinfingers. Das Glied verdickte sich im Verlaufe von 3—4 Wochen besonders in der Nähe des Köpfchens ziemlich gleichmäßig. Die Verdickung ging vom Knochen aus. Jetzt ist sie fast ganz verschwunden. Früher sehr empfindlich gegen Druck und spontan schmerzend, ist die Empfindlichkeit jetzt eine mäßige. Vielleicht erfolgte die Besserung so langsam, weil die Kranke den Finger nicht schonen konnte. Sie hat jetzt noch überall im Körper Schmerzen, hat influenzaartige Anfälle, einmal auch einige Tage lang mit Schwindel verbunden.

Ich habe der Krankengeschichte dieser Familie nicht viel hinzuzufügen, sie spricht für sich. Sie zeigt, wie einige der früheren, so recht deutlich, wie die Influenza, diese heimtückische Krankheit, die Gesundheit ganzer Familien auf Jahre untergraben kann, und ist insbesondere nebst den vorhergehenden dadurch wertvoll, daß man erkennt, wie die Influenza unter Umständen in gewissen Familien bestimmte Eigentümlichkeiten entfaltet. Wie in manchen Familien die katarrhalische, in anderen die nervöse, in dritten die gastrointestinale Form vorherrscht, so lehren jene Krankengeschichten, daß in einzelnen Familien mit Vorliebe das Knochensystem ergriffen wird. Es ist eine Thatsache, die meines Wissens bisher noch nicht bekannt und daher auch nicht gewürdigt ist. Diese Kenntnis verdient aber verbreitet zu werden, da, wie aus den meisten der obigen Krankengeschichten ersichtlich ist, die Knochenerkrankungen nach Influenza

sich oft durch besondere klinische Eigentümlichkeiten auszeichnen und eine sorgfältige und insbesondere schonende Behandlung erfordern.

Ehe ich auf diesen Punkt eingehe, möchte ich noch ein paar Worte über den pathologisch-anatomischen Befund der Ostitis ulnae und ihrer Nachwirkung bei der letztbesprochenen Kranken K. sagen. Aus dem Umstande, daß ein paar Riesenzellen gefunden sind, und aus dem Verlaufe der Krankheit könnte man folgern, daß es sich um eine eigentümlich verlaufende Tuberkulose gehandelt habe. Das hieße aber erstens die Bedeutung der Riesenzellen zu hoch anschlagen. Wir wissen jetzt aus vielen Mitteilungen, daß sie bei allen möglichen entzündlichen Erkrankungen sich bilden können, namentlich dann, wenn diese subakut oder chronisch verlaufen. Erst kürzlich hat GIOVANNINI [1]) nachgewiesen, daß sie z. B. bei der Jodacne gar nicht so selten auftreten. In unserem Falle hatten sie keine specifische Lagerung. Sie lagen nahe nebeneinander in etwas lockerem Granulationsgewebe, ihr Protoplasma war durch Eosin stark gefärbt, ihre ziemlich großen Kerne lagen hauptsächlich in der einen Hälfte. Bezüglich des Verlaufes wäre zu bemerken, daß außer der langsamen Entwickelung der Knochenerkrankung und ihrer Recidivfähigkeit klinisch die Aehnlichkeit mit der Tuberkulose auch in dem Uebergreifen der Erkrankung vom Knochen auf die Weichteile beruht, aber wieder einzuwenden, daß anatomisch doch gar keine Aehnlichkeit besteht. Auch Herr Prosektor BENEKE hielt die Affektion für eine Staphylokokkenerkrankung. Und es mehren sich die Beobachtungen, daß es Staphylomykosen giebt, die klinisch fast genau wie Tuberkulose verlaufen. Erst vor einiger Zeit brachte ISRAEL [2]) in der freien Vereinigung der Chirurgen Berlins gelegentlich der Diskussion, die sich an den Vortrag von RIESE über akute Osteomyelitis der Wirbelsäule anschloß, die Rede auf dies Verhältnis, in dem er einen Fall besprach, der ganz wie Tuberkulose verlief und trotzdem heilte. Wie ich schon vorn erwähnt habe, sind noch einige Fälle zu meiner Beobachtung gekommen, in denen anfangs schon und auch im weiteren Verlaufe die klinische Aehnlichkeit der Knochenerkrankung mit der Tuberkulose geradezu auffällig war. Das gilt besonders für einige Gelenkerkrankungen. Daß in dem besprochenen Falle Staphylokokken, keine Influenzabacillen gefunden wurden, scheint meiner Behauptung zu widersprechen, daß die Erkrankung mit der Influenza in Zusammenhang steht.

Es giebt mir dieser hypothetische Einwand Veranlassung jetzt im allgemeinen die Frage, inwieweit in den von mir besprochenen Formen der Knochenerkrankung wirklich der Influenzabacillus beteiligt sei, kurz zu besprechen. Sie läßt sich nicht

1) S. GIOVANNINI, Zur Histologie der Jodacne. Archiv für Dermatologie und Syphilis, Bd. 45, H. 1.

2) Deutsche med. Wochenschrift, 1898, No. 34.

mit mathematischer Sicherheit beantworten, da ich nicht mit der Auffindung von Influenzabacillen in den Knochenherden aufwarten kann. Die Verhältnisse an meinem Krankenhause und meine sehr beschränkte Zeit haben mir nicht erlaubt, mich mit dieser Frage bisher eingehender zu beschäftigen. Aber auch die Hilfe, die ich in den wenigen Fällen, bei denen Eiterung auftrat, von anderen Kollegen freundlicher Weise erhielt, versagte fast stets bezüglich der Anlegung von Kulturen von Influenzabacillen, gewöhnlich auch schon bezüglich der nicht ganz einfachen Färbung der Influenzabacillen. Es steht für mich aber, und das habe ich schon in meiner früheren Arbeit ausführlicher auseinandergesetzt, mit ziemlicher Sicherheit fest, daß die einfachen Periostitiden, die sich, wie meist die der Tibia, häufig unmittelbar an die Influenzaerkrankung anschließen, durch die Influenzabacillen oder deren Gift hervorgerufen sind. Dafür spricht der gewöhnlich milde Verlauf, den man bei der Staphylomykosis und Streptomykosis, die hier noch in Frage kämen, nicht gewohnt ist zu sehen, die Beschränkung auf das Periost, eine Eigentümlichkeit, die man gerade bei Infektionskrankheiten, z. B. beim Typhus als Regel findet. Die schon früher von mir angezogenen Untersuchungsergebnisse Ponfick's und klinische Beobachtungen geben mir weiter das Recht, mir diese Auffassung anzueignen.

Anders verhält es sich mit den eiterigen Formen. In meiner früheren Arbeit habe ich schon den Standpunkt vertreten, daß es sich bei diesen höchstwahrscheinlich um Mischinfektionen handelt, und zwar so, daß entweder die Influenzabacillen im Verein mit Staphylokokken wirken, oder daß durch die Influenza nur der Boden vorbereitet ist, auf dem dann letztere gewisse Bedingungen finden, um eigenartige Wirkungen zu erzielen. Es steht aber auch der Annahme nichts mehr im Wege, seitdem bei dem Studium der Aetiologie der Ostitis in den letzten Jahren ganz neue Aufschlüsse gewonnen sind, daß die Influenzabacillen die Eiterung selbst verursacht haben. Es ist mir immer aufgefallen, daß der Eiter namentlich bei Gelenkerweiterungen gewöhnlich ein ganz eigenartiges Aussehen bot, daß es gewissermaßen in der Mitte stand zwischen dem des Eiters der Tuberkulose und dem der gewöhnlichen Ostitis. Er war gewöhnlich dünn, bräunlich. Dabei war die Gelenkkapsel meist wenig affiziert, auch der Knochen wenig energisch von dem Krankheitsgifte mitgenommen: es fehlten in der Regel die nekrotischen Prozesse. Ich hatte gewöhnlich die Empfindung, daß ich eine Entzündung vor mir habe, die zufällig etwas eiterig geworden sei. Daß Influenzabacillen Eiterung verursachen können, weiß man schon aus der ersten Zeit nach ihrer Entdeckung durch Pfeiffer, welcher sie bei eiteriger Brustfellentzündung, Meningitis u. s w. fand. Weshalb sie nun gerade an der Knocheneiterung sich nicht beteiligen sollten, vermag ich nicht einzusehen. Ohne mich an der

bakteriologischen Erforschung der Ostitis (Osteomyelitis) zu beteiligen, habe ich theoretisch von jeher den Standpunkt vertreten, daß das Knochensystem im großen und ganzen derselben Möglichkeit wie die anderen Gewebe des Körpers unterliegt, durch diese oder jene Mikroorganismen in Entzündung versetzt zu werden. Die letzten Jahre haben nun eine große Zahl von Mitteilungen gebracht, aus denen hervorgeht, daß thatsächlich nicht bloß der Staphylococcus, wie man früher anzunehmen geneigt war, sondern fast alle bisher bekannten pathogenen Mikroorganismen eine eiterige Ostitis zu erzeugen vermögen. Für den Typhusbacillus ist das schon durch eine ganze Reihe von Nachweisen festgestellt. Es mehren sich die Beweise für den Pneumococcus [1]). [Der Erreger der epidemischen Meningitis ist bisher nur bei Gelenkentzündung gefunden worden] [2]). Auch der Bacillus coli hat nach einer Mitteilung Ostitis hervorgerufen [3]), der Gonococcus u. a. Es liegt auch schon eine Mitteilung von HAEDKE [4]) vor, daß der Influenzabacillus Knocheneiterung verursacht hat. Daß er noch nicht öfter im Eiter bei der Ostitis gefunden worden ist, liegt höchstwahrscheinlich daran, daß gar nicht nach ihm gesucht wurde. Ich bin überzeugt, daß er beim regelmäßigen Suchen schließlich auch öfter gefunden werden wird. Und ich möchte die Herren, denen mehr Zeit und bessere Gelegenheit als mir zur Verfügung steht, bitten, ihr Interesse dieser Untersuchung zuzuwenden. Es würde sich empfehlen, auch bei den Formen einfacher Periostitis nach Incision in diesem oder jenem günstigen Falle kleine Stückchen Periost behufs der genaueren bakteriologischen Untersuchung zu excidieren, eventuell nur den Gewebssaft für die Untersuchung von der gesetzten Periostwunde abzustreifen.

Einige Male haben wir in dem Eiter nur Staphylokokken gefunden, einmal eine Art Diplokokken, einmal Streptokokken, einige Male war wie in dem Falle von Wirbelsäulenvereiterung meiner ersten Arbeit gar kein Mikroorganismus zu finden. Will man nicht annehmen, daß

1) HEUBNER, Gelenkeiterungen durch Pneumokokken bei Kindern nach Pneumonie. Berl. klin. Wochenschr., 1897, No. 44. — BLECHER, Zur Kasuistik der Pneumokokken-Osteomyelitis. Deutsche Zeitschrift für Chirurgie, Bd. 38. — LEXER, Zur Kenntnis der Streptokokken- und Pneumokokken-Osteomyelitis. v. LANGENBECK's Archiv, Bd. 57. — F. PERUTZ, Zur Kasuistik der durch Pneumokokken bedingten akuten eiterigen Osteomyelitis. Münchener med. Wochenschr., 1898, No. 3.

2) E. FRONZ, Gelenkentzündungen im Verlaufe der Meningitis cerebrospinalis epidemica. Wien. klin. Wochenschr., 1897, No. 15.

3) H. MEYER, Ein Fall von multipler eiteriger Periostitis der Phalangen, verursacht durch das Bacterium coli commune. Jahrbuch für Kinderheilkunde, 1898, Bd. 46.

4) HAEDKE, Fall von Meningitis und epiduralem Absceß mit Nachweis von Influenzabacillen. Münchener med. Wochenschr., 1897, No. 29. (Die eiterige Meningitis und der Absceß waren von einer latent gebliebenen jauchigen Felsenbeinostitis ausgegangen.)

in dem Eiter der Influenzabacillus saß, der nicht gefunden wurde, weil die Untersuchung nur mittels Methylenblau stattfand, so ist, da Tuberkelbacillen mit Sicherheit, andere Mikroorganismen mit größter Wahrscheinlichkeit auszuschließen waren, die Annahme die nächste, daß die betreffenden Mikroorganismen schon abgestorben und vernichtet waren. Diese Möglichkeit trifft übrigens die Influenzabacillen sehr leicht, da sie verhältnismäßig leicht im Eiter zu Grunde gehen[1]). Doch ist auch darauf Rücksicht zu nehmen, daß Influenzabacillen oft schwer nachzuweisen sind.

Vielleicht wird nicht die Frage aufgeworfen, ob etwa der Influenzabacillus an der Knochenerkrankung beteiligt sei, sondern die, ob überhaupt die Influenza, die Krankheit als solche jener vorhergegangen sei und ihr zu Grunde liege. Demgegenüber sei darauf hingewiesen, daß ich aus meinem dieser Arbeit zu Grunde liegenden Material jeden Fall, in dem Zweifel hätten nach irgendwelcher Seite hin entstehen können, ausgeschieden habe, also jeden Fall, bei dessen Knochenerkrankung etwa Gonokokken, Syphilis, Gicht oder vorhergegangene Infektionskrankheiten außer der Influenza hätten mitwirken können. Fälle dieser Art, z. B. Arthritis gonorrhoica chronica, Ostitis luetica u. s. w. habe ich beobachtet, in denen die Annahme der durch jene Adjectiva gekennzeichneten Krankheit nur auf theoretischen Erwägungen fußte, dabei aber Influenza mit in Frage kam. Sie wurden für meine Arbeit nicht verwertet. Die Gicht ließ sich in den einzelnen Fällen immer mit einer großen Bestimmtheit ausschließen. Ich habe ferner alle die Fälle nicht berücksichtigt, in denen das Vorhergehen der Influenza nicht mit einer gewissen Sicherheit festzustellen war, selbst wenn ich auf Grund meiner Erfahrungen persönlich die Gewißheit hatte, es mit einer Nacherkrankung der Influenza zu thun zu haben.

Es mag Diesem oder Jenem von Ihnen die Zahl der von mir beobachteten Knochenerkrankungen sehr groß erscheinen. Das wird aber wohl nicht mehr der Fall sein, wenn er bedenkt, daß ich nach niedrigster Schätzung etwa 4000 Fälle von Influenza bisher behandelt habe, wobei allerdings eine ganze Anzahl 2—3 mal mitberechnet sind, weil sie mehrmals an Influenza erkrankten. Ferner bitte ich Sie, sich zu erinnern, daß nach anderen Infektionskrankheiten Knochenerkrankungen verhältnismäßig noch häufiger beobachtet wurden, und zwar wieder in der Hauptsache von Denen, die ihr Augenmerk auf diese Frage gerichtet hatten. In dieser Hinsicht ist die Thatsache wichtig, daß, während manche Aerzte die Knochenerkrankungen nach Typhus gar nicht oder als höchst selten

1) A. Scheibe (Ueber Influenzabacillen bei Otitis media. Münchener med. Wochenschrift, 1892, No. 14) fand in einer Anzahl von Mittelohreiterungen Bacillen, stellte aber durch seine Untersuchungen fest, daß die Stäbchen sich nur in frischen Fällen fanden, in älteren bald von den Eiterkokken vollständig verdrängt wurden.

erkennen, QUINCKE eine ganze Anzahl gesehen hat. Sind von ihm neuerdings doch allein 2 bezw. 3 Fälle von Erkrankung der Wirbelsäule nach Typhus gemeldet worden[1]). Es ist bei der Untersuchung solcher Fragen, wie der vorliegenden, eben immer dem Umstande Rechnung zu tragen, den ich schon vorn angedeutet habe, daß man häufig nichts findet, wenn man nicht aufmerksam beobachtet, daß aber genaue Beobachtung und fleißiges Nachforschen mitunter reichlich durch entsprechende Funde belohnt werden.

Immerhin ist es etwas auffallend, daß in der Litteratur außer den in meiner früheren Arbeit angeführten Mitteilungen bisher fast gar keine Mitteilungen über Knochenerkrankungen bei oder nach der Influenza enthalten sind. Ich habe außer einem Fall von Kongestionsabsceß infolge von Rippencaries nach Influenza[2]) nur noch 3 Fälle von Perichondritis laryngis[3]) erwähnt gefunden. Dagegen habe ich beim Studium der Litteratur die Ueberzeugung gewonnen, daß aus den schon früher von mir angeführten Gründen öfters die Ursache der Knochenerkrankung nicht erkannt ist. So vermute ich z. B., daß der von BIRCH-HIRSCHFELD[4]) im vorigen Jahre beschriebene Fall von Oberschenkelverbiegung nach Osteomyelitis auf Influenza zurückzuführen ist. Ganz abgesehen davon, daß die (ostitische) Knochenerweichung nach Influenza dann und wann vorzukommen scheint, sei aus der Anamnese des betreffenden Falles nur angeführt, daß der 10-jährige Knabe Ende September 1897 eine Erkältung durchmachte und an Lungenkatarrh (Husten, Brustschmerz, schleimigem Auswurf) litt, wegen dessen er wenige Tage die Schule versäumte, Ende September Nasenbluten hatte, Appetitlosigkeit und Schmerzen im rechten Oberschenkel. 1. Oktober hohes Fieber und geringe Schwellung des Oberschenkels, 8 Tage zunehmend, dann wieder abnehmend und so fort. Liegt es nicht nahe, diese „Erkältung", die der Osteomyelitis vorausging, als Influenza aufzufassen? Hatte sie doch unter anderem das Eigentümliche, daß der Knabe appetitlos blieb und Nasenbluten, diese nicht seltene Nebenerscheinung der Influenza, bekam. Erwähnt sei nebenbei, daß, wie in meinen Fällen von Periostitis nodosa, bei dem Knaben ein ziemlich spitzer Vorsprung von Haselnußgröße (am Sternalansatz der

1) QUINCKE, Ueber Spondylitis typhosa. Mitteil. a. d. Grenzgeb. d. Med. u. Chir., Bd. 4, Heft 2. Im ganzen hat QUINCKE bei 103 Typhuskranken Ostitis und Periostitis beobachtet!

2) TILMANN, S., Bericht über die chirurgische Klinik des Geh. R. Prof. Dr. VON BARDELEBEN für die Zeit vom 1. April 1892 bis 31. März 1893. Charité-Annalen, Bd. 19.

3) RÉTHI, Wien. klin. Wochenschr., 1894, No. 48. — TILMANN, a. a. O. — MOURE, E. J., Périchondrite laryngo-trachéale avec abscès. Revue de laryngol., 1895, No. 14.

4) BIRCH-HIRSCHFELD, ARTH., Ueber einen eigenartigen Fall von akuter Osteomyelitis. Dtsch. Zeitschr. f. Chir., Bd. 48.

linken 8. Rippe) sich fand, also eine lokale periostale Wucherung. Wenn in diesem Falle bei Berücksichtigung aller für überstandene Influenza gewöhnlich sprechenden Zeichen und genauer daraufhin gerichteter Untersuchung vielleicht noch ein Zusammenhang zwischen Influenza und Osteomyelitis leicht festzustellen gewesen wäre, so ist ein solcher Nachweis natürlich viel schwerer, wenn längere Zeit seit dem Ueberstehen der Influenza verflossen ist, ja häufig wahrscheinlich sogar unmöglich, namentlich für einen Chirurgen, der an einen solchen Zusammenhang zu denken gar nicht gewohnt ist[1]), auch nicht geschult ist in dem Aufsuchen der entsprechenden Zeichen. Charakteristisch für solche Fälle ist gewöhnlich der Umstand, daß die Kranken sich von dem Influenzaanfall nicht wieder recht erholt haben oder immer wieder kleine Rückfälle bekamen, zu Erkältungen neigten, leicht fröstelten, häufig an Halsentzündung litten, viel von Gliederreißen und ähnlichem geplagt wurden. Daß die Influenzabacillen auf Jahre hinaus im menschlichen Körper ihre schädigende Wirkung entfalten können, jahrelang sich im Körper halten, ist zur Genüge bekannt. Warum sollten sie nun nicht in ähnlicher Weise wie die Typhusbacillen, von deren langanhaltender Wirkung im Körper man jetzt fast täglich liest, oder wie die Gonokokken noch nach längerer Zeit Knochenerkrankungen hervorrufen? Bezüglich dieser Frage möchte ich auch noch darauf hinweisen, daß nach den Beobachtungen und Untersuchungen von Kretz[2]) die Influenzabacillen, auch wenn sie während der epidemiefreien Zeit sich im Körper erhalten, oft gar keine Krankheitserscheinungen verursachen, daß man also wirklich von einer larvierten Influenza oder von influenza sine influenza reden darf, wie man von Fällen von typhus sine typho spricht, daß sie aber auf irgend einen Reiz hin, z. B. häufig nach Erkältungen Krankheitserscheinungen hervorrufen können.

Außer den oben angeführten Gründen, insbesondere auch der Analogie mit anderen Infektionskrankheiten, beansprucht die Thatsache besondere Bedeutung für den von mir behaupteten Zusammenhang zwischen der Influenza und den Knochenerkrankungen, daß derartige Knochenerkrankungen vor dem Auftreten der Influenza in Braunschweig, von mir wenigstens, nicht beobachtet sind, außer bei Typhus und außer

1) In dem Fall von Hirtz (Sur une variété spéciale d'ostéopathie chronique. Soc. méd. des Hôp. Sitzung vom 18. Nov. 1898. S. La Semaine méd., 1898, No. 58), bei dem seit mehreren Jahren eine sehr starke, schmerzhafte Auftreibung der unteren Tibia und mittleren Fibula bestand, deren Ursache nicht festzustellen war (Lues durch die erfolglose Kur ausgeschlossen), kann es sich sehr wohl um eine Periostis nach Influenza gehandelt haben. Wenn die Kranken nicht liegen, bilden sich mitunter nach meinen Erfahrungen solche Verdickungen.

2) Kretz, Influenza-Beobachtungen im Jahre 1897. 69. Naturforscher-Versamml. zu Braunschweig. Ausführliche Mitteilung in der Wien. klin. Wochenschr., 1897, No. 40.

einem Falle, bei dessen Operation im Jahre 1886 ich meinem damaligen Chef am herzoglichen Krankenhause, Med.-Rat VÖLKER, assistiert habe.

Er betraf eine Frau in den Fünfzigern, welche über heftige Schmerzen im Mittelfuße klagte, und bei der sich eine leichte, nicht eiterige Ostitis des 1. Metatarsus fand, deren Ursprung nicht klar war, und die sich durch eine große Hartnäckigkeit gegenüber der nichtoperativen Behandlung auszeichnete, namentlich durch Massage ganz wie in den von mir beobachteten Influenzaerkrankungen nicht gebessert, sondern eher verschlimmert wurde.

Wenn daher Jemand einwenden wollte, daß die von mir beschriebenen Formen von Knochenentzündung bei und nach der Influenza nur zufällig mit der Influenza zusammengetroffen seien, so wird schon durch die eben berichtete Thatsache diesem Einwurfe der Boden entzogen. Ich erwähne diesen Einwurf nur, weil er mir früher mündlich gemacht ist. Er ist mit Rücksicht auf alle oben gemachten Mitteilungen gar nicht zu halten, und wäre sehr oberflächlich, wenn trotzdem erhoben. Dann müßte man ihn auch gegenüber den bei anderen Infektionskrankheiten beobachteten Knochenerkrankungen erheben, sobald nicht die specifischen Mikroorganismen gefunden werden. Das fällt aber heutzutage Niemandem mehr ein, seitdem man weiß, daß jene Mikroorganismen oft einen günstigen Boden schaffen für die Entwickelung anderer Mikroorganismen, insbesondere der Staphylo- und Streptokokken. Auch bezüglich der Influenza ist das bekannt. Ich selbst verfüge über derartige Fälle. Um nur aus der Litteratur einen aus der neueren Zeit anzuführen, sei auf den Fall von REVERDIN und BUSCARLET [1]) verwiesen, in dem bei einem 18-jährigen Manne 3 Wochen nach einer Grippe an 4 Stellen des Körpers sich je ein heißer, großer Absceß entwickelte, in dem der Streptococcus pyogenes gefunden wurde. Aehnliches ist ja schon beim ersten Auftreten der Influenza mehrfach berichtet worden; ich erlaube mir nur auf VERNEUIL [2]) und BENNETT [3]) zu verweisen, welch' Letzterer sich bei Betrachtung des Wundverlaufes von Influenzakranken in die vorantiseptische Zeit zurückversetzt glaubte.

Wenn ich nach diesen Erörterungen noch einmal kurz meine Auffassung über das Wesen und die Entstehung der von mir bei und nach der Influenza beobachteten Knochenerkrankungen darlegen soll, so habe ich folgendes zu sagen: Die häufigste Form, die einfache (plastische) proliferierende Osteo-Periostitis ist höchstwahrscheinlich stets bedingt durch den Influenzabacillus, die eiterige dagegen beruht wahrschein-

1) REVERDIN, J. L., et BUSCARLET, F., Abscès multiples consécutifs à la grippe. Rev. méd. de la Suisse rom., 1896, No. 8. Ref. im Centralbl. f. Chir., 1897, No. 41.

2) VERNEUIL, De la grippe au point de la vue chirurgicale. Bull. de l'Acad., T. 23, Jahrg. 18, 1890, p. 456.

3) BENNETT, Brief notes on some cases of pyaemia and suppuration apparently due to the prevailing epidemie of influenza. Lancet, Vol. 2, 6. Febr. 1890.

lich auf einer Mischinfektion mit dem Staphylococcus und seltener dem Streptococcus. Sie kann so zustande kommen, daß diese mit dem Influenzabacillus zusammenwirken und diesen allmählich zurückdrängen und durch Ueberwucherung vernichten, oder daß der Influenzabacillus für sie nur das Gewebe günstig vorbereitet. Man würde dann eher von einer Nachinfektion reden müssen. Das schlösse nicht aus, daß man alle diese Erkrankungen nicht als Nachkrankheiten, sondern als Komplikationen der Influenza auffaßt. Denn man kann nie wissen, ob nicht der Körper noch Influenzabacillen an irgend einer Stelle beherbergt, also eine larvierte Influenza vorliegt. In dieser Hinsicht darf ich wohl darauf aufmerksam machen, daß ich bei einer großen Zahl von Personen, die sich nach der Influenza gar nicht recht erholen konnten oder häufig fröstelten oder über häufiges Reißen oder Ziehen im Körper klagten oder sich sehr leicht erkälteten, monatelang, ja in einigen Fällen über ein Jahr lang eine mehr oder weniger geschwollene, bei mehreren Patienten empfindliche, auch harte Milz nachweisen konnte, und daß in allen Fällen, in denen ich eine Chinin- oder Arsenikkur durchführen konnte, die Milz sich verkleinerte, und fast ohne Ausnahme die Kranken ihre alte Widerstandskraft und Gesundheit wiedererlangten.

Auf einige Punkte, die bei diesen interessanten Knochen- und Gelenkerkrankungen eine gewisse Bedeutung haben, will ich, um die Abhandlung nicht zu weit auszudehnen, nur ganz kurz eingehen. Ueber die Beteiligung der verschiedenen Geschlechter kann ich keine bestimmten Angaben machen, da die meisten Männer ja jetzt Krankenkassen angehören und daher im ganzen seltener von mir behandelt werden als Frauen. Eine Berechnung aus den von mir beobachteten Fällen wäre also trügerisch.

Das Alter scheint einen gewissen Einfinß zu haben, denn ich habe nur wenig Influenzaknochenerkrankungen bei Kindern und Greisen gesehen. Die meisten Kranken standen im 3. bis 5. Jahrzehnt ihres Lebens.

Ob die Beschäftigung einen bestimmten Einfluß ausübt, vermochte ich nicht mit Sicherheit festzustellen, weder in Bezug auf die Häufigkeit der Erkrankung, noch auf den Ort derselben. Allerdings betraf sie meist Leute aus der arbeitenden Klasse und darunter solche, die viel gehen und stehen müssen; das will aber nicht viel sagen, da die Mehrzahl der Bevölkerung dieser Klasse angehört. Daß das Schienbein und der Fuß am häufigsten erkranken, ist wohl auf diesen Umstand zurückzuführen.

Ich habe aber jetzt noch eine Dame in Behandlung, die, seit 24. Nov. v. J. fast ohne Unterbrechung bettlägerig, Anfang März an Periostitis beider Schienbeine und sehr schmerzhafter Ostitis des rechten Os cuboideum (mit Rötung, Schwellung u. s. w.) erkrankte. Sie ist jetzt in der Genesung. In der Rekonvalescenz von einem am 24. Nov. erlittenen Appendicitisanfall (Recidiv) hatte sie am 11. Dez. eine sehr schwere In-

fluenza [1]) mit rechtsseitiger Pneumonie, Polyneuritis, Herzbeschwerden bekommen, im Januar ein leichtes Recidiv der schon abgeheilten Pneumonie, seitdem noch ein paar leichtere Rückfälle der Influenza mit Schnupfen, Bronchitis und besonders heftiger Intercostalneuritis links und leichten Herzbeschwerden, hauptsächlich der bei Influenza so häufigen, plötzlich auftretenden Herzangst, schließlich auch noch beiderseitige Ischias, deren Erscheinungen sich besonders lebhaft im Gebiete des N. plantaris geltend machen; die Kranke kann wegen Fußsohlenschmerzen, die von einer ausgesprochenen Neuritis plantaris, vielleicht auch von einer leichten Fasciitis plantaris abhängen, kaum auftreten.

Auf einen Punkt möchte ich aber einen besonderen Wert legen, nämlich die Bedeutung einer richtigen Diagnose für die Behandlung. Wie ich schon in meiner früheren Arbeit genauer auseinandergesetzt und oben kurz wiederholt habe, ist die erste Pflicht bei der Behandlung, für vollständige Schonung des erkrankten Teiles zu sorgen, weil jede reizende Behandlung fast ohne Ausnahme, auch im chronischen Stadium, das Leiden verschlimmert. Die Kranken geben das auch oft von selbst an, fast stets, wenn sie danach gefragt werden. Wie häufig habe ich doch die Klage gehört, daß alle Einreibungen und Massage nicht helfen wollen, sondern eher die Schmerzen und die Schwellung verschlimmert haben.

Unter meinen Kranken hatte ich ein Ehepaar, das nach i. J. 1895 überstandener Influenza einen „chronischen Rheumatismus“ beider Fußgelenke, die Frau auch beider Kniegelenke behalten hatte; der Mann hatte, als ich August 1896 die Behandlung übernahm, auch die von mir zuerst beschriebene Fasciitis plantaris, eine ausgesprochene Verdickung der Plantarfascie des linken Fußes. Der früher behandelnde Kollege hatte Einreibungen, fleißige Massage verordnet und schließlich, als das nicht helfen wollte, fleißige Uebungen, um die infolge des „chronischen Rheumatismus“ drohende Steifigkeit zu bekämpfen. Trotzdem waren die Schwellung und die Schmerzen immer schlimmer geworden, auch als Dampfbäder angewandt wurden. Schließlich hatte der Kollege die Behandlung aufgegeben. Ich fand dick geschwollene, bei der Frau förmlich klumpige Füße und dick aufgetriebene, aber noch bewegliche Kniegelenke. Auf Grund der Anamnese und der von mir oben mehrfach erwähnten Stigmata der überstandenen Influenza, sowie der Untersuchung, diagnostizierte ich osteogene Gelenkentzündung nach Influenza und steckte zunächst den Mann ins Bett, da die Frau jede Behandlung als aussichtslos ablehnte, und verordnete Natr. salicyl. mit Antipyrin, Priessnitz'sche Umschläge und auf die Sohle Unna'schen Karbolquecksilberpflastermull. Nach 6 Wochen konnte der Mann aufstehen, am 16. Nov. desselben Jahres habe ich ihn völlig gesund aus der Behandlung entlassen, während er vor Beginn der Behandlung vor Schmerzen kaum gehen konnte. Seither hat er nur nach Erkältungen mitunter etwas Fußsohlenschmerzen. Die Frau, die immer auf den Beinen sein mußte wegen des Betriebes eines kleinen Kramladens, entschloß sich, als sie schließlich kaum noch humpeln konnte, April v. J. zur Bettruhe. Auch sie habe ich durch die gleiche Behandlung wie ihren

1) Sie ist schon vor einigen Jahren von mir wegen Influenza behandelt worden.

Mann in 2 Monaten soweit hergestellt, daß sie das Bett verlassen konnte. Nach 3 Monaten waren die Fußgelenke völlig gesund, nachdem leichte Massageversuche eine vorübergehende leichte Verschlimmerung erzeugt hatten. Auch der Erguß und die Verdickung der Kniegelenke war verschwunden; nur am r. war der innere Condylus noch etwas verdickt und empfindlich, am l. der äußere; die vorher nur noch sehr geringe Beugefähigkeit war zum großen Teil wiedergekehrt. Als die weitere Behandlung mit Priessnitz'schen Umschlägen keine Besserung mehr erzielte, schritt diese weiter nach heißen Einwickelungen, nachdem ein sorgfältig angestellter und wiederholter Versuch mit der Bier'schen Umschnürung als erfolglos oder vielmehr schädigend wieder aufgegeben worden war. Als ich am 30. Nov. die Kranke aus der Behandlung entließ, konnte ich sie als gesund betrachten. Es bestand nur noch leichte Druckempfindlichkeit des äußeren Condylus des linken Oberschenkels.

Ich könnte noch mit mehreren ähnlichen Fällen dienen, will aber, um mich kurz zu fassen, nur erwähnen, daß ich z. B von einem Kollegen zu 3 Fällen von Kniegelenkentzündung zugezogen wurde, von denen 2 als eiterige Entzündung aufgefaßt wurden. Es handelte sich um eine epiphysäre Ostitis des Oberschenkels. Da ich sie auf Influenza zurückführen konnte, lehnte ich die Operation ab. Beide Kranke, ein Mädchen von 18 Jahren und ein Arbeiter in den Dreißigern, denen die Operation ein steifes Knie hinterlassen hätte, sind unter der oben angegebenen Behandlung in etwas über 2 bis 3 Monaten gesund geworden und haben ein bewegliches Knie behalten.

Es bleibt mir nun noch übrig, auf einige andere chirurgische Leiden hinzuweiseu, die im Gefolge der Influenza auftreten können.

Wie von Anderen[1]) ist von mir Myositis nach Influenza beobachtet worden, Sehnenscheidenentzündung des Extensor carpi radialis und des Lig. patellae in je einem Falle, Bursitis achillea anterior 3mal bei Kranken, bei denen jeder Verdacht auf Gonorrhöe ausgeschlossen, der Zusammenhang mit Influenza dagegen zweifellos war. Diese von Albert[2]) zuerst unter dem Namen Achillodynie beschriebene Krankheit, von Schüller[3]) und Rössler[4]) hauptsächlich auf Gonorrhöe zurückgeführt, hat nach den bisher vorliegenden Mitteilungen auch noch mit anderen Krankheiten Berührungspunkte, so z. B. mit der Syphilis[5]), mit chronischem Gelenkrheumatismus[6]), Tuberkulose[7]) u. a. In einem Falle von Bursitis achillea bei einem älteren Herrn konnte ich keine bestimmte Ursache ausfindig machen.

1) Annequin, Contribution à l'étude des myopathies pseudohypertrophiques des membres inferieurs etc. Cit. bei Br. Kader, Aetiologie und Pathologie der sog. primären Muskelentzündungen. Mitteil. a. d. Grzgebt. d. Med. u. Chir., Bd. 2.

2) Albert, E., Achillodynie. Wien. med. Presse, 1893, No. 2.

3) Schüller, Bemerkung zur Achillodynie. Wien. med. Presse, 1893, No. 7.

4) Rössler, Zur Kenntnis der Achillodynie. Dtsch. Zeitschr. f. Chir., Bd. 42.

5) Renvers, s. Centralbl. f. Chir., 1895, p. 559.

6) Lauenstein, Kasuistische Mitteilungen aus dem Seemannskrankenhause zu Hamburg. Jahrb. d. Hamb. Staatskrankenanst., Bd. 3. S. a. Rössler, a. a. O.

7) Wiesinger, Ueber symptomatische Achillodynie. Dtsch. Zeitschr. f. Chir., Bd. 43, Heft 6.

Der eine der oben erwähnten Fälle betraf einen Schriftsetzerlehrling K., 19 J. alt, der nie Tripper gehabt hatte, auch nicht an Tripper litt, im September 1894 Influenza durchgemacht hatte (Dr. Fürbringer). Seit jener Zeit hustete er immer früh und klagte, als er mich am 4. Febr. 1895 konsultierte, über seit längerer Zeit bestehende Schmerzen in den Unterschenkeln und an der rechten Ferse oben, die stets beim Stehen schlimmer wurden; bei diesem sollen auch die Schienbeine leicht anschwellen und die Beine lahm werden. Ich fand folgendes: Rötung der vorderen Gaumenbögen, 7. und 8. linker Intercostalnerv sehr druckempfindlich, leichtes Oedem und lebhafte Druckempfindlichkeit der unteren Hälfte beider Schienbeine, am Ansatz der Achillessehne an der Ferse des rechten Beines seitlich vor der Sehne beiderseits eine leichte, druckempfindliche Anschwellung. Hochlagerung der Beine, Priessnitz'sche Umschläge, Natr. salycil. mit Antipyrin erzielten in 8 Tagen solche Besserung, daß der Kranke ohne spontane Beschwerden die Arbeit wieder aufnehmen und fortführen konnte. Es bestand nur noch leichte Druckempfindlichkeit an den vorher erkrankten Stellen.

Bei einer Frau von 51 Jahren sah ich mich auf Grund der Anamnese und genauer Untersuchung veranlaßt, quälende Hackenschmerzen auf eine nach Influenza entstandene Bursitis subcalcanea zurückzuführen.

Der Vollständigkeit halber erwähne ich ferner, daß ich bei einem älteren Herrn, Großvater des an Ostitis der Scapula erkrankten Kindes Gertrud H. (p. 296) (eiterige) Orchitis beobachtet habe, die mit großer Wahrscheinlichkeit auf Influenza zu beziehen war. Das Jahr vorher war sie auf der anderen Seite aufgetreten, aber wieder zurückgegangen.

Daß auch andere Drüsen nach Influenza erkranken können, wird durch den von Karewski [1]) beschriebenen Fall von Strumitis substernalis nach Influenza bewiesen.

Zum Schluß berühre ich die nach Influenza auftretende Erkrankung der Plantarfascie, die ich zuerst an der Hand einiger sehr interessanter Fälle in meiner früheren Arbeit beschrieben und mit dem Namen Fasciitis (richtiger, aber umständlicher ist die Bezeichnung Aponeurositis) plantaris belegt habe. Einige seither von mir behandelte Fälle haben zu der damals gegebenen Beschreibung nichts neues hinzugefügt. Ich fand eine Verdickung der Plantarfascie, namentlich am inneren Rande, und in einigen Fällen eine auffällige, in dem einen Falle rosenkranzartige Knotenbildung in der Fascie. Ledderhose [2]) hat eine ähnliche Erkrankung der Fascie beobachtet und sie auf traumatische Einflüsse zurückgeführt, da er sie hauptsächlich bei solchen Kranken gefunden hat, die schwere Unterschenkelfrakturen erlitten hatten. Der Begründung seiner Auffassung kann man sich für solche Fälle ohne weiteres anschließen, auch die Bezeichnung der

1) Karewski, Beiträge zur Chirurgie der Lunge und der Pleura. von Langenbeck's Arch., Bd. 57. (II. Metastasierende Pyämie infolge von eiteriger Strumitis substernalis mit Arrosion der Lunge.)

2) Ledderhose, Ueber Zerreißungen der Plantarfascie. von Langenbeck's Arch., Bd. 48. — Zur Pathologie der Aponeurose des Fußes und der Hand. von Langenbeck's Arch., Bd. 55.

Auffassung der Knoten als narbigen Callus halte ich für vollkommen richtig. Er führt nämlich aus, daß bei Personen, die lange Zeit im Bett mit verbundenen Unterschenkeln, z. B. nach Unterschenkelfrakturen, liegen, die Plantarfascie in diesem oder jenem Falle schrumpft, sich etwas verkürzt, und daß es dann beim Auftreten zu Einrissen besonders an der am meisten vulnerablen vorderen Partie kommt, worauf sich beim Gehen eine hypertrophische schmerzhafte Narbe entwickelt. In seiner zweiten Arbeit giebt er aber zu, daß die Plantarfascie wohl meist erst eine besondere Disposition zu dieser sonst schwer zu erklärenden Zerreißlichkeit erhalten haben muß, nämlich durch eine entzündliche Erkrankung, die man als Fasciitis oder Aponeurositis bezeichnen kann, die auch histologisch nachzuweisen ist. Sie ist gekennzeichnet durch eine Proliferation der Faserbündelzellen, sowie der Zellen des die Gefäße führenden Zellgewebes zwischen den einzelnen Faserbündeln. Diese Entzündung kann durch verschiedene allgemeine und lokale Ursachen hervorgerufen sein, dieselben, welche die Aponeurositis der Palmarfascie verschulden, die mit der Fasciitis plantaris in Parallele gesetzt werden muß. Zu jenen gehört auch die Influenza.

So gern ich nun Ledderhose in seiner Auffassung entgegenkomme, so muß ich doch behaupten, daß man zu weit gehen würde, wollte man für alle Fälle der Knotenbildung ein Trauma schuldig erklären. Wie es schon Fälle von Fasciitis palmaris giebt, in denen ein vorangegangenes Trauma nicht nachzuweisen ist[1]), so habe ich selbst ein paar Fälle von Fasciitis plantaris beobachtet, in denen nicht nur sie selbst, sondern auch die bei ihr aufgetretene Knotenbildung ganz unabhängig von einem Trauma erfolgte, — die Kranken bekamen nämlich die Erkrankung im Bette. Nun könnte eingewendet werden, daß doch die Kranken sicher einmal zu irgend einem Zwecke aufgestanden und mit dem kranken Fuße aufgetreten sind. Aber auch dieser Einwand ist hinfällig; denn der eine der Kranken, Herr St. (p. 302), hat fast ein Jahr lang, ehe die Knotenbildung auftrat, den Boden mit dem Fuße überhaupt nicht berührt; es sind auch mit seinem Fuße keine Manipulationen vorgenommen worden, durch die die Plantarfascie überhaupt hätte angespannt werden können. Dieser eine völlig einwandfreie Fall genügt zum Beweise der oben angedeuteten Behauptung, daß sowohl die Fasciitis plantaris als die bei ihr auftretende Knotenbildung nicht immer traumatischer Natur sind, daß insbesondere auch die letztere ein reines Entzündungsprodukt sein kann[2]). Und in dieser Hinsicht

1) Senator, 2 Fälle von Tabes dorsalis. Tabesfuß und Tabes mit Dupuytren'scher Sehnenkontraktur. Berl. klin. Wochenschr., 1898, No. 29.

2) Es ist wohl anzunehmen, daß die rosenkranzartig hintereinander gelegenen Knoten des oben erwähnten Falles nicht traumatischer, sondern entzündlicher Natur sind, denn ich wenigstens kann nicht glauben, daß eine ganze Anzahl kleiner, dicht hintereinander gelegener Einrisse durch einfaches Stehen und Gehen an der Plantarfascie erzeugt werden können.

möchte ich sie mit der oben beschriebenen Periostitis nodosa vergleichen. Dieser Vergleich wird gestützt durch die bei Fräulein M. G. gemachte und oben berichtete (p. 310) Beobachtung, die allerdings nicht den Fuß, sondern die Hand betraf, aber darum an Wert nichts einbüßen dürfte. Es fand sich bei der Dame zu gleicher Zeit eine periostale knotenförmige Auftreibung am Metacarpus und neben einer Sehnenscheidenentzündung des Zeigefingers eine knotige Verdickung der Palmarfascie über dem Metacarpus dieses Fingers. Sie war nicht verschieblich, also nicht als Verdickung etwa der Sehne aufzufassen, sondern ganz deutlich als der Palmarfascie angehörig festzustellen. Nebenbei bemerkt, glaube ich auch in diesem Falle eine traumatische Entstehung des Knotens ausschließen zu müssen; denn die Dame verrichtete keine schwere Arbeit, kann sich auch nicht entsinnen, daß eine stärkere mechanische Einwirkung auf die Hohlhand eingewirkt hat und glaubt sogar, — ich habe sie jetzt noch einmal daraufhin examiniert, — sich erinnern zu können, daß der Knoten erst längere Zeit nach dem Auftreten der Sehnenscheidenentzündung von ihr bemerkt ist, als die Hand wegen dieser schon immer geschont wurde. Daß sie ihn vorher nicht bemerkt hätte, ist unwahrscheinlich, da sie ihre Hand und namentlich den zum Zeigefinger gehörenden Teil immer selbst aufmerksam untersuchte.

Unter den von mir beobachteten Fällen ist nur einer, bei dem kein Zusammenhang mit der Influenza nachzuweisen ist, während bei den anderen zum größten Teil mit voller Sicherheit, zum kleineren mit größter Wahrscheinlichkeit ein solcher festzustellen war.

Der erwähnte Fall betrifft einen Arbeiter, der wegen Dupuytren'scher Fraktur am 12. Aug. 1897 in das Marienstift aufgenommen und dort mit Gehverband, in dem er vom 8. Tage nach der Verletzung an umherging, behandelt war, so daß es also zu einer Schrumpfung der Plantarfascie nicht kommen konnte. Die Heilung erfolgte fast tadellos mit wenig bemerkbarer Abweichung des unteren Bruchendes, und der Kranke wurde ohne Andeutung einer Erkrankung der Plantarfascien am 6. Nov. entlassen. Auch ein Vierteljahr später, als ich den Verletzten nochmals untersuchte, und ich untersuchte auch die Plantarfascie, war nichts Abnormes zu bemerken. Erst etwa $^3/_4$ Jahr nach der Verletzung, nachdem der Mann schon wieder über $^1/_2$ Jahr gearbeitet hatte, empfand er etwas Schmerz in der Fußsohle, und ich fand am 6. Juli 1898 in der Mitte der Plantarfascie des verletzten Beins einen in der Breite halbhaselnußgroßen, 3 cm langen, auf Druck wenig empfindlichen Knoten, der bis jetzt ohne jede Behandlung — er verursachte keine wesentlichen Beschwerden, — fast ganz wieder verschwunden ist. Es besteht nur noch eine 2—3 cm lange mäßige Verdickung der Plantarfascie nahe ihrem inneren Rande.

Ueber die Zahl der Fälle kann ich ich keine genauen Angaben machen, weil ich die leichteren Fälle, die ich häufig nur als nebensächlichen Befund kennen lernte, oft gar nicht verzeichnete. Denn die Fasciitis tritt nicht stets primär auf, sondern nicht selten sekundär, im Anschluß an anderweitige Fußerkrankungen, hauptsächlich die

Ostitis der Fußwurzel- und Mittelfußknochen. Das geht schon aus den Krankengeschichten meiner früheren Arbeit hervor (No. 25, 26), sehr deutlich auch aus den oben (p. 302 und 319) berichteten der Herren St. und D., und ist von mir sonst noch in verschiedenen Fällen beobachtet worden.

Ich habe außer dem in meiner früheren Arbeit beschriebenen Falle nie wieder Gelegenheit gehabt, einen solchen Knoten zu entfernen, und kann mich daher bezüglich des histologischen Befundes, der in jener Arbeit niedergelegt ist, nur auf jenen Fall beziehen. Er sprach nicht für eine traumatische Entstehung des Knotens, sondern eine einfach entzündliche.

Die Fasciitis plantaris nebst den Knoten wich in meinen übrigen Fällen, wenn sie sekundär war, mit den übrigen Krankheitserscheinungen, war sie primär, auf Hochlagerung des Beins, verbunden mit Priessnitz-schen Umschlägen, heißen Fußbädern, Darreichung von Natr. salicyl. mit Antipyrin. Massage wurde gewöhnlich nicht gut vertragen oder verschlimmerte gar das Leiden. Sehr zu empfehlen ist auch hier wie bei den neuritischen Fußsohlenschmerzen der Gebrauch von Gummisohlen.

Auffällig war die Wirkung der angegebenen Behandlung bei einer schon seit Jahren an dem Leiden krankenden Frau.

Die 51jährige Frau des Rentners H. wünschte am 11. Dez. 1897 von mir behandelt zu werden wegen eigentümlicher, seit Monaten bestehender Magenbeschwerden, die lange erfolglos behandelt seien, so daß sie schon seit längerer Zeit sich nicht mehr behandeln lasse. Sie seien seit etwa 3—4 Wochen wieder schlimmer geworden und beständen darin, daß sie fast immer Schmerzen in der Magengegend habe, die aber nach der Nahrungsaufnahme gewöhnlich zunähmen; dabei habe sie ein Gefühl der Völle in der Magengegend. Sie habe nie Erscheinungen eines Magengeschwürs, Blutbrechen u. s. w. gehabt. Dabei sei der Appetit ganz leidlich. Als ich bei der Untersuchung der starken, ziemlich gesund aussehenden Frau nicht nur Druckempfindlichkeit der Magengegend, sondern auch ausgeprägte Druckschmerzhaftigkeit der 4.—7. Intercostalnerven und außerordentliche Empfindlichkeit der Bauchhaut in der Magengegend beim Emporheben einer Hautfalte fand, während dieser Versuch weiter unten schmerzlos verlief, hatte ich sofort den Verdacht, es mit einer Influenzakranken zu thun zu haben. Weiteres Nachfragen und Untersuchung ergab folgendes: Frau H. klagte noch, daß sie ein eigentümliches Gefühl im Rachen und in der Speiseröhre habe; es sei ihr oft, als ob ein Kloß im Halse liege. Ferner habe sie eine große Unruhe im ganzen Körper, könne nicht gut schlafen. Diese Beschwerden habe sie auch seit etwa 3—4 Wochen. Vor 4 Wochen habe sie heftigen Schnupfen, Kopfschmerzen, Halsschmerzen, Hustenreiz, Hitze, Gliederreißen gehabt. Ich fand noch die typische Gaumenrötung und Druckempfindlichkeit der meisten Nervenstämme. Bettruhe, 3 mal tägliche Gaben von Phenacetin (0,75) und Terpentin-Priessnitz-Umschläge, Bromsalz und Kalkwasser zum Gurgeln bewirkten in 3 Tagen vollständiges Schwinden der Magenbeschwerden und beseitigten die große Unruhe. Die Nervenstämme waren noch etwas druckempfindlich. Als ich nun der Kranken auseinandersetzte, daß ich die Beschwerden sämtlich auf überstandene Influenza zurückzuführen geneigt sei, fragte sie auch, ob vielleicht ein Knoten auf der Fußsohle, den sie seit 4 Jahren habe und der sie manchmal durch seine Empfindlichkeit belästige, auch von der Influenza herrühren könne. Sie habe, ehe

er aufgetreten sei, Influenza durchgemacht. Auch habe sie seit jener Zeit Knoten auf dem rechten Vorderarme, die bisweilen schmerzten. Bei der Untersuchung fand ich nun in der Mitte der Plantarfascie nahe ihrem inneren Rande einen flach halbkugeligen Knoten von etwa $1^1/_2$—2 cm Durchmesser, der auf Druck etwas empfindlich war, und in der Haut der Streckseite des rechten Vorderarms mehrere kleinerbsengroße empfind-Knoten. Auf Anwendung von Natr. salicyl. mit Antipyrin und Priessnitz-schen Umschlägen war in etwa 4—5 Tagen der Plantarknoten zur größten Ueberraschung der Kranken um über die Hälfte verkleinert, und als ich am 31. Dez. die Kranke aus der Behandlung entließ, war nur noch eine flache Auftreibung zu fühlen.

Ich schließe mit dieser interessanten Krankengeschichte meine Besprechung einiger chirurgisch wichtiger Komplikationen und Nachkrankheiten der Influenza in dem Glauben und in der Hoffnung, Ihnen gezeigt und bewiesen zu haben, daß die Influenza, die dem inneren Mediziner eine Menge interessanter, wichtiger und zum Nachdenken anregender Krankheitsbilder liefert, auch dem Chirurgen nicht mehr als eine fast gleichgiltige und unbedeutende Krankheit erscheinen darf. Und ich wünsche durch meine Ausführungen erreicht zu haben, daß auch die Chirurgen sich etwas eingehender mit dieser vielgestaltigen und oft so heimtückischen Krankheit beschäftigen, nicht nur aus rein wissenschaftlichem, sondern auch aus praktischem Interesse. Daß manchem Kranken dadurch gedient wird, lehren, glaube ich, manche der oben angeführten Krankengeschichten zur Genüge. Ich bezweifle nicht, daß genaueres Eindringen in die Pathologie der Krankheit, namentlich auch ihr bakteriologisches Studium, dies oder jenes meiner Behauptungen richtig stellen wird, und im Interesse der Sache wünsche ich eine eingehende Kritik. Diese ist aber nur möglich und berechtigt, das lassen meine Ausführungen deutlich erkennen, wenn man sich lange und intensiv mit der Krankheit, sie nach allen Richtungen hin verfolgend, beschäftigt hat.

Von einer solchen Beschäftigung erhoffe ich günstige Einwirkungen auch auf die Auffassung anderer Krankheiten. Namentlich dem sog. Rheumatismus dürfte sie zu gute kommen und mitwirken, daß der Oberflächlichkeit, mit der dieser Name häufig gebraucht oder vielmehr mißbraucht wird, etwas Einhalt gethan wird. So würden sich z. B. die meisten Fälle von sog. Muskelrheumatismus sicher auf eine Neuritis zurückführen lassen. Ich freue mich, in dieser Hinsicht durch eine fleißige und kritische Arbeit Erben's[1]) unterstützt zu werden, der den „Muskelrheumatismus" in den meisten Fällen, in denen dieser Name gebraucht wird, nicht gelten läßt. Dasselbe dürfte von der wirklichen Muskelent-

1) Erben, Klinische Untersuchungen über Muskelrheumatismus (Nackenschmerz, Kreuzschmerz). Beiträge zur klinischen Medizin und Chirurgie, Wien 1898.

zündung, der Polymyositis und von der rheumatischen Muskelschwiele, die aus jener hervorgeht, zu sagen. Sie wird gewöhnlich als rheumatisch bezeichnet, eine ganz unsichere Benennung. Es ist bekannt und ich habe mehrfach beobachtet, — ein sehr lehrreicher Fall ist in der Krankengeschichte No. 25 meiner früheren Arbeit enthalten, — daß gerade bei der Influenza die Muskeln öfters erkranken. Und ist es nicht auffällig, daß gerade seit dem Auftreten der Influenza Anfang 1890 so zahlreiche Mitteilungen über Polymyositis, Dermatomyositis und Muskelschwiele erschienen sind? Ist es nicht sonderbar, daß in einem kürzlich veröffentlichten Falle von interstitieller und parenchymatöser Myositis [sog. rheumatische Muskelschwiele] [1]) nebenbei Lungenspitzenkatarrh (ohne Tuberkelbacillen!) und Periostitis (am Humerus) bestand bezw. auftrat, Nebenerkrankungen, die einer Myositis an und für sich nicht zukommen, die aber bei der Influenza gar nicht selten beobachtet werden?

Auch der Gelenkrheumatismus würde eine neue Beleuchtung erfahren [2]) und dann eventuell anders behandelt werden müssen. Es würde wie aus den meinigen so aus anderen genauen Untersuchungen hervorgehen, daß der sog. primäre Gelenkrheumatismus in vielen Fällen nicht existiert, sondern die so bezeichnete Krankheit in Wahrheit eine Epiphysenerkrankung der betr. Knochen ist.

Auch in anderer Hinsicht würden neue Gesichtspunkte gewonnen werden. Ich will mich aber an diesem Orte nicht auf weitere Einzelheiten einlassen, die gegebenen Andeutungen dürften wohl genügen.

---

1) Bertelsmann, Ein Fall von interstitieller und parenchymatöser Myositis (sog. rheumatische Muskelschwiele). Münchener med. Wochenschrift, 1898, No. 32.

Hierher möchte ich auch einige Fälle von Strauss (Ueber die sog. rheumatische Muskelschwiele. Berl. klin. Wochenschr., 1898, No. 5) insbesondere I, V, VI rechnen, ferner den Fall von Risse (Ueber Polymyositis bei Gelenkrheumatismus mit Beteiligung der Plantarfascie. Deutsche med. Wochenschr., 1897, No. 15) u. a.

2) Wenn sog. Gelenkrheumatismus atypisch verläuft und mit Polyneuritis verknüpft ist, wie in dem Falle von Steiner (Eine bisher kaum beachtete Komplikation des akuten Gelenkrheumatismus. Deutsch. Arch. f. klin. Med., Bd. 58), so bemerke ich, daß, da ich eine derartige Komplikation bei bezw. nach Influenza einige Male beobachtet habe, mir es wahrscheinlicher ist, daß es sich in dem Falle Steiner's um einen „Influenza-Rheumatismus", nicht einen sog. genuinen Rheumatismus gehandelt hat.

Frommannsche Buchdruckerei (Hermann Pohle) in Jena. — 1900

Nachdruck verboten.

XII.

Ueber chronische Verengerung des Dünndarms.

Von

Dr. **J. Skłodowski** in Warschau.

(Hierzu 6 Abbildungen im Text.)

Die für die chronische Dünndarmverengerung charakteristischen Symptome treten zuweilen so deutlich auf, daß man kaum annehmen darf, sie seien älteren Aerzten gar nicht bekannt gewesen. Die Zeit liegt aber nicht so weit hinter uns, wo diese Symptome falsch gedeutet und nur ungenügend gewürdigt wurden. Wenn wir das seiner Zeit geschätzte Handbuch NIEMEYER's zur Hand nehmen, so finden wir, daß die spärliche Symptomatologie der Enterostenose sich eigentlich nur auf die chronische Verengerung des Kolon bezieht und kein einziges für Dünndarmstenose charakteristisches Symptom enthält. Hingegen werden in der Beschreibung der vollständigen Verschließung unter anderen heftige Bewegungen der erweiterten Darmschlingen angeführt — ein Symptom, welches wir heute als typisch für langsam und chronisch entstehende Hindernisse im Dünndarm betrachten.

Die fortschreitende Entwickelung der klinischen Kenntnisse über Enterostenose spiegelt sich am deutlichsten in den Arbeiten von LEICHTENSTERN, TREVES und NOTHNAGEL ab. In seiner erschöpfenden Arbeit über Darmstenose betont LEICHTENSTERN [1]) ausdrücklich den Zusammenhang zwischen motorischen Erscheinungen und chronischer Entstehung des Hindernisses. In der etwas späteren Monographie von TREVES [2]) finden wir außerdem eine ausführliche Beschreibung der

1) LEICHTENSTERN, Verengerungen, Verschließungen und Lageveränderungen des Darmes. VON ZIEMSSEN's Handb. der spec. Pathol. u. Ther., Bd. 7, 2. Hälfte, 1876.

2) TREVES, Darmobstruktion etc., dtsch. Uebersetzg. 1876.

sogen. „Kolikanfälle". Endlich hebt NOTHNAGEL[1]) in seinem letzten Lehrbuche die Wichtigkeit der sogen. „Steifung" oder des „Tetanus" des Darmes hervor, betont dessen Zusammenhang mit den Kolikschmerzen und giebt eine Reihe vortrefflicher Tafeln, welche uns in augenscheinlicher Weise über die äußere Ansicht des Abdomens bei verschiedenen Formen und verschiedener Lokalisation der Stenose belehren.

Trotzdem wird auch heute in vielen Lehrbüchern die Diagnostik und Symptomatologie der chronischen Verengerung noch stiefmütterlich behandelt. So begegnet man ab und zu der Angabe, es seien die Symptome einer chronischen Verengerung denen einer akuten gleich; der Unterschied bestehe nur in einer geringeren Intensität. Diese Ungenauigkeit vieler populärer Lehrbücher mag der Grund sein, weshalb die chronische Verengerung sehr häufig zur Quelle diagnostischer Irrtümer wird. Von der Häufigkeit solcher Irrtümer konnte ich mich in den von mir beobachteten Fällen zur Genüge überzeugen. Alle meine Patienten wurden lange Zeit hindurch wegen verschiedener Krankheiten behandelt, welche mit ihrem wahren Leiden in gar keinem Zusammenhange standen, so wegen Chlorose, Neurasthenie, Darmkatarrh, Gallensteinkolik u. dgl., bis sie endlich einem Arzte begegneten, der ihren Zustand richtig erkannte. Ich darf das um so eher betonen, als in der Mehrzahl dieser Fälle das Verdienst, zuerst die richtige Diagnose gestellt zu haben, nicht mir gebührt.

Indessen ist die ungenaue Darstellung in den gangbaren Lehrbüchern nicht die einzige Quelle diagnostischer Irrtümer. Der zweite Grund liegt zweifellos in einem gewissen Mangel an Vertrauen in die objektive Krankenuntersuchung bei Darmleiden, in einer gewissen Geringschätzung dieser Untersuchung. Während wir bei Lungen-, Herz- und insbesondere Nervenkrankheiten gerne viel Zeit und Mühe auf eine genaue Untersuchung dieser Organe verwenden — pflegt mancher sonst gewissenhafte Arzt bei Darmkrankheiten der objektiven Untersuchung des Abdomens nicht mehr als einige Minuten zu widmen; überdies wird gewöhnlich eine einmalige Untersuchung für ausreichend gehalten. Indessen sind die für die Diagnose einer chronischen Verengerung wertvollsten Symptome keineswegs beständig, weshalb sie auch bei oberflächlicher Untersuchung der Aufmerksamkeit entgehen können. Nur selten lassen sie sich alle auf einmal erfassen; häufig lassen sie auf sich warten, um gewissermaßen im Vorübergehen aufgefangen zu werden, indem man den Kranken an verschiedenen Tagen und zu verschiedenen Tageszeiten untersucht, ja zuweilen das Auftreten derErscheinungen künstlich hervorruft. Dies wird mir jeder bestätigen, der einen solchen Kranken zu beobachten Gelegenheit hatte

1) NOTHNAGEL, Die Erkrankungen des Darmes und des Peritoneums. Spec. Pathol. u. Ther., Bd. 17, 2. Teil, 1896.

und ihn später erfolglos den Kollegen zu demonstrieren versuchte. Es kann selbstverständlich nicht verlangt werden, daß jeder wegen Darmstörungen den Arzt konsultierende Kranke so umständlich untersucht werde. Zum Glück ist uns hier die Anamnese behilflich, welche in der Regel charakteristisch genug ist, um unsere Gedanken in die richtige Bahn zu lenken. Nur geht es nicht an, sobald uns der Patient über Anfälle von Bauchschmerzen, Hartwerden der Därme, Gurren und Herumdrehen im Bauche berichtet und wir bei der ersten Untersuchung keine sichtbare Anomalie vorfinden — sofort die erwähnten Symptome der Neurasthenie oder Hysterie zuzuschreiben; in solchen Fällen sind wir immer verpflichtet genau zu untersuchen und zu beobachten.

Liegt eine Darmstenose vor, so treten immer zu gewissen Zeiten bestimmte Erscheinungen auf, welche so eigentümlich sind, daß sie selbst einem mit dieser Krankheitsform nicht vertrauten Arzte auffallen müssen.

Im Verlaufe der letzten Jahre hatte ich, dank der Liebenswürdigkeit des Herrn Dr. W. H. Krajewski, Gelegenheit, in dessen chirurgischer Abteilung 5 ganz typische Fälle von chronischer Dünndarmstenose zu beobachten. Da solche Beobachtungen jedenfalls nicht zu den alltäglichen zählen, sei es mir gestattet, dieselben der Oeffentlichkeit zu übergeben. Auf Grund meiner eigenen Beobachtungen, sowie der fremden Kasuistik will ich es dann versuchen, ein klinisches Bild der Krankheit zu entwerfen.

Es sei mir gestattet, an dieser Stelle dem Herrn Dr. Krajewski für die Erlaubnis, sein Material zu benützen, meinen Dank auszusprechen.

Es sei noch erwähnt, daß die beschriebenen Fälle, deren so günstiger Ausgang für mich ein Anstoß mehr zu vorliegender Arbeit gewesen ist, von ihm operiert wurden.

Fall 1. B. E., ein 18-jähriges Fräulein, wurde am 22. Sept. 1895 ins Krankenhaus aufgenommen. Vor 11 Monaten wurde sie plötzlich von heftigen Bauchschmerzen und häufigem und profusem Erbrechen befallen. Der herbeigerufene Arzt hat die Diagnose „Cholera“ gestellt. Indessen verschwanden alle bedrohlichen Symptome innerhalb 24 Stunden. Seit dieser Zeit wiederholten sich die Anfälle, zunächst alle paar Wochen, dann allwöchentlich, schließlich auch häufiger. Früher konnte Pat. die Erscheinungen in Zusammenhang mit der Aufnahme gewisser Speisen oder Getränke, z. B. kalten Wassers, bringen; gegenwärtig treten sie auch ohne bestimmte Veranlassung auf. Seit Beginn der Krankheit besteht Stuhlverstopfung, so daß manchmal wochenlang mit Klystieren nachgeholfen werden mußte. Abführmittel waren nutzlos, im Gegenteil, sogar von Nachteil, indem sie heftiges Erbrechen und Schmerzen hervorzurufen pflegten. Ein einziges Mal, angeblich vor 2 Monaten, soll Erbrechen fäkulent riechender Massen aufgetreten sein.

Körperbau kräftig, Ernährungs- und Kräftezustand befriedigend. Haut und Schleimhäute normal gefärbt. Solange Pat. von keinen Schmerzen gequält wird, ist sie gut gelaunt, weder deprimiert noch erschöpft. Herz und Lunge sind gesund. Die obere Hälfte des Abdomens leicht eingefallen, die untere mäßig aufgetrieben; das Abdomen auf Druck nirgends schmerzhaft. In der ganzen unteren Bauchpartie bis zum Nabel, auch noch etwas

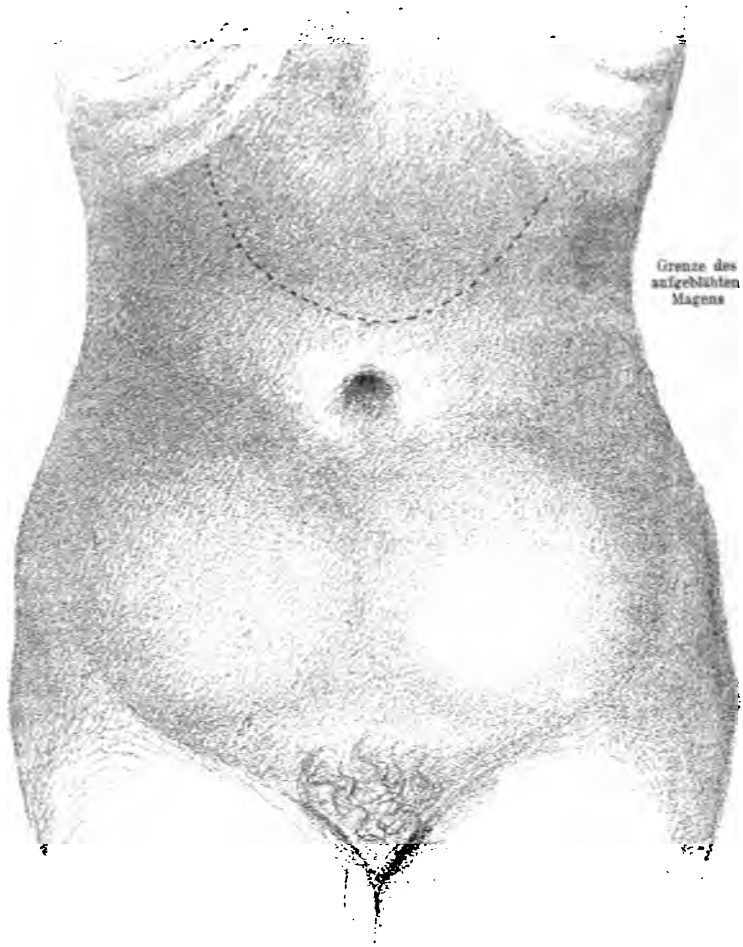

Fig. 1.

höher, läßt sich ein lautes Plätschergeräusch hervorrufen, ganz wie man es bei Magenerweiterung beobachtet. Zuweilen treten heftige Bauchschmerzen auf, während welcher die ganze Region unter dem Nabel hart und aufgetrieben erscheint, und zwar in Form zweier Tumoren von der Größe des Kopfes eines Neugeborenen; die Tumoren sind voneinander durch eine flache, feststehende Vertiefung geschieden (Fig. 1) und reichen nach unten bis zu den Poupart'schen Bändern, wo ihre Grenzen und ihre fast steinerne Härte am deutlichsten hervortreten. Die obere Grenze ist

mittels Inspektion und Palpation schwerer zu bestimmen. Für gewöhnlich überschreitet sie nicht eine quer durch den Nabel gezogene Linie, ab und zu reicht sie auch höher hinauf, zumal auf der rechten Seite. Der Schmerz und der Krampf (das Hartwerden) dauern einige Sekunden, um fast plötzlich nachzulassen. Wir gewinnen nicht den Eindruck, als ob die Vorwölbung auf einer Seite entstünde, um allmählich nach der anderen überzugehen; sie entsteht vielmehr gleichzeitig in ihrer ganzen Ausdehnung. Fortschreitende peristaltische Einkerbungen werden weder in der aufgetriebenen Gegend, noch anderwärts beobachtet. Die Frequenz der beschriebenen Anfälle variiert. Zuweilen treten sie spontan, mit minutenlangen Intervallen auf oder lassen sich künstlich durch Massage oder Kälteeinwirkung leicht hervorrufen; ein anderes Mal lassen sie lange auf sich warten und sind schwer hervorzurufen.

Auch die Intensität der Anfälle ist verschieden. Manchmal ist der Krampf nur geringgradig, Schmerzen fehlen fast vollständig und der ganze Anfall beschränkt sich auf eine leichtere Auftreibung der unteren Bauchgegend. Die stärksten und häufigsten Paroxysmen traten einige Stunden nach Einnahme von 4 Löffeln Infusum Sennae auf. Das Abführmittel hat auf die Stuhlverstopfung keinen Einfluß gehabt, rief indessen mehrmaliges reichliches Erbrechen hervor. In horizontaler Stellung ergiebt die Perkussion des Bauches überall tympanitischen Schall von ungleicher Höhe; in vertikaler dagegen tritt in der unteren Bauchgegend eine breite Dämpfungszone auf. Die Untersuchung des Magens ergiebt normale Grenzen und normale motorische Funktion.

Während der 8 der Operation vorangehenden Tage hatte Pat. nur einen harten, normal geformten Stuhl. Sie erbrach mehrmals reichliche, stark gallig gefärbte, geruchlose Massen. Auch an jenen Tagen, wo die Schmerzen selten und schwach waren, konnten wir bei geduldiger Untersuchung immer die beschriebenen motorischen Symptome wahrnehmen oder hervorrufen. Es gelang uns allemal, das Plätschern und die erwähnte Differenz des Perkussionsschalles zu konstatieren.

Bei der am 1. Okt. 1895 ausgeführten Operation (Schnitt in der Linea alba) wird eine einfache Verengerung ungefähr in der Mitte des Dünndarms festgestellt. Der Darm sieht an dieser Stelle so stark eingeschnürt aus, als wäre sein Lumen vollständig verschlossen. Oberhalb der Stenose ist der zuführende Darmabschnitt kolossal erweitert; sein Umfang an der weitesten Stelle beträgt ca. 30 cm. Centralwärts wird der Darm nach und nach dünner, doch erst unweit vom Pylorus annähernd normal. Die Wand des zuführenden Schenkels ist bedeutend verdickt und rigid; der durchschnittene Darm fällt nicht zusammen, sondern behält seinen kreisförmigen Querschnitt. Das Mesenterium des erweiterten Darmes ist verlängert und verdickt; an mehreren Stellen trägt es alte, dem Darm parallel verlaufende Narben. Nirgends geschwollene Drüsen. Das Bauchfell allenthalben normal.

Es wurde die verengte Stelle reseziert und die freien Darmenden zusammengenäht. Vollständige Schließung der Bauchwunde.

Der weitere Verlauf war ganz ungestört. Am 17. Tage nach der Operation verließ Pat. das Krankenhaus in sehr günstigem Gesundheitszustande. Sie fühlte sich ziemlich kräftig und konnte alles genießen. Die früheren Beschwerden verschwanden spurlos. Der Bauch ist nunmehr von normaler Konfiguration; von Auftreibung und Plätschern keine Spur. Im Frühling 1898 erfuhr ich, daß Pat. sich der besten Gesundheit erfreue.

Die mikroskopische Untersuchung der verengten Partie ergab Herde von Riesen- und epitheloiden Zellen. Es konnten jedoch keine Tuberkelbacillen nachgewiesen werden.

Fall 2. L. K., 23jährige Beamtengattin. Ende Juni 1896 wird sie plötzlich von Fieber und heftigen, vornehmlich um den Nabel lokalisierten Bauchschmerzen befallen. Auf Druck war das Abdomen fast gar nicht schmerzhaft. Häufiges Erbrechen, zuweilen mehrmals täglich. Anfang Juli trat über dem rechten POUPART'schen Bande eine Härte auf, die größer war, als gegenwärtig. Um den 12. Juli herum fühlte sich Pat. etwas besser und ging, dem ärztlichen Rate folgend, aufs Land. Unterwegs trat inzwischen eine Verschlimmerung auf, und nun kehrten wieder starke Schmerzen, Gurren im Bauche und Erbrechen auf, welchem eine Erleichterung zu folgen pflegte. Obige Symptome traten periodisch, meist am Tage auf; die Nächte waren relativ ruhig. Fieber war nicht vorhanden, der Appetit befriedigend. Doch enthielt sich Pat. des Essens aus Furcht vor Schmerzen. Seit April besteht Stuhlverstopfung. Da die Beschwerden nach Abführmitteln stets größer wurden, wendete Pat. nur Klystiere an. Seit 2 Monaten starke Abmagerung.

In der Kindheit hat Pat. Masern und Scharlach durchgemacht, war später stets gesund. Seit $3^1/_2$ Jahren ist sie verheiratet. Die Menses waren immer normal. Vor $2^1/_2$ Jahren erfolgte eine normale Geburt. Im April d. J., also 2 Monate vor Beginn der jetzigen Krankheit, abortierte Pat.; die Blutung war erheblich, so daß am 4. Tag nach dem Abortus eine Excochleation unternommen werden mußte.

Gegenwärtig (25. Sept. 1896) klagt Pat. über ein häufiges Gefühl von Auftreibung, über Gurren und „Herumgehen" im Bauche. Die Schmerzen und das Erbrechen haben in den letzten Wochen an Intensität bedeutend abgenommen, jedoch muß stets knappe Diät beobachtet werden.

Pat. ist von mittlerem Körperbau, ihr Aussehen ist schlecht, jedoch nicht marastisch. Ernährungszustand elend. Kräftezustand leidlich, Temperatur nicht erhöht. Lungen und Herz gesund. Das Abdomen in toto halbkugelig aufgetrieben mit Ausnahme des Epigastrium, welches leicht eingefallen erscheint. Die Resistenz ist nirgends sehr groß, ausgesprochen elastisch. Mit Ausnahme der über der äußeren Hälfte des rechten Lig. Pouparti gelegenen Gegend ist die Palpation des Bauches schmerzlos. In dieser Region fühlen wir schon bei leichter Palpation eine tumorähnliche Härte. Der Tumor liegt offenbar der vorderen Bauchwand eng an, weil es unmöglich ist, zwischen dieselbe und die Geschwulst mit der Hand einzudringen, wogegen es gelingt, die Finger zwischen die Geschwulst und die tiefer liegenden Teile zu bringen. Unten scheint der Tumor dem POUPART'schen Bande unmittelbar anzuliegen. Größe und Gestalt der Geschwulst lassen sich nicht genau bestimmen. Seine mittlere Partie fühlt man als harten, etwa haselnußgroßen Kern, doch wird dieser Eindruck nur bei leichter Palpation gewonnen. Palpieren wir in die Tiefe, so scheinen die Grenzen sich zu erweitern und zugleich zu verwischen. Ueberdies tritt zeitweise in der Gegend des Tumors eine vorübergehende Spannung auf, wobei derselbe den Eindruck macht, als vergrößere er sich und nähere sich der Oberfläche. In dem aufgetriebenen Teile des Abdomens, namentlich in der Mitte und in der rechten Seitenregion, bemerkt man ab und zu mehr oder weniger starke Bewegungen der Bauchdecken: es bilden sich in mannigfaltigen Richtungen verschieden tiefe Furchen, wodurch die Konturen mehrerer, zuweilen stark gespannter breiter Darmschlingen hervor-

treten. Die Richtung und Deutlichkeit der Furchen, somit auch die Gestalt der durch sie begrenzten Erhabenheiten variieren rasch während des Anfalles. Die am meisten charakteristischen Phasen des Anfalles wurden durch halbschematische Zeichnung dargestellt (Fig. 2). Die Reihenfolge der Veränderungen bleibt nicht immer die gleiche. So bläht sich z. B. zuerst die obere, winkelig gebogene Schlinge auf und verharrt im geblähten Zustande mehrere Sekunden lang; dann wird ein lautes, gurrendes Geräusch

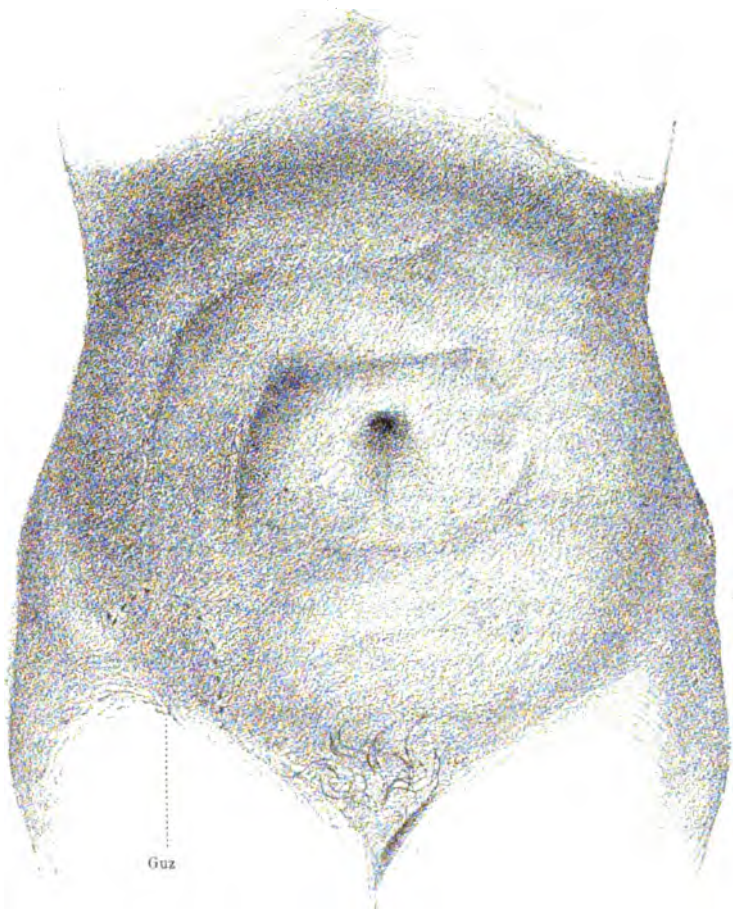

Fig. 2.

vernommen, und fast zu gleicher Zeit fällt die obere Schlinge zusammen, während die zwei unteren fast augenblicklich hervortreten. Ein anderes Mal beginnt die Auftreibung an einer der unteren Schlingen. Fast jede Aenderung der Konfiguration des Bauches, zumal die Rückkehr zum Ruhezustand, wird von einem ziemlich lauten gurrenden Geräusch begleitet. Wird während des Anfalles in der Leistengegend ein Hörrohr an den Tumor angelegt, so gelingt es zuweilen ein Geräusch wahrzunehmen, wie wenn eine flüssige, gashaltige Masse einen engen Kanal passierte; mittelst

der auf den Tumor aufgelegten Finger kann man zugleich ein leichtes Reiben feststellen. Dieses Geräusch ist jedoch von den früher beschriebenen different, zumal viel weniger laut. Jene pflegten an verschiedenen Stellen des Abdomens, am häufigsten im linken Hypochondrium aufzutreten. Die Anfälle werden nicht von einem ausgeprägten Schmerz begleitet, sondern von dem lästigen Gefühl einer Unruhe im Bauche. Außer der veränderten Bauchkonfiguration konnten zuweilen undeutliche peristaltische Einkerbungen beobachtet werden; dieselben traten nur an schwach gespannten Schlingen auf und durchliefen selten eine größere Strecke in einer bestimmten Richtung. Am häufigsten blieben sie eine Zeit lang stehen, oder schienen nach der einen oder der anderen Seite zu schwanken. In der anfallsfreien Zeit konnten wir stets ein deutliches Plätschern hervorrufen. Zuweilen war es auf weite Strecken wahrnehmbar, beinahe überall, soweit der Bauch aufgetrieben erschien; beständig jedoch in der rechten Seite, zumal wenn dieselbe künstlich nach vorn gedrängt wurde. Der Perkussionsschall ist, mit Ausnahme der Gegend der Geschwulst, wo er deutlich gedämpft erscheint, überall hell und tympanitisch. In rechter Seitenlage trat gewöhnlich eine leichte Dämpfung der rechten Bauchgegend auf. Die Stühle erfolgen in letzter Zeit jeden 2.—3. Tag, bieten nichts Abnormes.

Während der am 29. Sept. 1896 ausgeführten Operation (Schnitt parallel dem rechten Poupart'schen Bande) wurde folgendes festgestellt. In der Gegend des inneren Leistenringes findet sich eine Dünndarmschlinge auf eine kurze Strecke mit der vorderen Bauchwand verwachsen. In der Nachbarschaft der Verwachsung ist die Darmwand stark verdickt, uneben und hart; das Lumen bedeutend verengt, wozu die winkelige Knickung der befestigten Schlinge nicht wenig beizutragen scheint. Der zuführende Schenkel ist auf eine weite Strecke deutlich ausgedehnt, seine Wand derber als normal. Während des Ablösens des Darms von der Bauchwand wurde in der Tiefe der Adhäsion ein alter nekrotischer Herd gefunden, welcher, da die eigentliche Darmwand an dieser Stelle vollständig fehlte, mit dem Inneren der angewachsenen Schlinge kommunizierte. Resektion mehrerer Centimeter Darm und Naht.

Die Bauchwunde wurde zum Teil geschlossen, ihr unteres Ende nach Mikulicz tamponiert.

Der postoperative Verlauf normal, fieberlos. Der Puls war während der ersten Tage etwas beschleunigt, später normal. Kein Erbrechen, keine Bauchschmerzen. Die einzige Klage der Pat. war ein Hungergefühl, welches der erlaubten Steigerung in der Diät stets voranging. Nach 3 Wochen ist die Wunde verheilt. Pat. sieht schon jetzt besser als vor der Operation aus, hat stets kolossalen Appetit und ist frei von Beschwerden. Zum letzten Male habe ich sie im Herbst 1897 in blühendem Gesundheitszustand gesehen.

Fall 3. K. A., 20jähriger Hirt. Ende August 1896, auf einer längeren Fußtour begriffen, verspürte er plötzlich heftige Schmerzen im Bauche und Hodensack, dessen rechte Hälfte sich zugleich vergrößerte. Auf allen Vieren schleppte er sich mehrere Stunden lang den letzten Kilometer; unterwegs fiel er vor Schmerzen mehrmals in Ohnmacht und erbrach häufig. Nachts über blieb er zu Hause; heftige Schmerzen im Hodensack und der rechten Leistengegend quälten ihn beständig. Am nächsten Tage wurde er ins Krankenhaus zu Pultusk übergeführt, wo man eine faustgroße eingeklemmte Hernie konstatierte. Eisumschläge und Repositionsversuche blieben erfolglos. Am folgenden Tage (48 Stunden nach

der Einklemmung) wurde die Herniotomie ausgeführt, nach welcher der Schmerz fast vollkommen gewichen ist. Nur ab und zu traten leichte paroxysmale Schmerzen auf, die jedoch nach Arzneigebrauch aufzuhören pflegten. Während der 7—10 Tage strenger Diät fühlte sich Pat. übrigens leidlich. Später stellten sich wieder stärkere Schmerzen ein, zu welchen sich Auftreibung und Gurren im Bauche gesellten. Auf kontinuierlichen Gebrauch von Klysmen erfolgte jeden 2.—3. Tag ein stets flüssiger Stuhl. In dieser Zeit hat es Pat. einmal mit einem Abführmittel (Ricinusöl) versucht, erbrach aber eine Stunde später. In solchem Gesundheitszustand verließ er nach Verlauf von 3 Wochen das Spital. Zu Hause setzte er den Gebrauch von Klystieren fort; es gingen dann Winde ab, der Stuhl erfolgte jedoch nur jeden 2.—3. Tag und war zumeist flüssig. Es traten des öfteren anfallsweise Bauchschmerzen auf, nach welchen Pat. die Bildung rasch vorübergehender brettharter Tumoren im Leibe beobachtet haben will. Gegessen hat der Kranke in dieser Zeit sehr wenig, weil sich die Schmerzen nach jeder reichlicheren Mahlzeit (Brot, Fleisch) steigerten. Vor 8 Tagen fühlte er sich etwas besser, und, nicht imstande das Hungergefühl zu unterdrücken, genoß er auf einmal ein halbes Laib Brot; kurz darauf stellten sich heftige Schmerzen ein. Am Abend ein Abführmittel; $^1/_4$ Stunde darauf Exacerbation der Schmerzen und zum zweitenmal seit der Operation Erbrechen. Am Morgen erfolgte eine Entleerung und bald darauf fühlte sich Pat. wohler. Seit dieser Zeit besserte sich sein Zustand ein wenig.

Bis zum Beginn der gegenwärtigen Erkrankung fühlte sich Pat. ganz gesund; einen Bruch will er nicht gehabt haben, wußte wenigstens nichts davon.

28. Nov. 1896. Pat. von mittlerem Körperbau, bedeutend abgemagert; Kräftezustand befriedigend. Status afebrilis. Herz und Lungen gesund.

Das Abdomen überall ziemlich stark aufgetrieben, am wenigsten in den Seitenpartien. Das Epigastrium überragt die Rippenbogen. Die Resistenz ist hart-elastisch, doch ist der Härtegrad an verschiedenen Stellen des Abdomens ungleich und variiert während der Untersuchung. Druckempfindlichkeit gering. In der rechten Leistengegend eine frische Operationsnarbe. Ab und zu kommt es zu einem Anfall, welcher oft folgendermaßen verläuft. Er beginnt mit einem Gefühl von Druck und mit leichten Schmerzen im Epigastrium, wobei die Resistenz dieser Gegend etwas größer wird und sich hier undeutlich die Umrisse einer ziemlich breiten, quer liegenden Darmschlinge zeigen; dann wird letzere nach und nach schmäler und scheint sich dabei etwas nach unten zu verschieben. Jetzt beginnt die Auftreibung des Hypogastriums. Hier kommt eine deutliche, sehr harte, gerundete Vorwölbung zum Vorschein und bleibt einige Augenblicke fast unverändert bestehen (s. Fig. 3 p. 338). Die Schmerzen erreichen nun ihren Höhepunkt. Nach einigen Sekunden erfolgt ein sehr lautes, stets in der Gegend des rechten Hypochondrium am deutlichsten hörbares Gurren. Zugleich verschwindet die Geschwulst im Hypogastrium. Nun kehrt entweder alles zur Norm zurück oder es zeigen sich wieder undeutlich die Konturen der queren Schlinge im Epigastrium, um dann langsam zu verschwinden. Die Intensität und Deutlichkeit der Anfälle ist verschieden; am meisten charakteristisch und beständig ist das Stadium der Vorwölbung im Hypogastrium. Die Spannung und die Schmerzen erreichen verschiedene Grade. Die Geräusche begleiten zuweilen auch andere Phasen des Anfalles. In der ganzen unteren Bauchpartie läßt sich immer ein lautes Plätschern hervorrufen. In horizontaler Lage des

Pat. ist der Perkussionsschall fast bis nach unten tympanitisch. Im Stehen tritt in der unteren Bauchpartie eine breite, zuweilen fast bis zum Nabel reichende, auf beiden Seiten nicht immer gleich hohe Dämpfungszone auf. Bei rascher Aenderung der horizontalen in die vertikale Lage hört man häufig sekundenlang eine Art Rieseln von Flüssigkeit nach unten. Niemals wurden in einer bestimmten Richtung fortschreitende

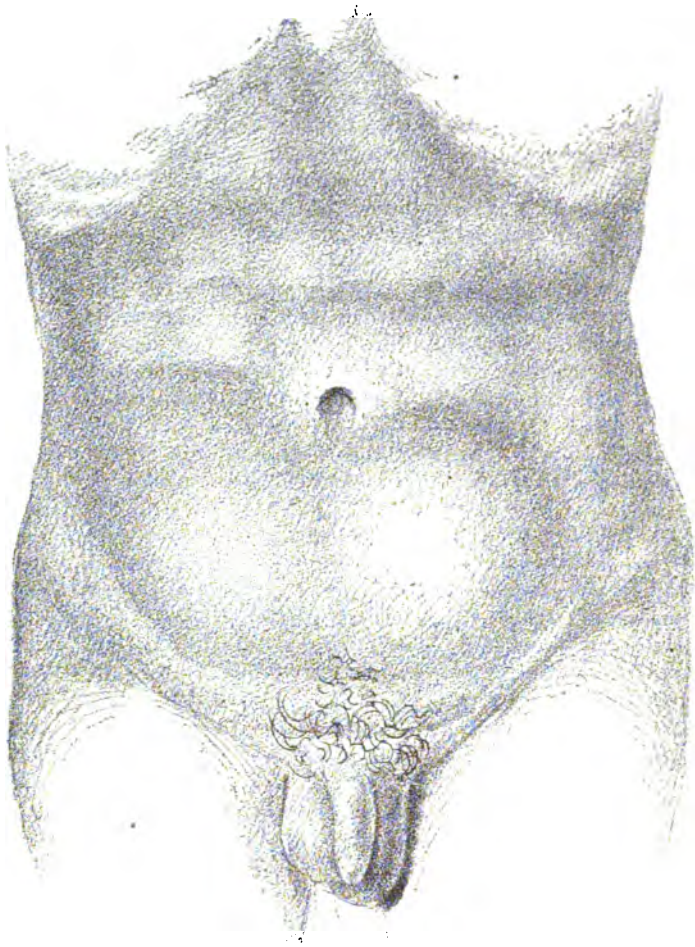

Fig. 3.

peristaltische Einkerbungen bemerkt. Vor der Operation kamen die Anfälle täglich; indem sie sich, allerdings nicht sehr regelmäßig, aneinanderschlossen, bildeten sie stundenlang und länger währende Ketten von Anfällen. Am ärgsten pflegten die Nächte zu sein. Opium brachte Pat. stets erhebliche Erleichterung. Die Entleerungen waren fast stets flüssig, erfolgten 1—2 mal täglich. Im Harn mehrmals deutliche Spuren Indikan.

Operation am 8. Dez. 1896. Die Eröffnung der Bauchhöhle oberhalb und parallel dem rechten Poupart'schen Bande ergab ein anatomisch

außerordentlich verwickeltes Bild. In der Nähe der Blase liegt eine Dünndarmschlinge, deren beide Schenkel miteinander vollständig verwachsen und zum Teil um die Mesenterialachse gedreht sind. Der stark erweiterte zuführende Schenkel bildet eine Art Sack, in dessen Wand der abführende Abschnitt zu verlaufen scheint. Bei seinem Austritt aus der erwähnten Schlinge biegt der abführende Schenkel scharf nach oben und rechts um und mündet etwa 20 cm weiter in den Blinddarm. Die Knickungsstelle selbst ist an die Blase und an eine andere, übrigens normale Dünndarmschlinge fest angewachsen. Nach Lösung der Adhäsionen stellt es sich heraus, daß an der Knickungsstelle ein Defekt der Darmwand besteht, welcher durch die erwähnte Verwachsung mit der Blase und der anderen Dünndarmschlinge gedeckt ist. Nach mühevoller Orientierung wird die ganze veränderte, 10 cm lange Schlinge entfernt, die beiden Darmenden miteinander vernäht, der untere Wundwinkel nach Mikulicz drainiert und der Rest der Wunde mittelst Naht geschlossen.

Der weitere Verlauf ungestört; Wundheilung innerhalb einiger Wochen. Es bestand noch ziemlich lange eine Neigung zu Durchfällen, welche durch entsprechende Diät und Arzneimittel bekämpft werden mußte. Schließlich verließ Pat. nach 2 Monaten das Krankenhaus in gutem Gesundheitszustande. Ich habe ihn im Mai 1897 wiedergesehen. Aus Furcht vor den schweren Lebensbedingungen auf dem Lande hat sich Pat. in Warschau niedergelassen. Er sieht blühend aus und ist frei von Beschwerden.

Fall 4. B. R., 19jähriges Mädchen. Im Jahre 1892 wurde ihr wegen Neubildung (Adenom) das Coecum reseziert. Nach der Operation hat sich der Zustand der Pat. rasch gebessert, sie nahm an Körpergewicht bedeutend zu und fühlte sich bis Mitte 1896 vollkommen wohl. Im Juni desselben Jahres wurde sie plötzlich von heftigen Bauchschmerzen befallen, welche einen ganzen Tag anhielten. Seither wiederholten sich die Schmerzen mehrmals, in der Regel zugleich mit den Menses. Sie waren stets von hartnäckigem Erbrechen begleitet. Der Schmerz war kein beständiger, sondern aus einer Reihe kurzer, voneinander durch mehr oder weniger lange Intervalle geschiedener Anfälle, zusammengesetzt. Stuhl ziemlich regelmäßig. Am 8. Dez. 1896 abends traten leichte Schmerzen auf, welche sich am nächsten Tage steigerten und zu denen sich bald Erbrechen gesellte. Nach einem Klystier erfolgte reichlicher Stuhl und gingen Winde ab. Am 10. Dez. Zustand unverändert; Irrigationen rufen wieder Stuhl hervor, bringen jedoch keine Erleichterung. In den folgenden 4 Tagen wird trotz häufiger Klysmen kein Stuhl entleert, es gehen nur wenig Winde ab. Schmerzen heftig, frequent, trotz Opium und sehr knapper Diät; am Morgen des 15. Dez. eine reichliche Entleerung, doch ohne Einfluß auf den Allgemeinzustand. An diesem Tage ließ sich Pat. ins Krankenhaus aufnehmen.

Status praesens vom 16. Dez. 1896. Pat. von mittlerem Körperbau, ziemlich guter Ernährung. Haut und Schleimhäute ziemlich blaß. Temp. normal. Puls beschleunigt, weich, klein, Herz und Lunge normal. Der Unterleib mit einem dicken Fettpolster versehen, welches mit dem allgemeinen Ernährungszustand nicht ganz übereinstimmt. In der rechten seitlichen Bauchgegend eine lange, unregelmäßige Narbe. Abdomen ziemlich stark, gleichmäßig aufgetrieben. Alle paar Minuten, zuweilen seltener, kommt ein Schmerzanfall und hält etwa $^1/_2$ Minute an; die Kranke verstummt, stöhnt, wird unruhig. Zugleich palpiert man in der unteren Bauchregion eine harte, wurstförmige Geschwulst, welche nach oben fast

bis zum Nabel, nach rechts bis zur Narbe, nach links etwa bis zum äußeren Rande des linken geraden Bauchmuskels reicht. Vorwölbungen, Furchen, Peristaltik werden nicht beobachtet. Der Anfall endet in der Regel mit Gurren. In schmerzfreien Perioden läßt sich in der ganzen unteren, namentlich rechten Bauchpartie grobes, lautes Plätschergeräusch hervorrufen, wozu aber eine starke Erschütterung der Bauchwand notwendig ist. Jeden Augenblick, besonders aber während und nach den Anfällen, erbricht Pat. eine geringe Quantität einer grünlichen, dünnen, geruchlosen, mit bräunlichen Fetzen untermischter Flüssigkeit. Gegen Abend desselben Tages nahmen die Schmerzen an Heftigkeit zu und der Allgemeinzustand verschlimmerte sich dermaßen, daß der herbeigeholte diensthabende Arzt es für angezeigt hielt, der Pat. wiederholt Kampher zu injizieren. Kurz darauf erfolgten spontan mehrere reichliche Stuhlentleerungen und es trat plötzliche Besserung ein.

Am 16. Dez. 1896 fühlt sich Pat. vollkommen wohl. Seit mehreren Stunden erbricht sie nicht mehr. Der Bauch ist bedeutend weniger aufgetrieben. Ein einziges Mal während der Untersuchung trat in der unteren Bauchregion eine leichte Härte auf, jedoch ohne ausgeprägten Schmerz. 2 Tage darauf verließ Pat. das Krankenhaus und Warschau; die ihr vorgeschlagene Operation wurde einstweilen verweigert. Außer ganz leichten Schmerzanfällen ist sie frei von Beschwerden. Zuweilen tritt Gurren auf. Plätschern läßt sich stets hervorrufen.

Bis zum 8. Jan. 1897 habe ich Pat. nicht gesehen. Nach der Rückkehr sah sie elend aus und fühlte sich viel schwächer. Die erste Woche, erzählte sie, sei alles gut gegangen, ungeachtet des unvorsichtigen Verhaltens. Schon am 30. Dez. jedoch trat Verschlimmerung ein. Die Schmerzen und das Hartwerden kehrten, trotz täglichen Stuhlgangs, wieder. Nur einmal war der Stuhl 48 Stunden lang angehalten.

Status vom 8. Jan. 1897. Heftige und frequente Schmerzen vorwiegend in der Gegend der alten Narbe. Die physikalischen Symptome gleichen den früher beschriebenen. Ueberdies konnte ich, was ich früher nicht bemerkt hatte, einen deutlichen Unterschied des Perkussionsschalles in stehender und liegender Position wahrnehmen.

Die Krankengeschichte der nächsten, der Operation vorangehenden 10 Tage läßt sich folgendermaßen zusammenfassen: Die Schmerzanfälle variieren an Intensität und Häufigkeit; Besserungen und Verschlimmerungen wechseln periodisch und unregelmäßig ab. Außerdem konstanter Schmerz in der Narbengegend. Täglich dünne Stühle. Häufiges Erbrechen. Die physikalischen Symptome unverändert. Am 13. Jan. mittags stellte sich Fieber ein und in der Nacht vom 13. auf den 14. Jan. beginnt eine Absonderung von dünnem Kot und Eiter aus einer kleinen Oeffnung im Bereiche der alten Narbe.

Am 18. Jan. 1897 Operation (Schnitt in der alten Narbe durch die Fistel). Es stellt sich heraus, daß die Fistel zu einer stark erweiterten Dünndarmschlinge führt, welche in der Narbengegend mit der Bauchwand verwachsen ist. Die Mündung der Fistel ist etwa $1^1/_2$ cm von den Spuren der früheren Darmnaht entfernt. Einige Centimeter weit von der Oeffnung ist die nach oben und links gerichtete erweiterte Schlinge dermaßen eingeknickt, daß ihre hintere Fläche zur vorderen wird; diese Knickung wird durch ausgedehnte Verwachsungen bedingt, welche die Schlinge in der Ecke zwischen dem aufsteigenden Kolon und der seitlichen Bauchwand immobilisieren. Lösung der Adhäsionen. Anfrischung

der Darmränder. Enteroplastik. Die Wunde wird teils genäht, teils nach Mikulicz tamponiert.

In den ersten 8 Tagen war der Zustand wegen der großen Schwäche der Pat. ein schwerer. Das Fieber ging am 3. Tage herunter. Der weitere Verlauf ungestört. Am 28. Febr. verließ Pat das Spital mit geheilter Wunde und allgemein gebessert[1]).

Fall 5. Helene W., 28jährige Lehrerin. Vor 7 Jahren machte sie eine als Perityphlitis diagnostizierte Erkrankung durch: es bestand hohes Fieber, Erbrechen, Bauchschmerzen; die Krankheit dauerte etwa 5 Wochen. Dann erholte sich Pat. vollständig, sah frisch und rüstig aus. Seither empfand sie jedoch zuweilen einen Schmerz in der rechten Bauchpartie. Da der Schmerz mit der Zeit, statt nachzulassen, stärker wurde, suchte Pat. Hilfe bei Prof. Kosinski, welcher schon damals eine Geschwulst konstatiert und eine Operation vorgeschlagen hat. Seit jener Zeit vergingen 4 Jahre, während welcher Pat. außer den erwähnten Schmerzen ab und zu Gurren und Unruhe im Unterleib empfand. Vor etwa 1 Jahre verschlimmerte sich der Zustand ziemlich plötzlich. Es stellten sich periodische Schmerzen, häufiges Erbrechen und „Wogen im Bauche" ein. Im weiteren Verlaufe nahmen diese Erscheinungen an Intensität zu. Jede reichlichere Mahlzeit erzeugte nach wenigen Stunden Beschwerden. Am schlechtesten fühlte sich Pat., wenn sie auf ärztlichen Rat verschiedene Medikamente, wie Eisen und Arsenpräparate zu sich nahm; auch Abführmittel übten entschieden einen schädlichen Einfluß aus. Seit mehreren Wochen hat Pat. die Arzneien zur Seite gelegt und fühlt sich relativ besser; das Erbrechen wenigstens hat beinahe aufgehört. Kurze, innerhalb einer oder mehrerer Stunden sich oft wiederholende Schmerzanfälle kehren jedoch täglich wieder. Solcher Perioden giebt es in der Regel eine oder zwei in 24 Stunden; sonst treten die Anfälle selten auf und sind schwächer. Menses seit längerer Zeit ausgeblieben; Pat. behauptet, daß alle Beschwerden zur Zeit, in der die Menses eintreten sollten, bedeutend zunehmen.

Status vom 5. März 1897. Schwächlicher Körperbau, Ernährungszustand kein besonderer. Haut und Schleimhäute normal gefärbt. Keinerlei Zeichen von Marasmus. Trotz des langwierigen Leidens ist der Kräftezustand ein leidlicher. Kein Fieber. Herz und Lungen normal.

Das Abdomen ziemlich stark aufgetrieben und gespannt, am wenigsten im oberen Teile. Unmittelbar über dem vorderen Teil des rechten Darmbeinkammes fühlt man eine citronengroße, fast unbewegliche, harte, unebene Geschwulst, deren Grenzen wegen der bedeutenden Spannung der Bauchwand sich nicht genau bestimmen lassen. Im Ruhezustande pflegt

1) Im Juni d. J., als vorliegende Arbeit dem Druck bereits übergeben war, kam Pat. abermals ins Spital — diesmal mit einer vollständigen, seit einigen Tagen dauernden Occlusion. Wir erfuhren, daß sich Pat. etwa bis Ende des vergangenen Jahres wohl gefühlt hat, daß aber später die alten Beschwerden sich wieder eingestellt hatten. In Anbetracht des gefahrdrohenden Allgemeinzustandes wurde sofort zur Operation geschritten und vorläufig nur eine Enterostomie ausgeführt. Am 3. Tage nach der Operation starb Pat. Die Sektion ergab eine neue Verengerung an Stelle der alten Darmnaht; dieselbe, sowie die durch Adhäsionen bedingte Knickung werden wohl die Ursache der vollständigen Verschließung gewesen sein.

die Bauchoberfläche glatt und eben zu sein, doch weist sie während der Schmerzanfälle sehr ausgeprägte Veränderungen auf. Schon in der Zeit zwischen den Schmerzanfällen sieht man fast immer im linken Hypogastrium undeutliche Umrisse mehrerer breiter Darmschlingen, welche, in langsamer Bewegung begriffen, einmal erscheinen, dann wieder verschwinden (Fig. 4). Zuweilen bemerkt man leichte fortschreitende peristaltische Einkerbungen. Nach einer gewissen, manchmal ziemlich langen Zeit wird

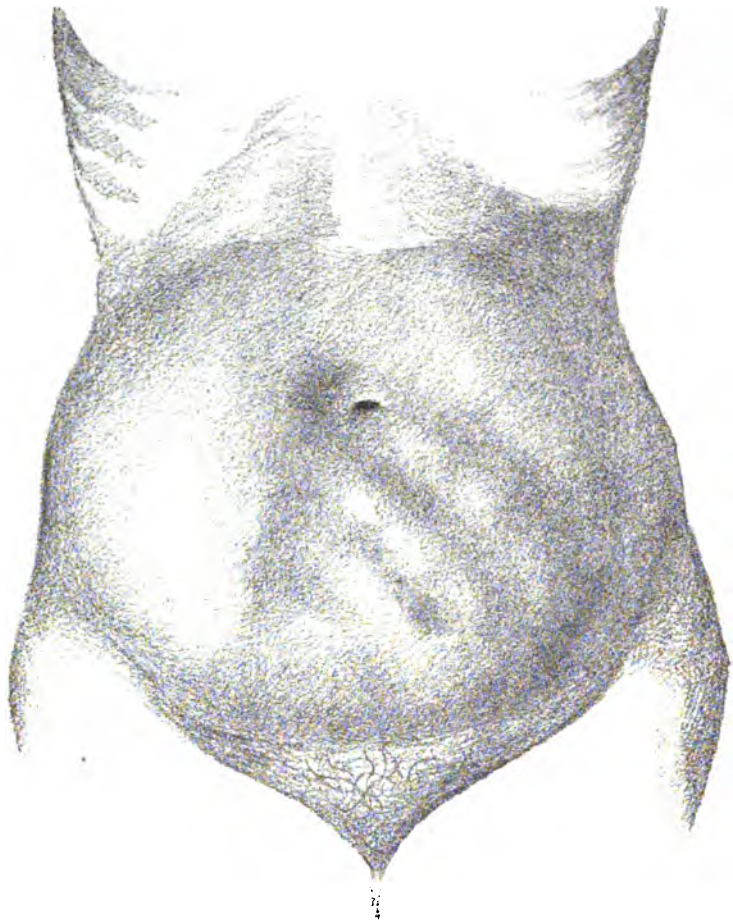

Fig. 4.

das Bild plötzlich lebendiger. In der erwähnten Gegend und etwas nach rechts davon treten außerordentlich heftige und komplizierte, kaum sekundenlang währende Bewegungen auf. In einer gewissen, schwer zu beschreibenden Reihenfolge erscheinen auf der Bauchoberfläche verschieden breite, wurstförmige Vorwölbungen, um sofort wieder zu verschwinden; offenbar hängen dieselben von den plötzlichen Spannungs- und Lageveränderungen der Darmschlingen ab. Eine deutliche, in einer bestimmten Richtung verlaufende peristaltische Welle läßt sich bei dieser Bewegung nicht fest-

stellen. Wir können nur allgemein behaupten, daß das Bewegungsterrain sich von links nach rechts verschiebt. Zu der eben beschriebenen Phase gesellt sich ein deutlicher Schmerz und gewöhnlich ein Geräusch, wie wenn Flüssigkeit ausgespritzt würde. Schließlich legt sich die Bewegung. Die linke und mittlere Bauchpartie glättet sich vollständig und es erscheint rechts in der Nachbarschaft der Geschwulst eine einzige, große, sehr harte,

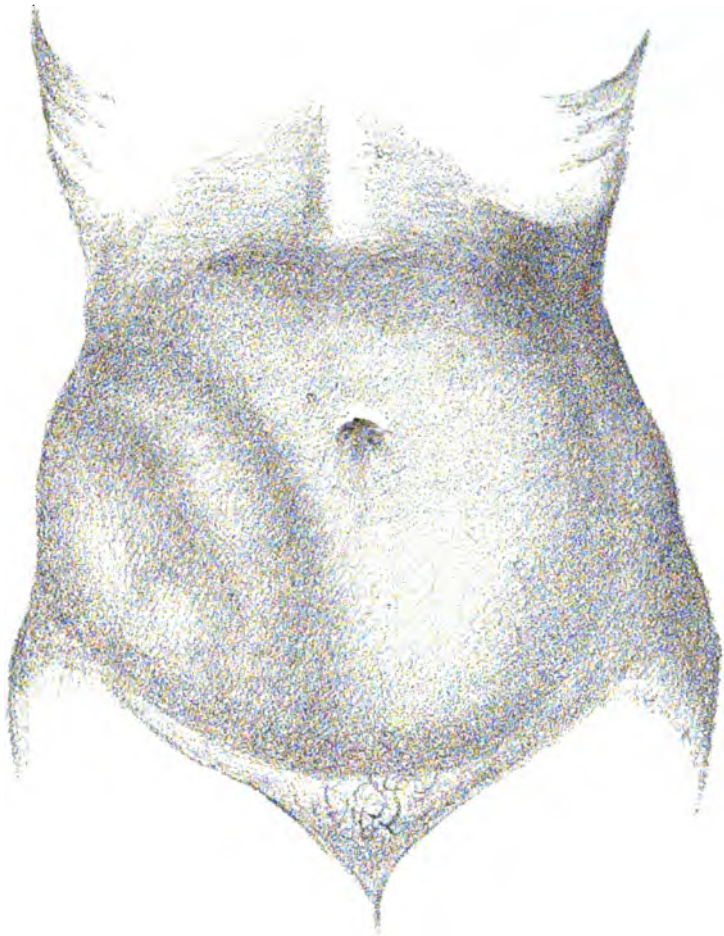

Fig. 5.

fast unbewegliche Vorwölbung (Fig. 5), wobei die Schmerzen ihren Höhepunkt erreichen. Nach einigen Sekunden wird die Vorwölbung weich und fällt zusammen; es tauchen nun an der linken Bauchseite die früher sichtbaren Schlingen wieder auf (Fig. 4). Der Anfall endet gewöhnlich mit einem Geräusch. In den anfallsfreien Zeiten läßt sich stets ein grobes, lautes Plätschergeräusch, welches im rechten Hypogastrium gewöhnlich deutlicher ist, hervorrufen. Die ziemlich lange voroperative Periode bietet keine nennenswerten Einzelheiten. Die Schmerzperioden wechseln an In-

tensität und Dauer, ganz ruhige Tage giebt es jedoch beinahe gar nicht. Außer den typischen kommen auch unvollkommene quasi abortive Anfälle vor, bei welchen das Hartwerden und die Schmerzen wenig ausgeprägt sind. Zuweilen scheint der Anfall in der Mitte aufzuhören. Stuhlentleerungen vorwiegend flüssig, 1—2 mal täglich. Opium und entsprechende Diät bringen der Kranken bedeutende Erleichterung.

Operation am 22. März 1897 (schräger Hautschnitt in der Gegend der fühlbaren Geschwulst). Wurmfortsatz und Coecum scheinen zu fehlen. (Erst nach sorgfältiger Präparation des ausgeschnittenen Stückes gelang es, die Reste des Blinddarms zwischen festen Adhäsionen in der Ecke zwischen Dünndarm und Colon ascendens aufzufinden.) Die Uebergangsstelle des Dünndarms in den Dickdarm präsentiert sich als eine harte, unförmliche, narbige Masse, welche an der hinteren Bauchwand unbeweglich fixiert und mit verdicktem, fest angewachsenem Netze bedeckt ist. Der mehrere Centimeter lange, jener unförmlichen Masse entsprechende Teil des Darmkanals erscheint sehr eng und gewunden. Durch zahlreiche in das Lumen hineinragende polypöse Auswüchse wird die Verengerung noch bedeutender. Oberhalb der verengten Stelle erreicht die erweiterte Dünndarmpartie den Umfang des Vorderarms eines Erwachsenen. Alle Schichten der Darmwand sind hier stark verdickt. Das Kolon zusammengefallen. In der Masse des Mesenterium fühlt man mehrere vergrößerte härtliche Drüsen.

Resektion eines 10 cm langen Darmstückes. Exstirpation der verdächtigen Mesenterialdrüsen. Naht der freien Darmenden. Partielle Vereinigung der Bauchwunde. Tamponade nach Mikulicz.

Die mikroskopische Untersuchung ergab zahlreiche Herde von Riesen- und epitheloiden Zellen. Keine Tuberkelbacillen.

Die Heilung erfolgte langsam, jedoch ohne ernstere Komplikationen. Die Wunde heilte innerhalb 6 Wochen zu. Nach einigen Monaten sieht Pat. glänzend aus, hat an Gewicht 15 Pfund zugenommen, ißt alles ohne Beschwerden. Im März 1898 ist der Allgemeinzustand gleichfalls ein sehr guter. Zwecks Beseitigung der nach der ersten Operation entstandenen Bauchhernie läßt sich W. abermals ins Krankenhaus aufnehmen.

Am 15. März wird eine radikale Operation des Bruches mit günstigem Erfolge ausgeführt.

Die beschriebenen Fälle gehören in Bezug auf Aetiologie und Pathogenese verschiedenen Gruppen an. Im Fall 3 wurde die durch Herniotomie reponierte Darmschlinge in der Schnürfurche des abführenden Schenkels offenbar nekrotisch. Bevor jedoch der nekrotische Teil sich abstieß, ist seine Umgebung mit den Nachbarorganen verwachsen, und zwar an den Blasenscheitel und an eine Dünndarmschlinge. Ueberdies verwuchsen beide Schenkel der reponierten Schlinge miteinander in einer gewundenen Linie. Der beträchtliche Substanzverlust der Darmwand, die Schrumpfung des dieselbe ersetzenden Narbengewebes, die festen Adhäsionen, welche eine Knickung und Immobilisation der Schlinge bedingten, waren die Gründe für die bedeutende Verminderung der Wegsamkeit des Darmes. Meines Erachtens jedoch spielt hier die Nekrose und der Ersatz eines Teiles der Darmwand durch eine unnachgiebige, schrumpfende Narbe die wichtigste

Rolle. Im Fall 2 hatten wir es wahrscheinlich mit einer kleinen, im inneren Leistenring eingeklemmten Darmwandhernie (LITTRÉ) zu thun. Oberhalb des Inkarcerationsringes hat sich eine feste Adhäsion mit der Bauchwand gebildet, wodurch einer Eröffnung des nekrotischen Herdes in die freie Peritonealhöhle vorgebeugt wurde. Die reichliche Bildung von festem Bindegewebe um den Herd hat die Entstehung eines Kotabscesses und einen eventuellen Durchbruch nach außen mit Fistelbildung verhindert. Als Ursache der Occlusion müssen wir den Verlust eines Teiles der Darmwand und die winkelige Knickung des Darmes betrachten [1]). Im Fall 1 ist der Mechanismus der Behinderung ein sehr einfacher, die Aetiologie dagegen könnte zu gewissen Zweifeln Anlaß geben. Berücksichtigt man den Charakter der mikroskopischen Veränderungen, so erscheint die Annahme einer Narbe nach einem solitären tuberkulösen Dünndarmgeschwüre am ehesten gerechtfertigt. Aus demselben Grunde und mit noch mehr Wahrscheinlichkeit dürfen wir im Fall 5 eine hypertrophisch-entzündliche Form der Tuberkulose in ihrem Lieblingssitz, d. h. im Blinddarm, annehmen. Ich bemerke jedoch, daß in beiden Fällen keine Tuberkelbacillen gefunden wurden und daß auch die sonstige Untersuchung der Patientin keinerlei tuberkulöse Veränderungen anderer Organe zu entdecken vermochte.

Die Ursache der Verengerung im Fall 4 war eine Knickung des Darmes, bedingt durch Verwachsungen, welche offenbar nach der früheren Operation zurückgeblieben waren.

Die im kasuistischen Teile angeführten Beobachtungen erschöpfen offenbar keineswegs die ganze Aetiologie der chronischen Darmverengerung, um so weniger alle möglichen anatomischen, zuweilen sehr komplizierten Mechanismen, wie sie in den einzelnen ätiologischen Gruppen vorkommen können. Diese Beobachtungen beweisen aber hinlänglich, wie ätiologisch und mechanisch differente Fälle symptomatologisch sehr ähnliche Bilder geben. Somit erscheint eine Sonderung einzelner ätiologischer Gruppen aus dem klinischen Gesamtbilde der Krankheit, wie es noch jüngst KÖNIG [2]) für tuberkulöse Verengerungen durchzuführen versucht hat — durchaus ungerechtfertigt. Im Gegenteil, je mehr sich in der Litteratur die genau beschriebenen Fälle häufen, um so fester wird die Ueberzeugung, daß alle pathologischen Vorgänge, welche imstande sind, längere Zeit hindurch das Passieren des Darm-

1) Bezüglich der obigen 2 Fälle sei mir die Bemerkung gestattet, daß der Autor des umfassenden Werkes über Brüche, BENNO SCHMIDT (Deutsche Chirurgie, Lief. 47, Stuttgart 1896) in seiner Besprechung der Verengerungen, welche nach Reposition, Herniotomie und bei Darmwandbrüchen entstehen, erwähnt, ihm sei weder aus der Litteratur, noch aus persönlicher Erfahrung ein Fall bekannt, wo eine Verengerung dieser Art zu einem operativen Eingriffe geführt hätte.

2) KÖNIG, Deutsche Zeitschr. f. Chir., 1892.

inhaltes mechanisch zu erschweren, ohne denselben vollständig aufzuhalten — unter günstigen Umständen — zu einem typischen, für alle diese Fälle gemeinsamen Bilde der chronischen Enterostenose führen. Zwar kann sich dieses Bild, indem es sich allmählich aus verschiedenen pathologischen Zuständen entwickelt, mit anderen Symptomen dieser Krankheitszustände vergesellschaften, wodurch es zuweilen eine besondere Färbung annimmt — doch verliert es, noch ändert es dabei seinen Grundcharakter. Mit anderen Worten, repräsentiert die partielle chronische Verengerung, abgesehen von ihrer Aetiologie, ein scharf ausgeprägtes klinisches Individuum, welches wir gesondert erforschen können, was aus praktischen Rücksichten besonders angezeigt erscheint.

Der für stenosierende Vorgänge im Darm gemeinsame Symptomenkomplex ist noch gewissen Variationen unterworfen, je nach dem anatomischen Sitz des Hindernisses. Von diesem Standpunkt aus betrachtet, weichen die Fälle von Stenose des höchsten und des tiefsten Darmabschnittes am meisten voneinander und vom Durchschnittstypus ab. Sie besitzen ihre eigene Diagnostik und Semiotik und müssen gesondert betrachtet werden. Die übrigen Fälle werden entweder gemeinsam beschrieben, oder es kann die Einteilung in chronische Verengerung des Dünndarms und des Dickdarms gebraucht werden. Meines Erachtens erscheint diese Einteilung sowohl vom anatomischen als auch vom klinischen Standpunkte aus nützlich und gerechtfertigt, denn ein Unterschied der Symptome besteht hier thatsächlich. Eins müssen wir jedoch festhalten. So wie es schwer fiele, die Grenze genau bestimmen zu wollen, wo die Symptome der Verengerung des Duodenum aufhören und die der Dünndarmverengerung beginnen, ebenso ändert sich das Bild, wenn wir uns dem untersten Dünndarmende nähern, keineswegs plötzlich, sobald die Bauhin'sche Klappe passiert ist. Wir werden uns später überzeugen, daß alle für die chronische Stenose charakteristischen Grundsymptome von gewissen nachfolgenden Veränderungen der Funktion und des Baues des oberhalb des Hindernisses liegenden Abschnittes stammen; die Unterschiede dieser Symptome werden aber durch den verschiedenen anatomischen Charakter der verschiedenen Abschnitte bedingt. Sitzt z. B. das Hindernis im Kolon, jedoch unweit der Bauhin'schen Klappe, dann erstreckt sich dessen Einfluß noch sehr deutlich auf den Dünndarm und das klinische Bild gleicht dann vollständig dem einer Dündarmverengerung. Aus diesem Grunde gehört wenigstens die ganze umfangreiche Gruppe jener Fälle, wo die Ursache der Stenose in einer Erkrankung des Blinddarms liegt, in klinischer Beziehung zu dem Bilde der chronischen Dünndarmverengerung. Erst in dem Maße, als sich das Hindernis von der Klappe entfernt, ändert sich auch allmählich das klinische Bild.

Wir werden uns somit im folgenden mit der chronischen Dünndarmverengerung in diesem weiteren klinischen Sinne zu beschäftigen haben.

Hierher gehören alle 5 von mir beschriebenen Fälle. Die chronische Dickdarmverengerung werden wir nur so weit berühren, als es die zuweilen nahe Verwandtschaft mit unserem Krankheitsbild verlangt.

Aetiologie.

Es wäre ganz zwecklos, nach einer besonderen ätiologischen oder pathologischen Klassifikation für die uns interessierenden Fälle von chronischer Stenose zu streben. Die ätiologischen Momente, welche unter gewissen Umständen eine chronische Verengerung hervorrufen können, sind qualitativ im ganzen Verlaufe des Darmtraktes dieselben; es besteht oft auch kein grundsätzlicher Unterschied zwischen ihnen und jenen Prozessen, die unter anderen Umständen, z. B. bei stärkerer Intensität, eine vollständige akute Occlusion herbeiführen können. Es bestehen nur bedeutende quantitative Unterschiede in der Frequenz, mit welcher einzelne pathologische Vorgänge einmal plötzlich eine vollständige Occlusion, ein anderes Mal eine partielle, chronische Stenose hervorzurufen pflegen.

Eine systematische Uebersicht all' dieser Vorgänge, vom Standpunkte des uns interessierenden Gegenstandes betrachtet, würde den Rahmen unseres Themas und die Grenzen unserer Erfahrung überschreiten. Eine solche Uebersicht müßte sich auf ein in mancher Beziehung rohes und unverläßliches Material stützen. Es genügt für unsere praktisch-klinischen Zwecke, wenn wir nur die wichtigsten Ursachen, zumal die der Diagnose zugänglichsten, genauer besprechen, die übrigen dagegen nur kurz erwähnen.

Der größte Teil der Fälle von partieller chronischer Stenose gehört unbedingt in die Kategorie der sog. Strikturen (Strictura Treves, Stricturaintestiniinterna Nothnagel). Diese Benennung umfaßt alle jene Fälle, in welchen die Verminderung der Wegsamkeit von einer in den Darmwandschichten lokalisierten Erkrankung abhängt. Die eigentlichen Stenosen zerfallen zunächst in zwei natürliche pathologische Gruppen, nämlich in 1) neoplasmatische, 2) narbige Verengerungen. Unter den Geschwülsten spielen in der Aetiologie der Stenosen die Carcinome die weitaus wichtigste Rolle; die übrigen Tumoren kommen ungleich seltener vor, und manche von ihnen, wie z. B. die Sarkome, haben eine viel geringere Neigung zur Bildung innerer Verengerungen.

Von der relativen Häufigkeit und Lokalisation der Krebse können uns die bei Nothnagel angeführten Zahlen einen annähernden Begriff geben. Unter den im pathologischen Institut des Wiener allgemeinen Krankenhauses während der letzten 24 Jahre ausgeführten Sektionen wurde Darmkrebs 343 mal notiert. Davon entfallen

162 auf den Mastdarm,
164 „ das Kolon,
10 „ „ Ileum,
0 „ „ Jejunum,
7 „ „ Duodenum.

Daraus folgt, daß 1) der häufigste Sitz des Carcinoms (somit auch der krebsigen Stenosen) das Rectum ist, 2) selbst die Rectalcarcinome abgerechnet, der Dickdarm ungleich häufiger von Krebs befallen wird, als der Dünndarm, 3) aus der an und für sich sehr geringen Zahl der Dünndarmkrebse fast die Hälfte auf den Zwölffingerdarm entfällt.

Narbige Stenosen entstehen durch Retraktion von Narben nach Geschwüren oder partieller Nekrose der Darmwand. Aus rein praktischen Gründen unterscheidet TREVES 3 Arten narbiger Stenose: 1) nach Geschwüren, 2) nach eingeklemmten Brüchen, 3) nach Traumen.

Am zahlreichsten sind zweifellos narbige Stenosen nach Geschwüren. Die Aetiologie dieser Gruppe ist noch in mancher Hinsicht dunkel. Alle Autoren stimmen darin überein, daß zuweilen auch die genaueste Autopsie die eigentliche Natur des Prozesses nicht festzustellen vermag. Bei dem gegenwärtigen Stande unser Kenntnisse scheint bei der Entstehung narbiger Strikturen die Tuberkulose die wichtigste Rolle zu spielen. Seltener, und zudem nur im Duodenum, wird eine Stenose durch das runde Geschwür bedingt. Von anderen pathologischen Vorgängen wären noch Dysenterie, Dekubitus, follikuläre, syphilitische und typhöse Geschwüre zu erwähnen.

In der Häufigkeitsskala nahm früher die postdysenterische Verengerung den ersten Platz ein. Erst die sehr genauen Untersuchungen WOODWARD's haben dargethan, daß diese so ausgebreitete Ansicht mit der Thatsachen im Widerspruch steht. So z. B. erkrankte während des amerikanischen Secessionskrieges ca. $^1/_4$ Million Menschen an Dysenterie. Davon waren 28000 Fälle chronisch, wovon wieder 3855 letal endigten. Nun wurde in keinem von diesen Fällen eine Stenose notiert. Auch andere von WOODWARD sehr ausführlich erforschte Quellen bestärkten ihn in der Meinung, daß Strikturen nach Ruhr zu seltenen, fast Ausnahmserscheinungen gehören.

Umgekehrt bei Tuberkulose. Früher war man der Ansicht, daß sie sehr selten Darmstenosen bedinge. Erst in der letzten Zeit machten KÖNIG und nach ihm viele andere Forscher auf die relative Häufigkeit tuberkulöser Verengerungen aufmerksam. Jetzt bricht sich immer mehr die Ansicht Bahn, daß der größte Teil der sog. Verengerungen „unbekannter Natur", eigentlich der Kategorie der tuberkulösen zuzurechnen ist. Es wurde auch auf eine mehr oder weniger umschriebene Form der Darmtuberkulose hingewiesen, welche sich mit besonderer Vorliebe im Blinddarm lokalisiert und durch Geschwulstbildung auszeichnet. Nach HOFMEISTER[1]) bilden die Symptome der Enterostenose eine für diese Krankheitsform fast typische Erscheinung. HOFMEISTER hat nicht weniger als 83 operierte Fälle gesammelt. Er stellt ferner etwa 20 Fälle von multipler Darmstenose zusammen,

1) HOFMEISTER, Beitr. f. klin. Chir. BRUNS, Bd. 17, 1897, Heft 3.

welche, nach der jetzt herrschenden Ansicht, fast ausnahmslos der Tuberkulose zugerechnet werden. Oft gesellen sie sich zur hypertrophischen Form der Blinddarmtuberkulose und lokalisieren sich mit Vorliebe im unteren Ileum.

Strikturen nach Dekubitus- oder Kotgeschwüren gehören nach NOTHNAGEL wahrscheinlich nicht zu den Seltenheiten; es spricht dafür die ringförmige Gestalt und eine ausgesprochene Tendenz zur Heilung solcher Geschwüre. Ein absoluter Beweis, daß im gegebenen Falle die Narbe nach Heilung eines Dekubitalgeschwüres entstanden ist, läßt sich offenbar nur schwer liefern, weshalb es uns an faktischen Beweisen für die Richtigkeit dieser Ansicht fehlt. Es ist aber möglich, daß ein Teil der Stenosen, die früher als dysenterischen Ursprungs bezeichnet wurden, zum Teil hierher, zum Teil zu jener Gruppe gehört, welche nach follikulären Geschwüren entsteht. Typhöse Geschwüre rufen äußerst selten Stenosen hervor. TREVES hat in der Litteratur kaum einen Fall finden können, wo der Zusammenhang der Stenose mit vorausgegangenem Typhus zur Genüge bewiesen wurde. Die syphilitischen Geschwüre lokalisieren sich fast ausschließlich im Mastdarm und führen in diesem Abschnitte ziemlich oft zu nachfolgenden Stenosen. An anderen Stellen gehören sie zu wahren Seltenheiten.

Die nach incarcerierten Hernien auftretenden Strikturen verdanken ihren Ursprung nekrotischen Geschwüren im Niveau der Strangulationsfurche. Entweder verwachsen die geschwürigen Flächen, oder es wird die Schleimhaut und Muscularis, zuweilen auch die ganze Darmwand cirkulär zerstört, wobei eine unnachgiebige, sich retrahierende Narbe entsteht. In der Regel treten hier noch konstringierende peritoneale Verwachsungen und Adhäsionen mit Nachbarorganen auf, so daß wir schließlich keine reine Striktur im Sinne TREVES', sondern eher eine Mischform bekommen. Die klinischen Symptome der Occlusion können sich bald nach Befreiung der eingeklemmten Schlinge kundgeben, doch treten sie zuweilen viel später, ja nach Jahren auf. So viel mir bekannt ist, betrafen alle veröffentlichten Fälle dieser Art den Dünndarm. In Ermangelung einer umfangreichen ätiologischen Statistik der Stenosen läßt sich die Häufigkeit ihres Auftretens überhaupt nur schwer bestimmen. TREVES erwähnt 4 solche Fälle; da jedoch seine Statistik der Dünndarmstenosen sich auf kaum 26 Fälle erstreckt, so fällt es schwer, aus derselben irgendwelche Schlüsse zu ziehen. Bedenken wir, daß die Brucheinklemmung zu den häufigen Erscheinungen gehört, so könnte man glauben, daß auch Fälle von sekundären Verengerungen nicht zu den Seltenheiten gehören.

Traumatische Stenosen entstehen nach schweren Verletzungen, wie Ueberfahren, Hufschlag gegen den Bauch, Fall aus bedeutender Höhe. Der Mechanismus ihrer Entstehung ist nicht genügend bekannt.

Treves erwähnt in seiner Statistik 2 solche Falle. Diesen sind noch die Fälle von Schlange [1]) und Pouzet [2]) anzureihen.

In allen diesen Fällen scheint die Stenose den Dünndarm betroffen zu haben. Die Occlusionssymptome traten einige Monate nach dem Trauma auf.

Noch eine ätiologisch sehr unklare Gruppe beschreibt Nothnagel unter dem Namen der hypertrophisch-entzündlichen Stenosen. Der vom Verfasser als Beispiel angeführte Fall gehörte offenbar zu der hypertrophischen Form der Tuberkulose. Es wurde nämlich in der Gegend der Ileocökalklappe eine harte, wie es sich später herausstellte, von einer bedeutenden Verdickung der Darmwand abhängige Geschwulst konstatiert. Die der verengten Stelle entsprechende Schleimhaut war ganz frei von Verschwärung. Makroskopisch machte die Geschwulst ganz den Eindruck eines Neoplasma. Die mikroskopische Untersuchung ergab indessen, daß es sich um einen chronisch-entzündlichen Prozeß handelte; es wurden Riesenzellen und nach langem Forschen sehr spärliche Tuberkelbacillen gefunden. Wäre man imstande, in analogen Fällen stets Tuberkelbacillen zu finden, so könnte man sie ohne weiteres für tuberkulös halten. Da es jedoch sehr ähnliche Fälle giebt, wo die Untersuchung auf Tuberkelbacillen resultatlos bleibt, wo übrigens auch der ganze klinische Krankheitsverlauf unserem gewöhnlichen Begriffe von der Darmtuberkulose widerspricht und wir im ganzen Organismus außer der einzigen umschriebenen Geschwulst keinerlei notorisch tuberkulöse oder nur verdächtige Herde finden, so muß die Frage nach der Möglichkeit hypertrophisch-entzündlicher Verengerungen nicht tuberkulöser Natur vorläufig noch offen bleiben. Auch in meinen 2 Fällen erweckte das makroskopische Aussehen des entfernten Stückes den Verdacht einer Neubildung. Die mikroskopische Untersuchung ergab eine hypertrophisch-entzündliche Verdickung mit zahlreichen Riesen- und epitheloiden Zellen, aber keine Bacillen. In einem dieser Fälle begann die Krankheit vor 7 Jahren unter dem Bilde einer akuten Perityphlitis.

Unsere Kenntnisse von der relativen Frequenz der narbigen Strikturen in verschiedenen Darmabschnitten, sowie von dem Zahlenverhältnis zwischen krebsigen und narbigen Strikturen sind sehr gering. In der ärmlichen Statistik Treves' finden wir folgende Zahlen:

26 Fälle von Dünndarmstenose	16 einfache (narbige) Strikturen 10 krebsige Strikturen
8 Fälle von Verengerung der Ileocöcalklappe	3 einfache Strikturen 5 krebsige „
44 Fälle von Verengerung des Dickdarms (das Rectum ausgenommen)	13 einfache Strikturen 3 Strikturen unbekannter Natur 28 krebsige Strikturen.

1) Arch. f. klin. Chir., Bd. 39, p. 435.
2) Citiert in Nothnagel's Lehrbuch.

Diese Zahlen sind offenbar zu gering, um als Maßstab zu dienen. Man könnte daraus schließen, daß narbige Strikturen im Dünn- und Dickdarm ungefähr gleich häufig vorkommen. Im Dünndarm (zumal wenn wir noch das Duodenum ausschließen) überwiegen die narbigen Strikturen vor den krebsigen, im Dickdarm indessen ist das umgekehrte Verhältnis sehr ausgesprochen.

Interessant ist ferner die Frequenz der Stenosen in verschiedenen Abschnitten des Dickdarms. Hier umfaßt die Statistik TREVES, die Zahlen COUPLAND's und MORRIS' mitgerechnet, 98 Fälle. Davon entfallen

58 auf das S romanum
11 „ „ Colon descendens
7 „ die Flexura coli lienalis
7 „ das Colon transversum
9 „ die Flexura coli hepatica
4 „ das Coecum

Es lokalisieren sich demnach die verschiedensten Arten von Strikturen viel häufiger im unteren als im oberen Teil des Kolon.

Die zweite ätiologische Gruppe der chronischen Stenosen umfaßt die verschiedenen Folgeerscheinungen der Peritonitis. Ausgedehnte fibröse Veränderungen des peritonealen Ueberzuges können einfach den Darm von außen zusammendrücken, konstringieren, selbst ohne seine Beweglichkeit und Richtung ausgesprochen zu beeinflussen.

Solcher strikturierenden, von Veränderungen der tieferen Wandschichten unabhängigen Peritonitis begegnen wir meist im Dickdarm; im Dünndarm tritt sie fast ausschließlich nur als Komplikation der Strikturen auf.

Häufiger sind die Fälle, wo der Darm auf eine gewisse Strecke mit einem mehr oder weniger unnachgiebigen Organ oder mit der Bauchwand verwächst, wodurch er fixiert und geknickt wird. Die Ursachen dieser Adhäsionen sind sehr mannigfaltig: lokale, vom kleinen Becken, von der Gallenblase, vom Wurmfortsatz ausgehende entzündliche Prozesse, dann Traumen, Herniotomien, Tuberkulose oder Carcinom des Bauchfelles u. s. w. Zuweilen entstehen ausgedehnte Verwachsungen zahlreicher Schlingen untereinander oder mit der Umgebung.

Eine winkelige Knickung des Darmes kann ebenfalls infolge von Verwachsung aneinanderliegender Peritonealflächen oder infolge entzündlicher Veränderungen des Mesenteriums u. dgl. zustande kommen.

Auch Druck von außen seitens pathologischer Neubildungen oder dislocierter Gedärme, oder aber entzündlicher Exsudate kann eine Verengerung des Darmlumens herbeiführen. Der größten Gefahr sind die am wenigsten beweglichen Darmabschnitte ausgesetzt, insbesondere aber, vermöge seiner Befestigungsart und seiner Lage innerhalb unnachgiebiger Knochenwandungen, der Mastdarm. Nach LEICHTENSTERN

entfallen $^2/_3$ aller Fälle von akuter und chronischer Stenose infolge äußeren Druckes auf das Rectum. Der Rest verteilt sich auf die Flexura sigmoidea, das absteigende Kolon, das Duodenum (Pankreasgeschwülste) und den unteren Abschnitt des Ileum. Andere Abschnitte kommen hierbei kaum in Betracht. Im großen und ganzen spielt die erwähnte Ursache in der Aetiologie der chronischen Stenose des Dünndarms (das Duodenum ausgeschlossen) fast gar keine Rolle.

Die Intussusception kann auf zweierlei Weise eine chronische Verengerung herbeiführen. Erstens kann in jenen Fällen von Spontanheilung, wo der eingestülpte Abschnitt abgestoßen wird, an der Stelle der Narbe eine echte, narbige Striktur entstehen. (TREVES hält solchen Ausgang für möglich, konnte aber in den Londoner Museen keinen einzigen unzweifelhaften Fall finden.) Zweitens bedingt schon jede chronische Intussusception an und für sich eine chronische Verengerung des Darmlumens. In der allgemeinen Aetiologie der Occlusion nehmen die Invaginationen einen sehr ansehnlichen Platz ein. So entfallen auf dieselben in der umfangreichen, 1541 Fälle umfassenden Statistik LEICHTENSTERN's mehr als 28 Proz. Einen annähernden Begriff davon, welcher Teil der Intussusceptionen ausgesprochen chronisch wird, giebt uns die bei TREVES angeführte Analyse der 269 Fälle von LEICHTENSTERN. Aus obiger Zahl endeten 218 innerhalb des 1. Monates letal. Die übrigen 51 Fälle (ca. 19 Proz.) endeten tödlich zwischen dem Anfang des 2. Monates und dem Ende des 2. Jahres. Daraus würde folgen, daß die chronischen Invaginationen etwa 3 Proz. aller Darmocclusionen ausmachen. Man darf jedoch nicht glauben, daß jede chronische Intussusception unbedingt unter dem Bilde einer chronischen Stenose verlaufen muß. Im Gegenteil spielt hier zuweilen die Verengerung des Darmlumens eine nur nebensächliche Rolle und ruft keinerlei ausgesprochene Symptome hervor. Darin stimmen alle Autoren überein, daß der Verlauf der chronischen Intussusception ein außerordentlich wechselnder und wenig charakteristischer ist, und daß gerade diese Krankheitsform den häufigsten Anlaß zu diagnostischen, manchmal ganz unerwarteten Irrtümern giebt.

Ab und zu wird endlich die chronische Verengerung durch andere pathologische Vorgänge bedingt, welche, gleich der Invagination, viel öfter akut verlaufen. Es sind unzweifelhafte Fälle von Volvulus bekannt, wo die Occlusion nur partiell war und wo nach einer gewissen Zeit alle für chronische Stenose charakteristischen Symptome auftraten. So war es z. B. in dem Falle von NAUNYN[1]), wo ein Volvulus einer kleinen Dünndarmschlinge nach akutem Beginn über 4 Monate gedauert hatte und schließlich auf operativem Wege mit günstigem Resultate beseitigt wurde.

---

1) Mitteil. a. d. Grenzgeb. d. Med. u. Chir., Bd. 1, Heft 1, p. 110.

In einigen seltenen Fällen können Symptome einer chronischen Verengerung durch Obturation des Darmlumens herbeigeführt werden, wenn der obturierende Körper lange Zeit an einer Stelle verweilt und in beträchtlichem Maße, jedoch nicht vollständig, das Passieren der Faeces behindert. Derlei Zufälle kommen im Dünndarm noch am ehesten bei wandernden Gallensteinen vor; im Kolon kommen ferner verschiedene Darmkonkremente in Betracht. Nach Beschreibungen zu urteilen, müßte auch eine einfache Kotstauung zuweilen ein der organischen chronischen Stenose ähnliches Bild geben. Es erscheint mir aber höchst zweifelhaft, ob dieselbe jemals die Symptome der Enterostenose hervorrufen kann, welchen wir bei Hindernissen im Dünndarm und im höchsten Abschnitte des Dickdarms begegnen.

Anatomische Veränderungen.

Bis jetzt haben wir stets nur solche pathologischen Vorgänge betrachtet, welche für die Aetiologie der Darmverengerung von Belang sind. Nun müssen wir jener Veränderungen gedenken, welche im Darmtrakte vermöge der Existenz der chronischen Stenose selbst, ohne Rücksicht auf ihre pathologische Natur, sekundär entstehen.

Allen Autoren zufolge erweitert sich und hypertrophiert zuweilen beträchtlich und auf weite Strecke der oberhalb des Hindernisses liegende Darmabschnitt. Meine Fälle bestätigen diese Thatsache vollauf. Die Ursache der erwähnten Erscheinungen ist einfach und klar; wir haben es hier mit einem analogen Prozeß zu thun, wie er in dem oberhalb des verengten Ostiums liegenden Herzabschnitte oder in der Blase bei einer Harnröhrenstriktur stattfindet. Die Ansammlung und Stagnation des Inhaltes oberhalb des Hindernisses bedingt jedesmal eine gewisse Dehnung des zuführenden Abschnittes und eine Steigerung des Innendruckes, welche ihrerseits eine über das gewöhnliche physiologische Maß gesteigerte Funktion der muskulären Elemente hervorruft. Die Folge dieser gesteigerten Thätigkeit ist eine Arbeitshypertrophie der Darmwand. Neben zahlreichen klinischen und pathologisch-anatomischen, die Thatsache der Erweiterung bestätigenden Daten, besitzen wir einschlägige experimentelle Untersuchungen Herczel's [1]), welcher dargethan hat, daß die ersten sichtbaren Spuren von Hypertrophie schon sehr früh, am 4. oder 5. Tage, auftreten, und am 9. Tage schon sehr deutlich ausgeprägt sind. Das Bindegewebe nimmt an diesem Vorgange keinen Anteil, die Muskelfasern werden länger und dicker, vermehren sich aber nicht. Somit haben wir es mit einer reinen Hypertrophie im Sinne Virchow's, nicht mit einer Hyperplasie zu thun.

Infolge des reizenden Einflusses der stagnierenden Faeces kann es

1) Herczel, Zeitschr. f. klin. Med., Bd. 11, p. 321—341.

in der Mucosa und Submucosa des zuführenden Abschnittes zu tiefen entzündlichen, oder selbst ausgedehnten geschwürigen, fast die ganze erweiterte Partie bedeckenden Veränderungen kommen. Solche Prozesse wurden hauptsächlich im Kolon beobachtet.

Zu derselben Gruppe sekundärer Veränderungen wären meines Erachtens die narbigen Streifen zu rechnen, welche wir im Mesenterium der erweiterten Schlinge festgestellt haben (Fall 1). Wahrscheinlich waren sie durch mechanische Dehnung des Mesenteriums bedingt. Solche Narben sind bei Enteroptosis im Mesenterium herabhängender Schlingen ein häufiges Vorkommnis [1]).

Die erwähnten anatomischen Veränderungen, zumal die im Dünndarm, wurden nur bei hochgradigen Stenosen beobachtet.

Geringe, zufällig bei Sektionen gefundene Verengerungen werden weder von Erweiterung, noch von Hypertrophie, um so weniger von Druckgeschwüren und Katarrhen der Schleimhaut begleitet. In allen jenen Fällen, wo die oben beschriebenen Veränderungen bestanden, wird stets erwähnt, daß die Striktur z. B. nur eine Gänsefeder oder einen dünnen NÉLATON'schen Katheter, oder aber nur eine ganz dünne Sonde passieren ließ. Erweist sich das Lumen des frei präparierten, erkrankten Abschnittes als normal oder relativ weit, dann waren es sicher äußere Ursachen, welche in ihm das Hindernis vergrößerten, z. B. eine bedeutende Knickung oder Drehung des Darmes u. dgl. Bei Neoplasmen kommt es vor, daß eine hochgradige Stenose nachher infolge von Zerfall der Geschwulst geringer wird, wodurch ein scheinbares Mißverhältnis zwischen der Weite des Lumens an der verengten Stelle und den Veränderungen im zuführenden Darmabschnitt entsteht.

Symptome.

Zu den ständigsten Symptomen der chronischen Dünndarmverengerung gehören periodische Bauchschmerzen, gewöhnlich als Kolikanfälle bezeichnet. Letztere Benennung scheint mir doch deswegen nicht zutreffend, weil der Begriff der Kolik selbst ein sehr unbestimmter ist, hauptsächlich aber, weil die Anfälle von Gallenstein-, Nierenkolik u. dgl., mit denen man unsere Anfälle verwechseln könnte, manchmal in fast gleicher Stärke mehrere Stunden lang persistieren können, während das charakteristische Merkmal der bei partieller Occlusion auftretenden Schmerzen gerade ihre kurze Dauer ist. Am ehesten könnten wir sie mit den Geburtswehen vergleichen. Der einzelne Anfall dauert niemals lange. Es berichten zwar manchmal die Kranken über längere Paroxysmen, eine genaue Anamnese oder augenscheinliche Beobachtung belehren uns jedoch immer, daß jeder längere Paroxysmus aus einer Reihe einz[illegible]issen Zeitintervallen sich wieder-

1) Zielins[illegible]sz., Zesz. 3, 1895, p. 691.

holender Anfälle zusammengesetzt ist. Die ausgestandenen Schmerzen fließen im Gedächtnis der Kranken deshalb in längere, gewissermaßen gleichmäßige Perioden zusammen, weil sich die einzelnen Anfälle meist in lange Reihen ordnen, welche ich, zum Unterschiede von den einzelnen Anfällen, als Schmerzperioden bezeichnen will.

Treves kommt in seiner sonst klassischen Beschreibung der Kolikanfälle durch Nichtberücksichtigung dieser Thatsache zu einem scheinbar paradoxen Schlusse. Er behauptet nämlich, daß die Schmerzanfälle in den ersten Stadien der Erkrankung seltener auftreten, um so länger aber, stunden-, ja tagelang, anhalten. In dem Maße aber, als die Frequenz steigt, soll die Zeitdauer sinken: Der Kolikanfall kommt vielleicht jede Stunde, jede Viertelstunde, dauert aber nicht länger als 2—3 Minuten. Treves hat hier offenbar zwei ungleichartige Dinge miteinander verglichen: einerseits die ihm nur aus den Berichten der Patienten bekannten älteren Schmerzperioden, andererseits die einzelnen persönlich beobachteten Anfälle.

Die Periodicität der Anfälle tritt selbstverständlich dann am deutlichsten auf, wenn die Pausen tage-, ja monatelang sind. Doch läßt sich ihre Spur auch bei täglichen Schmerzanfällen nachweisen. Solche Patienten erzählen gewöhnlich, daß sie ein- oder mehrmals in 24 Std. von heftigen und häufigen Schmerzen befallen werden, sich aber sonst besser, ja fast ganz wohl fühlen. Dies ist übrigens auch aus ihrem ganzen Benehmen ersichtlich.

Zuweilen besteht ein inniger Zusammenhang zwischen dem Auftreten von Schmerzen und dem Genießen gewisser Speisen und Getränke oder überhaupt größerer Nahrungsquantitäten. Eine meiner Patientinnen bekam heftige und frequente Schmerzen, sobald sie ein Glas kalten Wassers getrunken hatte. Abführmittel rufen fast immer eine lange und heftige Schmerzperiode hervor. Manche Kranke sind imstande, ziemlich genau die Zeit zu bestimmen, in welcher nach einer reichlichen oder ungewöhnlichen Mahlzeit bei ihnen die Schmerzen auftreten; sie beträgt gewöhnlich mehrere Stunden. Die meisten Patienten berichten jedoch nur im allgemeinen, daß ihnen das Essen schade und sie sich deswegen der Nahrungsaufnahme, zumal wenig verdaulicher Speisen, enthalten müssen.

Die Intensität der Schmerzen variiert auch bei einem und demselben Individuum. Zuweilen erreicht der Schmerz während des Anfalles einen so hohen Grad, daß der Kranke das Gespräch abbricht, zu stöhnen und sich im Bette herumzuwälzen beginnt; ein anderes Mal empfindet er nur ein unangenehmes Gefühl von Drücken, Zusammenschnüren und Herumdrehen im Bauche. Dauert die Schmerzperiode lange, sind die Anfälle häufig und die Zwischenzeiten kurz, so tritt noch als Nebenerscheinung ein anderes unangenehmes Gefühl dazu, auf welches Treves aufmerksam gemacht hat, nämlich eine gewisse,

von der Ermüdung der Darmmuskulatur abhängige Empfindlichkeit und Schmerzhaftigkeit des ganzen Abdomens.

Weiter unten werde ich bei der Erörterung der Pathogenese der Anfälle und Schmerzperioden zu beweisen trachten, daß dieselben keineswegs der Ausdruck einer vorübergehenden Steigerung der partiellen Stenose bis zur vollständigen Occlusion sind. Immerhin kann eine vollständige Verschließung des Lumens im Verlaufe der chronischen Stenose als vorübergehende Komplikation oder als endgiltiger Ausgang vorkommen. Auch dann wird der paroxysmale Charakter der Schmerzen nicht vollständig verwischt. Im Sinne des allgemeinen von TREVES aufgestellten Satzes tritt dann ein mehr oder weniger starker konstanter Schmerz auf, doch sind dabei die zeitweisen Exacerbationen der Anfälle so ausgeprägt, wie bei keiner anderen Form der vollständigen Occlusion.

Das Erbrechen ist ein sehr häufiges, aber keineswegs konstantes Symptom der chronischen Stenose. Bei manchen Kranken spielt es eine sehr untergeordnete Rolle. Am konstantesten gesellt sich das Erbrechen zu langen und heftigen Schmerzperioden, wobei es mit Vorliebe auf der Höhe des Anfalls auftritt. Sehr oft wird Erbrechen durch Abführmittel hervorgerufen. Einer meiner Patienten hat während seiner 2monatlichen Krankheit überhaupt nur 2mal erbrochen, jedesmal nach einem Abführmittel. Das Erbrochene besteht entweder nur aus Nahrungsresten oder enthält eine mehr oder weniger reichliche Beimischung von Galle und Darminhalt. Im chronischen Stadium kommt es fast niemals zu Koterbrechen; dasselbe kann natürlich im Falle einer Komplikation mit vollständiger Occlusion auftreten.

Das Verhalten der Entleerungen ist verschieden. Dieselben sind in den allerseltensten Fällen ganz normal; in der Regel überwiegt entweder Verstopfung oder Durchfall, oder es wechseln beide Zustände ab. Die Form der Kotmassen unterliegt offenbar bei chronischer Dünndarmverengerung keinen Veränderungen. Blut, Schleim, Eiter treten selten und nur bei gewissen Formen der Stenose in größerer Menge auf.

Wichtiger ist das Verhältnis der Entleerungen zu den Schmerzperioden. Der Mehrzahl der Autoren zufolge [TREVES, NOTHNAGEL[1]) u. a.] werden die Schmerzperioden (Kolikanfälle) von absoluter Verstopfung begleitet. Diese Meinung ist eine direkte Konsequenz der Ansicht, als ob jede Schmerperiode der Ausdruck und die Folge einer vorübergehenden Verschließung des verengten Kanals wäre. Wiewohl mir diese Ansicht in Bezug auf die chronische Dünndarmverengerung nicht richtig erscheint, so muß ich doch einen gewissen Parallelismus zwischen den Schmerzperioden und der Obstipation zugeben. Derselbe läßt sich aus leicht begreiflichen Gründen dann am

1) NOTHNAGEL, l. c. p. 190.

besten feststellen, wenn die Schmerzperiode lange Zeit — 24 Stunden und mehr — anhält. Der Parallelismus giebt sich in der Weise kund, daß mit Abgang der Winde und des Stuhls die Schmerzen nachlassen. Dies fand z. B. in meinem Falle 4 während des ersten Aufenthaltes der Kranken im Spital statt. Sind aber, was gewöhnlich der Fall ist, die Schmerzperioden nicht so lang, dann ist es kaum möglich, einen Zusammenhang mit den Ausleerungen festzustellen; ja es kommen Dinge vor, welche diesem Zusammenhange direkt widersprechen. Ich habe des öfteren gesehen, wie eine heftige, mehrtägige Schmerzperiode in ein ziemlich langes Stadium von relativer oder absoluter Ruhe überging, wiewohl die Verstopfung weiter unverändert anhielt. Ein anderes Mal kehrten die Schmerzperioden, trotz anhaltenden Durchfalls, täglich wieder, wobei die Darreichung von Opium einerseits die Diarrhöe zum Stillstande brachte, andererseits die Schmerzen abzuschwächen, selbst für eine gewisse Zeit zu beseitigen pflegte.

Für die chronische Dünndarmverengerung außerordentlich charakteristische Symptome liefert uns die objektive Untersuchung des Abdomens, zumal die Besichtigung und Betastung. Untersuchen wir den Unterleib im Stadium einer längeren Ruhe, oder in der Zeit zwischen den einzelnen Anfällen, so finden wir ihn für gewöhnlich mehr oder weniger aufgetrieben. Die Auftreibung schwankt bei einem und demselben Individuum an verschiedenen Tagen innerhalb ziemlich weiter Grenzen, erreicht jedoch selten einen hohen Grad. Sie pflegt symmetrisch und am deutlichsten im Meso- und Hypogastrium ausgeprägt zu sein; dagegen bleibt die normale Konkavität der Seiten und ein leichtes Eingefallensein des Epigastriums zumeist erhalten. Abgesehen von den Anfällen, ist die Bauchoberfläche gewöhnlich ganz glatt, ab und zu bemerkt man jedoch selbst im Ruhestadium flache, undeutliche Furchen, wie unklare Umrisse breiter Darmschlingen, auf welchen manchmal leichte, fast unbewegliche Einkerbungen erscheinen. Bei stärkeren Atembewegungen erhält man zuweilen den Eindruck einer abwechselnden Verschiebung dieser Furchen und Einkerbungen nach oben und unten, in der That verschieben sich aber nur die schlaffen Bauchdecken über den Gedärmen. Beobachtet man geduldig die Bauchoberfläche im Schmerzstadium, oder nimmt man zu äußeren Reizen, wie Drücken, Beklopfen mit einem nassen Handtuch Zuflucht, so kann man gewöhnlich charakteristische motorische Erscheinungen gewärtigen, welche in verschiedener Form auftreten. Es entstehen auf der Oberfläche des Abdomens recht häufig mäßig harte, elastische, zuweilen unter deutlichem Gurren wie Wellen auf- und niedersteigende Vorwölbungen. Hier und da wächst eine von ihnen und wird auf Kosten einer anderen praller, wobei man ab und zu eine auf der Oberfläche der Vorwölbung fortschreitende peristaltische Einkerbung bemerkt. Die Gestalt der Vorwölbungen

kann unbestimmt, rundlich sein, zuweilen giebt sie aber die Umrisse einer oder mehrerer stark erweiterter, voneinander durch tiefe Furchen getrennter Darmschlingen plastisch wieder. Die Geschwindigkeit, mit welcher sich die eben erwähnten Vorgänge abspielen und ihre allgemeine Zeitdauer sind variabel. Im großen und ganzen können wir sagen, daß, je ausgedehnter die Bewegungen, je größer die Spannung der Vorwölbungen, um so schneller das ganze Bewegungsspiel verläuft. Wiewohl die erwähnten Vorwölbungen, zumal wenn sie zahlreich sind, durch ihr abwechselndes Auf- und Absteigen ein zuweilen sehr kompliziertes Bild darbieten, so überzeugt man sich bei sorgsamer Beobachtung, daß sie stets fast an derselben Stelle, ja zuweilen auch in derselben Reihenfolge auftreten. In der Regel werden diese Erscheinungen von keinerlei wirklichen Schmerzen begleitet, nur empfinden die Kranken ein Herumdrehen, Wälzen im Bauche.

Anders verhält es sich mit folgendem Symptom. Auf der glatten Oberfläche des Abdomens, oder an einer schon früher aufgetriebenen, in erwähnter Weise wogenden Stelle[1]) — stets ist es dieselbe — entsteht plötzlich eine sehr harte Vorwölbung, welche sekundenlang fast unverändert anhält und ebenso plötzlich, wie sie aufgetreten war, verschwindet. Während ihrer Dauer ist gewöhnlich ein deutlicher Schmerz vorhanden, ihr Verschwinden häufig von einem lauten Gurren begleitet. Die Vorwölbung kann die Gestalt und Dimension einer stark geblähten Schlinge annehmen, oder, falls sie sehr ausgedehnt ist, den Eindruck eines erweiterten Magens machen, wie dies z. B. aus Fig. 1 und 3 ersichtlich ist. Tritt das Wogen der Bauchoberfläche und das Hartwerden bei demselben Kranken auf, dann ist ihr gegenseitiges Verhältnis derart, daß das Wogen gewissermaßen das Vorstadium, das Hartwerden den Höhepunkt des Anfalles repräsentiert.

Das Symptom des Hartwerdens ist längst bekannt. Schon LEICHTENSTERN bemerkt, daß man zuweilen während des Zustandes der „Steifung" den hypertrophischen Darmabschnitt mit der Hand umfassen kann. Nach NAUNYN klagen die an chronischer Stenose erkrankten Individuen sehr oft über ein mit großen Beschwerden verbundenes „Hartwerden" des Darmes. Sehr eingehend und genau wird diese Erscheinung von NOTHNAGEL beschrieben; er nennt sie „Steifung", oder Tetanus des Darmes und mißt ihr eine sehr große, für Enterostenose beinahe pathognomonische Bedeutung zu.

Bei dicken Bauchdecken und beträchtlicher Auftreibung kann die

---

1) Wovon diese Konstanz in der Lokalisation der motorischen Erscheinungen abhängt, was eigentlich die Ursache davon ist, daß der zuführende Abschnitt tage- und wochenlang eine fast unveränderte Lage einnimmt, ist schwer zu erklären. In meinen 4 Fällen war die verengte Stelle durch Adhäsionen immobilisiert, einmal jedoch (Fall 1) lag sie ganz frei in der Bauchhöhle.

die Vorwölbung entweder ganz fehlen oder sehr undeutlich sein; mittels Palpation kann man sich jedoch von dem paroxysmalen Auftreten einer harten, rasch verschwindenden Geschwulst an derselben Stelle überzeugen.

Es besteht ein inniger Zusammenhang zwischen der Steifung des Darmes und den oben beschriebenen Schmerzanfällen. Ich hatte öfters Gelegenheit, mich von dem steten und unveränderlichen Auftreten der Steifung als Begleiterscheinung jedes stärkeren Schmerzanfalls zu überzeugen. Der Schmerzanfall ist immer ein Ausdruck dieser Steifung. Das Umgekehrte läßt sich aber keineswegs behaupten, da wir zuweilen eine bedeutende Härte fühlen, welche von dem Kranken kaum empfunden wird. Es kommt dies zumal bei geringer Frequenz der Anfälle von Steifung, also außerhalb der eigentlichen Schmerzanfälle, vor.

Durch Beklopfen oder Erschütterung der Bauchwand mit den Fingern oder dem Rande der Flachhand läßt sich fast ausnahmslos auf eine weite Strecke ein lautes, grobes Plätschern hervorrufen, ganz wie bei einer Magenerweiterung. Es tritt an jenen Stellen am deutlichsten auf, wo man während der Anfälle die geblähten Darmschlingen sieht und palpiert, also am häufigsten in der unteren Bauchgegend; des öfteren überschreitet es jedoch das Terrain der motorischen Phänomene. Das Plätschern bei chronischer Dünndarmstenose zeichnet sich durch große Beständigkeit aus. Bei meinen Kranken wurde es zuweilen schwächer, verschwand aber niemals während der ganzen Beobachtungsperiode. Das erwähnte Symptom vermochte ich stets hervorzurufen, ganz unabhängig von der stärkeren oder schwächeren Auftreibung, von Verstopfung oder Diarrhöe, von größerer Frequenz oder Fehlen der Schmerzanfällle — ja selbst an jenen Tagen, wo die Patienten sich subjektiv vollkommen wohl fühlten.

Die Perkussion des Bauches in verschiedenen Lagen ergiebt manchmal sehr deutliche Unterschiede. Bei 3 meiner Kranken fand ich stets in vertikaler Stellung eine bei horizontaler Lage wieder verschwindende umfangreiche Dämpfung der unteren Bauchgegend. Bei einer Patientin trat in rechter Seitenlage eine ziemlich ausgeprägte Dämpfung auf. Das Plätschern an der gedämpften Stelle schützt uns in diesen Fällen vor der Annahme freier Flüssigkeit in der Peritonealhöhle.

Oefters haben wir schon der, zumal während der Schmerzanfälle hörbaren Geräusche gedacht. Sie sind zuweilen sehr laut und besitzen manchmal einen metallischen Beiklang, oder erinnern, wie König bemerkt, an das Geräusch, welches eine aus einer Spritze hervorquellende Flüssigkeit erzeugt. Am lautesten pflegen die Geräusche gegen Ende der Anfälle und beim Verschwinden der harten Vorwölbungen zu sein. Oft genug sind sie auch im Anfangsstadium des Anfalles,

während des raschen Auf- und Niedersteigens der Schlingen hörbar. Der verbreitetsten Ansicht zufolge entstehen die Geräusche an der verengten Stelle. Weiter unten will ich auseinandersetzen, weshalb diese Erklärung, meines Erachtens, irrig ist. Hier möchte ich nur bemerken, daß sich die Darmgeräusche zuweilen ziemlich genau lokalisieren lassen, jedoch keineswegs in der Gegend des Hindernisses, ja manchmal in einer direkt entgegengesetzten Bauchregion. In unserem Fall 2 lag das Hindernis in der rechten Leistengegend sehr oberflächlich. Dort vermochte man ab und zu ein mäßig lautes Geräusch zu hören, oder eher zu palpieren; ein viel lauteres Gurren pflegte jedoch im linken Hypochondrium aufzutreten. Im Fall 5 saß das Hindernis am Coecum, das Geräusch des Ausspritzens oder lautes Gurren war in der Nabelgegend am deutlichsten. Im Fall 3 lag das Hindernis in der Gegend der Blase, das laute Geräusch war am Ende jedes Anfalls stets im rechten Hypochondrium hörbar.

Die Harnuntersuchung ist bei der chronischen Verengerung von keiner großen praktischen Bedeutung. Den Autoren zufolge treten ziemlich oft in reichlicher Menge Indikan und Aetherschwefelsäuren auf. Auch ich hatte mehrmals Gelegenheit, eine deutliche Reaktion auf Indikan zu beobachten.

Die chronische Verengerung beeinflußt aus leicht begreiflichen Gründen stets mehr oder weniger stark den Allgemeinzustand der Kranken. Kommen die Schmerzperioden oft, so beobachten die Kranken aus eigenem Antrieb eine sehr strenge Diät, sie verlieren einfach den Mut zum Essen. Doch werden sie, in weit vorgeschrittenen Fällen, auch dadurch nicht von Schmerzen, Erbrechen und vor der bei chronischer Dünndarmstenose oft auftretenden Diarrhöe geschützt. Ein stetes Sinken der Kräfte und der Ernährung ist die notwendige Folge dieses Zustandes. Zu verwundern ist es, daß manchmal, trotz langer Krankheitsdauer und schwerer Verdauungsstörungen, die Abmagerung relativ unbedeutend ist. So war es z. B. in meinem Fall 1, wo die Kranke, trotz des seit 1 Jahre bestehenden Leidens, ein noch fast blühendes Aussehen hatte. In vielen Fällen trägt der maligne Charakter der Grundkrankheit zur Auszehrung bei und legt dem Kranken den Stempel eines für dieselbe eigentümlichen Marasmus auf.

Auf den ersten Blick könnte man glauben, daß die chronische Dünndarmverengerung außerordentlich zu Autointoxikationen intestinalen Ursprungs disponiert. In keiner anderen Krankheit finden wir Verhältnisse, welche in so hohem Grade die Stagnation des flüssigen Darminhaltes, resp. die reichliche Bildung und Resorption giftiger Zerfallspunkte begünstigen. Die physikalische Untersuchung des Unterleibs ergiebt ja bei solchen Kranken oft eine beständige Stagnation großer Mengen Gase und Flüssigkeit oberhalb des Hindernisses; im Urin treten dabei unzweifelhafte Zeichen intensiver Zerfallsprozesse

im Darm und einer Resorption von dessen Produkten durch den Organismus auf. Ich habe Patienten beobachtet, welche nach mehrtägiger Verstopfung dünne, übelriechende Stühle hatten und bei welchen ich trotzdem kein einziges Mal (ich spreche hier lediglich von chronischen Fällen und schließe die vollständige Occlusion aus) irgendwelche Symptome einer Selbstvergiftung feststellen konnte.

Die Kenntnis der anatomischen Veränderungen gestattet uns, auf die Bedeutung einzelner die chronische Dünndarmstenose charakterisierenden Symptome näher einzugehen. Manche von ihnen erklären sich von selbst. Das Plätschern hängt von der Stagnation der Gase und Flüssigkeiten im erweiterten zuführenden Abschnitt ab. Das Sichtbarwerden breiter Schlingen, das Auf- und Niedersteigen der prallen Vorwölbungen ist einerseits von der Blähung und Erweiterung des zuführenden Abschnittes, von der gesteigerten Resistenz seiner Wandungen abhängig — andererseits von der durch häufige Dehnung und Abmagerung erzeugten Schlaffheit der Bauchdecken. Die Verstopfung läßt sich zum Teil durch die infolge knapper Diät, zuweilen auch Erbrechen verminderte Quantität von Kot erklären, zum Teil durch die verzögerte Fortbewegung des Darminhaltes, der Durchfall wird von katarrhalischen Veränderungen, welche sich nicht immer ausschließlich auf den Dünndarm beschränken, abzuleiten sein.

Näher erörtert zu werden verdienen nur die Schmerzanfälle und Schmerzperioden, denn es wird, wie erwähnt, jeder Schmerzanfall stets von Steifung, Tetanus des Darmes begleitet.

Was ist die Ursache und welcher Art ist der Mechanismus dieser Anfälle?

Der allgemein herrschenden Ansicht zufolge liegt die Quelle der sog. Kolikanfälle in einer vorübergehenden Umwandlung der partiellen in eine totale Occlusion. Dieser Gedanke wurde kategorisch von SCHLANGE[1]) ausgesprochen. Als Ausgangspunkt benützt SCHLANGE folgenden Fall, den ich mir, als einen den meinigen sehr analogen, in Kürze anzuführen erlaube.

Ein 5jähriger Knabe wurde vor 2 Jahren in der Weise überfahren, daß ihm das Rad eines schweren Fuhrwerkes über den Bauch, unterhalb des Nabels ging. Die Symptome einer partiellen Stenose sind bald nach dem Unfall aufgetreten und steigerten sich in den letzten Monaten beträchtlich. Die Untersuchung bietet folgendes: An einer ziemlich konstanten Stelle, in der Regel unterhalb und links vom Nabel, beginnt eine Darmschlinge sich langsam zu blähen. Die Blähung breitet sich rasch auf eine Strecke von 20—30 cm aus, zunächst nach rechts, dann im Bogen nach oben und links bis in die Milzgegend. Nach einer gewissen Zeit verläuft spontan, oder durch einen äußeren Reiz hervorgerufen —

---

1) SCHLANGE, LANGENBECK's Arch. f. klin. Chirurgie, Bd. 39, p. 435.

entlang der geblähten Schlinge eine starke peristaltische Welle, und zwar in einer der Ausbreitung der Blähung entgegengesetzten Richtung, also von oben nach unten. Dieselbe schreitet rasch vorwärts, wie wenn sie bemüht wäre, einen vor sich getriebenen Gasinhalt energisch weiter zu fördern. Doch bleibt die Gassäule an jener Stelle, wo die Blähung begonnen hat, stehen; hier erscheint eine mit heftigen Schmerzen verbundene, beträchtliche Vorwölbung, welche dann plötzlich unter lautem Gurren verschwindet, nachdem sie die Größe eines Gänseeies erreicht hat, — schließlich bekommt der Unterleib sein normales Aussehen wieder.

Als SCHLANGE im Jahre 1889 diesen Fall veröffentlichte, hielt er ihn für ein Unicum in der Darmpathologie. Seines Erachtens reicht zur Erklärung der beobachteten Phänomene die Annahme einer Stenose allein nicht aus. Es muß eine Art Ventilvorrichtung angenommen werden, welche, zeitweise das Lumen dicht verschließend, einen typischen Ileusanfall erzeugt. Auf einer gewissen Höhe des Anfalls überwindet ein heftiger Darmkrampf jedesmal den Widerstand der Klappe, womit einer dauernden Occlusion vorgebeugt wird. Somit spricht SCHLANGE seine Meinung ganz unzweideutig aus: Jeder, mit Auftreibung und starkem Darmkrampf verbundene einzelne Schmerzanfall ist gewissermaßen ein *Ileus en miniature*. Das *primum movens* ist hier der Verschluß des Lumens, die Folge eine bis zum Schmerz gesteigerte Peristaltik, welche jedesmal den Verschluß überwindet und vor einem Beständigwerden der Anfälle schützt.

Eine ähnliche Auffassung der „Kolikanfälle" finden wir nahezu bei allen Autoren, nur habe ich nirgends eine so entscheidende Zusammenstellung des „einzelnen Schmerzanfalles" mit dem Begriffe des Ileus gefunden. Da die meisten Forscher die einzelnen Anfälle von den Schmerzperioden gar nicht unterscheiden — so z. B. hat TREVES beide Begriffe identifiziert — so ist es oft unmöglich zu ermitteln, welche „Kolikanfälle" eben als Ausdruck eines vorübergehenden Ileus gelten sollen. NOTHNAGEL benützt obigen Terminus in doppeltem Sinne, doch anerkennt er offenbar das Bedürfnis einer neuen Benennung, indem er an einer Stelle seiner Arbeit von einem „Gesamtparoxysmus" im Gegensatz zu seinen Gliedern spricht. Nun scheint NOTHNAGEL eben solche Gesamtparoxysmen oder, wie ich sie nenne, „Schmerzperioden" zu meinen, wenn er behauptet, daß sie dann auftreten, wenn „die hypertrophische Muskulatur insufficient geworden ist, oder die Stenose bereits jenen Grad erreicht hat, wo das Lumen schon durch gewöhnlichen Darminhalt vollkommen verschlossen wird, oder endlich, wenn in der Striktur zufällig gröbere Stücke unverdauter Speisen stecken bleiben." Aus obigen Worten und aus der ganzen Darstellung NOTHNAGEL's erhellt es zur Genüge, daß er als primäre Erscheinung oder als Ursache der Anfälle stets eine absolute Stagnation von Kot — als Folge eine übermäßige, krankhaft gesteigerte Peristaltik betrachtet.

Wiewohl die Erklärungsversuche SCHLANGE's und NOTHNAGEL's auf den ersten Blick sehr ähnlich erscheinen, so sind sie doch eigentlich grundverschieden. Während nach SCHLANGE jeder einzelne Schmerzanfall mit einem Durchtreiben des oberhalb der Striktur angesammelten Inhaltes endet, kämpft nach NOTHNAGEL die gesteigerte Peristaltik lange Zeit erfolglos, ehe sie das Hindernis zu überwinden vermag. Betrachten wir zunächst die Hypothese von SCHLANGE. Ihre Basis ist die rein theoretische Annahme einer sehr komplizierten Ventilvorrichtung, welche den Inhalt nur unter hohem Drucke durchläßt und sich sofort nach dem Sinken des Druckes wieder schließt. Da wir den Anfall jeden Augenblick nach Belieben hervorrufen können, müßte dieser Ventilverschluß ein dauernder, ein obligater sein. Soviel ich weiß, wurde die Existenz eines solchen Mechanismus weder in dem Falle von SCHLANGE, noch in irgend einem anderen bewiesen. Gleichviel! Erscheint er aber, selbst vom theoretischen Standpunkte aus, wahrscheinlich? Die Anfälle kommen ja während einer Schmerzperiode manchmal alle paar Minuten. Sollte der zuführende Abschnitt jedesmal von der durch die peristaltische Welle durchgetriebenen Quantität Gase und Flüssigkeit befreit werden, dann müßte binnen kurzer Zeit der ganze Inhalt des oberhalb des Hindernisses gelegenen Darmes in den abführenden Abschnitt übergehen. Das Stadium der gesteigerten Peristaltik würde nach einigen Anfällen, schon aus Mangel an Gasen und Flüssigkeit oberhalb der Striktur, aufhören, was keineswegs der Fall ist. Ganz unbegreiflich wäre ferner der Umstand, daß die Perioden starker und häufiger Anfälle in der Regel mit Verstopfung und Verhaltung der Winde verbunden sind: eher sollte das Gegenteil stattfinden. Da die Anfälle eine heilbringende Erscheinung sind, so müßte ein, selbst kurzes Nachlassen derselben, gefahrdrohende Folgen haben. In der That geschieht aber das Gegenteil. Je seltener die Anfälle, um so wohler fühlen sich die Kranken, ihr Zustand bessert sich in jeder Hinsicht. Und wir dürfen ja kaum annehmen, daß der Ventilapparat gerade für diese Zeit außer Funktion träte.

Gehen wir jetzt zur NOTHNAGEL'schen Hypothese über. Vor allem fällt uns darin ein merkwürdiger Widerspruch auf. NOTHNAGEL nimmt die Möglichkeit des Auftretens der Kolikanfälle infolge Insufficienz der hypertrophischen Muskulatur an. Wie bringt man diese Ansicht mit jener Thatsache in Einklang, daß der Kolikschmerz ein Ausdruck eines Darmtetanus ist? Und gerade NOTHNAGEL betont dieses Faktum besonders. *Aut aut.* Entweder steigert sich die Peristaltik zu tetanischen Krämpfen, und dann ist von Insufficienz keine Rede, oder es tritt die Insufficienz ein, aber dann wird die Peristaltik schwächer, keineswegs stärker.

Somit müssen wir aus der Reihe der Momente, welche nach NOTHNAGEL „Kolikanfälle" hervorrufen können, die von einer Erschöpfung

der Muskulatur rührende funktionelle Occlusion unbedingt streichen. Dann bleibt uns für die Erklärung dieser Anfälle nur eine Ursache, nämlich eine mechanische Verlegung des verengten Lumens übrig.

Es unterliegt keinem Zweifel, daß eine solche Verstopfung den Anlaß zu gesteigerter Peristaltik geben und *eo ipso* eine Reihe charakteristischer Anfälle, also eine Schmerzperiode auslösen kann. Letztere kann, falls der obturierende Pfropf weiter geschoben wurde, günstig vorübergehen, oder zur definitiven Occlusion werden. Dies alles sind verständliche und bei Operationen und Sektionen vielfach bestätigte Thatsachen.

Dennoch haben wir das Recht, uns die Frage vorzulegen, ob denn wirklich keine andere Ursache mehr möglich ist, ob jeder „Kolikanfall", jede Schmerzperiode unbedingt durch eine absolute Occlusion erzeugt werden muß und ob dieselbe ihnen stets vorangeht. Zahlreiche Thatsachen sprechen, meines Erachtens, gegen eine solche Verallgemeinerung. Schon die Zahl der bei vielen Kranken günstig überstandenen Anfälle muß Zweifel erregen. Auf den ersten Blick könnte es scheinen, daß, wenn der im verengten Lumen steckende Kotpfropf schon eine Zeit lang den Anstrengungen einer gesteigerten Peristaltik widerstanden hat, jedesmal die ernste Gefahr entsteht, ob es weiteren Anstrengungen gelingen wird, den Widerstand zu überwinden. Indessen zeigt die Praxis, daß die Kranken wochen- und monatelang täglich Anfälle bekommen, welche günstig verlaufen. Sollten alle diese Anfälle wirklich von einer Obturation des Lumens abhängen, dann müßte ihre so ausgesprochene Tendenz zu günstigem Ausgange in der That unbegreiflich erscheinen.

Der zweite Einwand ist die Möglichkeit, einzelne Anfälle von schmerzhafter Steifung des Darms mittels äußerer Reize künstlich hervorzurufen und zwar nicht nur im Schmerzstadium, sondern auch im Stadium relativer oder absoluter Ruhe. Von dieser Thatsache habe ich mich bei meinen Kranken vielfach überzeugt; sie beweist meines Erachtens unumstößlich, daß die Verschließung des Lumens für die Entstehung des Anfalles keineswegs unumgänglich ist. Da jedoch die Schmerzperioden nichts anderes sind, als Reihen einzelner Anfälle, so haben wir keinen Grund anzunehmen, daß auch sie ohne vollständige Occlusion nicht zustande kommen können. Noch wichtiger ist ferner der Umstand, daß wir ganze, stundenlange Schmerzperioden mit Hilfe äußerer Reize, und zwar nicht nur durch Genießen schwer verdaulicher Speisen willkürlich erzeugen können. Ich habe schon der Kranken gedacht, welche nach einem Glase kalten Wassers stets Schmerzen und Erbrechen bekam. Die Füllung des Magens mit Gas, oder das Aufblasen des Kolon kann zuweilen mehrere heftige Anfälle hervorrufen. Endlich ruft ein, zumal drastisches Abführmittel fast immer eine schwere und lange, zuweilen mit Er-

brechen einhergehende Schmerzperiode hervor, welcher erst nach einer gewissen Zeit, keineswegs aber konstant eine Entleerung des Darms folgt.

Zur Stütze der Hypothese von einer primären Verlegung des Lumens wurde offenbar der Zusammenhang zwischen den Schmerzperioden und der Stuhlverstopfung herangezogen. Wie schon erwähnt, ist dieser Zusammenhang keineswegs konstant; wir werden uns später überzeugen, daß er auf andere Weise zu erklären ist.

Betrachten wir jetzt die Sache von ihrer rein theoretischen Seite. Die Steifung ist nur eine von den Arten der unregelmäßigen Peristaltik des Darmes. Wir müssen demnach vor allen Dingen die verschiedenen Formen der peristaltischen Bewegung kennen lernen.

NOTHNAGEL, dem wir die wertvollsten einschlägigen experimentellen Arbeiten verdanken, unterscheidet zunächst drei Typen normaler Peristaltik; davon sind zwei streng physiologisch, der dritte streift schon gewissermaßen das Gebiet der Pathologie.

1) Die eigentliche peristaltische Bewegung beruht auf einem abwechselnden, gegen den Anus mit mäßiger Geschwindigkeit fortschreitenden und den Inhalt in derselben Richtung fortschiebenden Eng- und Weitwerden des Darmes. Am Kolon werden bei der Peristaltik die Haustra in regelmäßiger Folge ein- und ausgestülpt.

2) Pendelbewegungen, wobei ein und dasselbe Darmstück, meist auf die Länge einiger Centimeter hin, abwechselnd in der einen und anderen Richtung der Längsachse ohne bemerkbare Lumenveränderung verzogen wird. Ein eigentliches Vorwärtsschieben des Inhaltes findet dabei nicht statt, nur eine Bewegung desselben in dem bestimmten Darmabschnitt selbst.

3) Rollbewegungen. An einer beliebigen Stelle des Darmes entsteht eine cirkuläre, ringförmige Einkerbung, welche in einer schnellen Bewegung gegen die BAUHIN'sche Klappe begriffen, eine Säule von meist gasförmigem Inhalte vor sich rollt; durch dieselbe wird der vor dem Ringe gelegene Darmabschnitt auf einer etwa 20 cm langen Strecke stark gebläht. Plötzlich sistiert die Bewegung ohne sichtbare Ursache, um nach einer gewissen Zeit weiter zu stürmen. Diese Form beobachtete NOTHNAGEL in jenen Fällen, wo der Darm neben flüssigem viel Gase enthielt.

Zu den pathologischen Formen rechnet NOTHNAGEL 1) die gesteigerte Peristaltik; 2) die tonische Kontraktion; 3) die Antiperistaltik. Uns interessieren nur die 2 ersten Formen. Der Schwerpunkt ihres pathologischen Charakters liegt zweifellos in der rascheren Bewegung des Inhaltes. (Die zweite Abart lasse ich beiseite.)

Die tonische Kontraktion kann in zweierlei Form auftreten, je nachdem der betroffene Darm leer oder gefüllt ist. Die erste Form

läßt sich experimentell bei geöffneter Bauchhöhle erzeugen. Der leere, von einer tonischen Kontraktion befallene Darmabschnitt bekommt das Aussehen einer harten, blassen Schnur. Klinisch kommt diese Form unzweifelhaft sehr häufig vor; tritt sie auf weiten Strecken auf, so bedingt sie das z. B. bei Bleikolik, Meningitis u. a. beobachtete kahnförmige Einfallen des Bauches.

Die zweite Form, nämlich die tonische Kontraktion der gefüllten Schlinge, kommt oft bei Enterostenose vor. Beobachten wir den Bauch eines an chronischer Enterostenose leidenden Kranken, so bemerken wir zuweilen, wie eine hauptsächlich mit Gasen, doch auch mit Flüssigkeit gefüllte, bis dahin noch ganz weiche Darmschlinge plötzlich zu einem sehr resistenten, harten Rohre wird und alsbald ihren früheren Spannungsgrad wieder annimmt.

Wie wir sehen, mußte NOTHNAGEL für die Anfälle der schmerzhaften Steifung eine besondere Form von pathologischer Peristaltik, die sog. tonische Kontraktion der gefüllten Darmschlinge, aufstellen. Da diese Form bis jetzt auf experimentellem Wege nicht erforscht wurde, so hat sich NOTHNAGEL hier nur auf die Analyse klinischer Thatsachen gestützt. Wollen wir in den Mechanismus der Steifung tiefer eindringen, so müssen wir in Ermangelung des Experimentes denselben Weg wählen.

Zu einer zeitweisen Umwandlung eines Darmabschnittes in eine große, harte Geschwulst, mit einem Worte, zum Zustandekommen der Steifung, wie wir sie bei Enterostenose beobachten, sind, meines Erachtens, folgende Bedingungen erforderlich. Der betreffende Abschnitt muß 1) stark erweitert sein; 2) flüssigen oder gasförmigen Inhalt haben; 3) dieser Inhalt muß sich während des ganzen Anfalles unter hohem Drucke befinden. Die erste Bedingung gehört bei der Enterostenose zu den konstanten; ein periodisches Hinzutreten der zwei anderen wird am leichtesten in jenen Fällen verständlich, wo aus irgend einem Grunde (Verstopfung, Knickung) eine vollständige Occlusion der verengten Stelle erfolgt. In diesem Falle kann man sich den Mechanismus der Steifung folgendermaßen vorstellen.

Oberhalb des Hindernisses sammelt sich flüssiger und gasförmiger Inhalt an, welcher, weil er in natürlicher Richtung keinen Ausgang findet, den zuführenden Abschnitt allmählich dehnt. Die übermäßige, durch Stagnation hervorgerufene Spannung der Wandungen, reizt den Darm zu immer energischeren Bewegungen. Statt gewöhnlicher peristaltischer Wellen erscheinen heftige, rasch nach unten verlaufende Rollbewegungen, welche, am Hindernis angelangt, ihren Charakter offenbar ändern müssen. Die von oben herangetriebene Gas- und Flüssigkeitssäule lehnt sich unbeweglich an das Hindernis an; indem nun von hinten her der Kontraktionsring drückt, steigt in dem zwischen Ring und Hindernis befindlichen Raume der Druck außerordentlich,

was wir uns um so leichter vorstellen können, wenn wir die zuweilen kolossale Hypertrophie der Muskulatur im zuführenden Abschnitt berücksichtigen. Dies ist eben die Akme des Anfalles, jener Augenblick, wo auf der Bauchoberfläche eine stark gespannte harte Vorwölbung erscheint, und der Kranke gewöhnlich einen heftigen Schmerz empfindet. Während der ganzen Dauer der Steifung muß offenbar der Kontraktionsring fest zusammengezogen sein. Doch bald wird der Ring weiter, der Inhalt findet seinen Weg wieder nach oben, der Druck fällt, Steifung und Vorwölbung verschwinden. Nach einer energischen Anstrengung tritt eine momentane Erschöpfung — eine Pause — das Ruhestadium ein. Schwerer ist die Beantwortung der Frage, wie sich die Wandung des ausgedehnten Darmabschnittes selbst während des Anfalles verhält. Wird dieselbe nur passiv gedehnt, oder kontrahiert sie sich krampfhaft um ihren Inhalt mit? Das Faktum der Steifung, welches wir durch die Bauchdecken beobachten, beseitigt den Zweifel keineswegs, denn es ist für beide Fälle zu erklären. In Anbetracht des Umstandes aber, daß wir in unmittelbarer Nachbarschaft des Hindernisses gewöhnlich dem höchsten Grade von Hypertrophie begegnen, daß ferner die Steigerung des inneren Druckes bekanntlich zu den stärksten die Darmkontraktionen erzeugenden Reizen gehört, können wir wohl ohne Zweifel die zweite Hypothese annehmen. Dann hätten wir während des Anfalles mit einem doppelten tonischen Krampfe zu thun: In dem Kontraktionsringe oberhalb der geblähten Schlinge und in dieser selbst. Sie wirken in entgegengesetzten Richtungen und halten sich während des Anfalles gegenseitig das Gleichgewicht. Am Ende des Anfalles bedingt der Krampf des gedehnten Abschnittes eine energische Beförderung des Inhaltes nach oben.

Wir nahmen bis jetzt eine vollständige Verschließung an. Nun sind die Anfälle von schmerzhafter Steifung auch während partieller Stenose leicht begreiflich, da auch hier die Stagnation und der Druck periodisch kolossal steigen können. Bedenken wir vor allen Dingen, daß man in jenen Fällen von chronischer Dünndarmverengerung, wo Kolikanfälle aufgetreten waren, stets bei der Operation oder Autopsie eine hochgradige Stenose gefunden hat. Daß das Durchtreiben des Inhaltes durch die verengte Stelle unter solchen Umständen unter höherem Drucke stattfinden muß, dafür besitzen wir, außer theoretischen Erwägungen, in der Erweiterung und Hypertrophie des zuführenden Abschnittes unmittelbare Belege. Trotz der beständig stärkeren Arbeit ist der betreffende Abschnitt nur dann seiner Aufgabe gewachsen, wenn der Zufluß des Inhaltes von oben weder zu rasch noch zu reichlich erfolgt. Auf ein langsameres Tempo der Entleerung angewiesen, ist er nur in diesem Falle imstande, den Ab- und Zufluß so zu regulieren, daß die Stagnation und der Druck stets auf einem mäßigen Niveau bleiben. Wird aber aus irgend einem Grunde

der Zufluß von oben plötzlich stärker oder schneller, dann gelingt es dem zuführenden Schenkel nicht mehr, seinen Inhalt zur rechten Zeit zu entleeren und er wird allmählich gedehnt. Dies ist der Grund einer pathologisch gesteigerten Peristaltik. In dem Augenblicke, wo sich die gewaltige Welle in raschem Tempo dem Hindernisse nähert, steigt der Druck und die Dehnung ganz enorm. Da der Kontraktionsring nicht imstande ist, sich weiter frei zu bewegen, so läßt seine Geschwindigkeit nach und seine fortschreitende Bewegung wird durch einen tonischen Krampf ersetzt. Auch die Wand des gedehnten Abschnittes verfällt in eine tonische Kontraktion — es erfolgt ein Paroxysmus von schmerzhafter Steifung. Da derselbe relativ kurz dauert, so daß unterdessen nicht viel Inhalt durch die Striktur gelangt, kann auch keine deutliche Verminderung der Geschwulst erfolgen. Die Härte aber erfährt keine Veränderung, weil die sich kontrahierende Muskulatur den Darminhalt immer enger umfaßt. Am Ende des Anfalles erweitert sich der Ring und der Inhalt wird nach oben gedrängt.

Auf diese Weise können wir uns von dem Mechanismus der Anfälle von Steifung eine theoretische Vorstellung machen, selbst wenn ein Teil des Inhaltes während des Anfalles durch die verengte Stelle abfließt.

Wir haben jedoch Grund anzunehmen, daß dies häufig nicht der Fall ist und daß während der Anfälle der Abfluß wirklich aufhört. Ich will mich hier auf das alte, den Untersuchungen über Brucheinklemmung entnommene Experiment von Busch berufen. Busch führte in ein herausgeschnittenes Darmstück einen gewöhnlichen weiblichen Katheter ein, schnürte den Darm über demselben zusammen und füllte einen der Darmschenkel, nachdem der Katheter entfernt wurde, plötzlich mit Wasser oder Luft. Es stellt sich nun heraus, daß unter solchen Umständen weder Flüssigkeit noch Gas die künstliche Stenose passieren, obwohl dieselbe für den Katheter in beiden Richtungen leicht durchgängig ist. Kocher [1]), welchem ich die Beschreibung des Experimentes entnehme, will es vielfach und stets mit positivem Resultate wiederholt haben. Am menschlichen Darm gelingt es gewöhnlich noch bei No. 12 des Katheters, selten bei No. 14. Um die Ursache dieser Erscheinung zu ermitteln, hat Kocher später die Bedingungen des Experimentes modifiziert.

Der von seinem Mesenterium abpräparierte Darmabschnitt wird über einem Katheter No. 12 mäßig fest zusammengeschnürt und dann der Katheter zurückgezogen. Nun wird in den vertikal gehaltenen Darm Wasser eingegossen. Anfänglich fließt gar nichts durch, doch beginnt das Wasser bei einer gewissen Höhe der Wassersäule abzufließen. Jetzt wird ein ziemlich weites Glasrohr in den oberen Darm-

1) Kocher, Dtsch. Zeitschr. f. Chir., Bd. 8, 1877.

abschnitt mäßig weit vorgeschoben: das Wasser fließt fortwährend ab; durch seine klare Schicht sehen wir ganz genau, wie sich der Darm zu einem Trichter dehnt, auf dessen innerer Oberfläche wir ziemlich unregelmäßige, nach unten konvergierende Längsfältchen gewahren. Schieben wir die Röhre in derselben Richtung weiter vor und dehnen so den oberhalb des Hindernisses gelegenen Darmabschnitt aus, so hört der Abfluß des Wassers zu einem gewissen Zeitpunkte auf. Man sieht, wie der Trichter kürzer und flacher und die Schleimhaut durch die verengte Stelle nachgezogen wird, was man an dem Auftauchen neuer Falten erkennt. Schieben wir das Rohr heraus, so kehren die früheren Verhältnisse wieder und das Wasser fließt wieder ab.

Daraus zieht Kocher den meines Erachtens vollkommen berechtigten Schluß, daß die Ursache der Undurchgängigkeit im obigen somit auch im Busch'schen Versuche in einer Dehnung des Darmes liegt. Er erklärt die dabei auftretenden Erscheinungen folgendermaßen. Sobald der Wasser- oder Luftstrom an der verengten Stelle unterbrochen wird, ist es ziemlich klar, daß dieselbe schon im Momente des Herausströmens des Wassers keine klaffende Oeffnung besaß, oder mit anderen Worten, daß die Darmwände einander anlagen. Ist jedoch letzteres an der verengten Stelle der Fall, dann kann von einer unmittelbaren Wirkung des Wassers auf die Darmwände im Sinne einer Auseinanderschiebung keine Rede sein. Der Druck wirkt hier lediglich auf die Wände des gegen die Stenose sich verengenden Trichters. Dieser aus Schleimhaut und Wasser bestehende Trichter bildet eine Art Keil, welcher gegen die Striktur mit seiner Spitze gerichtet ist; der Keil ist beweglich, weil ja die Darmwandschichten gegeneinander verschiebbar und elastisch sind. Die größte Verschiebbarkeit zeigt im Verhältnis zu den übrigen Schichten die Schleimhaut. Der bewegliche Wasserkeil sinkt samt seiner Schleimhauthülle vermöge der Schwerkraft in den verengenden Ring. Sobald sein Gipfel den unteren Darmabschnitt erreicht hat, wird der Weg frei und das Wasser fließt ab.

Nun macht aber eine starke Dehnung des Darmes oberhalb der Stenose eine solche Keilwirkung ganz und gar unmöglich. Der Trichter wird flach, daher vermag seine Spitze trotz des unverminderten Druckes in das Lumen des unteren Abschnittes nicht mehr einzudringen. Daß hier nur die Dehnung des oberhalb des Ringes liegenden Abschnittes ausschlaggebend ist, davon überzeugen uns noch zwei folgende Thatsachen: Das Experiment von Busch mißlingt, wenn wir den Darm mit einer unnachgiebigen Leinwandhülle umgeben, gelingt jedoch vollständig auch bei invertiertem Darm. Da die peritoneale Hülle vollkommen glatt und von allen Schichten die unnachgiebigste ist, so fällt hier die Annahme irgendwelcher Ventilvorrichtungen von selbst.

Fassen wir unsere bisherige Ausführung zusammen, so sehen wir, daß die Hypothese, welche die Ursache der Kolikanfälle ausschließlich auf einer primären Verschließung beruhen läßt, theoretisch keineswegs notwendig ist, und daß man sie auch vom klinischen Standpunkt entbehren kann. Die Anfälle und Perioden von schmerzhafter Steifung können sowohl bei relativem, als auch bei absolutem Hindernis auftreten. Es ist sehr wahrscheinlich, daß eine Aufhebung des Lumens bei relativer Stenose sekundär auf der Höhe des Anfalles infolge einer ungewöhnlichen Drucksteigerung resp. Dehnung des zuführenden Abschnittes stattfinden kann. Alle die motorische Darmthätigkeit mittelbar oder unmittelbar anregenden Ursachen können Kolikanfälle hervorrufen, weil jede Beschleunigung der Peristaltik in den höher gelegenen Schlingen eine Ansammlung von Inhalt im zuführenden Schenkel und eine Drucksteigerung herbeiführt. Es entsteht ein Circulus vitiosus: Die Peristaltik verstärkt die Stauung oberhalb des Hindernisses, und die Stauung regt die Peristaltik an. Deshalb können hier selbst schwache, für einen gesunden Darm geringfügige Reize eine heftige und langwierige bis zu schmerzhaften Anfällen von Tetanus führende Steigerung der motorischen Darmthätigkeit herbeiführen.

Unsere Ansicht, betreffend die Pathogenese der Kolikanfälle, stimmt mit dem ganzen klinischen Bilde der chronischen Dünndarmverengerung vollständig überein. Ohne jedesmal zu einer primären Verschließung des Lumens Zuflucht nehmen zu müssen, sind wir imstande zu erklären, weshalb sich die Anfälle schmerzhafter Steifung künstlich durch äußere Reize hervorrufen lassen, und weshalb die Schmerzperioden so selten in einen kompletten und definitiven Darmverschluß übergehen. Vorausgesetzt, daß jede Anregung der Peristaltik bei bestehender Verengerung einen Kolikanfall erzeugen kann, ist es uns ohne weiteres verständlich, weshalb die Schmerzperioden manchmal gleich zu Beginn, ein anderes Mal im weiteren Verlaufe der Krankheit sich so oft wiederholen. So lange die Cirkulation des Darmbreies noch relativ wenig behindert ist, ist in den höher gelegenen Darmpartien nur eine stärkere Anregung erforderlich, um in dem unmittelbar oberhalb der Stenose gelegenen Abschnitte eine ernste Störung des Gleichgewichtes zwischen Zu- und Abfluß herbeizuführen. Hat aber die Stenose einen hohen Grad erreicht, dann können, wie erwähnt, selbst schwache Reize dieses Gleichgewicht stören, eine Stagnation hervorrufen und zu einer stürmischen Peristaltik Anlaß geben. Hierzu kann schon der Genuß einer qualitativ und quantitativ normalen Nahrung genügen; um so leichter wird eine unzweckmäßige Nahrung eine Schmerzperiode hervorrufen. Ein akut katarrhalischer Zustand oder eine Exacerbation eines bereits bestehenden Katarrhs, eine Reizung der Schleimhaut durch ein Abführmittel, psychische Erregungen, können in derselben Weise wirken.

Die Erklärung der Geräusche bietet keinerlei Schwierigkeiten. Am lautesten sind sie gewöhnlich gegen Ende des Anfalles; sie sind auf eine weite Strecke und öfters in einer beträchtlichen Entfernung vom Hindernisse hörbar. Diese Geräusche entstehen offenbar infolge plötzlichen Zurückweichens des Inhaltes aus der gespannten Schlinge in dem Augenblicke, wo der Druck von oben nachläßt. Ihr Sitz ist nicht die Stelle der Stenose, sondern der zuführende Schenkel. Allerdings können die Geräusche auch in der Stenose selbst außerhalb der eigentlichen Anfälle, und wo es zu keiner vollständigen Occlusion kommt, auch während der Anfälle entstehen.

Die die Schmerzperioden gewöhnlich begleitende Stuhlverstopfung rührt davon her, daß die stürmische Peristaltik in diesem Stadium das Passieren des Inhaltes durch die Stenose nicht nur nicht begünstigt, sondern geradezu erschwert. Uebrigens kann die Obstipation zuweilen auch die Folge einer vorübergehenden Obturation sein.

Das während der Schmerzperioden auftretende Erbrechen ist gewöhnlich eine Reflexerscheinung. Dauert jedoch das Stadium einer heftigen, aber fruchtlosen Peristaltik sehr lange, so daß sich die Stauung weit nach oben erstreckt, dann kann das Erbrechen auch infolge mechanischen Auspressens des Inhaltes durch den sich kontrahierenden Darm in der Richtung des geringsten Widerstandes entstehen, d. h. so wie dies bei vollständiger Occlusion der Fall ist. Das Erbrochene nimmt dann den Charakter des Darmbreies an und besitzt in Ausnahmsfällen einen fäkulenten Geruch.

Ich habe mich bei der Pathogenese der Anfälle und Perioden von schmerzhafter Steifung so lange aufgehalten, weil dieselbe für uns nicht nur von theoretischer, sondern auch von praktischer Bedeutung ist. Wer die erwähnte Art von Peristaltik als eine sekundäre, durch Verschließung des Lumens erzeugte Erscheinung betrachtet, wer an ein häufiges Durchstoßen des obturierenden Pfropfes glaubt, der muß konsequenterweise die Peristaltik als ein nützliches, nicht zu unterdrückendes Symptom ansehen. Wer jedoch unseren Ausführungen beistimmt, hat nicht nur das Recht, sondern auch die Pflicht, während der Schmerzperioden eine Beruhigung und Abschwächung der motorischen Darmfunktion anzustreben.

Diagnose.

Die Diagnose der chronischen Dünndarmverengerung wird sich grundsätzlich auf jene Symptome stützen müssen, welche von der Erweiterung, Hypertrophie und gestörten motorischen Funktion des oberhalb des Hindernisses liegenden Abschnittes herrühren; denn wir besitzen keine anderen Symptome, welche mittelbar oder unmittelbar mit genügender Sicherheit auf eine Verengerung des Lumens hinweisen könnten. Deshalb können geringgradige Stenosen eigentlich gar nicht

diagnostiziert, höchstens vermutet werden, da sie in dem Bau und der Funktion des zuführenden Abschnittes keinerlei oder fast keine Veränderungen bedingen. Für gewöhnlich sind sie dem Organismus völlig gleichgiltig und verlaufen latent; nur ausnahmsweise können sie zum Ausgangspunkte ernster Störungen werden, wenn sie z. B. durch einen wandernden Gallenstein, einen Fremdkörper, oder andere ungewöhnliche Bestandteile des Nahrungsbreies obturiert werden. Doch auch in diesen seltenen Fällen erinnert das klinische Bild eher an eine akute Verschließung, als an chronische Stenose. Aus demselben Grunde giebt eine plötzlich entstandene partielle Occlusion in ihrem Beginne niemals das Bild einer chronischen Stenose, welche sich erst allmählich ausbilden kann. Dafür bieten alle Fälle, wo die Stenose beträchtlich ist und längere Zeit dauert, ein typisches und leicht erkennbares Bild. Schon die Anamnese dieser Kranken liefert uns wertwolle Winke und lenkt unsere Aufmerksamkeit in die richtige Bahn. So erfahren wir aus derselben, daß die Kranken an periodischen, gewöhnlich mit Obstipation und zuweilen auch mit Erbrechen einhergehenden Bauchschmerzen leiden. Ferner klagen die Patienten über ein unangenehmes Gefühl von „Herumdrehen" im Bauche, über Hartwerden und Bildung verschwindender Geschwülste. Der Appetit bleibt öfters erhalten, doch enthalten sich die Kranken des Essens, weil ihnen „alles schadet". So mancher von ihnen büßt jeden Diätfehler, ja eine einfache Mahlzeit mit einer Periode heftiger Schmerzen.

Von entscheidender Bedeutung sind nur die früher ausführlich geschilderten physikalischen Symptome. Die wichtigsten sind die motorischen Phänomene, häufig unter dem gemeinsamen Namen der „sichtbaren Peristaltik" beschrieben.

Wir haben: 1) ein paroxysmales Hartwerden, Sichspannen, eine Steifung des zuführenden Schenkels, welche sich auf größere oder kleinere Strecken ausdehnen kann, gewöhnlich jedoch, solange die Stenose nur partiell ist, auf die unmittelbare Nachbarschaft beschränkt. Der geblähte Abschnitt wölbt sich durch die schlaffen Bauchdecken als große Geschwulst von rundlicher, wenig charakterischer Gestalt vor, oder aber als breites Darmrohr, oder endlich in Gestalt eines schlangenförmigen Konvolutes mehrerer stark erweiterter Schlingen. Die Steifung wird gewöhnlich von heftigen Schmerzen begleitet. Der einzelne Anfall währt einige Sekunden und endet gewöhnlich unter lautem Gurren.

2) Ein paroxysmales Auf- und Niedersteigen der Darmschlingen (bezw. von diesen Bewegungen abhängige Veränderung der Oberflächenkonfiguration des Bauches) auch ohne deutliche Steifung und Schmerzen, jedoch nur in jenen Fällen, wo die Schlingen deutlich erweitert und ihre durch die Bauchdecken sichtbaren Bewegungen energisch und umfangreich sind. Diese Erscheinung entsteht

gleichfalls im zuführenden Abschnitt und erstreckt sich gewöhnlich über eine größere Strecke, als die Steifung. Zuweilen wechselt sie mit der Steifung ab und dann eröffnet sie gewöhnlich den eigentlichen Anfall.

3) Erwähnenswert ist ferner das Typische, die Gleichförmigkeit der erwähnten motorischen Erscheinungen. Die Vorwölbungen, die Einsenkungen und Furchen kommen nicht an beliebigen, sondern annähernd an denselben Stellen vor. Dies gilt namentlich für die steifen Vorwölbungen. Sogar die Reihenfolge der Bewegungen bleibt sich des öfteren gleich, wiewohl sie bei den raschen Veränderungen nicht immer leicht festzustellen ist.

4) Auf Grund persönlicher Erfahrung möchte ich den durch die Bauchdecken sichtbaren beweglichen peristaltischen Einkerbungen (Wellen) fast gar keinen diagnostischen Wert bemessen. Trotz steter Aufmerksamkeit konnte ich, zumal auf der Höhe der Anfälle, kein einziges Mal eine energischere fortlaufende Peristaltik wahrnehmen. Ab und zu sah ich nur an den wenig gespannten undeutlichen Schlingen wie Schatten vorübergleitende leichte, bewegliche Einkerbungen, welche jedoch, was Intensität und Schnelligkeit betrifft, von den zuweilen bei physiologischer Peristaltik beobachteten nicht abwichen. Der obenerwähnte Fall von SCHLANGE scheint diesbezüglich eine seltene Ausnahme zu sein.

Neben den motorischen Erscheinungen besitzt meines Erachtens das Plätschern den größten diagnostischen Wert. Selbstverständlich ist es kein entschiedener Beweis von chronischer Stenose, da es auch bei anderen pathologischen, selbst physiologischen Zuständen vorkommt. Nur unter nachstehenden Umständen erweckt es den Verdacht einer Enterostenose. Erstens muß festgestellt werden, daß das Plätschern nicht im Magen entsteht. Zweitens muß das Plätschern grob und auf weiter Strecke hörbar sein, und den Eindruck machen, daß es in einem weiten, mit Gas und Flüssigkeit gefüllten Sacke entsteht. Ich war anfänglich der Meinung, daß ein solches Plätschern nur im Magen oder in den oberhalb der Stenose stark erweiterten Darmschlingen stattfinden könne. Doch habe ich mich überzeugt, daß man zuweilen bei sonst gesunden Personen nach Abführmitteln, bevor der Stuhl erfolgt ist, ein sehr grobes und umfangreiches Plätschern beobachtet, ganz wie wenn es in einer großen Höhle zustande käme. Doch ist dies hier nur ein veränderlicher, vorübergehender Zustand. Dasselbe gilt für das Plätschern bei akutem und chronischem Darmkatarrh. Dagegen ist bei Dünndarmstenosen das Plätschern ein konstantes, fast niemals, weder bei Verstopfung noch bei profusen Entleerungen verschwindendes Symptom. Und darin liegt eigentlich sein großer diagnostischer Wert. Wenn wir einen Patienten untersuchen, dessen Klagen und Anamnese eine chronische Verengerung vermuten lassen, so kommt es öfters vor,

daß wir die ziemlich charakteristischen motorischen Phänomene zunächst gar nicht beobachten und auch nicht künstlich hervorrufen können; das kann selbst bei mehrfacher Untersuchung vorkommen. Die stete Anwesenheit von Plätschern wird uns in der Vermutung eines mechanischen Hindernisses bestärken und zu weiteren Untersuchungen anregen.

Andere Symptome der Enterostenose, wie Perkussionsunterschied, Erbrechen, die Häufigkeit und Qualität der Stühle, Veränderungen im Harn, ferner von der Natur des Grundleidens abhängige Symptome, ergänzen nur das klinische Gesamtbild, ohne an und für sich eine unmittelbare diagnostische Bedeutung zu besitzen.

Ohne einstweilen die Lokalisation der Stenosen, also die Differentialdiagostik zwischen Dünndarm- und Dickdarmstenosen zu berühren, wollen wir vor allem einiger anderer Zustände gedenken, welche differentialdiagnostisch in Frage kommen.

Anfälle von Gallenstein-, Nierenstein-, Bleikolik u. a. bieten wohl keine ernsten diagnostischen Schwierigkeiten. Das einzige gemeinsame Symptom, nämlich der Schmerz, besitzt hier einen anderen Charakter, als bei chronischer Darmstenose: es ist dies ein während des ganzen Anfalles, also viele Stunden lang gleichmäßig anhaltender Schmerz. Dagegen fehlen die für Enterostenose typischen physikalischen Symptome. Kolikanfälle können wohl bis zu einem gewissen Grade unter dem Bilde einer akuten, vollständigen, niemals aber einer chronischen, partiellen Occlusion, auftreten. Wir wissen ferner, daß die physiologischen Bewegungen des Dünndarms zuweilen bei schlaffen und mageren Bauchdecken, zumal bei einer Diastase der Recti, sichtbar sind. Noch viel deutlicher treten dieselben bei einer Steigerung der Peristaltik auf, also im Verlaufe von akuter oder chronischer Dyspepsie, von entzündlichen und geschwürigen Prozessen der Schleimhaut, endlich bei der sog. „peristaltischen Unruhe" nervösen Ursprungs. Wie sich Leichtenstern treffend ausdrückt, liegen bei abgemagerten Individuen, bei Phthisikern, Ruhrkranken, bei atrophischen Kindern, die schlaffen, dünnen Bauchdecken wie ein schwach gespanntes Tuch über den Hügeln und Thälern der Darmschlingen und steigen mit denselben ohne jeglichen Widerstand auf und ab. Rosenheim giebt an, daß man bei den sog. Tormina nervosa zuweilen, wenn die Bauchdecken nicht zu dick sind, ohne weiteres ein beständiges Bewegungsspiel, vornehmlich des Dünndarms, sehen und fühlen kann. Diese Thatsachen erfordern bei der Beurteilung der „sichtbaren Peristaltik" eine gewisse Vorsicht, ohne die große Bedeutung derselben bei chronischer Enterostenose abzuschwächen. Nicht die Sichtbarkeit der Darmbewegungen, sondern deren Umfang und Charakter ist für die Diagnose entscheidend. Liegt keine Enterostenose vor, so sind die sichtbaren Schlingen niemals stark ausgedehnt und hart gespannt.

Zuweilen entsteht die Frage, ob die sichtbaren oder fühlbaren Bewegungen vom Darme oder vom Magen ausgehen. Bei Pylorusstriktur tritt manchmal eine der Steifung in jeder Beziehung analoge Erscheinung auf. Das hypertrophische Organ zieht sich um seinen Inhalt periodisch zusammen und wölbt sich nach außen als harte Geschwulst vor. Oder aber es treten weniger harte Auftreibungen auf und über denselben verlaufen ab und zu peristaltische Einkerbungen. Zuweilen beobachtet man bei schlaffen und herabhängenden Bauchdecken ein langsames Wogen in der Nabelgegend, welches von den physiologischen Bewegungen des tieferstehenden Magens abhängig ist. Die Lokalisation der Vorwölbungen, ihre Größe und Gestalt, schließlich das Gesamtbild der Krankheit entscheiden in den meisten Fällen ohne weiteres, worum es sich handelt. Wir dürfen aber nicht vergessen, daß ein stark erweiterter Dünndarmabschnitt, ohne an die Form einer Darmschlinge zu erinnern, sich durch die Bauchdecken als große, abgerundete Geschwulst vorwölben kann. Andererseits schließt die niedrige Lokalisation einer solchen Geschwulst, z. B. in der hypogastrischen Gegend, den Magen, dessen untere Grenze in Ausnahmefällen bis zur Symphyse reichen kann, keineswegs aus. Daher müssen wir in all jenen Fällen, wo das Krankheitsbild kein genügend klares ist, die Magengrenzen bestimmen. Wiewohl die Ergebnisse solcher Untersuchungen nicht immer ganz exakt sind, weil die diagnostische Magenaufblähung reflektorisch Darmbewegungen herbeiführen kann, wird diese doch, mit Berücksichtigung der motorischen Funktionsfähigkeit des Magens, die Frage stets zu lösen vermögen.

Die Differentialdiagnose zwischen akuter und chronischer Dünndarmocclusion kann keine Schwierigkeiten bieten. Der plötzliche Beginn der Krankheit, der konstante Charakter der Schmerzen, der schwere Allgemeinzustand einerseits, andererseits der Mangel an Symptomen von Hypertrophie des zuführenden Abschnittes, charakterisieren das Bild der akuten Verschließung als etwas völlig Verschiedenes.

Wir wollen noch mit einigen Worten die sichtbare Peristaltik bei akuter Occlusion erwähnen. Der Mehrzahl der Autoren zufolge begegnet man ihr selten und ist sie dann wenig ausgeprägt. Treves hat sie kaum in 3 Fällen unter 50 beobachtet. Vor kurzem haben Schlange und Obalinski in der Absicht, ein die mechanische von der funktionellen Occlusion unterscheidendes Merkmal festzustellen, wieder die motorischen Erscheinungen in den Vordergrund gestellt. Nach Schlange bläht sich bei mechanischer Occlusion der zuführende Abschnitt allmählich auf, wobei seine Schlingen dann auf der Bauchoberfläche mehr oder weniger deutlich auftreten. Solange die Darmschlingen nicht gelähmt sind, kann man noch an denselben entweder spontan oder auf äußere Reize unbedeutende Bewegungen und Unterschiede in der Resistenz beobachten. Wie wir sehen, besteht zwischen dem Symptom

von SCHLANGE und den für chronische, inkomplette Occlusion charakteristischen Erscheinungen eine nur entfernte Aehnlichkeit. Hier sind die Schlingen beständig aufgebläht, ihre Bewegungen aber sehr geringfügig; somit können hier keine großen Schwankungen im Umfange und der Spannung der sichtbaren Schlingen zustande kommen, es fehlt demnach jener typische Unterschied zwischen dem Ruhe- und Bewegungsstadium, welcher für die Anfälle bei chronischer Dünndarmstenose so charakteristisch ist. Schon die Thatsache, daß verschiedene Autoren so geteilter Ansichten über die Häufigkeit und Bedeutung der sichtbaren Peristaltik bei akuter Verschließung sind, beweist uns, daß wir es hier mit einer subtilen, unserer Aufmerksamkeit leicht entgehenden Erscheinung zu thun haben.

Als ich von der Pathogenese der Schmerzperioden sprach, gab ich der Ueberzeugung Ausdruck, daß dieselben am häufigsten eine primäre Störung der motorischen Funktion des zuführenden Abschnittes bedeuten, jedoch auch bei vollständiger, durch Obturation oder Knickung bedingter Verschließung der verengten Stelle auftreten können. Selbstverständlich kann nur im ersten Falle noch von einer partiellen Stenose die Rede sein, die zweite Gruppe der Schmerzperioden fällt schon gänzlich in das Gebiet der absoluten Verschließung. Es wäre eine sichere und frühzeitige Unterscheidung dieser beiden Formen von Schmerzperioden gewiß von Nutzen. Die erste vermehrt keineswegs die Gefahren der Grundkrankheit, die zweite ist eine sehr ernste Komplikation, deren Ausgang niemals vorauszusehen ist. Leider wird erst nach einer gewissen Zeit durch die Dauer und Intensität der Symptome die Wahrscheinlichkeit der einen oder der anderen Form größer. Je länger die Schmerzperiode, je häufiger die Anfälle und größer die Auftreibung, je vollständiger die Verhaltung von Stuhl und Winden, je hartnäckiger ferner das Erbrechen und verdächtiger das Erbrochene, je schwerer endlich der Allgemeinzustand — um so berechtigter sind die Befürchtungen, daß aus der partiellen eine komplette Occlusion geworden ist. Wahrscheinlicher ist dagegen eine einfache Steigerung der Peristaltik, wenn die Schmerzperiode durch einen ausgesprochenen Diätfehler oder ein Abführmittel herbeigeführt wurde, die Zwischenzeiten ganz schmerzfrei sind, die Auftreibung gering und die Verhaltung der Winde unvollständig. Schließlich ist der weitere Verlauf entscheidend. Durch strenge Diät und Narkotika wird eine ausschließlich von einer Steigerung der motorischen Thätigkeit abhängende Verschlimmerung binnen kurzer Zeit beseitigt und der Kranke kehrt zu seinem früheren Zustand zurück. Tritt binnen 24 Stunden keine nennenswerte Besserung ein, so muß man entweder an eine vollständige Verlegung des Lumens, oder zum mindesten an eine recente bedeutende mechanische Behinderung der Wegsamkeit denken.

Noch mit einer Form der vollständigen Occlusion steht die chronische Enterostenose in einem näheren genetischen Zusammenhang, mit der von der Erschöpfung der Muskulatur abhängenden funktionellen Occlusion. Wie schon erwähnt, wird die muskuläre Leistungsunfähigkeit von NOTHNAGEL gleich der Obturation durch Speisereste als eine der Ursachen von Kolikanfällen angesehen. Mir erscheint diese Ansicht nicht gerecht fertigt, denn ich kann mir nicht vorstellen, wie die Erschöpfung der Muskulatur imstande wäre, ein Symptom hervorzurufen, welches eine Steigerung ihrer Thätigkeit beweist. Die muskuläre Insufficienz kann sicher Kotstauung, ja tödlichen Ileus herbeiführen; sie kann aber nur der Folgezustand, niemals die Ursache der Schmerzperioden (Kolikanfälle) sein. Solange energische Bewegungen sichtbar sind, solange heftige Schmerzanfälle auftreten, sind wir zur Annahme einer muskulären Insufficenz nicht berechtigt.

Wir wollen uns jetzt der differentialdiagnostisch schwierigsten Frage, der anatomischen Lokalisation der Verengerungen, zuwenden.

Von ausschlaggebender Bedeutung ist hier das Verhalten des oberhalb des Hindernisses gelegenen Darmabschnittes.

Bei in der Nähe des Pylorus, also im Duodenum und oberen Teil des Jejunum lokalisierten Hindernissen erstrecken sich die typischen sekundären Veränderungen sehr bald auf den Magen. Im klinischen Bilde treten auf den ersten Plan die Symptome einer dauernden Magendilatation und einer Hypertrophie seiner Muskulatur. Aus diesem Grunde können hochgelegene Darmstenosen von den tieferliegenden leicht unterschieden werden. Schwieriger ist aber ihre Unterscheidung von den Pylorusstenosen, doch würde die Erörterung dieser Frage das Thema unserer Arbeit überschreiten.

Gehen wir jetzt zu den in einer gewissen Entfernung von der BAUHIN'schen Klappe lokalisierten Verengerungen des Dickdarms über. In keinem der mir bekannten Lehrbücher, in keiner Monographie konnte ich eine erschöpfende Besprechung der Differentialdiagnose zwischen chronischer Dünn- und Dickdarmstenose finden. Bei der Mehrzahl der Autoren sind die klinischen Schilderungen der beiden Formen einander so ungemein ähnlich, daß es kaum gelingt, irgendwelchen Unterschied herauszufinden. Eine Ausnahme bilden nur die den untersten Dickdarmabschnitt oder vielmehr den Mastdarm betreffenden Stenosensymptome. Wenn wir von diesen zunächst absehen, so finden wir in der That zwischen den Erscheinungen der Dünn- und Dickdarmstenose eine gewisse Aehnlichkeit.

So begegnen wir wohl bei Dünn- als auch bei Dickdarmstenosen Schmerzanfällen event. Schmerzperioden, ferner beobachten wir, unter

günstigen Umständen, durch die Bauchdecken hindurch deutliche Differenzen in der Form und dem Spannungsgrade der erweiterten Schlingen etc.

Die Unterschiede in den Erscheinungen können sich beziehen: 1) auf die Breite, Form und Lage des oberhalb des Hindernisses gelegenen Abschnittes, 2) auf seine physiologischen Eigenschaften, 3) auf die physikalische Beschaffenheit des Inhaltes.

Beginnen wir mit dem ersten Punkt. Die Breite und Größe der auf der Bauchoberfläche erscheinenden Vorwölbungen oder der mit der Hand fühlbaren Härten ist beinahe bedeutungslos, weil ja der Dünndarm bei chronischer Stenose zuweilen enorme Dimensionen annehmen und, in Steifung begriffen, sehr weite Strecken vorwölben kann. Während aber der zuführende Dickdarm an der Bauchoberfläche als einfaches weites Rohr oder als eine gleichartige Auftreibung einer gewissen Region hervorzutreten pflegt, erscheinen den Autoren zufolge die Dünndarmschlingen meist in Gestalt von gewundenen, schlangenförmigen Konvoluten. Das darf man aber nicht als allgemeine Regel aufstellen, weil auch der Dünndarm sich als eine rundliche, an die natürliche Darmform keineswegs erinnernde Geschwulst vorwölben kann (s. Fig. 1 u. 3, p. 332 u. 338). Hingegen kann der oberhalb der Stenose sich dehnende Dickdarm zahlreiche Biegungen und Schlingen erzeugen. Manche Autoren wollen an dem aufgeblähten Dickdarme die Haustra beobachtet haben. Ich habe diese Erscheinung niemals gesehen. Nach den zahlreichen Abbildungen NOTHNAGEL's zu urteilen, ist sie ungemein selten. Eine gewisse Bedeutung hat der Umstand, daß der erweiterte Kolonanteil seine normale Lage in der Regel beibehält. Daher treten geblähte Dickdarmschlingen am häufigsten in der oberen und den seitlichen Bauchpartieen auf, wogegen die Mitte und die untere Region des Abdomens frei bleiben. Die vom Dünndarm abhängigen motorischen Erscheinungen spielen sich dagegen vornehmlich in der hypogastrischen und der Nabelgegend ab. Die Bilder NOTHNAGEL's beweisen, daß man nach Form, Lokalisation und Lagerung der Vorwölbungen zuweilen mit großer Wahrscheinlichkeit die anatomische Lokalisation des Hindernisses zu bestimmen vermag.

Was die physiologischen Eigenschaften des zuführenden Abschnittes betrifft, so kommt hier vor allem die bedeutend geringere Lebhaftigkeit der Dickdarmbewegungen und die geringere Reizbarkeit des Kolons bei Steigerung des Innendruckes in Betracht. Während der Dünndarminhalt seinen ganzen Weg binnen 2—6 Stunden (NOTHNAGEL) passiert, bedarf im Dickdarm der Kot 20—24 Stunden, um die relativ kurze Strecke zurückzulegen. Es ist bekannt, daß bei Zuständen, welche von der Norm kaum abweichen, große Kot- und Gasmengen, ohne die Peristaltik merklich zu steigern sich im Dickdarm anhäufen können. Diese physiologischen Eigen-

tümlichkeiten müssen auch bei der chronischen Dickdarmstenose eine gewisse Rolle spielen. Es erfolgt hier die Störung des Gleichgewichtes zwischen Zufluß und Abfluß durch die Stenose bedeutend langsamer; sie ruft von vornherein keine akuten Symptome hervor. Zur gewaltsamen Anregung der Peristaltik genügt eine vorübergehende Drucksteigerung im zuführenden Darm noch keineswegs, vielmehr muß eine dauernde Ueberfüllung und eine vielleicht bis jenseits der BAUHIN-schen Klappe reichende Ausdehnung erfolgen. Wir dürfen somit annehmen, daß man bei einer Dickdarmstenose unmittelbar vor den Schmerzperioden und während derselben eine bedeutende Auftreibung bei Stagnation des zuführenden Abschnittes, resp. eine dauernde Vorwölbung der entsprechenden Bauchpartie wird beobachten können. Die Schmerzperiode wird erst dann beginnen, wenn die Kotstauung hochgradig geworden ist. Auch hier ist die Schmerzperiode aus einer Reihe von Anfälle von schmerzhafter Steifung zusammengesetzt. Da jedoch der zuführende Abschnitt beständig und hochgradig ausgedehnt ist, so kann die während des Krampfes auftretende Zunahme der Wölbung und Härte nicht allzu deutlich sein. Es sind hier also jene heftigen und plötzlichen Veränderungen der Lage und Spannung, wie wir sie bei chronischer Dünndarmstenose kennen gelernt haben, nicht zu gewärtigen. Solange die Schmerzperiode in keine definitive Occlusion übergeht, endet sie stets mit einer reichlichen Entleerung, worauf die Auftreibung für eine gewisse Zeit verschwindet.

Während also die Schmerzperioden bei chronischer Dünndarmstenose durch bedeutende Form- und Spannungsdifferenzen der Bauchoberfläche zur Zeit der Anfälle und durch Mangel konstanter Vorwölbungen außerhalb derselben charakterisiert sind, müssen wir bei Dickdarmstenose vielmehr auf dauernde Spannungs- und Härteanomalien umschriebener Bauchpartien, dagegen auf geringe Unterschiede während der tonischen Kontraktionen gefaßt sein.

Hierfür möchte ich folgende zwei Beispiele anführen.

I. Ein 60-jähriger Mann leidet seit längerer Zeit an Verstopfung; seit einem Jahre erfolgt der Stuhl nur auf Abführmittel oder Klysma. Seit mehreren Tagen vollständige Stuhlverhaltung: nach Eingießungen geht nur leicht kotig gefärbtes Wasser ab. Ernährung gut; Allgemeinzustand befriedigend. Pat. klagt über heftige, näher nicht lokalisierbare Bauchschmerzen. Der Schmerz ist ein beständiger, doch kommt es zeitweise zu deutlichen paroxysmalen Exacerbationen; kein Erbrechen. Abdomen, zumal seine obere Hälfte, stark aufgetrieben. Ueber dem Nabel sieht man durch die Bauchdecken eine große, quergelagerte, wurstförmige, sehr resistente Geschwulst; der Perkussionsschall darüber, wie über dem ganzen Abdomen hell, tympanitisch, mit Ausnahme des leicht gedämpft klingenden Tones im linken Hypochondrium. Wiederholte Versuche, sichtbare Darmbewegungen hervorzurufen, blieben erfolglos. Die Untersuchung per rectum ergiebt eine Blumenkohlgeschwulst, welche jedoch das Lumen

fast gar nicht verengt; der untersuchende Finger dringt mit Leichtigkeit in den höher gelegenen gesunden Darmabschnitt ein. Nach einem Klysma von 1 l empfindet Pat. starken Schmerz und Pressen in der linken Bauchhälfte; das eingelaufene Wasser fließt sofort wieder unter starkem Druck ab.

Die 3 folgenden Tage bringen keine nennenswerte Aenderung der Bauchkonfiguration. Auch der Zustand des Kranken änderte sich nicht wesentlich, nur trat ein bald fäkulent gewordenes Erbrechen auf. Bei der von Dr. Krajewski ausgeführten Operation wurde im S romanum eine zweite, mit obiger gar nicht zusammenhängende und das Lumen bedeutend verengende Geschwulst gefunden.

II. Eine 65-jährige Frau soll erst seit 3 Wochen an Verstopfung und Bauchschmerzen leiden. Anfänglich erfolgten auf Kalomel und Eingießungen sehr spärliche Stühle. Der Bauch nahm an Umfang stets zu. In der letzten Woche trotz wiederholter reichlicher Eingießungen vollständige Obstipation. Seit 24 Stunden fäkulent riechendes Erbrechen und Aufstoßen. Ernährungszustand schlecht, Temperatur normal, Puls frequent, weich, aussetzend. Der Bauch allenthalben, aber am stärksten rechts unten, bedeutend aufgetrieben. Die Oberfläche glatt, nirgends sichtbare Schlingen, auch lassen sich keine sichtbaren Bewegungen hervorrufen. Der Perkussionsschall, mit Ausnahme der am stärksten vorgewölbten gedämpften Partie, überall tympanitisch. Hier ist die Resistenz auch etwas größer als anderwärts. Durch den Mastdarm lassen sich schmerzlos große Wassermengen einführen. Bei der Operation (Dr. Krajewski) wurde in der Flexura coli lienalis eine neoplasmatische Stenose gefunden. Der oberhalb liegende Dickdarm kaum erweitert, dagegen das Coecum kolossal ausgedehnt und überfüllt.

In diesem Falle war die Hauptursache der Occlusion wahrscheinlich eine lokale Muskelinsufficienz, aber nicht unmittelbar über dem Hindernis, sondern im Blinddarm. Diese Parese muß sehr bedeutend gewesen sein, da das Coecum nicht imstande war, den Widerstand des vor demselben gelegenen noch durchgängigen Dickdarmabschnittes zu überwinden.

In beiden Fällen hatten wir keine durch die Bauchdecken sichtbaren motorischen Erscheinungen, sondern nur ständige Vorwölbungen vor uns. Ich will keineswegs behaupten, daß dies stets der Fall ist; ich wollte nur an Fällen aus meiner persönlichen Erfahrung beweisen, daß, solange die sekundären Veränderungen der oberhalb des Hindernisses gelegenen Teile die Grenzen des Dickdarmes nicht überschreiten, die motorischen Phänomene wenig ausgeprägt sind, oder vollkommen fehlen können. Doch können bei langdauernden Stenosen Hypertrophie und Erweiterung sich allmählich auf den Dünndarm ausdehnen; alsdann rufen sie die entsprechenden Symptome hervor. Selbstverständlich, wird dies am ehesten und im stärksten Grade bei jenen Stenosen der Fall sein, welche in der Nähe der Bauhin'schen Klappe liegen. Sie können aber, wie dies der neulich von Frey [1]) veröffentlichte Fall von Stenose des S romanum beweist, auch bei weit von der Ileocöcalklappe entfernten Hindernissen auftreten.

---

1) Frey, Beiträge zur klin. Chir., Bd. 17, p. 123.

Auf Fig. 6 sehen wir, neben einer deutlichen rechtsseitigen Auftreibung, stark geblähte Dünndarmschlingen.

Der Fall betrifft eine 50-jährige, seit einigen Monaten Symptome von Enterostenose darbietende Patientin. Seit mehr als einer Woche vollkommene Verhaltung von Stuhl und Winden, Koterbrechen. Der Bauch

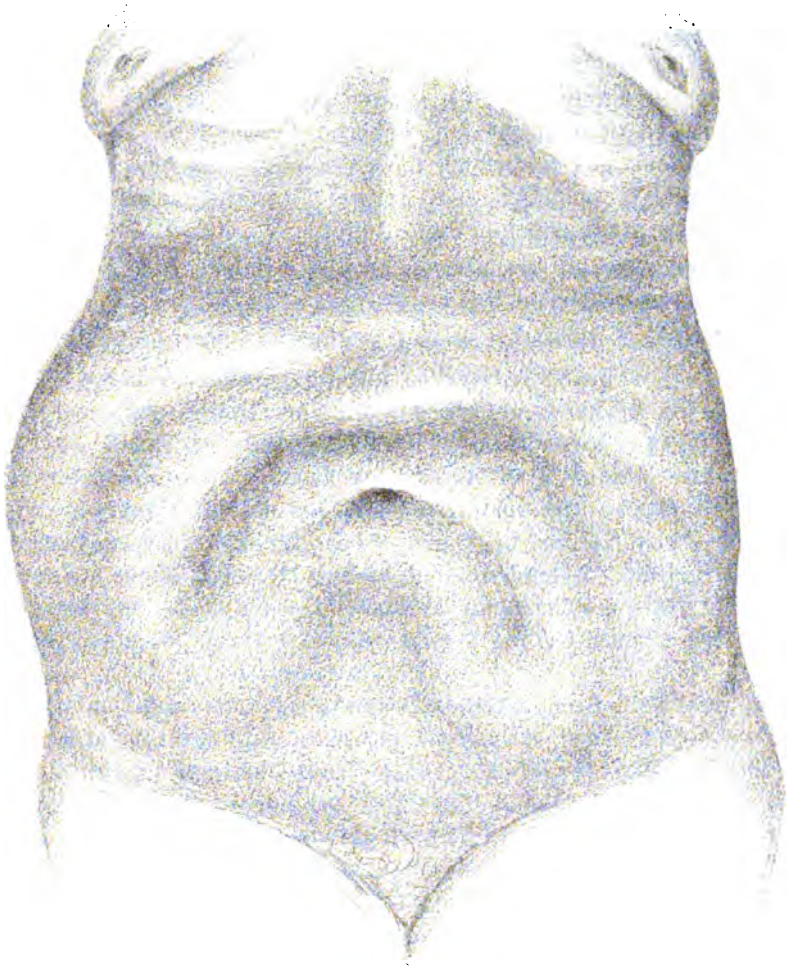

Fig. 6.

stark, aber ungleichmäßig aufgetrieben; die rechte Seitengegend bedeutend mehr gewölbt als die linke, das Epigastrium flach. Außer einem beständigen Schmerz kommen alle paar Minuten anfallsweise heftige Exacerbationen, während welcher man gespannte, steife Dünndarmschlingen durch die Bauchdecken deutlich sehen kann. In den anfallsfreien Zeiten verwischen sich ihre Konturen fast vollständig, wogegen die rechtsseitige

Auftreibung nicht verschwindet; nur wird während der Anfälle ihre Resistenz etwas größer. Bei der Operation wurde eine Verengerung in der Gegend der Flexura hepatica gefunden.

Hier war der zuführende Abschnitt (d. h. derjenige Darmanteil, an welchem der Einfluß der Stenose sich schon deutlich geltend machte), gewissermaßen aus zwei Teilen zusammengesetzt: aus dem aufsteigenden Kolon nebst Blinddarm, und aus dem unteren Dünndarmende. In dem letzteren waren die motorischen Erscheinungen sehr ausgeprägt, während man sie im Kolon kaum wahrnehmen konnte.

Für die Bestimmung der anatomischen Natur des zuführenden Abschnittes, somit indirekt zur näheren Feststellung des Sitzes der Stenose, können uns schließlich noch die physikalischen Eigenschaften des Darminhaltes behilflich sein. Zwei Symptome sind es, die uns diesbezügliche diagnostische Winke liefern:

1) Wenn wir im erweiterten, voraussichtlich über der Stenose liegenden Darmabschnitte harte Kotmassen fühlen;

2) wenn sich dortselbst stets Plätschern hervorrufen läßt.

Harte Kotmassen können nur im Dickdarme entstehen, weshalb auch ihr Nachweis entschieden für eine Dickdarmstenose spricht.

Das Plätschern beweist offenbar, daß der Inhalt aus einem Gemisch von dünnem Brei und Gasen besteht. So beschaffen ist er in einem normalen Dünndarm, weshalb wir diesem Symptom stets bei Dünndarmverengerungen begegnen, sofern nur der zuführende Abschnitt genügend weit ist. Existieren somit andere Merkmale einer bedeutenden Erweiterung des zuführenden Abschnittes, so spricht ein beständiger Mangel von Plätschern gegen eine Dünndarm- und für eine Dickdarmstenose.

Der normale Koloninhalt ist stets mehr oder weniger dick, und kann kein Plätschern erzeugen. Dasselbe kann jedoch unter pathologischen Umständen auftreten, wenn sich oberhalb des Hindernisses flüssiger Kot angesammelt hat. Da nun diese Bedingungen häufig gegeben sind, so ist das Plätschern an und für sich kein besonders wertvolles diagnostisches Merkmal. Aus der vergleichenden Zusammenstellung dieses Symptoms mit dem Charakter der Entleerungen kann man aber gewisse Schlüsse ziehen. Sobald nämlich die Entleerungen, trotz beständigen Plätscherns, regelmäßig und geformt sind, ist die Lage des Hindernisses im Dickdarm, zumal unweit des Mastdarms, z. B. im Colon descendens oder S romanum, wenig wahrscheinlich. Im entgegengesetzten Falle, d. h. bei bestehender Diarrhöe, besitzt das Plätschern offenbar keinen diagnostischen Wert.

Außer den eben besprochenen besitzen wir noch andere diagnostische Mittel, welche uns zuweilen äußerst wichtige, ja entscheidende Winke liefern.

Die Mastdarmstenosen lassen sich manchmal mit dem Finger erreichen; daher ist diese Untersuchung in allen jenen Fällen, wo der Krankheitssitz nicht ganz klar ist, unerläßlich. Die Einführung der ganzen Hand ins Rectum nach SIMON wird als ein an und für sich schwerer, selbst gefährlicher Eingriff mit Recht sehr selten geübt. Zuweilen erweist sich eine Wassereingießung oder Lufteinblasung ins Rectum als nützlich; die Menge des ohne Widerstand eintretenden Wassers oder Gases, die dabei auftretenden Geräusche, Vorwölbungen und perkutorischen Veränderungen können von Bedeutung sein. TREVES empfiehlt aufs wärmste die Eingießung einer großen Wassermenge und gleichzeitige Auskultation der Ileocöcalgegend. Die Erfolge aller dieser Hilfsmittel sind indessen oft schwankend und zweifelhaft, ihre Anwendung aber erfordert viel Uebung.

Näher berücksichtigt zu werden verdienen gewisse, fast ausschließlich die Dickdarmstenosen, zumal den unteren Abschnitt dieses Darmteiles begleitende Symptome. Hier wäre zunächst der Tenesmus zu erwähnen, welcher nach TREVES in ungefähr einem Drittel der betreffenden Fälle vorkommt. Ferner bekommen die Stühle bei Dickdarmstenosen, schon vom S romanum beginnend, zuweilen eine abgeplattete, bandförmige, rinnenförmige Gestalt, u. dgl. m. Da dieses Symptom von abnormen Kontraktionen des Sphinkter ani abhängig sein kann, so muß man bei seiner Beurteilung mit Vorsicht vorgehen. Selbstverständlich kann nur sein konstantes Auftreten eine diagnostische Bedeutung haben. Blut und Eiter auf der Oberfläche der geformten Kotmassen, sowie spontane Absonderung eines schleimig-eitrigen, dem dysenterischen ähnlichen Sekretes beweisen an und für sich noch nicht die Existenz einer Stenose, doch liegt dann die Annahme eines unweit vom Anus lokalisierten Geschwürsprozesses nahe, welcher zugleich die Ursache der Occlusionssymptome sein kann.

Die topographische und anatomische Diagnose der Stenose ist für den Arzt nicht nur von theoretischem Interesse; von ihr hängt die Prognose und Therapie wesentlich ab. Die Frequenz der Lokalisation in bestimmten Darmabschnitten ist bekanntlich für verschiedene pathologische Vorgänge eine verschiedene. Zuweilen giebt die Lokalisation der Krankheit allein für die pathologische Diagnose einen Anhaltspunkt. Von größter Bedeutung ist die genaue Lokalisation der Stenose für den Chirurgen, denn sie kann für die Wahl der Operationsmethode bestimmend sein. Es ist daher Aufgabe des den Kranken länger und unter günstigeren Bedingungen beobachtenden Internisten, dem Operateur die Feststellung dieser Dinge zu erleichtern.

Die Thatsachen, auf welche sich die topographische Diagnostik stützt, sind äußerst unbeständig und des öfteren unsicher. Die objektive Untersuchung beruht hier hauptsächlich auf einer genauen Besichtigung

und Betastung der eventuell vorhandenen äußeren Brüche, auf einer möglichst exakten Bestimmung der Größe und Lage der Bauchorgane, endlich auf der Feststellung von Geschwülsten und ungewöhnlich resistenten Stellen in der Bauchhöhle. Die Anwesenheit einer Geschwulst erweckt den Verdacht, daß das Hindernis in derselben oder in ihrer Nachbarschaft gelegen ist. Ein von den Bewegungen geblähter Schlingen abhängiges Wogen der Bauchdecken kann selbst in bedeutender Entfernung von der Stenose auftreten. Nur die paroxysmalen steifen Vorwölbungen entstehen immer unmittelbar über dem Hindernis. Allerdings sind dieselben häufig so umfangreich, daß sie uns einen sehr unklaren Begriff von der Lage der Verengerung geben. Wie dem auch sei, müssen wir, falls die Vorwölbungen an verschiedenen Punkten entstehen, stets festzustellen trachten, welche von ihnen am härtesten ist und in diesem Zustande am längsten verharrt.

Bei der Beschreibung ihrer Fälle geben manche Autoren die Richtung der peristaltischen Wellen und die Stelle, wo dieselben aufhören, genau an. In meinen Beobachtungen traten derartige, in einer bestimmten Richtung verlaufende peristaltische Wellen als ein so untergeordnetes und seltenes Symptom auf, daß ich demselben kaum einen größeren Wert beimessen kann. Ferner möchte ich vor einer zu weit gehenden Deutung der Geräusche für diagnostische Zwecke warnen. Dieselben sind zuweilen am deutlichsten in einer beträchtlichen Entfernung von der Stenose hörbar; wie ich es früher zu beweisen versucht habe, kommen sie zumeist nicht an der verengten Stelle, sondern im zuführenden Abschnitt zustande.

Eine sorgfältige Anamnese liefert zuweilen sehr wertvolle Winke. Als wichtiger Leitfaden können manchmal eine in der Cöcalgegend oder an den weiblichen Genitalien abgelaufene Peritonitis, ferner früher überstandene Operationen gelten.

Steht die Diagnose einer chronischen Verengerung fest, ist ferner die topographische Lage des Hindernisses mit mehr oder weniger Wahrscheinlichkeit bestimmt worden, so muß man noch zu eruieren trachten, welcher Art das Hindernis, welcher pathologische Prozeß ihr zu Grunde liegt, denn diese Frage ist für die Prognose, zum Teil auch für die Therapie von großer Bedeutung.

Leider liegen die Verhältnisse nur selten so klar, daß schon die Anamnese es ermöglicht, den Zusammenhang zwischen einem bekannten ätiologischen Momente und der Entwickelung des Leidens selbst aufzudecken.

Als Beispiele eines so klaren ursächlichen Zusammenhanges können die nach schweren Traumen, nach Reposition eines eingeklemmten Bruches, nach Operationen in der Bauchhöhle, nach Intussusception auftretenden Fälle von Verengerungen dienen.

In der Mehrzahl der Fälle finden wir aber in der Krankheitsgeschichte entweder keine Anhaltspunkte für die pathologische Diagnose, oder nur unsichere Angaben über vorangegangene Krankheiten, als Dysenterie, Typhus, langdauernde Diarrhöen, Peritonitis, alte Hernie u. dergl. In allen diesen Fällen, wo wir lediglich auf die objektive Untersuchung der Patienten angewiesen sind, wird eine richtige pathologische Diagnose in der Regel äußerst schwer.

Durch das Aussehen des Kranken, den Grad von Marasmus und Auszehrung werden die Zweifel nicht immer gelöst, da ja selbst bösartige neoplasmatische Prozesse relativ lange Zeit mit einem relativ guten Allgemeinzustand einhergehen können; auch eine auf kleine Strecken beschränkte Darmtuberkulose beeinträchtigt den Allgemeinzustand häufig nur insofern, als dieselbe eine Stenose, und daraus resultierende Ernährungsstörungen nach sich zieht. Andererseits können auch absolut benigne Stenosen bei längerem Fortbestande schließlich die höchsten Grade von Marasmus und Auszehrung herbeiführen. Es genügt hier z. B. die chronische Invagination zu erwähnen, bei welcher die Kombination von Tumor und ausgesprochenem Marasmus nicht selten zur Annahme einer malignen Geschwulst Anlaß gegeben hat.

Einen größeren Wert besitzt die Zusammenstellung von Allgemeinzustand und Krankheitsdauer. Wenn z. B. die Occlusionssymptome bereits ein Jahr und länger ohne deutlichen Marasmus dauern, so läßt sich eine bösartige Geschwulst mit großer Wahrscheinlichkeit ausschließen.

Zwar spricht ein fieberhafter Beginn oder Verlauf im allgemeinen für einen entzündlichen Prozeß, doch darf man nicht vergessen, daß auch rasch wachsende maligne Tumoren manchmal unter Fiebererscheinungen verlaufen. Für die Diagnose einer stenosierenden Tuberkulose ist die Temperaturmessung von keinem großen Wert, weil gerade diese Form von Darmtuberkulose gewöhnlich ohne Fieber verläuft.

Eine sorgfältige Untersuchung des ganzen Organismus deckt zuweilen gewisse Veränderungen auf, welche in einen mittelbaren oder unmittelbaren Zusammenhang mit dem Darmleiden gebracht werden können. So z. B. erwecken tuberkulöse Veränderungen irgend eines Organs den Gedanken an dieselbe Natur der Stenose, alte Verwachsungen im kleinen Becken erwecken wiederum den Verdacht einer Fixation und Knickung des Darmes.

Aus der Zahl der bei objektiver Untersuchung gewonnenen Thatsachen besitzt die Geschwulst im allgemeinsten Sinne des Wortes die relativ größte Bedeutung. Wiewohl die Anwesenheit einer Geschwulst ein vielen pathologischen Prozessen gemeinsames Symptom ist, so sind wir zuweilen imstande, auf Grund der Lokalisation, Härte, Form,

Wachstumsverhältnisse des Tumors mit mehr oder weniger Sicherheit über die Natur desselben zu urteilen. Sobald eine Geschwulst festgestellt ist, entsteht zunächst die Frage, ob dieselbe vom Darme oder von einem anderen Organ der Bauchhöhle ausgeht. Zur Entscheidung der Frage wird man alle zugänglichen Untersuchungsmethoden (Rektal- und Vaginaluntersuchung, Analyse von Mageninhalt und Harn, Aufblähen des Magens und Kolon etc.) zu Hilfe nehmen. Das allgemeine Charakteristicum der meisten Darmtumoren ist ihre große Beweglichkeit. Eine Ausnahme bilden die Geschwülste des unteren Teiles des Duodenum, ferner Tumoren des Colon ascendens und descendens; die Blinddarmtumoren sind manchmal auch wenig beweglich. Es ist klar, daß Verwachsungen die Beweglichkeit herabsetzen, aus diesem Grunde ist dieselbe bei entzündlichen Geschwülsten geringer als bei Neoplasmen im engeren Sinne. Nachdem die Diagnose einer Geschwulst gestellt worden ist, entsteht die weitere Frage, ob wir es mit einer wahren oder scheinbaren Geschwulst zu thun haben. Von seltenen Fällen abgesehen, stellen sich die meisten Pseudotumoren als zusammengeballte Kotmassen (Kottumoren) heraus. Dieselben sind zuweilen so hart und bezüglich ihrer Lage so beständig, daß sie den Verdacht einer echten Geschwulst erregen. Solche Tumoren entstehen wahrscheinlich niemals oberhalb von Stenosen, die am Anfang des Kolon lokalisiert sind, noch weniger neben solchen am Dünndarm. Ich erwähne sie somit nur deshalb, weil ein zufälliger Befund einer oder mehrerer derartiger im Dickdarm jenseits des Hindernisses liegender Geschülste zuweilen zu diagnostischen Zweifeln Anlaß geben kann. In diesen Fällen nehmen wir zu systematischen Klystieren, und im Notfalle auch zu Abführmitteln Zuflucht, die Kottumoren verschwinden dann binnen kurzer Zeit.

Die Differentialdiagnose der echten Geschwülste stößt zuweilen auf große, fast unüberwindliche Schwierigkeiten. Zwar läßt es sich nicht leugnen, daß ein erfahrener Arzt zuweilen die Natur der Geschwulst lediglich auf Grund der durch die Palpation gewonnenen Eindrücke erkennen wird, doch erscheint es mir zweifelhaft, ob die Analyse dieser Eindrücke imstande ist, brauchbare pädagogische Durchschnittsbeispiele zu liefern. Als einzige Ausnahme wäre hier die für Invagination charakteristische Geschwulst anzuführen, sofern alle ihre Merkmale (die Gestalt eines bogenförmig gekrümmten Cylinders, die Resistenzunterschiede während der Untersuchung, ein vorübergehendes Verschwinden der Geschwulst oder Undeutlicherwerden seiner Grenzen) scharf genug auftreten. Die Aufgabe wird gewissermaßen erleichtert, wenn man statt einer, zwei und mehr Geschwülste palpiert; dann drängt sich die Annahme eines bösartigen Neoplasmas mit Metastasen in den Drüsen, im Peritoneum etc. von selbst auf.

Die Stuhluntersuchung ist für die Diagnose nur in jenen sehr seltenen Fällen entscheidend, wo es durch einen glücklichen Zufall gelingt, im Kote Geschwulstpartikel, den Aktinomykosepilz oder Tuberkelbacillen zu entdecken. Uebrigens kann auch im letzten Falle der Zweifel entstehen, ob die Bacillen nicht aus verschlucktem Sputum stammen. Blut, Schleim, Eiter treten bei Dünndarmstenosen viel seltener im Kote auf als bei Dickdarmstenosen, und besitzen hier eo ipso einen viel geringeren diagnostischen Wert. Sowohl Blutspuren als auch profuse Blutungen können bei verschiedenen Formen der chronischen Dünndarmstenose vorkommen, am häufigsten begegnet man ihnen aber bei chronischer Intussusception (nach TREVES in 50 Proz. der Fälle).

Hat uns weder die Anamnese noch die genaue Untersuchung des Organismus irgendwelche diagnostische Winke gegeben, wurde entweder überhaupt keine Geschwulst gefunden, oder ist dieselbe an sich nicht charakteristisch, so bleiben uns nur rein theoretische, auf einer größeren oder kleineren Wahrscheinlichkeit gestützte Vermutungen übrig. Da werden das Alter des Patienten, seine hereditären Verhältnisse, die Krankheitsdauer, endlich die anatomische und topographische Lokalisation des Hindernisses berücksichtigt werden. Bei der Besprechung der Aetiologie der chronischen Verengerung haben wir gesehen, daß bösartige Tumoren die häufigste Ursache der Stenosen des Kolon, zumal seines unteren Abschnittes, bilden. Im Dünndarm hingegen, zumal nach Ausschließung des Duodenum, überwiegen entschieden andere kausale Momente, wie Tuberkulose, Verwachsungen etc. Somit spricht jedes diagnostische Detail, welches für die Lokalisation des Hindernisses im Dünndarm spricht, indirekt gegen ein Neoplasma malignum. Daher ist das für die pathologische Diagnostik schwierigste Gebiet ohne Zweifel die Cöcalgegend, wo die beiden Hauptursachen der chronischen Occlusion, d. h. Carcinom und Tuberkulose mit fast gleicher Häufigkeit auftreten.

Verlauf, Dauer, Prognose.

Der natürliche Verlauf einer chronischen Dünndarmocclusion ist gewissermaßen ein typischer. Der Beginn ist je nach der Natur des stenosierenden Prozesses schleichend oder akut. Entsteht das Hindernis, wie z. B. bei unvollständigem Volvulus, bei partieller Obturation, Intussusception u. dergl. plötzlich, so entwickelt sich zunächst das Bild einer akuten, kompletten oder inkompletten Occlusion, welches nach einer gewissen Zeit den für chronische Stenose typischen, gewöhnlich schon früher deutlich ausgeprägten Symptomen Platz macht. Im entgegengesetzten Falle, d. h. wenn die Verengerung des Lumens sich langsam entwickelt und allmählich immer höhere Grade erreicht (Neubildungen, Narben), kann der Krankheitsbeginn genau gar nicht bestimmt werden. Nach

Verdauungsstörungen oder selbst ohne dieselben, zuweilen im Anschluß an einen Diätfehler, bricht die erste Schmerzperiode aus. Nach einigen Stunden hören die Schmerzen auf und der Kranke erlangt für Wochen, selbst Monate seine frühere Gesundheit wieder. Dann wiederholt sich der Anfall mehrmals gewöhnlich in immer kürzeren Abständen. Schon während der ersten oder einer der folgenden Schmerzperioden machen sich die motorischen Phänomene bemerkbar. Sowohl in akut als in schleichend verlaufenden Fällen gelangen die Kranken sehr bald zu der Ueberzeugung, daß ihnen gewisse Speisen oder überhaupt jede reichlichere Mahlzeit schaden. Eine knappe Diät ist eine Zeitlang ihr Schutz. Indessen kommt früher oder später der Zeitpunkt, wo selbst ausgesprochenes Hungern den Kranken keine Ruhe verschaffen kann. Durch wochen- und monatelangen fortgesetzten Kampf zwischen Hungergefühl und Angst vor der Nahrungsaufnahme, durch schlaflose Nächte und zuweilen durch Durchfall oder Erbrechen wird der Organismus immer mehr geschwächt und schließlich der Tod durch Marasmus und Auszehrung herbeigeführt, sofern eine zufällige Komplikation den letalen Ausgang nicht beschleunigt. Unter diesen Komplikationen wäre zunächst der Uebergang der partiellen in eine totale Occlusion zu nennen. Während diese Komplikation für Dickdarmstenosen als typischer Ausgang gelten kann, scheint sie bei chronischer Dünndarmstenosierung keineswegs häufig zu sein. Die zweite Quelle der Gefahr liegt in den Geschwüren, welche in dem oberhalb der Stenose gelegenen Abschnitte entstehen können und zuweilen zur Perforation führen. In einer Anzahl Fälle ist endlich der tödliche Ausgang die Folge des bösartigen Verlaufes der Grundkrankheit (Krebs, Tuberkulose) oder von sekundären Erkrankungen, für welche der Boden vermöge der tiefen Ernährungsstörung ungemein günstig ist.

Ist eine Spontanheilung möglich?

Gewiß, es sind Fälle bekannt, wo nach Abgang von Fremdkörpern, Steinen, nach Ablösung einer gutartigen polypösen Geschwulst, nach Elimination eines invaginierten Darmteiles, Heilung erfolgte. Es werden auch Ausnahmsfälle beschrieben, wo es zu einer künstlichen Fistelbildung zwischen dem zuführenden und abführenden Schenkel gekommen ist. Zuweilen erfolgt eine relative Heilung durch Bildung eines Anus contra naturam. Doch machen die Spontanheilungen im Verhältnis zu der Gesamtzahl der beobachteten Fälle einen so geringen Prozentsatz aus, daß man auf dieselben selbst dort, wo sie noch am wahrscheinlichsten sind, kaum rechnen darf. So kommt nach LEICHTENSTERN eine Elimination des Intussusceptum in 42 Proz. der Fälle von Invagination vor. Nun sterben noch mehr als 40 Proz. der Fälle, wo eine spontane Ausscheidung der invaginierten Partie erfolgte, an den unmittelbaren Folgen der Intussusception oder an Komplikationen des Eliminationsprozesses. Somit heilen nur etwa 24 Proz. spontan. Neben-

bei bemerkt, beziehen sich obige Zahlen auf alle Fälle von Invagination. Bei chronischer Invagination ist die Hoffnung auf Elimination des Intussusceptum bedeutend geringer, somit auch die Aussicht auf Spontanheilung unendlich kleiner.

In Anbetracht der großen Seltenheit von Spontanheilungen ist die Prognose einer chronischen, nicht behandelten Occlusion immer sehr schlecht, fast hoffnungslos.

Die Krankheitsdauer ist sehr verschieden. Vielfach läßt sie sich nicht genau feststellen, weil der Uebergang von unbestimmten Verdauungsstörungen zu sicheren Occlusionssymptomen nur ein gewisses Stadium in der Entwickelung der Stenose, nicht aber den eigentlichen Krankheitsbeginn bedeutet. Die durchschnittliche Dauer, von dem Augenblicke, wo die ersten unzweifelhaften Occlusionssymptome auftreten, bis zum Tode, wird in den Lehrbüchern sowohl für neoplasmatische als auch für andere Stenosen gewöhnlich auf mehrere Monate bis zu einem halben Jahr berechnet[1]).

Berücksichtigt man jedoch die Verschiedenheiten der Grundkrankheit, die verschiedene Schnelligkeit im Wachstum der Stenose und alle Komplikationen, so wird man a priori große Schwankungen erwarten müssen. In 2 meiner Fälle war seit dem Auftreten der ersten specifischen Schmerzen und motorischen Phänomene bis zur Operation etwa 1 Jahr verflossen, und trotzdem war der Allgemeinzustand der Patientinnen noch keineswegs ein hoffnungsloser zu nennen. Bristowe beschreibt einen Fall mit 5-jährigem Verlaufe, und einen anderen, wo der Tod durch Marasmus schon nach 10 Wochen erfolgte. Da so bedeutende Schwankungen offenbar zunächst von dem Grade abhängen, in welchem die Stenose den Ernährungszustand beeinträchtigt, so kann man bis zu einem gewissen Grade aus der Intensität der Krankheitssymptome auf den weiteren Verlauf schließen. Zwar ist eine Besserung und ein Stillstand in jedem Stadium möglich, doch wurde eine dauernde Besserung, bei welcher ein sicher konstatiertes Hindernis sich langsam und allmählich ausglich, oder vom Organismus, wie etwa ein Herzfehler kompensiert wurde, meines Wissens bisher noch niemals beobachtet. Es kommen nur ganz ausnahmsweise jene obenerwähnten plötzlichen Spontanheilungen vor.

Wenn wir gegen eine Krankheit, deren natürlicher Ausgang ein so trauriger ist, mit dem ganzen Arsenal unserer diätetischen und officinellen Heilmittel vorgehen, so wird an dem Zustande des Kranken nicht viel geändert. Die Prognose quoad sanationem bleibt dieselbe wie in nicht behandelten Fällen. Es kann höchstens von einer Linderung

1) Als interessante Thatsache möchte ich hier die Berechnung Treves' anführen, der zufolge die Durchschnittsdauer der einfachen Strikturen kürzer ist als die der neoplasmatischen, somit die ersteren schneller zum Tode führen.

gewisser Beschwerden, im besten Falle von einer Verzögerung des traurigen Endausganges die Rede sein. Dabei ist die Aetiologie der Occlusion kaum von Belang, da in der großen Mehrzahl der Fälle nicht die Grundkrankheit, sondern ihre Folgewirkung auf den Verdauungsmechanismus über das Schicksal des Patienten entscheidet.

Bei der chirurgischen Behandlung ist die Basis für die Prognose eine ganz andere. Mit der Möglichkeit, das Hindernis radikal zu beseitigen, hört auch die Berechtigung auf, für die Prognose ganz differente pathologische Zustände unter einen Gesichtspunkt zu stellen. Wo der Chirurg gegen die mechanischen Folgen eines längst erloschenen Krankheitsprozesses einschreitet, wird die Prognose ganz anders lauten, als in jenen Fällen, wo er gegen eine noch in der Entwickelung begriffene Krankheit vorgehen muß. Im ersten Falle hat er, wenn der Kranke dauernd geheilt werden soll, nur eine Aufgabe zu erfüllen, nämlich die Wegsamkeit des Darmkanals wieder herzustellen; im zweiten wird entweder seine Hilfe eine partielle bleiben, oder er wird zugleich den ganzen Krankheitsherd entfernen müssen. Die zweite Aufgabe ist technisch bedeutend schwieriger, daher wird hier die Prognose erheblich ungünstiger lauten als im ersteren Falle. Somit wird erst bei der operativen Behandlung die Natur der Grundkrankheit von Wichtigkeit für die Prognose.

Therapie.

Die Behandlung der chronischen Darmstenose gehört zu jenen Grenzgebieten der Therapie, wo die Medizin und die Chirurgie einander begegnen.

Die interne Behandlung kann sich notgedrungen nur ein sehr bescheidenes Ziel stecken. Ohne imstande zu sein, das Hindernis zu beseitigen oder zu vermindern, oder dessen Entwickelung aufzuhalten, muß sie sich darauf beschränken, dasselbe nach Möglichkeit unschädlich zu machen.

Die innere Behandlung beruht zunächst auf einer Regelung der Diät, welche einerseits genügend nahrhaft sein muß, um den Organismus längere Zeit hindurch bei Kräften zu erhalten, andererseits jedoch dafür sorgen soll, daß den Schmerzperioden und den mit ihnen verbundenen Gefahren möglichst vorgebeugt wird.

Eine Schmerzperiode kann vor allem infolge Obturation des Lumens durch Darminhalt entstehen. Bei der chronischen Dünndarmstenose gehören Perioden dieser Kategorie meines Erachtens nicht zu den häufigen; dafür sind sie zweifelsohne viel gefährlicher als andere, weil sie leicht zu definitiver Verschließung führen können. Will man letzteres vermeiden, so muß man aus dem Speisezettel alle jene Speisen streichen, welche vermöge ihres Umfangs, ihrer Konsistenz und schweren Löslichkeit am ehesten an der verengten

Stelle stecken bleiben können; dazu gehören rohes, aber auch gekochtes, harte Schalen und Kerne enthaltendes Obst, Gemüse und Salat in Gestalt von groben Würfeln und Blättern, große, zumal sehnige Fleischbissen, Fettstücke u. s. w. Es wären von diesem Standpunkte aus nur flüssige und halbflüssige Speisen gestattet, die festen aber nur fein geschabt oder verrieben.

Wie wir aber oben bei Besprechung des Mechanismus der Anfälle zu beweisen suchten, muß als häufigste Ursache der Anfälle eine primäre Anregung der Peristaltik im zuführenden Abschnitte angesehen werden. Wir müssen demnach aus der Diät alle Dinge entfernen, welche zur übermäßigen Steigerung der Peristaltik auf irgendwelche Weise beitragen. Also zunächst solche Speisen, welche im Darmtrakt leicht abnorme Fermentation erzeugen, wie nicht frische Fette, fetter, gärender Käse, junges Bier und junger Wein, ferner alle zu kalten Getränke, endlich Speisen, welche im Darmkanal übermäßige Gasmengen erzeugen, Hülsenfrüchte, zu frisches Gebäck etc. Bei der Aufstellung eines Speisenzettels ist auch die individuelle Neigung des Kranken zu berücksichtigen. Es giebt bekanntlich Leute, bei welchen sauere, selbst süße Milch, Milchkaffee u. ä. jedesmal Leibschmerzen und Durchfall erzeugen, wogegen die Mehrzahl jene Speisen gut verträgt. Endlich muß man unbedingt mit der Thatsache rechnen, daß der zuführende Abschnitt bei an Stenose Leidenden nicht so schnell wie ein normaler Darm sich des Inhalts entledigt, und daß es deshalb über dem Hindernis leicht zu einer die Peristaltik steigernden Stauung kommen kann. Aus diesem Grunde sollten die einzelnen Mahlzeiten nicht zu reichlich sein und nicht in allzu kurzen Abständen genommen werden. In Fällen von bedeutender Herabsetzung des Verdauungsmechanismus sollte ein möglichst großer Teil des Tages zur Nahrungsaufnahme verwendet werden, d. h. es sollte die Arbeit des zuführenden Darmabschnittes auf eine möglich große Stundenzahl verteilt werden, selbst unter Störung der Nachtruhe.

Von den eigentlichen Arzneimitteln ist das Opium bezw. Morphium das einzige Mittel, welches verwendet zu werden verdient und bei der internen Behandlung der chronischen Dünndarmstenose von wirklichem Nutzen ist. Während der Schmerzperioden bringt es dem Kranken durch Linderung der Schmerzen große Erleichterung und beeinflußt in günstiger Weise die mechanische Funktion des zuführenden Abschnittes (sofern die Occlusion keine komplette ist). Die stürmische Peristaltik der Schmerzperioden ist zweifellos sehr wenig produktiv, und trägt zum Durchtritt des Inhaltes durch die stenosierte Stelle wenig bei. Außer den theoretischen, früher erwähnten Gründen spricht dafür unter anderen der Umstand, daß die Schmerzperioden fast immer mit Obstipation einhergehen, ferner die Thatsache, daß, trotz absoluter Abstinenz von Speise und Trank sowohl der Grad der

Erweiterung der Schlingen, als auch das Plätschern im zuführenden Abschnitte stundenlang unverändert anhalten. Beruhigt sich aber die Peristaltik, sei es spontan oder nach Opium, so erfolgen zuweilen sehr bald eine oder mehrere Stuhlentleerungen, es gehen Winde ab, die Auftreibung und das Plätschern werden bedeutend geringer. Durch Opium wird die motorische Darmthätigkeit schwächer, aber produktiver. Man könnte hier von einer entfernten Analogie mit der Wirkung der Digitalis aufs Herz reden. Auch dieses Mittel wirkt nicht auf das Herz als direkter Reiz, es steigert nicht den Arbeitsaufwand des Organs, sondern reguliert diese Arbeit und vermehrt ihre Produktivität auf eine bisher nicht genau bekannte Weise. Selbstverständlich hat die günstige Opiumwirkung hier auch ihre Grenzen. Wenn das Hindernis sehr hochgradig ist, so wird selbst die zweckmäßigste Regulierung der Darmthätigkeit nicht mehr imstande sein, den zuführenden Darm so schnell zu entleeren, daß eine ausreichende Ernährung des Kranken, auch bei rationellster Diät, zu erzielen ist. In diesen Fällen besitzt auch das Opium nur die Bedeutung eines schmerzstillenden Mittels.

Zu den wichtigsten Aufgaben der unblutigen Behandlung der chronischen Stenose wird allgemein die sog. Stuhlregelung, d. h. die Beseitigung und Prophylaxe der Obstipation durch entsprechende Mittel gezählt. Unabhängig von der Lokalisation des Hindernisses empfiehlt EICHHORST[1]), in jedem Falle von Enterostenose für tägliche Stuhlentleerung unter Anwendung der verschiedensten Abführmittel Sorge zu tragen. Auch ROSENHEIM[2]) strebt, ohne Rücksicht auf den Unterschied zwischen Dünndarm und Dickdarm, täglichen Stuhlgang energisch an: „Wo weder Massage noch Elektricität helfen, dort wird man Abführmittel nicht entbehren können; auch die Darmeingießungen sind ein wertvolles Hilfsmittel. Wiederholen sich die Schmerzen des öfteren, so muß man zuweilen schmerzstillende Mittel anwenden, aber auch dann ist es unerläßlich, alle 3—5 Tage eine reichliche Stuhlentleerung herbeizuführen. In einem bereits entwickelten Occlusionsanfall soll man mit Opium und warmen Umschlägen beginnen, sehr bald aber zu Ricinusöl und Klystieren übergehen." In einem der chronischen Dünndarmstenose gewidmeten Kapitel behauptet TREVES[3]), man könne durch rationelle Diät und regelmäßige Darmentleerung mittels Klysmen und leichter Cathartica dem Kranken seinen Zustand längere Zeit hindurch erträglich machen. Einer etwas anderen Meinung ist NOTHNAGEL, welcher bei Besprechung der Behandlung in der Zeit zwischen den „Kolikanfällen" ausdrücklich bemerkt, daß eine wirkliche Not-

1) Lehrbuch.
2) ROSENHEIM, Krankheiten des Darms, 1893.
3) loc. cit.

wendigkeit, den Stuhl zu regulieren, nur bei Dickdarmstenosen besteht; bei Dünndarmverengerungen kommt sie kaum in Betracht. Aber weiter unten, wo die Therapie der „Kolikanfälle" selbst erörtert wird, sagt NOTHNAGEL: „Um die obturierenden Massen weiter zu befördern, wenden wir am liebsten bei Dickdarmstenosen die Darmirrigationen an; daneben, und bei den Dünndarmstenosierungen ausschließlich, kommen innerlich gebrauchte Abführmittel in Betracht. Wo jedoch lautes Gurren, besonders aber sichtbare Peristaltik und Darmsteifung auf starke Kontraktionen hindeuten, dort soll man sich auf Klysmen beschränken und eher Opiumpräparate zu Hilfe ziehen; Abführmittel sind in solchen Fällen nur schädlich." Es ist mir nicht ganz klar, unter welchen Umständen NOTHNAGEL die Abführmittel hier für angezeigt hält; denn ich kann mir einen „Kolikanfall" ohne gesteigerte Peristaltik des zuführenden Abschnittes nicht denken.

Obige Beispiele beweisen zur Genüge, daß die Ansichten über die „Stuhlregelung" noch keineswegs übereinstimmend lauten. Prinzipiell stimmen fast alle Autoren bezüglich der Notwendigkeit derselben überein, nur sind die Ansichten über die Art und Weise ihrer Anwendung und über ihre speciellen Indikationen sehr geteilt.

Deshalb müssen wir auf diese Frage etwas näher eingehen.

Wovon kann die Obstipation bei einer inkompletten Enterostenose abhängen?

Vor allem kann man sich vorstellen, daß in manchen Fällen der schon etwas eingedickte Darminhalt an der Stenose einem Widerstande begegnet, der bei etwas stärkerer Peristaltik zunächst noch leicht überwunden wird. Nehmen wir jedoch an, daß der zuführende Schenkel sich seinem Inhalte gegenüber eine Zeit lang passiv verhält, ohne seine Arbeit den gesteigerten Ansprüchen anzupassen. In diesem Falle wird er durch die heranströmenden neuen Kotmassen allmählich gedehnt. Indem zugleich die vorangehenden, unmittelbar oberhalb der Stenose stagnierenden Kotmassen konsistenter werden, bedürfen sie zu ihrem Durchstoßen durch die Striktur einer immer größeren Kraft. So können nach einer gewissen Zeit selbst sehr kräftige Darmkontraktionen sich als unzureichend erweisen. Wo wir eine solche Verstopfung vermuten, müssen wir sie selbstverständlich beseitigen oder ihr mittels aller uns zu Gebote stehenden Methoden vorbeugen.

Sind aber die Bedingungen für die Entstehung einer solchen Verstopfung im Dünndarm gegeben?

Dies erscheint uns ganz unmöglich. Der Dünndarm reagiert auf Ueberfüllung zu lebhaft, als daß eine solche rein passive Dehnung des zuführenden Schenkels in demselben längere Zeit ohne nachteilige Folgen bleiben könnte. Der Dünndarm übertreibt eher seine Aufgabe, indem er zuweilen eine zu energische und heftige Peristaltik entwickelt. Andererseits kommt es im Dünndarm niemals zu einer solchen Ein-

dickung des Inhalts, daß dadurch allein das Passieren durch die verengte Stelle erschwert werden könnte. Es scheinen sogar über der verengten Stelle Bedingungen zu existieren, welche eine größere Verdünnung desselben begünstigen. Dafür spricht die Beständigkeit des Plätscherns, welches man im zuführenden Abschnitt, zumal während der Exacerbationen, stets hervorrufen kann, ferner die unmittelbare Beobachtung in operierten oder sezierten Fällen. Wahrscheinlich tragen zur Verdünnung des Inhaltes gewisse katarrhalische Veränderungen der Schleimhaut bei; der Hauptsache nach ist es aber die lebhaftere Peristaltik, welche immer frische, flüssige Massen dem älteren Inhalte beimengt.

Da also bei Dünndarmstenose die Stauung oberhalb des Hindernisses wahrscheinlich niemals eine Folge der Trägheit des zuführenden Abschnittes ist, da ferner über dem Hindernisse keine festen, geballten, zu erweichenden Kotmassen sich ansammeln, so ist hier die therapeutische oder prophylaktische Anwendung der Abführmittel gar nicht angezeigt.

Im Gegenteil! Sowohl in den Pausen, als auch während der Schmerzperioden sind Abführmittel nur schädlich; im ersten Falle können sie eine Schmerzperiode herbeiführen, im zweiten steigern sie ihre Intensität und verlängern ihre Zeitdauer. Die theoretisch leicht verständliche Schädlichkeit der Abführmittel wird durch die klinische Erfahrung vollauf bestätigt. Bezüglich der Wirkung von Abführmitteln befragt, gaben mir alle meine Kranken die übereinstimmende Antwort, daß dieselben Schmerzen und häufig Erbrechen erzeugen; gewöhnlich wurde aber der eigentliche Zweck nicht erreicht. Nachdem ich mich von dieser Wirkung der Abführmittel selbst überzeugt hatte, verwendete ich sie später, wenn die Symptome nicht genügend klar waren, vielfach zu diagnostischen Zwecken, fast stets mit dem gewünschten Erfolg.

Bis jetzt war nur immer von einer unvollständigen Stenose die Rede; somit beziehen sich obige Erwägungen nicht auf jene Fälle, wo die Dauer und Intensität der Schmerzperioden eine vollständige, vielleicht durch Obturation des verengten Kanals erzeugte Occlusion vermuten lassen. Man könnte glauben, daß ein die Peristaltik steigerndes Abführmittel für die Durchstoßung des Pfropfes förderlich sein könnte. Für diese Annahme aber besitzen wir keinen Beweis. Im Gegenteil, viel wahrscheinlicher ist es, daß eine zu stürmische Peristaltik ebensowenig die Durchstoßung des Pfropfes wie das Passieren des Inhaltes durch die noch wegsame Stenose begünstigt. Uebrigens ist es höchst zweifelhaft, ob man in jenen Fällen, wo der Darm selbst schon tetanische Anstrengungen macht, durch Darreichung eines Abführmittels die wirkliche Energie der einzelnen Kontraktionen noch zu steigern

vermag. Die in diesen Fällen beobachtete Exacerbation der Schmerzen kann ebensogut durch chemische Reizung der Darmwand bedingt sein.

Ist aber einmal nach langen und fruchtlosen Anstrengungen die Insufficienz der Darmmuskulatur eingetreten und ist die Peristaltik schwächer geworden, so ist es zweifelhaft, ob eine künstliche Anregung eines erschöpften Organs durch ein Abführmittel imstande sein wird, das zu erzielen, was früher eine noch nicht ermüdete Muskulatur spontan nicht erreichen konnte. Es ist sogar zweifelhaft, ob ein ad maximum gedehnter Darm zu energischen Kontraktionen noch überhaupt angeregt werden kann.

Somit kommen wir zu dem Schluß, daß die Anwendung von Abführmitteln zwecks Entlastung des zuführenden Abschnittes bei chronischer Dünndarmstenose stets nutzlos, oft direkt schädlich ist. In solchen Fällen sind natürlich auch Darmeingießungen erfolglos.

Nun sind aber mannigfache Bedingungen dafür gegeben, daß der Darminhalt, nachdem er die Stenose bereits passiert hat, im Dickdarm stagniert, daß eine Verstopfung unterhalb des Hindernisses zustande kommt. Schon die Qualität und geringe Quantität der Nahrung, der häufige Opiumgebrauch sind Gründe genug, um eine Obstipation hervorzurufen, welche hier ebenso wie bei Pylorusstenose zustande kommt. Wiewohl eine Kotstauung unterhalb des Hindernisses keine besondere Gefahr für den Kranken in sich birgt, so ist sie zuweilen ein sehr lästiges und den Kranken beunruhigendes Symptom, dessen Beseitigung er dringend wünscht. Die Obstipation begünstigt die ohnehin zuweilen beträchtliche Auftreibung des Leibes. Es ist auch möglich, daß die Auftreibung des Kolon in manchen Fällen einen nachteiligen Einfluß auf die Wegsamkeit der stenosierten Stelle ausübt; so kann es z. B. die durch Verwachsungen fixierte Dünndarmschlinge komprimieren, abknicken, zerren. Wie dem auch sei, wir haben keinen Grund, uns dem Wunsche der Kranken, welche mit Recht oder mit Unrecht behaupten, eine regelmäßige Stuhlentleerung bringe ihnen Erleichterung, zu widersetzen. Nur dürfen wir keine innerlichen Mittel in Anwendung bringen, sondern uns nur auf Klystiere aus reinem Wasser oder mit Zusatz wenig irritierender Mittel beschränken. Zwar können Klystiere, wie ich es zuweilen bei diagnostischen Rectalirrigationen beobachtet habe, ebenfalls im zuführenden Abschnitt eine schmerzhafte Peristaltik hervorrufen, doch geht hier der Reizzustand rasch vorüber, und, was noch wichtiger ist, er bedingt keine katarrhalischen Veränderungen im zuführenden Abschnitt, was durch Mißbrauch von Abführmitteln leicht geschehen kann.

Die operative Behandlung.

Sehen wir von mehreren ganz veralteten und höchst unrationellen chirurgischen Eingriffen ab, wie der einfachen Punktion des

Darmes, ferner der Punktion mit einem dicken Troicart, welcher eine Zeit lang liegen gelassen werden soll (Enterocentese), schließlich der als definitive Operation nur ausnahmsweise anzuwendenden Enterostomie mit Anlegung eines widernatürlichen Afters, so können wir sagen, daß die operative Behandlung stets eine radikale Beseitigung des Hindernisses anstrebt. Die Methoden und ihre Modifikationen, deren sich die Chirurgie bei der Herstellung der Wegsamkeit des Darmkanals bedient, sind sehr zahlreich und mannigfaltig. Als innerer Arzt halte ich mich nicht für berufen, auf eine detaillierte Beschreibung und Kritik derselben einzugehen. Ich werde mich somit nur auf eine Zusammenstellung der Grundtypen der heute allgemein verwendeten Operationen beschränken.

In vereinzelten Fällen wird eine Befreiung des Darmes von komprimierenden und abknickenden Verwachsungen genügen. Noch seltener hat man die Gelegenheit, einen Stein oder einen Polyp durch einfache Incision mit nachträglicher Darmnaht zu entfernen. Zu den seltensten zählen ebenfalls die Fälle von gelungener Desinvagination bei veralteten Formen der Intussusception. Endlich kann für gewisse leichtere Stenosen die Enteroplastik (Längsschnitt durch die Stenose und quere Vernähung nach dem Typus der Pyloroplastik von Heinecke-Mikulicz oder die atypische Resektion eines Segments der Darmwand genügen.

In der großen Mehrzahl der Fälle von Darmverengerung beruht die chirurgische Hülfe auf der Ausführung einer der zwei typischen Operationen: der Enteroanastomose (Enteroenterostomie) oder der Darmresektion (Enterektomie).

Die Enterektomie beseitigt die stenosierte Stelle vollständig und stellt die natürlichen Bedingungen für die Cirkulation des Darminhaltes wieder her. Die Enteroanastomose läßt die Verengerung unberührt und erreicht die Wegsamkeit des Kanals durch Anlegung einer künstlichen Fistel zwischen dem zu- und abführenden Ende.

Handelt es sich nur um Beseitigung eines mechanischen Hindernisses, so erfüllen beide Operationen ihren Zweck gleich gut. Die Enteroanastomose hat den Vorteil, daß sie selbst dort den gewünschten mechanischen Erfolg giebt, wo eine radikale Entfernung des verengten Abschnittes aus technischen Rücksichten undurchführbar ist. Dabei ist sie, ceteris paribus, eine leichtere und weniger gefährliche Operation. Dagegen besitzt die Resektion den großen Vorzug, daß sie gleichzeitig den ganzen Krankheitsherd beseitigt, oder es wenigstens versucht.

Als Uebergangsform zwischen beiden Operationen kann man die sog. Darmausschaltung betrachten. Hier wird der kranke Abschnitt aus dem Zusammenhange mit dem übrigen Darmtrakt ausgeschlossen, jedoch im Zusammenhang mit dem Gekröse belassen und aus dem

Organismus nicht entfernt. Die oberhalb und unterhalb des Hindernisses gelegenen Darmpartieen werden vereinigt, die dem Hindernis angehörigen Darmschlingen nach außen geleitet oder in sich vereinigt. (Totale Darmausschaltung.)

Es bedarf kaum eines Beweises, daß in der großen Mehrzahl der Fälle, wo die Operation glücklich endigt, sie für den Kranken von wirklichem Nutzen ist. Die Erfahrung lehrt, daß nach der Operation in vielen Fällen eine radikale und dauernde Heilung, in anderen eine bedeutendere oder geringere, verschieden lang anhaltende Besserung eintritt. Wäre die Operation für den Kranken mit keiner unmittelbaren Gefahr verbunden, wäre sie ferner ausnahmslos in jedem Falle technisch ausführbar, so könnte es überhaupt keine Wahl zwischen operativer und symptomatischer Behandlung geben. Da dies aber leider bis jetzt noch nicht der Fall ist, da wir, indem wir dem Kranken zur Operation raten, sein Leben stets einer gewissen unmittelbaren Gefahr aussetzen, so müssen wir jetzt auch die Schattenseiten der operativen Behandlung kennen lernen. Nur durch Vergleich der Vor- und Nachteile können wir uns ein Urteil über den Wert des operativen Verfahrens bei der Enterostenose bilden.

Betrachten wir zunächst die Erfolge der Enterektomie, stets nur mit Rücksicht auf die unmittelbaren Chancen der Operation. In der jüngst veröffentlichten Arbeit von HOFMEISTER [1]) finden wir eine Zusammenstellung der operativen Erfolge bei stenosierender Form der Darmtuberkulose. Von 50 Fällen von Resektion wegen einfacher Striktur waren 34 (68 Proz.) günstig, 15 (30 Proz.) letal verlaufen, einmal mußte man sich auf eine Probelaparotomie beschränken. Derselbe Autor stellt auch 13 wegen vielfacher Stenosen operierte Fälle zusammen. Wir finden darunter 5 Heilungen (7 Resektionen, 1 totale Ausschaltung), 5 Todesfälle und 3 Probelaparotomieen. Dieser Statistik kann natürlich der Vorwurf gemacht werden, daß sie sich auf „veröffentlichte", aus verschiedenen Quellen gesammelte Fälle stützt. Einwandsfreier, obwohl an Ziffern weniger imponierend, ist die Statistik von SCHILLER [2]), welcher einen Bericht über alle binnen 4 Jahren an der Klinik von CZERNY bei chronischen Darmkrankheiten ausgeführten Operationen veröffentlicht hat; in der Mehrzahl der Fälle waren Occlusionssymptome vorhanden. Der Bericht erstreckt sich über 15 Resektionen (8 bösartige Neubildungen, 5 Fälle von Tuberkulose, 1 von Aktinomykose, 1 von chronischer Invagination). Die Sterblichkeit nach der Operation betrug 40 Proz. (6 Fälle).

Die von mir in der Einleitung angeführten Fälle von Resektion gaben, wie wir gesehen haben, ein ungewöhnlich gutes Resultat, nämlich keinen letalen Ausgang. Ich muß bemerken, daß diese Fälle

1) Beitr. z. klin. Chir., Bd. 17.
2) Beitr. z. klin. Chir., Bd. 17.

keineswegs ausgewählt sind, sondern sämtliche Patienten betreffen, welche auf der Abteilung von Dr. KRAJEWSKI wegen chronischer Dünndarmstenose in dem von mir beobachteten Zeitabschnitt operiert wurden. Als zu spärliches und einseitiges Material (kein einziger Fall von maligner Geschwulst) dürften sie zwar für die Statistik der Resektionen im allgemeinen nicht maßgebend sein, besitzen aber jedenfalls den Wert eines sehr ermutigenden Beispiels, welches beweist, daß selbst die schwersten Darmoperationen, sofern sie zur rechten Zeit, d. h. solange der Organismus nicht vergiftet oder vollständig entkräftet ist, ausgeführt werden, große Aussichten auf Erfolg haben; dies gilt namentlich für jene Fälle, in welchen ein günstiges Resultat der Operation mit einer Dauerheilung fast gleichbedeutend ist.

Die statistischen Daten bezüglich der Enteroanastomose sind bisher sehr spärlich. Von den mir zugänglichen Quellen kann ich mich zunächst auf die citierte Arbeit von SCHILLER berufen, wo wir 10 Fälle dieser Operation finden. (3 maligne Tumoren, 3 Fälle von Tuberkulose, 3 von chronischer Invagination, 1 unvollständiger Volvulus). 3 Fälle (30 Proz.) verliefen tödlich. In Ermangelung anderer ausgiebigerer Daten führe ich die während der 9 letzten Monate des Jahres 1896 von EISELSBERG[1]) erlangten sehr günstigen Erfolge an. Bei einer einfachen Enteroanastomose und 3 vollständigen Ausschaltungen hat dieser Autor keinen einzigen letalen Ausgang zu beklagen gehabt. Auch in der citierten Zusammenstellung HOFMEISTERS verliefen alle 5 Fälle von einfacher Enteroanastomose günstig. Meines Erachtens dürften wir keinen großen Fehler begehen, wenn wir, zwecks weiterer Orientierung über die Gefahren der einfachen Enteroanastomose, die Resultate einer anderen, in technischer Beziehung sehr ähnlichen Operation, nämlich der Gastroenterostomie, heranziehen. Wir besitzen eine sehr umfangreiche, etwa 600 Fälle umfassende Statistik über Gastroenterostomie. Die jüngst veröffentlichte Arbeit von CHLUMSKY[2]) enthält eine Zusammenstellung von 550 zwischen den Jahren 1894—1896 operierten Fällen. Die allgemeine Mortalität beträgt 38,5 Proz., wobei die wegen bösartiger Neoplasmen operierten Fälle eine doppelt so hohe Mortalität, als die übrigen aufweisen (42,5 Proz. — 21,4 Proz.). Im folgenden die operative Bilanz aus der Klinik von MIKULICZ in dem Zeitabschnitt zwischen 1884 und 1897. Die allgemeine Zahl der operierten Fälle 74. Die allgemeine Sterblichkeit (im Laufe des 1. Monates) 32,4 Proz. In Fällen von Neoplasma malignum 34,4 Proz., bei gutartigen Stenosen des Pylorus, bezw. des Duodenum 16,6 Proz.

Wir müssen hier noch in Rechnung ziehen, wie oft die begonnene Operation unvollendet bleibt und der Eingriff sich auf eine Probe-

1) v. EISELSBERG, LANGENBECK's Arch. f. klin. Chir., Bd. 54.
2) Beitr. f. klin. Chir., Bd. 20, Heft 1.

laparotomie beschränkt, ohne dem Kranken irgendwelche Erleichterung zu bringen. Eine zahlenmäßige Schätzung ist hier sehr schwer, weil die Erfahrung und die sonstigen persönlichen Eigenschaften des Chirurgen dabei zu sehr im Spiele sind. Abgesehen von dem Allgemeinzustand des Kranken kann die Operation aus zwei Gründen unausführbar sein. Entweder sind die Därme zu einem so festen Knäuel zusammengeballt, daß ihre Lösung ohne schwere Läsionen direkt unmöglich erscheint, oder wir haben zahlreiche, über eine so weite Strecke verteilte Verengerungen vor uns, daß eine Exklusion, geschweige denn Resektion des kranken Abschnittes undurchführbar ist. Es ist indessen unmöglich, hier die Grenze zwischen Möglichem und Unmöglichem streng zu ziehen. Bezüglich der zulässigen Länge des zu resezierenden Darmstückes stellte TRZEBICKY[1]) Experimente an Hunden an. Er konnte sich überzeugen, daß der Organismus die Resektion der Hälfte des Dünndarms (das Duodenum nicht mitgerechnet) noch ganz gut verträgt. Die Resektion von $^2/_3$ thut dem Chemismus und Mechanismus der Verdauung einen so großen Abbruch, daß die Erhaltung des Lebens schon unmöglich wird. Derselbe Autor stellt 9 Fälle von umfangreicher Darmresektion bei Menschen zusammen, wo die Länge des resezierten Stückes zwischen 100 und 200 cm schwankte. Davon endeten 5 Fälle günstig, darunter 2 von umfangreichster Resektion (der von KOCHER — 208 cm, und der von KOEBERLE 205 cm). Uebrigens sind auch Fälle von gleichzeitiger doppelter Resektion mit günstigem Ausgange bekannt.

Bezüglich des zweiten Punktes läßt sich jedoch kein allgemeiner Gesichtspunkt aufstellen, da der Grad der technischen von Adhäsionen abhängigen Schwierigkeiten und der damit verbundenen Gefahr absolut nicht gemessen werden kann. Ich möchte jedoch behaupten, daß manche Internisten in ihrer Angst vor den Schwierigkeiten der Operation zu weit gehen. Eine extreme Stellung nimmt in dieser Richtung z. B. BRISTOWE[2]) ein, welcher 5 Fälle von Dünndarmstenose beobachtet und beschrieben hat; diese Fälle sind bezüglich der Lokalisation des Hindernisses und der klinischen Symptome den meinigen sehr ähnlich. Die ersten 4 starben an Inanition unter der Behandlung von BRISTOWE, ohne daß selbst der Versuch einer rationellen chirurgischen Hilfe gemacht worden wäre. Erst im letzten entschloß man sich zur Operation, mußte sich jedoch wegen Bösartigkeit des Leidens auf eine Probelaparotomie beschränken. Trotz der so traurigen Erfahrungen auf dem Gebiete exspektativer Behandlung, trotz des offenen Bekenntnisses, daß der tödliche Ausgang dieser Therapie zur Regel gehört, blieb BRISTOWE

1) TRZEBICKY, Ile jelita cienkiego wolno resekować. Przegląd chirurgiczny, Tom. I, 1894, Zesz. 4.

2) BRISTOWE, Obstructive disease of the lower extremity of the ileum. American Journal, Febr. 1891.

auch fernerhin ein sehr unentschiedener Gegner der Operation. Zwar sagt er am Schluß seiner Arbeit „er wäre in der Mehrzahl der Fälle geneigt, ohne die Operation direkt zu empfehlen, zu einer Probelaparotomie seine Einwilligung zu geben", glaubt jedoch an einen guten Erfolg keineswegs. Den Mangel an Vertrauen zur Operation versucht BRISTOWE a posteriori, auf Grund der Sektionen seiner Fälle zu rechtfertigen. Seines Erachtens beweisen die Autopsieen entschieden, daß die radikale Operation aus technischen Rücksichten in keinem dieser Fälle die geringste Aussicht auf Erfolg hatte. Um unparteiisch urteilen zu können, wollen wir diese Fälle kurz anführen.

I. 17-jähriges Mädchen. Die Verengerungssymptome dauern seit 5 Jahren, wurden in den letzten Monaten ernst. Abgesehen von den Zeichen einer akuten diffusen Peritonitis, die die Folge einer „palliativen" Darmpunktion war, findet man Folgendes: In der rechten Darmbeingrube ein Konvolut von Ileumschlingen, welche durch mehrere alte Adhäsionen zusammengehalten werden. Mit den letzteren ist eine Strecke weit die quer gelagerte Flexura sigmoidea verwachsen. Der Knäuel beginnt 28 Zoll oberhalb der Ileocöcalklappe und umfaßt 15 Zoll Darm. Oberhalb des Knäuels ist der Darm stark erweitert, in demselben und unterhalb zusammengefallen. Die Schleimhaut zeigt keine Narben und nirgends Geschwüre. Im übrigen normale Verhältnisse. Die Ursache der Verwachsungen ist unaufgeklärt, dieselben sind jedenfalls gutartiger Natur.

II. 40-jähriger Mann. Seit 10 Tagen Symptome von chronischer Occlusion. Der Dünndarm von oben bis zur Mitte des Ileum erweitert, seine Wandungen lebhafter als normal gefärbt, die Gefäße injiziert. Kein flüssiges Exsudat. Von der Hälfte des Ileum angefangen bis zu einer von der BAUHIN'schen Klappe einen Fuß entfernten Stelle sind die Schlingen untereinander und mit dem Beckenrande durch meist leicht zerreißliche Pseudomembranen verwachsen. Die einzelnen Schlingen sind schwer zu erkennen und zu lösen. Der obere, größere Teil der verwickelten Schlingen erweitert, der untere zusammengefallen. Die Schleimhaut überall normal. Dem Autor zufolge war die Occlusion durch Adhäsionen bedingt, welche nach einer initialen Peritonitis zurückgeblieben waren.

III. 64-jähriger Mann; die Occlusionssymptome traten etwa ein Jahr vor dem Tode auf. Das Kolon zusammengefallen. Der Dünndarm bis 2 Zoll oberhalb der Ileocöcalklappe erweitert. An dieser Stelle eine, von der Verwachsung zweier Serosaflächen herrührende winkelige Knickung. Das Gekröse in der Cöcalgegend verdickt und gerunzelt. Die Schleimhaut überall gesund. An der erwähnten Knickungsstelle findet man auf der Innenfläche des Darmes einen aus stark hypertrophischer Schleimhaut, verdickter Muskelschicht und verdicktem subserösem Gewebe als Kern bestehenden starken Vorsprung. Sonst keine Veränderungen.

Die Fälle IV, wo bei der Autopsie eine maligne Neubildung mit zahlreichen Verwachsungen gefunden wurde und V, wo der Chirurg wegen eines bösartigen Leidens (malignant disease) sich auf eine Probelaparotomie beschränken mußte, übergehe ich.

Meines Erachtens hat der Autor die Undurchführbarkeit der Operation in obigen 3 Fällen keineswegs bewiesen. Im Gegenteil,

wenn ich seine Sektionsergebnisse mit meinen persönlichen Erfahrungen vergleiche, so kann ich mich des Eindruckes nicht erwehren, daß BRISTOWE die Operationsschwierigkeiten entschieden überschätzt, und daß in all diesen Fällen, wenn nicht die Resektion, so doch die Enteroanastomose ganz gut ausführbar war. Der Fall 3 war sogar, nach der Beschreibung zu urteilen, für die Operation sehr günstig.

Durchmustert man die einschlägige chirurgische Litteratur, so gelangt man zu dem Schlusse, daß jene Fälle, wo eine totale Resektion der stenosierten Stelle oder die Bildung eines künstlichen Nebenweges absolut unmöglich ist, relativ selten sind. Schon die oben erwähnten statistischen Daten beweisen, daß die Probelaparotomieen einen sehr geringen Prozentsatz ausmachen. In der großen Mehrzahl der Fälle gelingt es dem Chirurgen, die technischen Schwierigkeiten zu überwinden und die Wegsamkeit des Darmes so oder so herzustellen.

Man muß indessen zugeben, daß die technischen Schwierigkeiten zuweilen sehr ernst sind, doch gehört das Urteil darüber nicht den Internisten; überlassen wir es den Chirurgen! Es genügt, die Kasuistik der letzten Jahre durchzumustern, die schon citierten Berichte von v. EISELSBERG und SCHILLER oder die letzte Arbeit von MATLAKOWSKI über Blinddarmresektion durchzublättern, um von den Schwierigkeiten, welche die moderne Chirurgie so oft mit Erfolg überwunden hat, einen Begriff zu bekommen. Unsererseits genügt die Forderung, daß derartige Operationen nur einem sehr erfahrenen Chirurgen anvertraut werden, welcher auf Grund persönlicher Erfahrung auf diesem Gebiete in der Lage ist, sich selbst unter schwierigen anatomischen Verhältnissen zu orientieren.

Die oben erwähnten, auf die Resektion und Enteroanastomose bezüglichen statistischen Daten berechtigen uns sicher, die Prognose der Operation im Einzelfalle nicht ungünstig zu stellen.

Da die Heilung auf natürlichem Wege ungemein selten und die Operation das einzige Mittel zur Beseitigung des Hindernisses ist, da ferner eine absolute Unausführbarkeit der Operationen nicht oft vorkommt und die Mehrzahl der Kranken den Eingriff gut verträgt, so dürfen wir behaupten, daß schon die Diagnose der chronischen Stenose gewissermaßen die Indikation zur Operation in sich schließt. Daraus folgt aber keineswegs, daß diese Indikation jedesmal schablonenhaft zu stellen ist. Zuweilen ist der Allgemeinzustand des Kranken oder die Natur seines Grundleidens derart, daß sie zu einer strikten Kontraindikation der Operation werden. Absolut indiziert erscheint uns die Operation dort, wo wir eine gutartige Natur des Hindernisses vermuten (einfache, narbige Stenosen, posttraumatische Verengerungen, Stenosen nach Brüchen, chronische Invagination, Adhäsionen etc.). Denn hier wird die operative Heilung fast immer eine dauernde Genesung bewirken,

dann sind in solchen Fällen die unmittelbaren Operationserfolge bedeutend günstiger, als bei malignen, namentlich neoplasmatischen Stenosen. Die oben citierten Zahlen aus der Arbeit von CHLUMSKY über Gastroenterostomie beweisen, daß bei anscheinend gleichem Allgemeinzustand die Krebskranken die Operation viel schlechter vertragen, als die an einfacher Pylorusstenose Leidenden.

Fassen wir das Gesagte zusammen, so können wir den Satz aufstellen, daß bei der Operation die an chronischer, gutartiger Occlusion leidenden Kranken zunächst am wenigsten riskieren und die größten Chancen auf guten Erfolg haben. Deshalb sollten dieselben, sofern ihr Allgemeinzustand irgendwelche Aussichten auf günstigen Erfolg bietet, unbedingt operiert werden.

Die Chancen eines Krebskranken sind bedeutend geringer, auch die Indikation zum Eingriffe ist hier eine viel unsicherere. Wie wir gesehen haben, bedroht dieselbe Operation bei anscheinend gleichem Allgemeinzustand viel mehr das Leben eines mit bösartiger Geschwulst behafteten als eines an einfacher narbiger Stenose erkrankten Patienten. Was gewinnt im günstigen Falle ein operierter Krebskranker? Bedenkt man, daß die operative Behandlung selbst dort, wo das Carcinom in leicht zugänglichen Organen (Mamma, Zunge, Collum uteri) auftritt, oft Recidive giebt, daß ferner die bösartige Geschwulst erst bei vorgeschrittener Entwickelung Occlusionssymptome hervorruft, so kann es nicht Wunder nehmen, wenn die Krebsoperation gerade hier relativ selten von Dauererfolg gekrönt wird. In vielen Fällen zeigt es sich schon während der Operation selbst, daß eine radikale Entfernung der Geschwulst samt allen entarteten Drüsen und Metastasen undurchführbar ist. In solchen Fällen wird der Operateur sich auf einen rein palliativen Eingriff beschränken; zwar wird der Kranke von den Occlusionssymptomen befreit, sein Zustand wird zuweilen für eine gewisse Zeit erheblich gebessert, doch wird die tödliche Krankheit nicht beseitigt.

In anderen Fällen gelingt scheinbar die totale Entfernung der Geschwulst, aber in vielen davon tritt doch noch Recidiv ein. In der mehrfach citierten Arbeit von SCHILLER aus der Heidelberger Klinik finden wir Nachrichten über das Schicksal einiger früher operierten Fälle. So dauert in einem Falle (Sarkom) der gute Gesundheitszustand schon $10^1/_2$ Jahre, in einem zweiten (Krebs) $5^1/_2$, in einem dritten $3^1/_4$ Jahre. 2 Fälle von MATLAKOWSKI (Carcinome) waren nach 2 Jahren recidivfrei. Solcher Beobachtungen giebt es in der Litteratur mehr, es sind sogar Beispiele von noch längerer Heilung bekannt; doch sind sie, wie es scheint, leider nicht die Regel.

Ich komme zu folgenden Schlußfolgerungen in Bezug auf die operative Behandlung von krebsigen Stenosen. 1) In seltenen Fällen

ist die Besserung mit einer Radikalheilung gleichbedeutend. 2) In einer gewissen Zahl der Fälle wird dem Kranken durch Beseitigung der Occlusionssymptome für eine gewisse Zeit Linderung gebracht. 3) In vielen Fällen ist die Erleichterung von so kurzer Dauer und auf den allgemeinen Krankheitsverlauf von so geringem Einfluss, daß sie nicht imstande ist, die unmittelbaren Gefahren und Beschwerden der Operation zu kompensieren.

Da ein Mensch mit maligner Stenose ohne Operation unbedingt zu Grunde geht, so erscheint mir jeder Versuch, einen solchen Kranken auf operativem Wege zu retten oder ihm wenigstens für längere Zeit Erleichterung zu bringen, gerechtfertigt. Wenn wir uns zur Operation entschließen sollen, so genügt es hier, im Gegensatz zu den gutartigen Stenosen, nicht, lediglich den Kräftezustand zu berücksichtigen. Wir müssen daneben auch den Grad der Ausbreitung der Grundkrankheit in Betracht ziehen. Sobald die Umstände eine Radikaloperation im voraus unmöglich machen, verliert die Operation sehr oft ihre Berechtigung. Entschließen wir uns in solchem Falle nur zu einer Palliativoperation, so soll sie dem Kranken nicht nur momentane Linderung, sondern auch länger dauernde Besserung des Allgemeinzustandes und Verlängerung des Lebens für eine beträchtliche Zeit bringen. Aus diesem Grunde sollten nur diejenigen krebsigen Stenosen mit palliativen Operationen angegangen werden, in welchen die Occlusionssymptome stark vorherrschen.

Eine Mittelstellung zwischen krebsigen und einfachen Stenosen nehmen die tuberkulösen Verengerungen ein. Nach den Berichten zu urteilen, ist hier die Mortalität nach der Operation geringer als bei malignen Tumoren. Radikalheilungen und langdauernde Besserungen gehören hier keineswegs zu den Seltenheiten. Die stenosierende Form der Darmtuberkulose ist bekanntlich durch sehr langsamen Verlauf, geringe Tendenz zur Verallgemeinerung des tuberkulösen Prozesses und ausgesprochene Neigung zur Ausheilung der Lokalherde charakterisiert. Ziemlich oft verläuft sie ohne oder mit relativ geringen tuberkulösen Veränderungen in anderen Organen; auch diese Veränderungen zeigen in der Regel eine geringe Tendenz zum Zerfall. Solange dies der Fall ist, solange die Occlusionssymptome in dem Krankheitsbilde dominieren, hat die Operation große Chancen auf Erfolg und ist unbedingt angezeigt. Sind wir hier aus irgendwelchem Grunde gezwungen, auf die Radikaloperation zu verzichten, so gewähren wir doch dem Organismus durch Herstellung des normalen Verdauungsmechanismus eine mächtige Waffe im weiteren Kampfe mit der Krankheit. Wo jedoch die Occlusionssymptome eine Nebenerscheinung im klinischen Bilde sind, wo die Untersuchung ausgedehnte Zerfallsherde in anderen Organen aufdeckt, wo schließlich das hektische Fieber auf schwere Allgemeininfektion hindeutet, dort ist die Operation zwecklos.

Wann soll man operieren? Meines Erachtens ist die Antwort auf diese Frage sehr einfach: Man operiere sofort, sobald die Diagnose sicher genug ist, alle Chancen für und wider erwogen, und alle auf die Natur und den Sitz des Hindernisses bezüglichen Einzelheiten möglichst genau festgestellt sind. Die Kenntnis dieser Einzelheiten kann bei der Operation sehr nützlich sein, sie kann uns in zweifelhaften Fällen zum Eingriffe ermutigen oder davon abhalten, sie gestattet dem Operateur oft mit einem fertigen Plan ans Werk zu gehen; daher ist eine sorgfältige Untersuchung des Kranken, nötigenfalls auch eine nicht allzulange Beobachtung nützlich und berechtigt. Andererseits wäre es ein großer Fehler, die Operation hartnäckig bis zur vollständigen Aufklärung aller diagnostischen Details aufzuschieben: denn die Zweifel können bis zum Tode des Kranken, oder bis zum Augenblicke dauern, wo die Operation bereits ihre Berechtigung verliert. Das Aufschieben ist stets eine gefährliche Sache, denn, abgesehen davon, daß die Occlusion an und für sich die Ernährung und den Kräftevorrat immer mehr untergräbt, können jeden Augenblick bedrohliche Komplikationen auftreten, welche die Aussichten auf einen günstigen Erfolg erheblich vermindern. Diese Komplikationen wurden früher ausführlich besprochen. Als belehrendes Beispiel mag hier unser Fall IV angeführt werden. Die Operation wurde auf Wunsch des Kranken für einige Wochen verschoben, und gerade zu jener Zeit trat Perforation des zuführenden Abschnittes ein. Glücklicherweise erfolgte dieselbe nicht in die freie Peritonealhöhle, sondern durch die alte Narbe nach außen [1]). Bei Krebs oder Tuberkulose werden überdies durch Aufschub der Operation die Aussichten auf radikale Heilung vermindert.

1) Ein Jahr später hat dieselbe Kranke ihr Leben verloren, da eine zweite nötig gewordene Operation zu spät ausgeführt wurde.

Aus der Königlich medizinischen Universitäts-Poliklinik zu Berlin
(Direktor: Geheimer Medizinalrat Prof. Dr. Senator).

Nachdruck verboten.

XIII.

Die Frühdiagnose des Magencarcinoms und ihre Bedeutung für die Therapie.

Von

Dr. **Wilhelm Croner,**

Assistenzarzt.

Seitdem durch Leube der bis dahin nur für theurapeutische Zwecke verwertete Magenschlauch der Diagnostik dienstbar gemacht ist, hat man der frühzeitigen Erkennung des Magenkrebses stets ein besonderes Interesse gewidmet. Anfänglich hatte dieses Studium nur einen Wert für die Prognose, aber mit dem Fortschreiten der chirurgischen Technik auf dem Gebiete der Magenkrankheiten bis zu den glänzenden Resultaten einzelner Chirurgen der Gegenwart hat die Frühdiagnose des Magencarcinoms eine hervorragende therapeutische Bedeutung erlangt.

Zunächst glaubte man, daß es bestimmte Merkmale chemischer Natur gäbe, welche für den Magenkrebs pathognomonisch sind. Diese Hoffnung hat sich jedoch als trügerisch, oder um mich vorsichtiger auszudrücken, den Erwartungen nicht ganz entsprechend erwiesen und so hat man mit einer in unserer Wissenschaft häufig beobachteten Wandlung die bis dahin mit Eifer verfolgte Bahn plötzlich verlassen und sich anderen Methoden zugewendet. Man hat versucht, auf physikalischem Wege, mit Instrumenten, welche das Leben des Kranken mehr oder weniger gefährden, zum gewünschten Ziele zu gelangen. Wenn es überhaupt möglich ist, auf diesem Wege etwas zu erreichen, so muß der Zeitpunkt jedoch bis zu dem wahrscheinlich nicht so bald zu erwartenden Moment hinausgeschoben werden, in welchem es gelingt, mit weniger Gefahr mehr zu erreichen, als es mit den jetzt vorhandenen Hilfsmitteln geschieht.

Da wir also keine Symptome und keine Methoden besitzen, welche für sich allein die Diagnose des Magencarcinoms sichern, so sind wir auf die Summe verschiedener zusammenwirkender Momente angewiesen. Welchen Wert wir den einzelnen hierbei in Betracht kommenden Punkten widmen dürfen, möchte ich hier an der Hand der Beobachtungen auseinandersetzen, welche ich in den letzten Jahren an den Magenkranken der Königlichen medizinischen Universitäts-Poliklinik zu Berlin gemacht habe.

Bevor ich auf die specielle Diagnostik eingehe, möchte ich kurz einige Punkte berühren, welche vielleicht schon an und für sich auf das Vorhandensein eines Carcinoms hinweisen. Es kommt dabei in erster Linie das Alter der Kranken in Betracht. Es ist eine bekannte Thatsache, daß es, wenngleich Carcinome meist in vorgerücktem Alter vorzukommen pflegen — für den Magenkrebs ist nach HÄBERLIN das Alter von 40—70 Jahren als das gewöhnliche anzusehen — eine ganze Reihe von Fällen giebt, in welchen er bereits früher beobachtet ist. Daher darf man sich keineswegs beim Zutreffen der übrigen Symptome durch die Jugend eines Patienten davon abhalten lassen, eine maligne Neubildung zu diagnostizieren. So habe ich unter 75 sicheren Magencarcinomen (d. h. solchen, bei welchen die Diagnose durch den Verlauf, Autopsie in vivo oder in mortuo festgestellt wurden), allein 7 Fälle oder 9,3 Proz. zwischen 30 und 40 Jahren gesehen. Aus der Körperkonstitution darf man auch keinen Schluß auf die Diagnose ziehen; denn wenn man mit der Feststellung der Krankheit stets warten wollte bis zum Eintreten einer Kachexie, so würde man häufig die Chancen für eine operative Heilung des Leidens aus der Hand geben. Andererseits ist es bekannt, daß man in einer Reihe von sehr anämischen, kachektischen Individuen, bei denen man zunächst an eine Erkrankung der blutbereitenden Organe zu denken geneigt ist, durch eine Untersuchung des Magensaftes Zeichen findet, welche das Bestehen eines Magenkrebses machen, selbst, wenn der Kranke subjektiv keine oder doch nur unwesentliche Klagen über seine Verdauungsthätigkeit äußert.

Aus Appetitmangel und Schmerzen wird man niemals einen Aufschluß für die carcinomatöse Natur eines Magenleidens erhalten, ebenso wenig aus dem Bestehen von Erbrechen. Denn es giebt eine Reihe von Fällen, bei welchen dasselbe erst in späteren Stadien auftritt; auch das kopiöse, sauer riechende, dreischichtige Erbrochene weist für sich ohne chemische Untersuchung höchstens auf eine bestehende Pylorusstenose, aber nicht auf die Art ihrer Beschaffenheit hin. Vielleicht allein das Bluterbrechen giebt uns beim Bestehen anderer Symptome einen sicheren Hinweis auf die Erkrankung; dasselbe kann eine bis dahin zweifelhafte Diagnose zur sicheren machen. Ich will hier nicht auf die differentielle Bedeutung der Blutungen bei Carcinom und bei

Ulcus eingehen; es wird in den meisten solcher Fälle gelingen, die beiden Erkrankungen auseinanderzuhalten. Bedeutend schwieriger ist es, namentlich bei Blutungen ganz im Initialstadium, eine Lebercirrhose auszuschließen.

Ein wichtiges Merkmal ist fernerhin noch aus der Anamnese zu entnehmen; giebt der in vorgerückteren Jahren befindliche Kranke an, früher niemals magenkrank gewesen zu sein und erst seit kürzerer Zeit derartige Beschwerden zu haben, so ist, beim Zutreffen der übrigen Symptome, wenn keine anderen Gründe für das Leiden vorhanden sind, das Bestehen eines Magenkrebses zu befürchten, andererseits kann man, wenn der Kranke bereits seit Jahren magenleidend ist, eher annehmen, daß es eine Krankheit nicht carcinomatöser Natur ist; allerdings auch nur mit aller Reserve, denn es könnte sich hier gerade um einen der für die Diagnose am schwersten zugänglichen Fälle handeln, in welchen der Krebs sich auf dem Boden eines alten Geschwüres entwickelt hat.

Man hüte sich ferner aus etwa eintretendem subjektivem Besserbefinden oder einer Körpergewichtszunahme einen Schluß auf die gutartige Natur des Leidens zu ziehen, besonders wenn es sich um eine Pylorusstenose handelt, welche man mit Ausspülungen behandelt. So nahm ein wegen einer Pylorusstenose von mir mit Ausspülungen behandelter 34-jähriger Bierfahrer in einem Zeitraum von 8 Wochen 11 Pfd. zu. Der Patient war unter diesen Umständen zu einer Operation nicht geneigt und blieb schließlich aus der Behandlung fort, um seiner Arbeit wieder nachgehen zu können. Ein Tumor war zu jener Zeit noch nicht zu fühlen. Etwa 1 Jahr später traf ich ihn wieder in der 3. medizinischen Klinik in äußerst kachektischem Zustande mit einem großen Tumor. Es wurde damals die Gastroenterostomie gemacht, welcher der Kranke wenige Tage darauf erlag. Vielleicht hätte der Kranke in einem früheren Stadium der Erkrankung die Operation besser überstanden.

Es fragt sich ferner, was aus dem Vorhandensein oder Fehlen der Geschwulst für Schlüsse zu ziehen sind. Daß wir oftmals auch ohne sicheren Nachweis eines Tumors Carcinom diagnostizieren können, ist bekannt. Einzelne Chirurgen gehen sogar so weit, die Operation des Magenkrebses für solche Fälle zu empfehlen, in denen eine Geschwulst noch nicht fühlbar ist. Wie weit diese Forderung berechtigt ist, wollen wir später besprechen. Ist eine Geschwulst vorhanden, so können wir oftmals ohne Zuhilfenahme anderer Untersuchungsmethoden ihren Sitz nicht mit Sicherheit konstatieren. Häufig genug sind wir in dieser Beziehung Täuschungen ausgesetzt. Zu wiederholten Malen habe ich Fälle beobachtet, welche mir mit der Diagnose „Carcinoma ventriculi" zugingen, und welche einen annähernd normalen Chemismus zeigten; bei der Aufblähung mit Luft zeigte sich dann, daß der Magen stark nach abwärts gesunken und der vermeintliche Tumor nur das dadurch

deutlich fühlbare normale Pankreas war. Aber auch bei wirklichen Geschwülsten bleibt es oft fraglich, ob sie dem Magen oder einem benachbarten Organe angehören.

Einen in dieser Beziehung interessanten Fall möchte ich hier kurz anführen. Es handelt sich um eine 60-jährige Frau, welche im Januar 1897 in Behandlung der Poliklinik trat. Sie klagte damals über Uebelkeit, Erbrechen, Appetitlosigkeit, Stuhlverstopfung und heftige Schmerzen in der Magengrube. Die Beschwerden bestanden seit 1 Jahre und war Pat. nach ihrer mit dem objektiven Befund übereinstimmenden Angabe erheblich abgemagert. Die Untersuchung der Abdominalorgane ergab im wesentlichen eine handtellergroße Geschwulst im linken Teile des Epigastriums, einen zweiten ebenfalls schmerzhaften kleineren in der Regio pylori. Der erste Tumor war etwas härter als der zweite, welcher sich bei Atmung etwas verschiebt. Kleine Knoten im Netz. Die Untersuchung des 1 Stunde nach einem EWALD'schen Probefrühstück ausgeheberten Mageninhaltes ergab 150 ccm; etwas dickbreiig; freie Salzsäure war vorhanden, keine Milchsäure. Es wurde damals angenommen, daß es sich um eine maligne Neubildung mit Metastasen handle, und zwar wurde trotz des in dieser Beziehung negativen Magenbefundes als mutmaßlicher Grundsitz des Uebels der Magen angenommen. Die Behandlung mußte, da bei der Multiplicität der Tumoren an einen operativen Eingriff nicht zu denken war, eine symptomatische sein, hauptsächlich auf Linderung der sehr erheblichen Schmerzen bedacht. Dieselben ließen auch nach Verlauf einiger Wochen nach und erholte sich die Kranke zusehends. Sie blieb dann aus der Behandlung fort, stellte sich aber zu Beginn d. J. wegen geringfügiger Beschwerden wieder vor. Der Ernährungszustand war jetzt ein leidlicher und von den Tumoren nichts mehr zu fühlen.

Nur ein paar Worte möchte ich über die EINHORN'sche Durchleuchtungsmethode sagen. Sie ist in den meisten Fällen leicht ausführbar und verfehlt bei Demonstrationen in Aerztekursen niemals ihren Eindruck; irgendwelche wichtigeren wissenschaftlichen und für die Diagnose praktisch verwertbaren Schlüsse können durch sie nicht erreicht werden. In einer in neuester Zeit über diesen Gegenstand erschienenen Arbeit von STARK[1]) wird zwar zugestanden, daß man sich wertvolle Aufschlüsse durch die Durchleuchtung verschaffen kann über den Sitz eines diagnostizierten Tumors, sowohl der Magenwand selbst, als der benachbarten Organe, Darm, Milz, Leber resp. über das Lageverhältnis des Magens zu diesen Tumoren. Verfasser hält trotzdem nach seinen bisherigen Erfahrungen und den anderen publizierten Untersuchungen die Idee der Frühdiagnose des Carcinoms mittels der Durchleuchtung für illusorisch.

Auf die Gastroskopie näher einzugehen, darf ich wohl nach meiner in der Einleitung geäußerten Ansicht über die Verwendbarkeit gewisser physikalischer Methoden verzichten.

1) STARK, Ueber Magendurchleuchtung. VOLKMANN's Sammlung klin. Vortr., No. 217.

Ich wende mich nun zu dem Hauptteil meiner Abhandlung, der Mageninhaltsuntersuchung. Bevor ich darauf näher eingehe, sei mir ein kurzer historischer Rückblick gestattet. Daß ich es unterlassen muß, die ganze diesen Gegenstand betreffende Litteratur durchzugehen und nur die wichtigeren Arbeiten hervorhebe, muß jeder einsehen, der sich einmal der Mühe unterzogen hat, die Arbeiten auf dem Gebiete der internen Medizin aus den 80er Jahren und die Verhandlungen der medizinischen Versammlungen aus jener Zeit durchzusehen. Ein heftiger Kampf entbrannte von dem Moment, als VAN DER VELDEN [1]) den Satz aufstellte, daß das Fehlen freier Salzsäure von unbestreitbarer Wichtigkeit zu werden verspreche für die Differentialdiagnose zwischen denjenigen Pylorusstenosen, welche infolge von Geschwüren und Geschwürsnarben, und denjenigen, welche infolge eines Carcinoma pylori aufgetreten sind. Der Streit, bei dem es schließlich auf keiner Seite einen vollständigen Sieg gab, da jede Partei etwas nachgeben mußte, ist jetzt von einer neuen Kontroverse verdrängt, welche durch BOAS [2]) entfacht wurde, als er in dem Milchsäurebefund ein specifisches Zeichen für das Magencarcinom gefunden zu haben glaubte. Auch hier endete der Kampf mit dem analogen Resultate.

VAN DER VELDEN gab übrigens sofort zu, daß auch in Fällen von Magenkatarrh und bei Fieber die Salzsäure fehlen könnte; jedoch träte sie in diesen Fällen bei geeigneter Behandlung stets wieder auf, während sie beim Carcinom verschwunden blieb. Die Hauptunterstützung erhielt VAN DER VELDEN von RIEGEL und seinen Schülern. RIEGEL [3]) ging zunächst so weit, in Fällen, in denen trotz Kachexie, trotz fühlbarem Tumor, Salzsäure konstant nachgewiesen wurde, ein Carcinom auszuschließen. Das Fehlen freier Salzsäure bei Carcinom war für ihn Regel. Im Gegensatz hierzu bezweifelte EWALD [4]), daß eine Gesetzmäßigkeit im Sinne VAN DER VELDEN's bestehe. Typisch sei das Fehlen freier Salzsäure nicht für Magenkrebs, mag derselbe mit oder ohne Dilatation einhergehen, selbst bei Anerkennung der damals gebräuchlichen sehr mangelhaften Reaktionen. VAN DER VELDEN hält jedoch, unterstützt durch RIEGEL, dessen Schüler KREDEL [5]) und SCHELLHAAS [6]) seine Behauptungen aufrecht. Einen vermittelnden Standpunkt nimmt KIETZ [7]) ein, welcher das Fehlen der freien Salzsäure bei Carcinom auf Rechnung des fast immer dabei bestehenden Magenkatarrhs und der gewöhnlich hochgradig anämischen Schleimhaut schiebt.

1) Dtsch. Arch. f. klin. Med., Bd. 23, p. 369.
2) Zeitschr. f. klin. Med., Bd. 25.
3) Dtsch. Arch. f. klin. Med., Bd. 36.
4) Zeitschr. f. klin. Med., 1880, p. 619.
5) Ibid., 1884, p. 592.
6) Ibid., 1886.
7) Inaug.-Diss. Erlangen, 1881.

In ein neues Fahrwasser kam die Diskussion durch die Arbeiten von CAHN und VON MEHRING [1]), welche zu dem Schluß gelangten: Beim Carcinoma pylori ist das Vorkommen von Salzsäure die Regel, das Fehlen eine Ausnahme. Dabei sollte es sich nicht um Spuren handeln, sondern um Werte, welche den normalen nahestehen oder sie erreichen. Ferner bemängelten die Autoren die Beweiskraft der Reaktion mit Methylanilinviolett. Diesen ihr versetzten Stoß parierte die RIEGEL'sche Schule durch eine Arbeit von HONIGMANN und VON NOORDEN [2]), in welcher diese nachwiesen, daß die Salzsäure, wenn sie durch die Farbstoffreaktionen und den Verdauungsversuch nicht nachweisbar ist, in Form von sauer reagierenden Verbindungen mit Eiweißderivaten u. dgl. vorhanden ist. Der carcinomatöse Magensaft ist nun im Gegensatz zu Fällen einfacher mechanischer Insufficienz auf der Höhe der Verdauung nicht mit Salzsäure gesättigt. Die Autoren glaubten daher, daß der Wert der Farbstoffreaktion zum Nachweis freier, überschüssiger Salzsäure im Magensaft aufrecht zu erhalten sei und ebenso ihr Wert für die Diagnose des Carcinoms.

Trotzdem mehren sich jetzt die Fälle, in denen bei Carcinom des Magens sicher Salzsäure nachgewiesen wurde. Auf einen solchen Fall, welchen CAHN im Kongreß für innere Medizin 1887 erwähnt, entgegnete RIEGEL, daß es sich hier um eine seltene Ausnahme handelt, während sein Assistent STICKER bereits darauf hinwies, daß hier wohl ein Krebs vorhanden sein würde, welcher auf dem Boden eines Ulcus entstanden wäre, wie solche bereits mehrere beschrieben wären. Man sieht übrigens, daß RIEGEL hier bereits Ausnahmen gelten läßt, während EWALD [3]) seinerseits in einer ungefähr zu jener Zeit erscheinenden Arbeit den negativen Salzsäurebefund bereits eine wesentliche Stütze nennt.

ROSENHEIM [4]) beschäftigt sich dann als erster eingehender mit den auf Ulcus beruhenden Carcinomen. Er weist nach, daß bei ihnen oft freie Salzsäure auf der Höhe der Verdauung bis zum Tode nachgewiesen wird; dies wird dadurch ermöglicht, daß der komplizierende Krebs sich vorwiegend in der Tiefe entwickelt und anscheinend infolgedessen die Schleimhaut des Organs lange Zeit intakt bleibt. ROSENHEIM schließt, daß, wenn bei unzweifelhaften Magenkrebssymptomen die Salzsäurereaktionen andauernd stark positiv ausfallen, ein solches Verhalten für die Genese des Carcinoms aus einem Ulcus spricht. — In einer späteren Arbeit berührt ROSENHEIM [5]) dasselbe Thema noch einmal. Hier sagt ROSENHEIM: Bestehen unzweifelhafte Krebssymptome

1) Dtsch. Arch. f. klin. Med., 1886, p. 233.
2) Zeitschr. f. klin. Med., 1887, p. 87.
3) Berl. klin. Wochenschr., 1886, No. 3.
4) Dtsch. med. Wochenschr., 1890, p. 280.
5) Zeitschr. f. klin. Med., Bd. 17, 1890.

(Tumor, progressive Macies), so spricht das Vorhandensein freier Salzsäure auf der Höhe der Verdauung resp. Hyperacidität für die Entstehung dieses Neoplasma malignum aus einem Ulcus. Die Diagnose wird aber erst annähernd sicher, wenn uns zuverlässige Ulcussymptome, z. B. Bluterbrechen, langjähriges Bestehen von Kardialgien nach dem Essen, umschriebene Schmerzhaftigkeit im Epigastrium daneben an die Hand gegeben werden.

Betrachten wir die Dinge, wie sie jetzt liegen, so leuchtet es ohne weiteres ein, daß aus dem Vorhandensein oder Fehlen der Salzsäure allein die Diagnose weder nach der einen noch nach der anderen Richtung hin gefördert werden kann. Das Fehlen der freien Salzsäure kommt vor bei schweren Gastritiden, im Fieber, bei Phthisikern und anderen und ist selbst von den ersten auf diesem Gebiete arbeitenden Autoren nicht für beweiskräftig angesehen worden. Das Vorhandensein der freien Salzsäure spricht nun aber auch nicht für eine benigne Erkrankung; ja selbst die Hyperacidität kommt bei Carcinomen vor. Ob diese nun auf einem Ulcus beruht, ist für unsere Zwecke ohne Belang, denn es läßt sich in vivo doch nicht immer mit Sicherheit feststellen, ob thatsächlich ein Geschwür vorhanden war oder nicht. Häufig genug sieht man die Aciditätsverhältnisse sich erst im Verlaufe der Krankheit ändern.

So trat im August 1898 eine 56-jährige Wittwe mit Klagen über Appetitlosigkeit, Schwäche und Mattigkeit in den Gliedern, sowie hartnäckiger Stuhlverstopfung in meine Behandlung. Erbrechen bestand nicht. Die Krankheit bestand seit etwa 2 Monaten und hatte Pat. seit dieser Zeit an Gewicht verloren. Vorkrankheiten von Belang hatten nicht bestanden; insbesondere hatte Pat. niemals Beschwerden von seiten der Verdauungsorgane gehabt. Der Befund ergab eine leidlich kräftige, nur unerheblich abgemagerte Frau. Respirations- und Cirkulationssystem waren intakt. Urin frei von Eiweiß und anderen abnormen Bestandteilen. Das Abdomen weich, leicht eindrückbar, keine Resistenz fühlbar. Leichtes Plätschergeräusch unterhalb des Nabels, 1 Stunde nach dem EWALD'schen Probefrühstück wahrnehmbar. Die rechte Niere etwas herabgesunken, frei beweglich. Die Untersuchung des Mageninhaltes ergab eine mäßige Herabsetzung der Motilität. Die Menge beträgt 1 Stunde nach dem Probefrühstück ca. 400 ccm. Freie Salzsäure vorhanden, keine Milchsäure. Gesamtacidität betrug 65. Proz. Mikroskopisch viel Sarcine. Der mit Luft aufgeblasene Magen liegt zum großen Teil unterhalb des Nabels; die kleine Kurvatur ist ebenfalls herabgesunken. Es konnte also nur eine Enteroptose konstatiert werden mit einer allerdings bei dieser Krankheit nicht sehr häufigen Motilitätsstörung. Die Hyperacidität zeigte sich in ähnlicher Weise bei der mehrmals wiederholten Untersuchung des Mageninhalts. Erst etwa 2 Monate später zeigte sich bei einer erneuten Untersuchung des Mageninhaltes Subacidität (45 Proz. Gesamtacidität). Dieselbe blieb dann andauernd. Damals war bereits eine undeutliche Resistenz wahrzunehmen. Milchsäure trat erst auf in viel späterer Zeit, als der Tumor und die zunehmende Macies jeden Zweifel an dem Bestehen eines Krebses ausschlossen. Bei der Pat. stellten sich schließlich die Er-

scheinungen einer Pylorusstenose ein, an denen sie litt, bis sie an Coma carcinomatosum zu Grunde ging.

Giebt der Salzsäurebefund keinen definitiven Aufschluß für die Diagnose, so ist vielleicht von dem positiven oder negativen Ausfall der Milchsäurereaktion mehr zu erwarten. Diese Hoffnung, welche durch Boas erweckt war, ist jetzt erheblich zusammengeschrumpft, nachdem die Zahl der Fälle immer mehr zugenommen hat, in denen Milchsäure gefunden wurde ohne Carcinom. Denn auch diese Reaktion soll, wie Boas [1]) bereits in seiner ersten bezüglichen Publikation betont hat, nur nach der positiven Seite zu verwerten sein; also Vorhandensein von Milchsäure bedingt die Diagnose eines Carcinoms; daß Fehlen der Milchsäure Carcinom ausschließt, ist leider nicht der Fall. Wäre das letztere der Fall, so würde der Wert der Reaktion ein ungleich höherer sein.

Die Ansicht von Boas [9]), nach welcher das Vorkommen der Milchsäure ein specifisches Zeichen und ferner ein Frühsymptom des Magenkrebses ist, fand Unterstützung von Schüle [2]), Hammerschlag [3]) und Oppler [4]). Aber schon bald nach der Boas'schen Publikation wurden Fälle veröffentlicht, welche Milchsäure trotz Fehlens eines Carcinoms darboten und so die Specificität der Methode erschütterten. Neben einem Fall von Thayer-Boston [5]) mit Pylorusstenose durch Hypertrophie der Muskulatur war es ein ähnlicher Fall von Rosenheim [6]), sowie solche von Einhorn [7]) und von Strauss [8]). Der letztgenannte Autor giebt zwar wie die anderen zu, daß Milchsäure in der überwiegenden Mehrzahl der Fälle von Carcinoma ventriculi vorkommt, dafür konnte er aber Fälle mit starker gleichzeitiger Herabsetzung der chemischen und der motorischen Funktion des Magens ohne Carcinom beobachten, bei welchen die Uffelmann'sche Reaktion gelingt. Auch Ewald [9]) und Bial [5]) beobachteten Fälle mit Milchsäure, welche Pylorusstenose und Ulcusnarbe bei der Autopsie ergaben. Dies giebt Ewald auch Veranlassung, gegen die specifische Bedeutung der Milchsäurereaktion aufzutreten. Auf das Fehlen von Salzsäure und Auftreten von Milchsäure allein hin wird niemand zum Messer greifen können und wollen. Boas verteidigt sich gegen die Angriffe meist damit, daß die Proben nicht

1) Dtsch. med. Wochenschr., 1892, No. 17; ferner Zeitschr. f. klin. Med., Bd. 25; Münch. med. Wochenschr., 1893, No. 43.
2) Münch. med. Wochenschr., 1894, No. 38.
3) Interne klin. Rundschau, 1894, No. 39.
4) Dtsch. med. Wochenschr., 1895, No. 4.
5) Erwähnt von Bial, Berl. klin. Wochenschr., 1894, No. 6.
6) Ibid., No. 39.
7) Zeitschr. f. klin. Med., Bd. 28.
8) Ibid., Bd. 26.
9) Dtsch. med. Wochenschr., 1895, No. 1.

in geeigneter Weise und mit den genügenden Kautelen angefertigt sind. Hiermit nimmt er der Probe für die Praxis den Wert; denn wenn eine Reaktion so kompliziert ist, daß selbst wissenschaftlich anerkannte Autoritäten bei ihrer Ausführung Schiffbruch leiden, so ist sie in der Hand des praktischen Arztes wertlos. In der That ist die Reaktion aber ganz einfach durchzuführen. Wir bedürfen für praktische Zwecke keineswegs der umständlicheren Methoden (von BOAS etc.); hier genügt die einfache UFFELMANN'sche Probe, welche in zweifelhaften Fällen mit der von STRAUSS angegebenen Modifikation deutlicher wird. Von letztgenanntem Autor rührt eine sehr ausführliche Arbeit über die Magengärung [1]) her, in welcher er in Bezug auf die Milchsäure zu dem Schlusse kommt, daß diese in der überwiegenden Mehrzahl der Fälle von Carcinoma ventriculi vorkommt und sich daselbst mit dem UFFELMANN'schen Reagens nachweisen läßt. Zu dem gleichen Resultat kommt EHRET (Straßburger Klinik — diese Zeitschrift, Bd. 3). Jedoch giebt es — allerdings seltene Fälle — starker gleichzeitiger Herabsetzung der chemischen und der motorischen Funktion des Magens ohne vorhandenes Carcinom, bei welchen es gelingt, eine UFFELMANN-sche Reaktion zu erhalten. Im übrigen giebt BOAS in der neuesten Auflage seines Lehrbuches selbst zu, daß er mit seiner Behauptung in Bezug auf die Milchsäure früher zu weit gegangen sei; allerdings schiebt er einen Teil der Schuld seinen Gegnern zu, welche in dem Worte „specifisch" mehr gesucht haben, als er verstanden wissen wollte.

Es ist somit auch der Nachweis der Milchsäure, wenn auch ein besonders schwerwiegendes Verdachtsmoment, so doch für sich allein kein direkter Beweis für das Vorhandensein eines Carcinoms. Am allerwenigsten darf man es aber als ein Frühsymptom ansehen. Wenigstens habe ich eine ganze Reihe von Carcinomen beobachten können, in welchen, ich möchte fast sagen unter meinen Augen, die Salzsäure schwand und die Milchsäure dafür eintrat und zwar zu einer Zeit, in welcher ein Tumor, oder doch eine Resistenz bereits zu fühlen war. Es bleibt trotzdem der Reaktion ein hervorragender Wert übrig und wird es stets als ein ausgezeichnetes Verdienst von BOAS anzusehen sein, die Aufmerksamkeit auf die Bedeutung dieser Reaktion gelenkt zu haben, wenn sich auch seine ursprünglichen Erwartungen nicht vollkommen erfüllt haben.

Gebe ich im Anschluß hieran eine Uebersicht über das Vorhandensein der Milchsäure in den von mir beobachteten Fällen, so ergiebt sich folgendes: In 56 Fällen von sicher diagnostiziertem Magencarcinom, in denen eine genaue Untersuchung des Mageninhaltes vorgenommen werden konnte, war 42 mal bereits bei der ersten daraufhin vorgenommenen Untersuchung der Milchsäurebefund positiv; 3 mal

1) Zeitschr. f. klin. Med., Bd. 26.

blieb die Reaktion angedeutet; in 3 Fällen trat sie erst im Verlauf der Behandlung auf; dabei fehlte in 2 Fällen die freie Salzsäure schon im Beginn, während in 1 Falle anfänglich Hyperchlorhydrie bestand. Diese ging erst allmählich zurück; Milchsäure trat erst auf, als an Stelle der anfänglich nur undeutlich zu fühlenden Resistenz ein deutlicher Tumor vorhanden war. Ein Ulcus war nach der Anamnese nicht voraufgegangen. In 11 Fällen blieb die Reaktion negativ; dabei war 7 mal die Salzsäurereaktion auch negativ, während sie 4 mal positiv war. Es kommen zu diesen letzteren wahrscheinlich noch einige hyperacide Fälle, bei denen es zweifelhaft bleiben mußte, ob es sich um ein Carcinom handelte, das auf dem Boden einer bestehenden Ulcusnarbe entstanden war.

Diesen Fällen stehen nur 3 gegenüber, bei denen sich Milchsäure ganz zweifellos fand ohne Carcinom. Für solche Leser, welche auf die Statistik Wert legen, will ich hinzufügen, daß unter 48 Fällen mit positivem Milchsäurebefund 45 Carcinome waren, also 93,75 Proz.

Das eine Mal handelte es sich um eine 45-jährige Arbeiterfrau von außerhalb, welche mit Klagen über Schmerzen in der Magengegend die Poliklinik aufsuchte. Es wurde bei der Untersuchung keine Resistenz gefunden und auch weiterhin nichts, was für die Diagnose hätte von Belang sein können. Der Mageninhalt war sehr reichlich, großbrockig; freie Salzsäure nicht vorhanden; die Milchsäurereaktion war bei der ersten Untersuchung nicht charakteristisch, bei der einige Tage später vorgenommenen Wiederholung jedoch sehr deutlich; der aufgeblasene Magen zeigte sich stark erweitert. Die Pat. entzog sich bald der Behandlung, weil sie in ihre Heimat zurückreisen mußte. Durch eine Anfrage, 17 Monate später, erfuhr ich, daß es der Pat. bedeutend besser geht, sie ist imstande, ihre häusliche Arbeit zu verrichten. Ihre einzigen Klagen bestehen in Obstipation. Carcinom darf demnach wohl ausgeschlossen sein.

Der 2. Fall betrifft einen 58-jährigen Schriftsetzer, welcher im August 1897 die Poliklinik aufsuchte wegen Appetitlosigkeit, Brennen im Magen, Uebelkeit, bisweiligem Erbrechen, Obstipation. Da die objektive Untersuchung der übrigen Organe außer einer mäßigen Arteriosklerose nichts Positives ergeben hatte, was die Beschwerden, sowie das ziemlich elende Aussehen des Pat. erklären konnte, wurde er mir zur Untersuchung des Mageninhaltes übergeben. Es fand sich nun hier bei mehrmaliger Untersuchung deutlich Milchsäure. Der Pat. mußte dann später infolge einer Apoplexie ein Krankenhaus aufsuchen, woselbst er im Februar 1898 an einer Lungenentzündung starb. Im Sektionsprotokoll ist von seiten des Magens nur Gastritis chronica cyanotica verzeichnet.

Der 3. Fall betrifft eine 57-jährige Frau, welche im September 1898 in meine Behandlung kam. Sie klagte über Mattigkeit, Schwäche, Uebelkeit, Erbrechen und Schmerzen in der Magengegend. Die Frau war seit Februar krank; angeblich hatte sie damals eine Lungenentzündung und sollten sich an diese die Magenbeschwerden angeschlossen haben. Die Untersuchung der Organe ergab bei der stark abgemagerten Frau außer einer Bronchitis mäßigen Grades nichts Besonderes. Das Abdomen war weich, leicht eindrückbar, eine Resistenz nirgends zu finden. Die Untersuchung des Mageninhaltes ergab einen dickbrockigen Inhalt von reich-

licher Menge; derselbe enthielt wiederholt deutliche Milchsäure und die bekannten Bakterien in Stäbchenform. Trotz regelmäßiger Ausspülung besserte sich der Zustand nicht; die Motilität des Magens blieb andauernd schlecht; der Mageninhalt war so dickbrockig, daß die Ausspülung, trotzdem ein dickkaliberiger Schlauch genommen wurde, stets erhebliche Schwierigkeiten bot. Ich riet der Kranken zu einer Probeincision; bei derselben konnte ein Tumor nicht gefunden werden. Der betreffende Chirurg glaubte die Beschwerden durch eine Verwachsung erklären zu können, welche zwischen Gallenblase und Duodenum bestand. Dieselbe wurde getrennt. In der That besserte sich der Zustand seitdem.

Der letztere Fall ist ähnlich demjenigen, über welchen EWALD am 28. April 1897 in der Berliner medizinischen Gesellschaft berichtete.

Es fand sich hier bei einer 61-jährigen Frau eine hochgradige Magenerweiterung; im Mageninhalt große Massen von Milchsäure bei Fehlen der Salzsäure. Ein Tumor war nicht vorhanden. Die Sektion ergab ein Carcinom der Gallenblase. Das Carcinom war nun mit dem Duodenum verwachsen, hatte zu einer Knickung des Duodenums, zur starken Stenosebildung ungefähr 6—7 cm unterhalb des Pylorus geführt, hatte auf diese Weise den Abfluß aus dem Magen verlegt und nun eine enorme Erweiterung des Magens zustande gebracht.

Diese Fälle mögen als Beleg dafür dienen, daß man sich durch den positiven Milchsäurebefund nicht blindlings zu einer Operation verleiten lassen soll; wenigstens soll man, wie auch EWALD gelegentlich seiner Demonstration folgerte, wenn man dennoch eine Laparotomie veranlaßt, auf Enttäuschungen in Bezug auf die Diagnose gefaßt sein. Wenn BOAS[1]) im Gegensatz hierzu glaubt, daß wir in günstigen Fällen und bei klarer Anamnese nunmehr in der Lage sind, thatsächlich auch bei Fehlen eines Tumors die Diagnose zu stellen und einen operativen Eingriff anzuschließen, so möchte ich ihm mit seinen eigenen Worten entgegnen, daß diese Fälle nur Ausnahmefälle sind.

Neben der chemischen Magensaftuntersuchung dürfte die mikroskopische Untersuchung des Mageninhaltes noch für die Diagnose in Frage kommen. In der That haben auch BOAS, KAUFMANN, SCHLESINGER u. A. hier ein charakteristisches Merkmal zu finden geglaubt in der Anwesenheit gewisser fadenförmiger Bakterien. Es hat sich aber ergeben, und auch ich kann dies nur bestätigen, daß diese Bakterien weniger in Beziehung zum Carcinom als zur Milchsäure stehen. STRAUSS[2]), der, wie vorher SCHLESINGER, diese Bacillen züchten konnte, hat sie in reichlichem Grade in einem Falle von Pylorusstenose gesehen, der wohl die Zeichen einer starken motorischen Insufficienz, aber keinerlei Anzeichen für Carcinom darbot. ROSENHEIM und P. F. RICHTER[3]) fanden sie z. B. bei einem Manne, dessen Magen nach dem Sektions-

1) Sitzung des Vereins für innere Medizin am 4. Jan. 1897.
2) Zeitschr. f. klin. Med., Bd. 28.
3) Ibid.

ergebnis stark erweitert war durch Verwachsung der Portio pylorica des Magens mit der Gallenblase, bei dem keine Geschwulst auffindbar war. In den von mir erwähnten Fällen konnte ich ebenfalls ihre Anwesenheit konstatieren.

Eine eigentümliche Rolle in der mikroskopischen Diagnostik der Magenkrankheiten spielt die Sarcina ventriculi. Man hat sich vielfach bemüht, ihr eine diagnostische Bedeutung für den gutartigen Charakter einer Stenose beizulegen. In der 2. Auflage seines Lehrbuches bejaht Boas diese Frage noch. Er glaubt ihr Vorkommen an Ektasien, am häufigsten an gutartige Ektasien gebunden. Ferner sagt er: In der Regel ist bei Sarcineanwesenheit Salzsäure vorhanden, häufig sogar vermehrt; bei Gegenwart großer Mengen Milchsäure, wie sie bei Carcinom des Magens vorkommt, verschwindet zugleich mit der Salzsäure auch die Sarcine, um dem Fadenbacillus zu weichen. Neuerdings scheint Boas über die Bedeutung der Sarcine etwas weniger bestimmte Anschauungen zu haben.

Der Behauptung, daß die Sarcina ventriculi meist bei Gegenwart von Salzsäure vorkommt, kann ich im großen und ganzen zustimmen, obgleich ich auch einige wenige Fälle gesehen habe, in denen sich dieser Pilz bei milchsäurehaltigem Mageninhalt sogar zusammen mit den fadenförmigen Bakterien fand. Keineswegs stimmt es aber, daß Sarcine ein Zeichen einer gutartigen Ektasie ist, wie von einer Seite behauptet worden ist (Oppler). Dem hat schon Strauss [1]) widersprochen und ich selbst habe in 6 Fällen von Carcinom mit Salzsäure das Vorhandensein von Sarcine zu wiederholten Malen bestätigen können.

Das Vorkommen von Hefe auch in Sprossung ist bei Magenkrebs nichts Ungewöhnliches, ohne daß ihm eine besondere diagnostische Bedeutung beigemessen werden darf. Neuerdings hat Ehret (diese Zeitschrift, Bd. 3) eingehende Erhebungen über die diagnostische Bedeutung der verschiedenen Mikroben und ihrer Symbiosen im Mageninhalt angestellt. Leider wurde mir dessen Arbeit erst nach Abschluß des Manuskriptes bekannt.

Einen sicheren Beweis für das Vorhandensein des Krebses kann man mikroskopisch nur durch das Auffinden von Geschwulstpartikeln erlangen. Dieser Befund ist aber ein äußerst seltener und daher von untergeordnetem praktischen Werte.

Neben der chemischen und mikroskopischen Untersuchung ist die Motilität des Magens neuerdings als diagnostisches Hilfsmittel herangezogen worden, indem von verschiedenen Seiten behauptet wurde, daß bei bestehendem Carcinom — nicht nur dem des Pylorus — eine frühzeitige motorische Insufficienz eintritt. Von anderer Seite trat man dieser Auffassung, insbesondere bezüglich des Magenkörpers entgegen

1) Zeitschr. f. klin. Med., Bd. 26.

und ließ das Vorkommen nur als eine gelegentliche Ausnahme gelten. In 60 daraufhin von mir beobachteten Fällen konnte ich 47 mal, d. h. in 78,33 Proz., eine mehr oder weniger erhebliche Motilitätsstörung beobachten; in 13 Fällen dagegen war eine gute Motilität vorhanden. Merkwürdigerweise befinden sich in der letzten Kategorie alle diejenigen Fälle, in denen bei der Expression oder in der der Expression folgenden Ausspülung kleine Mengen von Blut beobachtet wurden, im ganzen 5 Fälle. Eine Erklärung mag wohl dadurch gegeben werden, daß hier der Tumor in einem von der Magensonde leicht zu berührenden Teile seinen Sitz hat und nicht am Pylorus.

Ich glaube hiermit zur Genüge auseinandergesetzt zu haben, daß wir bisher kein einziges Symptom besitzen, welches als „specifisch" im wahren Sinne des Wortes gelten darf. Wir sind, wie bei den meisten Erkrankungen, darauf angewiesen, aus einer Summe von Erscheinungen mit mehr oder weniger ausgesprochener Sicherheit ein Krankheitsbild zu konstruieren und daraus die Diagnose zu stellen. Dieses ist besonders im Beginn der Erkrankung nicht immer leicht, und selbst der geübteste Diagnostiker ist hier Irrtümern ausgesetzt. Die Fehldiagnosen treten aber um so mehr in den Vordergrund, wenn sie die Therapie beeinflussen, wie das beim Magenkrebs der Fall sein kann. Denn die Chance des Gelingens eines operativen Eingriffes nimmt hier mit dem Fortschreiten der Krankheit ab.

Die Beantwortung der Frage, ob man den Magenkrebs, wenn er frühzeitig genug erkannt ist, operativ behandeln soll oder nicht, sollte so lange auf keine Schwierigkeiten stoßen, als die Totalexstirpation die einzige Methode darstellt, durch welche eine dauernde Heilung von der Erkrankung erzielt werden kann.

Trotzdem herrscht — so wenig wahrscheinlich es klingt — in Bezug auf diese Frage noch nicht auf allen Seiten Einigkeit. Es giebt eine Reihe von Chirurgen, die im Hinblick auf die immer noch nicht sehr guten Aussichten einer Resektion auch in Fällen, in welchen sie technisch noch leicht ausführbar ist, die Gastroenterostomie vorziehen, weil die letztere günstigere Resultate giebt. Ich glaube hierin eine gewisse Mutlosigkeit erblicken zu müssen, welche wohl wesentlich durch Rücksicht auf die Statistik bedingt ist, durch welche sich heute die Chirurgen nur zu sehr beeinflussen lassen. Man sollte doch meinen, daß ein Kranker, der vor die Alternative gestellt wird, ob er noch ein halbes bis ein ganzes Jahr unter mehr oder weniger großen Qualen leben will, oder ob er noch eine Reihe von Jahren als relativ gesunder Mensch existieren will, selbst wenn die Aussicht auf diese letztere Existenz eine bedeutend geringere ist, diese trotzdem vorziehen wird. Eine Ausnahme könnte hiervon doch nur für solche Fälle eintreten, in welchen der Kranke aus besonderen Umständen noch bis zu einem

bestimmten Zeitpunkte leben will, etwa um seine Pensionsverhältnisse besser zu gestalten.

Leider wird aber auch durch die Kranken selbst die Ausführung der Operation zum geeigneten Termine häufig erschwert. Vielfach befinden sich die Kranken zu dieser Zeit noch in einem relativ guten Ernährungszustande, die Beschwerden sind auch erträglich, so daß sie nicht leicht geneigt sind, dem Vorschlage, sich operieren zu lassen, blindlings Folge zu geben. Gehören die Kranken den unteren Klassen an, so machen sie dann wohl die Rundreise durch die zahlreichen Polikliniken für Magen- und Darmkrankheiten, geraten dann auch wohl noch in die Hände eines Naturarztes oder eines anderen Kurpfuschers, um nach Monaten wieder an den ersten Arzt zurückzugelangen mit dem Bemerken, daß sie jetzt zu einer Operation geneigt seien. Inzwischen ist die Krankheit meist so weit vorgeschritten, daß an eine Pylorusresektion nicht mehr zu denken ist, sondern höchstens noch die Gastroenterostomie ausgeführt werden kann. In eine analoge Lage, wie der Polikliniker bei den unteren Klassen, gerät der Konsulent bei den oberen Zehntausend. Ich erinnere nur an Ewald's Aeußerung in der Diskussion zu Rosenheim's [1]) Vortrag: Ueber die chirurgische Behandlung der Magenkrankheiten. „Man stößt auch hier bei dem Vorschlag einer Operation auf erheblichen resp. unüberwindlichen Widerstand und erreicht nur, daß der behandelnde Arzt und Konsulent verabschiedet werden."

Schwerer als die Entscheidung darüber, ob man überhaupt operieren soll, ist die Beantwortung der Frage, wann der richtige Zeitpunkt hierfür gekommen ist. Man ist hier Irrtümern nach zwei Richtungen ausgesetzt, einmal kann man Patienten zur Operation vorschlagen, bei denen nach vollzogener Laparotomie kein Tumor gefunden wird; zweitens muß man in einer relativ häufigen Zahl von Fällen darauf gefaßt sein, daß die Geschwulst zu ausgebreitet ist oder bereits Metastasen vorhanden sind.

Dem Irrtum nach der ersten Richtung sind wir vorwiegend dadurch ausgesetzt, daß wir kein für die Diagnose specifisches Merkmal besitzen. Das sicherste Zeichen ist immer noch das Vorhandensein einer dem Magen sicher angehörigen Geschwulst. Nun ist aber von chirurgischer Seite, vornehmlich von Kraske [2]), den internen Medizinern aufgegeben worden, die Patienten in einer Zeit zur Operation zu bringen, in welcher der Tumor noch nicht palpabel ist, in der Annahme, daß eine bereits durchzufühlende Geschwulst nicht mehr zu entfernen ist. Geht auch Kraske hierin etwas zu weit, so dürfte es doch ein anzustrebendes Ideal sein, die Diagnose auch ohne fühlbare Geschwulst

1) Verhandlungen des Vereins für innere Medizin, 1894/95, p. 255.
2) Berl. klin. Wochenschr., 1894, No. 20.

mit einer solchen Wahrscheinlichkeit zu sichern, daß man, ohne leichtfertig zu handeln, eine Probelaparotomie vorschlagen kann.

Ich glaube in der That, daß wir in einer, wenn auch relativ geringen Zahl von Fällen hierzu imstande sind. Zum Beispiel wähle ich einen Patienten, mindestens 35—40 Jahre, der früher gesund war, seit einiger Zeit über Appetitlosigkeit, Uebelkeit, zeitweiliges Erbrechen klagt, dabei mehr oder weniger Schmerzen in der Magengegend spürt und in der Krankheit erheblich abgemagert ist; finde ich dann bei diesem Patienten eine erhebliche Motilitätsstörung im Magensafte bei wiederholter Untersuchung, keine Salzsäure, dafür deutliche Milchsäurereaktion, und lassen diese Erscheinungen bei geeigneter mehrwöchentlicher Behandlung, insbesondere bei Ausspülungen, nicht nach, so werde ich keinen Anstand nehmen, ihn einer chirurgischen Behandlueg anzuempfehlen, auch ohne Tumor. Obgleich ich keineswegs die Probelaparotomie für so gänzlich indifferent für das Allgemeinbefinden halte, wie einzelne Chirurgen es thun, glaube ich in solchen Fällen sie dennoch verantworten zu können. Findet sich kein Tumor, sondern eine gutartige Stenose, so ist kein großer Schaden gestiftet, da man diese mit der Gastroenterostomie voraussichtlich dann auch schneller beseitigen kann, als mit Ausspülungen. Die Auswahl der hierher gehörenden Fälle ist allerdings besonders schwer, da sie nicht nach einem Schema, sondern nach dem Gefühl und der Erfahrung des einzelnen Arztes gemacht werden muß. Man kann von keinem der in Frage kommenden Symptome sagen, daß sein Vorhandensein oder Fehlen die Diagnose nach einer bestimmten Richtung hin fördert; nur die Kombination der einzelnen Symptome dient als Leitmotiv.

Von dieser Frage verschieden ist die andere, ob es für eine Radikaloperation noch nicht zu spät ist. Ich will noch einmal anführen, daß ich nicht auf dem Boden stehe, die Operation für unausführbar zu halten, wenn bereits ein Tumor fühlbar ist. Andererseits kann ich es nicht für nutzbringend ansehen, wenn Tumoren, welche fast den ganzen Magen einnehmen, in toto reseziert werden. Daß es technisch durchführbar ist, ist erwiesen. MACDONALD [1]) entfernte mit gutem Erfolge bei einem 38-jährigen Manne wegen eines etwa $^1/_2$ Jahr bestehenden Pyloruscarcinoms und brachte Duodenum und Oesophagus ohne besondere Zerrung zusammen. Auch daß keine Störung in der Ausnutzung der Nahrung durch die totale Ausschaltung des Magens entsteht, ist durch einen Fall von SCHLATTER [2]) erwiesen.

Wenn ich trotzdem in solchen Fällen von der Totalexstirpation abrate, so geschieht es deshalb, weil ich glaube, daß das was erreicht werden kann, hier in keinem Verhältnis zu den Gefahren

1) The Journ. of the Americ. medic. Assoc., 3. Sept. 1898.
2) Mitteil. a. d. Grenzgeb. d. Med. u. Chir., Bd. 3, p. 561.

stehen. Erstens ist die Zahl solcher erfolgreich operierten Fälle noch sehr gering. Selbst wenn aber die Operation glücklich von statten geht, so ist der Gewinn meist gering, denn in Fällen mit derartiger Ausdehnung der Geschwulst bestehen meist schon Metastasen; ferner ist auch auf die Kachexie Rücksicht zu nehmen. In den Fällen, in denen ein Tumor überhaupt noch nicht palpabel ist oder in denen eine kleine leicht bewegliche Geschwulst durchgefühlt werden kann, wird die Kachexie selten ein Hinderungsgrund sein. Ist in solchen Fällen eine bedenkliche Kachexie vorhanden, so wird sie fast immer eine andere Ursache haben und zwar meist eine solche, welche einen größeren operativen Eingriff bereits an und für sich verbietet. Anders ist es bei den weit vorgeschrittenen Tumoren. Hier muß man dem Ernährungszustand Rechnung tragen.

Zu einer Totalexstirpation können natürlich nur solche Fälle vorgeschlagen werden, bei denen der Sitz der Geschwulst am Pylorus oder in der Nähe desselben liegt. Die Geschwulst muß frei beweglich oder wenigstens leicht löslich sein. Findet man bereits Metastasen, so ist von einer Entfernung als durchaus zwecklos abzusehen. Das sind nun allerdings Dinge, die vor Eröffnung der Bauchhöhle nicht immer mit Sicherheit zu konstatieren sind. Mit Recht äußert sich ein erfahrener Chirurg, wie KRÖNLEIN [1]), hierüber: „Wie manches Pyloruscarcinom imponiert uns bei genauer Untersuchung durch die Bauchdecken als klein und sehr mobil und doch ergiebt die direkte Inspektion und Palpation nach gemachtem Probeschnitt, daß der Tumor vielfach schon zu groß und jedenfalls viel zu sehr verwachsen ist, als daß eine Exstirpation noch in Betracht kommen könnte. Auch die Feststellung bereits vorhandener Metastasen in den Lymphdrüsen und den Ligaturen in der Magengegend ist nur nach dem Probeschnitt mit Exaktheit möglich."

Abweichend von den meisten anderen Chirurgen macht KRÖNLEIN in den Fällen, in welchen sich nach der Probelaparotomie die Resektion als unmöglich erweist, keine Gastroenterostomie. Wenngleich ich KRÖNLEIN vollkommen zustimme — und es auch noch begründen werde — daß keineswegs in jedem Falle von operativ geheilter Gastroenterostomie bei Magencarcinom dem Kranken auch wirklich eine Erleichterung verschafft wird, so ist dennoch die Gastroenterostomie bei schon einmal eröffneter Bauchhöhle gewissermaßen prophylaktisch auszuführen, um nicht etwa später eine 2. Operation nötig zu haben.

Wenden wir uns jetzt den Palliativoperationen zu. Hier kommt zunächst die Gastrostromie in Frage für die Carcinome der Cardia, welche ihres Sitzes wegen inoperabel sind. Ich selbst habe mich trotz der günstigen Resultate einzelner Chirurgen bisher nicht entschließen

1) Beitr. z. klin. Chir., Bd. 15, 1896.

können, sie meinen Patienten zu empfehlen, da in ihr eigentlich nicht viel anderes, als eine Verlängerung der Qualen dieser unglücklichen Patienten zu erblicken ist. Wenn EWALD in der Realencyklopädie von EULENBURG (3. Aufl., Magenkrankheiten) die Operation als „eine Art verlängerter Euthanasie" nennt, so ist das sehr euphemistisch ausgedrückt. Ich kann mir auch nicht denken, daß, wie EWALD sagt, die Operation den bedauernswerten Kranken eine Art moralischen Trostes gewährt und schon aus dem Grunde indiziert ist, um ihre physischen und seelischen Qualen zu erleichtern.

Anders verhält es sich mit der Gastroenterostomie bei Pyloruscarcinomen. Hier kann die Operation, wenn hochgradige Stagnationserscheinungen bestehen, thatsächlich wesentliche Erleichterungen schaffen und auch das Leben in mehr oder weniger angenehmer Weise verlängern. Wie bereits erwähnt, gehöre ich trotzdem nicht zu den unbedingten Lobrednern dieser Operation und möchte sie eigentlich nur angewandt wissen, wenn dauernd Stagnationen bestehen, abgesehen von den Fällen, wo sich nach erfolgter Probeincision die Resektion als unausführbar erwiesen hat. Bei Beginn meiner praktischen Thätigkeit war ich allerdings — wie EWALD es nennt — im operationslustigem Stadium nicht unwesentlich beeinflußt durch die glänzenden Resultate, welche ich als Schüler EUGEN HAHN's bei meinem hochverehrten Lehrer gesehen habe. Je mehr ich aber Gelegenheit hatte, operierte Patienten, die in der chirurgischen Statistik sicherlich als geheilt geführt werden, in ihren späterem elenden Dasein zu verfolgen, um so vorsichtiger bin ich in der Auswahl der Kranken geworden. Wir Aerzte bemühen uns, in der Behandlung keinen Unterschied zwischen arm und reich zu machen. Wenn man jedoch das Schicksal der Operierten der verschiedenen Gesellschaftsschichten zu verfolgen Gelegenheit hat, so wird man leicht geneigt sein, die Indikationsstellung in der ärmeren Bevölkerung einzuschränken. Man wird nicht ganz umhin können, dem Rechnung zu tragen, daß ein gastroenterostomierter Arbeiter nicht die Pflege genießen kann, wie ein Mann, welchem der Geldbeutel es gestattet, ganz seiner Gesundheit zu leben. Für einen Minderbegüterten hat eine Palliativoperation nur dann einen Zweck, wenn er durch dieselbe wirklich wieder eine Zeit lang arbeitsfähig wird. Im anderen Falle, wenn sie nur ein verlängertes Siechtum zur Folge hat, bringt man die Familie leicht in Sorgen, ohne daß dem Kranken ein wirklicher Nutzen geschaffen ist. Jüngst hatte ich in dem der Universitäts-Poliklinik zugehörigen Armenbezirk Gelegenheit, einen Pat. zu beobachten, bei dem wegen eines Carcinoma ventriculi in einem hiesigen Krankenhause die Gastroenterostomie gemacht war. Der Kranke fungiert sicherlich — und mit Recht — unter den geheilten Fällen des betreffenden Chirurgen und wird durch den unheilvollen Einfluß der Statistik stets dazu beitragen, neue Anhänger für die Gastro-

enterostomie zu werben. Für mich trug er jedoch erheblich dazu bei, meine Vorliebe für Palliativoperationen zu mäßigen. Der Kranke klagte über heftige Schmerzen, welche wohl im wesentlichen einem durch die Operation entstandenen Bauchbruch zuzuschreiben war. Ich willfahrte seinem Wunsche, ließ ihn wieder in das Krankenhaus aufnehmen, in welchem er operiert war, und war nicht wenig erstaunt, in wenigen Tagen wieder zu ihm gerufen zu werden. Auf der chirurgischen Abteilung hatte man sich seiner schnell entledigt und ihn auf die innere Station verlegt. Der dirigierende Arzt der inneren Abteilung mochte wohl seine Station nicht als Sterbezimmer der vom Chirurgen „geheilt" Entlassenen betrachtet wissen und entließ den unglücklichen Mann bald wieder mit dem guten Rat, sich einen Schlauch und Trichter anzuschaffen und zu Hause selbst auszuspülen. Es war nun meine Aufgabe, dem Kranken möglichste Erleichterung durch Ausspülung und Morphium zu verschaffen, bis er sich bald danach erhängte.

Zum Schluß sei es mir gestattet, die Resultate meiner Arbeiten in folgenden Sätzen zusammenzustellen:

1) Ein specifisches Zeichen für Magenkrebs besitzen wir nicht; wir sind bei der Untersuchung auf die Kombination einer Reihe von Symptomen angewiesen.

2) Das Fehlen der freien Salzsäure sowohl als das Vorhandensein der Milchsäure sind keine speicfischen Merkmale. Trotzdem soll nicht verkannt werden, daß die letztere zumeist bei Magencarcinom vorkommt. Zur Frühdiagnose genügt die Milchsäurereaktion allein nicht.

3) Die mikroskopische Untersuchung des Magensaftes giebt keinen wesentlichen Aufschluß. Die fadenförmigen Bakterien gehören zur Milchsäure. Sarcine kommt meist bei salzsäurehaltigem Magensafte vor, sowohl bei gutartigen, als bei bösartigen Erkrankungen.

4) Motilitätsstörung findet sich frühzeitig bei Carcinomen, welche ihren Sitz am Pylorus haben.

5) Das einzige Heilmittel ist die Totalexstirpation. Dieselbe muß vorgeschlagen werden, wenn ein in der Gegend des Pylorus sitzender frei beweglicher Tumor angenommen wird und keine Metastasen vermutet werden. Ohne fühlbaren Tumor ist eine Probeincision nur in wenigen Ausnahmefällen gestattet.

6) Von der beabsichtigten Pylorusresektion ist abzusehen, wenn sich die Geschwulst nach Eröffnung der Bauchhöhle als zu groß oder als zu adhärent erweist, oder wenn Metastasen gefunden werden. In solchen Fällen ist die Gastroenterostomie sofort anzuschließen.

7) Außerdem ist die Gastroenterostomie nur bei Vorhandensein erheblicher Stagnationsstörungen zu empfehlen.

Aus der II. medizinischen Klinik (Hofrat E. Neusser) in Wien.

Nachdruck verboten.

XIV.

Ein Fall von zweijähriger unilateraler Nierenblutung.

Von

Dr. **Ludwig Hofbauer,**

Aspirant.

(Hierzu 2 Kurven im Texte.)

Der in den letzten Decennien sich vollziehende Aufschwung der Nierenchirurgie hat zu einer wesentlichen Bereicherung unserer Kenntnisse über die Aetiologie der renalen Hämaturie geführt. Besonderes Interesse nehmen diejenigen Fälle für sich in Anspruch, bei welchen die Blutung bloß aus einer Niere stammte, diese letztere bei der Operation keine pathologischen Veränderungen zeigte und die blutige Beschaffenheit des Urins nach Entfernung des Organes, ja sogar nach der Nephrotomie verschwand, um nicht wiederzukehren.

Diese mehrfach gemachte Erfahrung ließ die alte Lehre von den „essentiellen Nierenblutungen" wieder aufleben und wurden als Ursache dieser Blutung aus einem unveränderten Organe nervöse Einflüsse im Sinne „angioneurotischer" oder „trophischer Störungen" supponiert.

Dieser Erklärung verschaffte Klemperer[1]) eine breitere pathologisch-physiologische Basis durch den Hinweis „auf die oft beschriebenen vicariierenden Blutungen, welche aus leicht blutenden Schleimhäuten (Nase, Zahnfleisch, Respirationstractus, ja sogar aus Lunge und Magen) erfolgen, wenn die Menses fortbleiben" und die „Blutungen bei hochgradig neurasthenischen und hysterischen Individuen, ohne daß die blutenden Organe erkrankt zu sein brauchen."

Nun nehmen diese Fälle von „Blutung aus gesunden Nieren" nicht nur ein besonderes theoretisches Interesse für sich in Anspruch, viel-

1) Litteraturangaben s. am Schlusse.

mehr kommt ihnen auch eine eminente Wichtigkeit in therapeutischer Beziehung zu.

Von manchen Autoren wurde nämlich jeder operative Eingriff verboten, da die Diagnose solcher „angioneurotischer" Nierenblutung auch ohne Operation nach mehrwöchentlicher Behandlung zu stellen sei; die Therapie solle in Bettruhe, Milchdiät und psychischer Einwirkung bestehen. Demgegenüber wurde, insbesondere von chirurgischer Seite, die Notwendigkeit der Operation in jedem Falle eindringlich betont, denn „da solche Fälle (von Nierenblutung ohne pathologische Veränderungen am blutenden Organe) so selten sind, daß sie als reine Ausnahmen bezeichnet werden müssen und da ernste Leiden nicht ausgeschlossen werden können, muß stets bei einer unilateralen unerklärlichen Hämaturie ein explorativer Lumbalschnitt gemacht werden" (THORKILD ROVSING).

Zu diesem interessanten und noch nicht genügend geklärten Kapitel der „Blutungen aus gesunden Nieren" liefert der im folgenden mitzuteilende Fall einen Beitrag:

Die am 13. Aug. 1898 auf die II. medizinische Klinik aufgenommene Marie K., 13 Jahre alt, leidet seit längerer Zeit an Hämaturie.

Die Anamnese ergiebt:

Die Eltern der Pat. und ebenso ein Bruder sind vollkommen gesund; 2 Geschwister der Pat. starben in früher Jugend an der Pat. unbekannten Krankheiten.

Sie selbst war bis zu ihrem 6. Lebensjahre gesund. Damals machte sie eine linksseitige Lungenentzündung durch, wegen welcher sie 14 Tage das Bett hüten mußte. 2 Jahre darauf bekam sie Bläschen am ganzen Körper, welche nach einigen Tagen eintrockneten. Die Erkrankung dauerte 8 Tage, war weder mit Schluckbeschwerden, noch mit Husten oder Katarrhen vergesellschaftet und wurde vom Arzt als „Masern" bezeichnet.

Von da ab fühlte sich Pat. völlig gesund bis vor 2 Jahren. Damals begann die jetzige Erkrankung ohne bekannte Ursache mit Entleerung eines blutigrot gefärbten Urins ohne Schmerzen oder sonstige Beschwerden. Dieses Blutharnen trat seither immer öfter auf und seit ungefähr 1 Jahre ist der Urin niemals ganz frei von blutiger Beimengung. Dabei fühlt sich Pat. sonst ganz wohl, hatte niemals Blutungen aus anderen Organen oder Schleimhäuten, stets guten Appetit, nie Oedeme an den Beinen. Nur bemerkt sie seit ungefähr 1 Jahre, daß sie auch schon bei leichter Beschäftigung sofort Herzklopfen bekommt. Sie hatte nie abendliches Fieber oder Frostgefühl, nie gehustet, war nicht abgemagert; sie ist noch nicht menstruiert. In der Ascendenz keine Bluter.

Status praesens vom 14. Aug.:

Dem Alter entsprechende Größe, geringer Panniculus adiposus, graciler Knochenbau, geringe Muskulatur.

Haut und sichtbare Schleimhäute blaß, Sensorium frei, kein Kopfschmerz, Temperatur normal, keine Hirnnervenstörung.

Arteria radialis weich, gerade. P. 102. Pulswelle mäßig hoch, Spannung nicht vermehrt.

Respiration ruhig (24) beiderseits gleich.

Mund- und Rachenschleimhaut blaß, sonst nichts Abnormes. Reflexe erhalten. Hals lang, schmal.

Beiderseits unter dem Unterkieferwinkel eine etwa haselnußgroße Drüse tastbar, schmerzlos, mit der Haut nicht verwachsen. Links in der Axilla 2 ebensolche Drüsen.

Die Carotiden stark klopfend, an den Halsvenen Nonnensausen. Die Perkussion ergiebt hellen vollen Lungenschall links bis zur 4. Rippe (verschieblich). Die rechte Spitze etwas dumpfer als die linke. Von da nach abwärts normaler Lungenschall. Ueber beiden Lungenspitzen und auch sonst vorn überall scharfes pueriles Atmen.

Der Spitzenstoß schwach fühlbar im 5. Intercostalraum innen von der Mamillarlinie. Herzdämpfung beginnt an der 4. Rippe und reicht nach links bis zur Stelle des Spitzenstoßes, nach rechts bis zum rechten Sternalrand. Ueber der Herzspitze ein weiches systolisches Geräusch neben dem 1. Ton, der 2. Ton rein.

Das systolische Geräusch wird gegen die Auskultationsstelle der Pulmonalis zu lauter, sausend, nimmt beim Aufsetzen an Intensität nicht zu. Der 2. Pulmonalton nicht lauter als der 2. Aortenton. Rückwärts am Thorax ist das systolische Geräusch nicht hörbar. Bis handbreit unterhalb des Skapularwinkels reicht rückwärts beiderseits der helle Lungenschall, daselbst scharfes Vesikuläratmen.

Abdomen liegt im Niveau des Thorax, beiderseits gleich, schallt auch in den abhängigen Partien tympanitisch. Leber nicht vergrößert. Die Milzdämpfung nähert sich bis auf 2 Querfinger Entfernung dem Rippenbogen, doch ist die Milz nicht palpabel. Traube'scher Raum durch die Milz eingeengt. Die Nierengegend vorne beiderseits und ebenso die Blasengegend nicht druckempfindlich. Die Nieren beiderseits nicht palpabel, nicht schmerzempfindlich. Bei tiefem Drucke von vorn keine Schmerzhaftigkeit, rückwärts links etwas Druckempfindlichkeit in der Lendengegend nachweisbar.

An den unteren Extremitäten keine Oedeme, lebhafte Reflexe.

Der Harn dunkel, blutig tingiert, reagiert schwach sauer, enthält schon bei der Entleerung dunkelgefärbte Blutgerinnsel. Im Sediment sind mikroskopisch bloß massenhaft rote, meist unveränderte Blutkörperchen, einzelne Leukocyten und Rasen von Plattenepithelien zu erkennen. Keinerlei Gewebsfetzen im Sediment und den Gerinnseln. Nach Essigsäurezusatz ebenfalls bloß die Leukocyten und Plattenepithelien erkennbar. Keine Cylinder oder Nierenepithelien zu finden. Nach dem Absetzenlassen und Filtrieren enthält der noch immer stark trübe und rötlich gefärbte Urin bloß ungefähr so viel Albumen, als der Beimischung von Blut entspricht.

Pat. bekommt gemischte Diät und Extr. Secal. cornuti 1,0 : 180,0, Syr. simpl. 20,0. S. Tagüber zu verbrauchen.

16. Pat. entleert täglich zwischen 800 und 1200 ccm hämaturischen Harn, zeigt normale Temperaturen, fühlt sich ganz wohl, hat keinerlei Beschwerden.

17. Der Katheterurin hat das Aussehen des nativen, ist sauer, dunkelbraunrot, sehr trübe, spec. Gew. 1015, setzt Bröckel geronnenen Blutes ab. Im Sediment massenhaft Erythrocyten, wenige Leukocyten und Plattenepithelien, keine Nierenelemente und Cylinder, keine Tuberkelbacillen.

18. Das systolische Geräusch heute bloß an der Spitze hörbar, daneben der 1. Ton sehr laut. Der 2. Pulmonalton eher lauter als der 2. Aortenton. Hämaturie unverändert.

19. Die cystoskopische Untersuchung (Dr. Halban) ergiebt: Normales Verhalten der Blasenschleimhaut. Man sieht aus dem linken Ureter das Blut ausfließen, aus dem rechten kommt klarer Harn.

20. Harnmenge 700, spec. Gew. 1021, sauer, blutigrot gefärbt, am Boden des Glases ein kleines dunkelrotes Gerinnsel, dasselbe enthält keinerlei Gewebselemente; der Harn enthält nach dem Filtrieren, trotzdem er noch deutlich rot ist, sehr wenig Albumen (Esbach weniger als $^1/_2$ $^0/_{00}$).

21. Im Harne findet sich ein gelbliches, stecknadelkopfgroßes Körnchen von ziemlich zäher Konsistenz; dasselbe erweist sich mikroskopisch als aus Drusen von phosphorsaurem Kalk, welche in eine organische Substanz ohne deutliche Struktur eingebettet sind, zusammengesetzt, enthält keine Tuberkelbacillen.

22. Auch heute wieder am Boden des Uringlases mehrere gelbliche Bröckel. Eines derselben erweist sich als Nest von Plattenepithelien, ein anderes besteht aus Bakterienhaufen und amorpher Grundsubstanz, ein drittes zeigt undeutlich faserige Struktur. Keine Tuberkelbacillen (auch im Sediment); über den Lungenspitzen keine Rasselgeräusche, pueriles Atmen.

23. Harnbeschaffenheit unverändert. Am Herzen das systolische Geräusch bloß über der Spitze hörbar, an der Basis die 2. Töne laut, der 2. Pulmonalton vielleicht etwas lauter als der 2. Aortenton.

Im Harnsediment wieder mehrere Bröckel von gelblicher Farbe, hanfkorngroß. Sie bestehen aus Plattenepithelien, Detritus und Bakterien (keine Tuberkelbacillen).

24. Pat. wird neuerdings cystoskopiert. Wieder erweist sich der Blutausfluß auf den linken Ureter beschränkt. Bei Sondierung des linken Ureters wird blutiger Urin gewonnen. Derselbe zeigt mikroskopisch wohlerhaltene rote Blutkörperchen mit gut erhaltener Farbe und Dellenbildung und einzelne Leukocyten.

Im Sedimente dieses linksseitigen Ureterharnes keine Nierenelemente, Cylinder oder Tuberkelbacillen.

Der aus dem rechten Ureter aufgefangene Urin ist bloß durch vereinzelte Erythrocyten getrübt (wohl durch leichte Verletzung beim Sondieren bedingt), sonst klar und eiweißfrei.

25. Nach der Cystoskopie hatte Pat. Schmerzen in der Blasengegend. Sie bekam ein kaltes Sitzbad und Eisbeutel in der Lendengegend, fühlte sich dadurch etwas erleichtert und schlief endlich ein. Harnmenge 1000, höchste Temperatur 36,7° C. P. 90. R. 20.

Heute fühlt sich Pat. schon wohl. Sie entleerte einen Urin, an dessen Oberfläche einzelne Flocken schwimmen. Dieselben bestehen aus Blasenepithelien und Schleim. Der Harn selbst ist rein blutig gefärbt.

Bei Knieellenbogenlage der Pat. läßt sich ebenfalls keine Differenz in der Formation der beiden seitlichen Partien der Lendengegend konstatieren, ebensowenig eine distinkte Schmerzhaftigkeit links. Auch perkutorisch rechts und links dieselben Verhältnisse.

26. Temperatur normal. P. 96. R. 18. Harn heute etwas weniger blutig gefärbt, spec. Gew. 1020. Subjektives Wohlbefinden.

Das Blut sehr licht gefärbt, dünnflüssig. Hämoglobingehalt nach Fleischl 25 Proz.

Im nativen Präparat: Spärliche Geldrollenbildung und bedeutende Größenunterschiede der Erythrocyten, leichte Poikilocytose, keine Leukocytose, Fibrinnetz sehr spärlich, Hämatoblasten nicht vermehrt.

Im gefärbten Präparate: Deutliche Färbe- und Größendifferenzen der Erythrocyten, deutliche Poikilocytose, keine hernhaltigen roten Blutkörperchen, keine Leukocytose.

Pat. wird behufs Operation auf die Klinik von Hofrat ALBERT transferiert.

27. Aug. führt die Operation in ruhiger SCHLEICH-Narkose Dr. EWALD aus (Dauer 40 Minuten), welchem ich auch hier für die gütige Ueberlassung der Krankengeschichte meinen ergebensten Dank aussprechen möchte.

Die Exstirpation der linken Niere wird mittels Schnittes vom untersten Winkel des Rippenbogens bis zur Crista ilei, ca. 12 cm lang extraperitoneal ausgeführt. Die Oberfläche der Niere, die sich einstellt, sieht lichtbraun aus, Konsistenz normal. Die Auslösung der Niere aus ihrer Kapsel gelingt ohne besondere Schwierigkeiten; doch entsteht bei der Vorlagerung eine stärkere Blutung und zeigt sich der Hilus der Niere bis auf den Ureter durchgerissen. Dieser wird gefaßt und die Niere abgeschnitten, inzwischen tamponiert. Nach Entfernung des Tampons ist die Blutung gleich null. Ein einziges größeres Gefäß zieht schief durch die Wundhöhle gegen den Ureter und wird ligiert. Im übrigen werden einige Massenligaturen im Bereiche des Hilusfettes angelegt. Der Ureter, in welchen die Sonde von der Wunde aus etwa 25 cm tief gegen die Blase zu anstandslos eingeführt werden kann, wird ligiert und versenkt. Die Wundhöhle wird mit MIKULICZ-Tampon tamponiert, die Wunde durch einige Muskelnähte oben und unten verkleinert, der obere und untere Teil der Hautwunde durch Nähte geschlossen, in der Mitte der Tampon herausgeleitet. Verband.

Präparat (von Dr. EWALD diktiert):

Die herausgenommene Niere ist 10 cm lang und $4^1/_2$ cm breit, rehbraun, sehr blaß in ihrer Rinde. Die Pyramiden rötlich-braun, die Zeichnung der Rinde etwas verschwommen, aber keine Trübung des Gewebes, vielmehr ist dasselbe quittenkäseartig durchscheinend. Konsistenz weich, die Schnittfläche durchaus nicht etwa amyloid aussehend. An der Oberfläche der Niere, deren Kapsel etwas schwerer abziehbar ist, stellenweise sogar so fest haftet, daß beim Abziehen Nierenparenchym folgt, ist nichts auffallend als die Blässe.

Das Nierenbecken ist nicht erweitert, seine Schleimhaut ganz blaß und zart. Im Hilus zahlreiche klaffende Arterien von Stricknadeldicke, die sich nicht rigide anfühlen und verhältnismäßig geringe Konsistenz haben. Von irgend einem pathologischen Prozesse im Nierenbecken oder Parenchym absolut nichts zu sehen. Einzig und allein die Anämie ist hervorzuheben, die aber im Verhältnis zur allgemeinen Anämie der Pat., die auch im wässerigen Aussehen des Blutes ihren Ausdruck findet, keine auffallende ist. Auch der Ureter, sowohl was Weite als auch was die Wandung anbelangt, normal.

Stückchen der Niere werden in Pikrinsäure-Sublimat, Alkohol und MÜLLER-Formol konserviert.

28. Aug. Pat. hat gestern nicht erbrochen; abends ließ sie spontan Urin, der ganz klar war. Etwas Schmerzen. Urinmenge 350.

29. Aug. Harnmenge 800. Harn klar, sauer.

30. Aug. Harnmenge 1000. Harn klar. Befinden gut, die Schmerzen sind gering. Pat. hat Appetit.

1. Sept. Harnmenge 1300. Frisch gelassen ist der Harn klar, sauer. Nach längerem Stehen wird der Harn trüb durch massenhafte Wucherung von Pilzen.

2. Sept. Harn-Menge 1300, enthält kein Eiweiß, ist frisch gelassen klar, schwach sauer, specif. Gew. 1016.

3. Sept. V.-W. Die Gazetupfer aus dem Mikulicz-Tampon werden entfernt, die Wunde granuliert rasch aus. Harnmenge = 1500.

6. Sept. V.-W. Auch die Jodoformgaze des Tampons wird entfernt. Wunde verkleinert sich rasch.

9. Sept. Pat. hat die ganze Zeit guten Appetit, Aussehen bessert sich.

12. Sept. Pat. setzt sich heute zum ersten Male auf. Wunde ist nur mehr ganz flach.

16. Sept. Pat. geht seit 2 Tagen etwas herum, befindet sich ganz wohl. Harn normal.

17. Sept. Pat. verläßt heute geheilt die Klinik.

22. Sept. Fleischl 35 Proz. Wohlbefinden, guter Appetit.

19. Okt. 1898 kommt Pat. auf die Klinik. Sie fühlt sich vollkommen wohl, hat nie Beimischungen im Urin bemerkt. An den peripheren Arterien ist keinerlei Erhöhung der Pulsspannung bemerkbar. Der Spitzenstoß liegt im 5. Interkostalraum, ist mäßig stark. Herzdämpfung reicht von hier nach links bis zum linken Sternalrand.

Die Auskultation ergiebt über der Spitze reine Töne, der 1. Ton nicht abnorm laut. Ueber der Aorta ebenfalls reine Töne, der 2. Aortenton nicht lauter als der 2. Pulmonalton.

An den Abdominalorganen nichts Abnormes nachweisbar.

An den unteren Extremitäten und auch sonst nirgends Oedeme.

Der Urin lichtgelb, klar, spec. Gew. 1019, enthält kein Nukleo- oder Serumalbumin, keinen Zucker.

Körpergewicht 46 kg. Pat. nimmt nach ihrer Angabe sichtlich zu und ist gut gefärbt. Hämoglobingehalt (Fleischl) 60 Proz.

8. April 1899. Laut schriftlicher Mitteilung der Pat. fühlt sich dieselbe vollkommen wohl, hat guten Appetit, weder Herzklopfen noch Kopfschmerz. Sie hat nie fremde Beimengungen im Urin oder Anschwellungen der Füße bemerkt.

10. Juni 1899 kommt Pat. auf die Klinik und wird folgender Befund erhoben:

Gute Färbung der Haut und sichtbaren Schleimhäute. Die Arterien weich, zeigen keine erhöhte Spannung. P. 66. Keine Kopfschmerzen; Corneal- und Rachenreflexe erhalten. An den Lungen nichts Pathologisches. Herzspitzenstoß im 4. Intercostalraum, in der Mamillarlinie nicht verbreitert. Herzdämpfung von hier nach rechts bis zum linken Sternalrand, nach oben bis zum 3. Intercostalraum reichend. Ueber dem Herzen reine Töne, der 2. Aortenton nicht accentuiert.

Die Narbe in der linken Flanke nicht schmerzhaft.

Die rechte Niere deutlich als vergrößert palpabel, nicht schmerzhaft.

Der Urin leicht trüb, lichtgelb, sauer, spec. Gew. 1019, enthält spurweise Nucleoalbumin. Im Sediment bloß Plattenepithelien und vereinzelte Schleimkörperchen.

Patellarreflexe lebhaft, spurweises Oedem der Malleolargegend beiderseits.

Pat. ist seit mehreren Monaten menstruiert, die Menses sind 3-tägig, von mäßiger Intensität, schmerzlos.

Hämoglobingehalt des Blutes (Fleischl) 75 Proz.

Im Nativpräparat keinerlei wesentliche Veränderungen an den Erythrocyten, keine Leukocytose.

Es war nichts weniger als leicht, in diesem diagnostisch schwierigen Falle die Aetiologie der seit 2 Jahren bestehenden Hämaturie zu eruieren. Diese war ohne nachweisbare Veranlassung aufgetreten und hatte trotz der langen Dauer des Prozesses keinerlei Folgezustände hervorgerufen, mit Ausnahme der Anämie und deren Folgen. Die Harnuntersuchung ließ außer der Blutbeimengung keinerlei pathologische Bestandteile (Nieren- oder Geschwulstelemente) nachweisen, und es war die Zahl der Leukocyten im Sedimente nicht größer, als es der Blutbeimengung entsprach. Die Erythrocyten waren sehr gut erhalten, zeigten noch deutliche Färbung und Delle und waren nirgends zu Blutcylindern vereinigt.

Bei der Cystoskopie erwies sich die Harnblase als normal und konnte man das Blut aus dem linken Ureter hervorquellen sehen, während der rechtsseitigen Uretermündung klarer Harn entströmte.

Palpatorisch war die linke Niere nicht nachweisbar und konnte auch sonst nirgends in der Nierengegend ein abnormer Palpationsbefund erhoben werden. Außerdem traten hier weder spontan, noch bei Druck Schmerzen auf; nur bei starkem Drucke von hinten war die linke Nierengegend etwas empfindlich.

Dieser Befund erschwerte die Annahme, daß es sich um einen der drei sonst bei profuser Nierenblutung in erster Linie in Betracht kommenden Prozesse handle: Lithiasis, Tuberkulose oder Neoplasma der Niere.

Für die Lithiasis konnte die lange Dauer der Hämaturie angeführt werden; der Mangel eines tastbaren Tumors sprach nicht direkt gegen diese Annahme, wohl aber das Fehlen von Sand oder Gries einerseits, von Eiter- und Nierenbeckenepithelien (entsprechend der begleitenden Pyelitis) andererseits im Harn, sowie der vollkommen schmerzfreie Verlauf.

Zu Gunsten einer Tuberkulose konnte der Habitus der Patientin, die wenn auch geringe Druckempfindlichkeit der Lendengegend, die saure Reaktion und der (der Blutbeimengung entsprechende) geringe Eiweißgehalt des Urins, sowie die Dämpfung über der rechten Lungenspitze herangezogen werden. Doch war auskultatorisch über letzterer kein abnormer Befund nachweisbar und ebensowenig eine Retraktion derselben, so daß die leichte Dämpfung bei dem Mangel sonstiger Erscheinungen (Fieber, Husten, Sputum) diagnostisch nicht verwertet werden durfte.

Das mehrmalige Auftreten von stecknadelkopf- bis linsengroßen, gelblich-weißen Bröckeln im Urin, welche aus Epithelhaufen, Detritus und Krystallauflagerungen bestanden, schien auf den ersten Blick die Tuberkulose höchst wahrscheinlich zu machen, trotzdem der Nachweis von Tuberkelbacillen in denselben nicht gelang.

Wird doch die Ausschwemmung von solchen krümeligen, aus zerfallenen nekrotischen Gewebspartikeln bestehenden Massen, die auch oft keine Tuberkelbacillen enthalten, als geradezu charakteristisch für die Nierentuberkulose beschrieben.

Im vorliegenden Falle aber war dieses Auftreten von Bröckeln erst im unmittelbaren Anschluß an die Cystoskopie (und Uretersondierung) beobachtet worden, weshalb die Vermutung nahelag, dasselbe mit leichten Verletzungen der Blasen- resp. Ureterschleimhaut bei diesem Eingriff und konsekutiver Abstoßung der nekrotisierten Partien in Verbindung zu bringen.

Die starke Intensität der Blutung konnte, wie der TRANTENROTH'sche Fall zeigt, nicht gegen die Annahme eines bacillären Prozesses verwendet werden; wohl aber machten der Mangel phthisischer Symptome (im Sinne von Fieber, Nachtschweißen, konsekutivem Kräfteverfall), sowie eines palpablen Tumors einerseits, das Fehlen von Pyurie und Tuberkelbacillen im Harne andererseits das Vorhandensein einer tuberkulösen Veränderung sehr unwahrscheinlich.

Auch an das Vorhandensein eines Neoplasmas als Ursache der lange dauernden und schmerzlosen Hämaturie mußte gedacht werden, um so mehr, als gerade bei jugendlichen Individuen primäre Nierenneoplasmen relativ sehr häufig sind. Doch war der Mangel einer palpablen Geschwulst trotz zweijähriger Dauer (welche nach der Zusammenstellung von GUILLET unter 133 Fällen nur 4mal vermißt wurde), sowie das Fehlen von Kachexie und Albuminurie unter dieser Voraussetzung nicht zu erklären.

Des weiteren war an das Vorhandensein einer „Hämophilie" der Niere zu denken mit Rücksicht auf den entsprechenden SENATOR'schen Fall. Es fehlte aber hierfür sowohl die hereditäre Belastung, als auch irgendwelche Anzeichen von Hämophilie in Anamnese und Status praesens.

Mehr Berechtigung hatte die Annahme einer „Blutung aus gesunder Niere".

Unter dieser Annahme war die Beimengung von Blut ohne sonstige fremde Bestandteile, der Mangel einer tastbaren Geschwulst trotz des 2 Jahre langen Bestandes der Affektion, das Fehlen von sonstigen Beschwerden oder Kachexie leicht verständlich und auch die Einseitigkeit der Hämaturie sprach nicht dagegen.

War aber schon der Mangel nachweisbarer sonstiger nervöser Störungen und die Gleichmäßigkeit der lange Zeit anhaltenden Blutung einer solchen Annahme nicht günstig, so mußte insbesondere der vollkommen schmerzfreie Verlauf das Bestehen einer „Haematuria sine materia" sehr in Frage stellen; denn in den bisher bekannten Fällen dieser Art waren die Blutungen fast ausnahmslos mit Schmerzempfindungen in der Gegend der betroffenen Nieren vergesellschaftet, die allerdings in ihrer Intensität und in ihrem Charakter bedeutende Schwankungen aufwiesen.

In einer Reihe von Fällen erreichten die Schmerzen außerordentliche Vehemenz, so daß sie neben der Hämaturie das hervorstechendste

Merkmal des klinischen Symptomenkomplexes darstellten; sie machten sich in Form kolikartiger Schmerzanfälle geltend, oft mit Ausstrahlung in Ureter und Blase oder gegen den Nabel und bedingten den für diese Fälle oft gebrauchten Namen der „Névralgie hématurique" (Fälle von LEGUEU, GRANDIDIER, BARKER, OLIVER, SABATIER, DURHAM, ANDERSON, DEBERSAQUES, PIQUÉ und REBLAUD, THORKILD ROVSING).

In den übrigen Fällen waren die Schmerzen zwar oft nicht so sehr ausgeprägt und machten sich bloß in Form dumpfer Schmerzen, oder bloß als Gefühl von Schwere oder Kälte in der Nierengegend bemerkbar (SOKOLOFF, ISRAEL, BROCA, SCHEDE, LAUENSTEIN, GROSGLICK, THORKILD ROVSING), doch werden mit Ausnahme der Fälle von PASSET und HARRIS diesbezügliche Angaben niemals ganz vermißt.

Daß im vorliegenden Falle alle sensibeln Erscheinungen fehlten, erschwerte daher die Annahme einer Haematuria sine materia.

Der Gedanke an eine hämorrhagische Nephritis mußte schon mit Rücksicht auf die Intensität und lange Konstanz der Blutbeimengung im Urin, sowie auf den Mangel der entsprechenden Veränderungen am Cirkulationsapparat zurückgedrängt werden. Vollends verlor er jede Berechtigung durch das Fehlen von Nierenelementen und Cylindern im Sediment und die Einseitigkeit des Prozesses trotz zweijähriger Dauer.

Für die Diagnose eines Angioms, wie ein solches in einem Falle von Hämaturie auf der Klinik bei gleichzeitigem Bestande multipler Angiome in der Haut und den sichtbaren Schleimhäuten angenommen wurde, fehlte jeder Anhaltspunkt und ebenso konnte das Bestehen einer Nierenbecken- oder Ureteraffektion mangels jeglicher pyelitischer oder Obturationssymptome nicht angenommen werden.

Unter solchen Umständen wurde auf eine genaue Diagnose verzichtet und mit Rücksicht auf die starken Blutverluste, bei welchen durch längeres Zuwarten der günstige Zeitpunkt für die Operation versäumt werden konnte, der Patientin die Explorativoperation vorgeschlagen.

Doch brachte dieselbe nicht die erhoffte Klarheit. Bei der Ausschälung der Niere erwies sich dieselbe als nicht vergrößert und ließ palpatorisch keine pathologische Veränderung erkennen. Nun wurde sie behufs genauer Inspektion aus der Tiefe hervorgeholt; bei dieser Vorlagerung rissen Arteria und Vena renalis ab, weshalb die nur mehr am Ureter hängende Niere exstirpiert werden mußte.

Dieselbe war zwar der allgemeinen Anämie entsprechend sehr blaß, zeigte aber sonst weder an der Oberfläche, noch am Durchschnitt irgendwelche pathologische Veränderungen. Am Nierenbecken zeigten sich normale Verhältnisse und auch die Sondierung des Ureters gegen die Blase zu ging ohne Hindernis vor sich.

Da die ganze Operation und selbst das Durchreißen der Arterie und Vene ohne größere Blutverluste einherging, mußte man nunmehr die Annahme einer „lokalen Hämophilie" vollends fallen lassen.

Durch die Nierenexstirpation wurde die Hämaturie sofort zum Verschwinden gebracht und es lag daher nach dem makroskopischen Befunde die Berechtigung vor, dieselbe als „Blutung aus gesunder Niere" aufzufassen.

Daß es sich in Wirklichkeit jedoch um ein pathologisch verändertes Organ handelte, erwies die histologische Untersuchung desselben.

Dieselbe konnte ich mit den Hilfsmitteln des pathologisch-anatomischen Institutes durchführen und möchte ich dem Vorstande desselben, Herrn Prof. A. WEICHSELBAUM, hierfür, sowie für die gütige Durchsicht der Präparate auch an dieser Stelle meinen ergebensten Dank aussprechen.

Für die Untersuchung wurden sowohl in Alkohol, als in einem Gemisch von Formalin und MÜLLER'scher Flüssigkeit gehärtete Organstücke verwendet; die Schnitte wurden mit Hämatoxylin-Eosin, Hämalaun-Eosin und nach VAN GIESON gefärbt.

An denselben zeigt die fibröse Kapsel normales Verhalten und die pathologischen Veränderungen des Parenchyms betreffen hauptsächlich die MALPIGHI'schen Körperchen. An denselben sind die Gefäßschlingen der Glomeruli öfters streckenweise ihres Epithelbelages beraubt, so daß sie nackt vorliegen. Im Kapselraume findet man stellenweise rundliche, zellige Gebilde, welche sich mit Eosin gut färben, jedoch keinen Kern besitzen und als abgestoßene nekrotische Epithelien aufzufassen sind. Manchmal findet man statt derselben bloß schollige Gebilde im Kapselraum, welche sich mit Eosin noch gut färben lassen. Außerdem findet man an einzelnen Stellen auch gut erhaltene rote Blutkörperchen. Die Epithelien der BOWMAN'schen Membran befinden sich an zahlreichen Stellen im Zustande der Proliferation und Auflockerung.

An einzelnen Schnitten sieht man verödete Glomeruli in Form von kleinen, rundlichen Gebilden mit geringem Kerngehalt.

Die Harnkanälchen enthalten stellenweise zusammengebackene schollige Massen; außerdem zeigen die Epithelien der gewundenen Kanälchen trübe Schwellung.

An den Blutgefäßen ist weder stärkere Füllung, noch eine pathologische Veränderung ihrer Wand zu erkennen.

Nun sind diese vorgefundenen histologischen Veränderungen an der Niere keineswegs geeignet, das klinische Symptomenbild ohne weiteres erklärlich zu machen.

Zwar wird durch den histologischen Befund die Möglichkeit einer Nierenblutung leicht verständlich, denn wir finden schwere Schädigungen der MALPIGHI'schen Körperchen. Die Zellen der BOWMAN'schen

Membran, welchen ein so wesentlicher Anteil an der Undurchlässigkeit der Niere für im Blute kreisende corpusculäre Elemente zukommt, sind im Zustande der Auflockerung und Proliferation, es finden sich im Kapselraume abgestoßene Epithelien, ja einzelne Gefäßschlingen sind sogar völlig ihres Epithelbelages entblößt, und so kann es denn nicht auffallend erscheinen, wenn dann die roten Blutkörperchen in den Harnwegen erscheinen, sei es nun per diapedesin oder per rhexin.

Merkwürdig bleibt es immerhin, daß das Blut in dem Kapselraum und den Harnkanälchen nicht massenhafter vorfindlich ist. Man hätte dies nach dem klinischen Bild wohl erwartet, insbesondere wenn man bedenkt, wie viel Blut man bei der hämorrhagischen Nephritis an den Schnitten zu sehen bekommt, trotzdem der Urin viel weniger davon enthält, als dies hier der Fall war.

Diesbezüglich wäre darauf hinzuweisen, daß in den Fällen von „Haematuria sine materia", soweit histologische Befunde vorliegen, ebenfalls sich nur spärlich Blut in der Niere nachweisen ließ; in einem Falle (STAVELY) wird sogar ausdrücklich das vollkommene Fehlen von Blut hervorgehoben („No blood in the tubules was seen in the sections").

Ganz besonders auffallend ist es, daß, während in der exstirpierten Niere sich eine chronische Glomerulonephritis findet, die andere Niere vollkommen normales physiologisches Verhalten aufwies.

Nun sind zwar in mehreren Fällen von Nierenexstirpation wegen einseitiger Hämaturie entzündliche Prozesse in dem entfernten Organ nachgewiesen worden, wobei die andere Niere keinerlei Störungen aufwies. In den Publikationen von POIRIER und DE KEERSMAECKER wird sogar ausdrücklich das Vorhandensein einer einseitigen chronischen Nephritis hervorgehoben; doch handelte es sich in diesen Fällen um sklerosierende, interstitielle Entzündungsprozesse und läßt sich in denselben die Einseitigkeit des Prozesses vielleicht dadurch erklären, daß hier es sich um aufsteigende Infektion von den Harnwegen aus handelt, wie dies THORKILD ROVSING für SABATIER's Fall annimmt, den er als Pyelonephritis auffaßt. Die Einseitigkeit pyelonephritischer Prozesse ist lange bekannt und leicht verständlich.

In unserem Falle hingegen betreffen die Schädigungen fast ausschließlich die Glomeruli, und dieses pathologisch-histologische Verhalten giebt uns Anhaltspunkte betreffs des Weges, auf welchem die den pathologischen Prozeß hervorrufenden Noxen in die Niere eingedrungen sein dürften. Wie bei jeder Glomerulonephritis, ist wohl auch hier hämatogene Infektion resp. Intoxikation für die pathologische Veränderung verantwortlich zu machen; dadurch aber wird die Einseitigkeit der Affektion unverständlich, welche beim Eindringen der Noxen von den Harnwegen aus leicht erklärlich wäre.

Freilich könnte man daran erinnern, daß in der Norm niemals

alle Nierengefäße gleichmäßig durchströmt werden und daher auch die mit dem Blute den Glumerulusschlingen zugeführten Schädlichkeiten, welche daselbst entzündungserregend wirken, keineswegs alle MALPIGHI-schen Körperchen mit gleicher Intensität affizieren. Damit erklärt man ja die allgemein bekannte Thatsache, daß die Nephritis sich niemals über beide Nieren gleichmäßig erstreckt und insbesondere die akute Glomerulonephritis durchaus nicht diffus, sondern in Form von umschriebenen Herden auftritt.

Nun könnte man sich vielleicht vorstellen, daß in dem vorliegenden Falle diese Ungleichmäßigkeit in der Verbreitung der Krankheitserreger sich in der Weise manifestierte, daß die beiden Nieren in verschiedener Intensität von denselben betroffen wurden. Die weniger affizierte rechte Niere konnte dann nach dem Cessieren der Noxeneinwirkung sich ad integrum restituieren, während in der stärker erkrankten linken Niere die Schädigung der MALPIGHI'schen Körperchen nicht mehr ausgeglichen werden konnte.

Setzt nun schon die Einseitigkeit des Prozesses der Deutung des Falles als chronischer Glomerulonephritis außerordentliche Schwierigkeiten entgegen, so müssen die letzteren noch wesentlich durch den völligen Mangel der entsprechenden Veränderungen am Cirkulationsapparat gesteigert werden. Daß in den oben erwähnten Fällen von einseitiger Hämaturie mit histologisch nachgewiesenen Entzündungsherden in der einen Niere ebenfalls keine Veränderungen am Cirkulationsapparat nachgewiesen werden konnten, beweist blos die Multiplizität solcher Vorkommnisse, kann aber keineswegs über die Schwierigkeiten einer Erklärung derselben hinweghelfen.

Vielmehr muß dadurch der Verdacht geweckt werden, daß es trotz der Aehnlichkeit im pathologisch-histologischen Bilde sich hier um eine ätiologisch ganz andere Form handelt, als bei der gewöhnlichen Glomerulonephritis; dafür spricht, daß auch der klinische Symptomenkomplex sich von dem dieser letzteren weitaus unterscheidet.

Ein abschließendes Urteil hierüber zu fällen, ist aber derzeit unmöglich; denn wir befinden uns in Bezug auf die „Haematuria sine materia" noch auf einer Stufe, die GUYON mit den Worten kennzeichnete: „Nous sommes encore dans la période, où il convient d'apporter des materiaux."

Ein eigentümliches Verhalten zeigte im vorliegenden Falle die Diurese nach der Nephrektomie. Wie nämlich die Betrachtung der in Tabelle I (s. p. 435) zusammengestellten Daten, und noch anschaulicher die aus denselben konstruierte Kurve der Fig. 1 (s. p. 436) ergiebt, erreichte die Harnmenge wenige Tage post operationem nicht bloß die vor derselben innegehabte Höhe, sondern überstieg dieselbe sogar beträchtlich,

Tabelle I.

Datum	Harnmenge	Specif. Gewicht	Anzahl d. Stühle	Gehalt an festen Bestandteilen n. HAESER	Bemerkungen über den Harn	
23. Aug.	1000	1022	1	51,26	sauer, blutig gefärbt	
24. „	1000	1020	1	46,60		
25. „	1100	1023	1	58,95		
26. „	1000	1020	1	46,60		
27.[1]) „	350	1022	0	17,94	sauer, klar, goldgelb, kein Blut, kein Albumen	Kein Albumen, kein Blut
28. „	800	1018	0	33,55	Im Sediment viele Plattenepithelien, einzeln und in Rasen, wetzsteinförmige Harnsäurekrystalle, einzelne Leukocyten, keine Nierenelemente	
29. „	970	1019	0	42,94	Leicht getrübt, sauer, goldgelb, ohne fremde Beimengung	
30. „	1350	1017	0	53,47	sauer, lichtgelb	
31. „	1300	1020	1	60,58		
1. Sept.	1300	1016	1	48,46	schwach sauer	
2. „	1500	1014	0	48,93	sauer	
3. „	2100	1014	0	68,40	Im Sediment zahlreiche Leukocyten, keine Erythrocyten, Krystalle von phosphorsaurem Kalk und Ammoniakmagnesia, Blasen- und Nierenbeckenepithelien	
4. „	1200	1016	1	44,74	Schwach alkalisch, etwas Harn mit dem Stuhl abgegangen	
5. „	?	1015	6	—	Fast der ganze Harn mit den Stühlen verloren gegangen	
6. „	1200	1016	0	44,74	Im Sediment viele Leukocyten und Blasenepithelien	
7. „	1400	1017	0	55,45	Enthält spurweise Nucleoalbumin, Indican vermehrt, kein Aceton	
8. „	2000	1015	1	69,90		
9. „	1400	1017	1	55,45		
10. „	1200	1018	1	50,33	Mit den Stühlen etwas Urin verloren gegangen, derselbe ist sauer, im Sediment Leukocyten, einzelne Harnsäurekrystalle und Plattenepithelien	
11. „	1200	1019	0	53,12		

so daß nunmehr die eine Niere mehr Flüssigkeit secernierte, als früher beide Nieren zusammen.

Zum Verständnis dieses auffallenden Verhaltens ist es notwendig, etwas näher auf das Kapitel der Kompensation einseitiger Nierenexstirpation einzugehen, welches bislang noch nicht nach allen Richtungen hin erschöpfend studiert ist.

Die betreffenden Untersuchungen beschäftigen sich nämlich fast ausschließlich mit dem Studium der konsekutiven Hypertrophie des zurückbleibenden Organes. Man suchte zu eruieren, ob es sich hierbei um Hyperplasie oder Hypertrophie handle und inwieweit das hypertrophische Organ imstande sei, alle Harnbestandteile aus dem Körper herauszuschaffen; das Verhalten vor dem Eintritt der Hypertrophie jedoch blieb fast ganz unberücksichtigt und nur vereinzelte Untersuchungen über das Verhalten der Harnsekretion in den ersten Tagen post operationem liegen vor.

1) Operationstag.

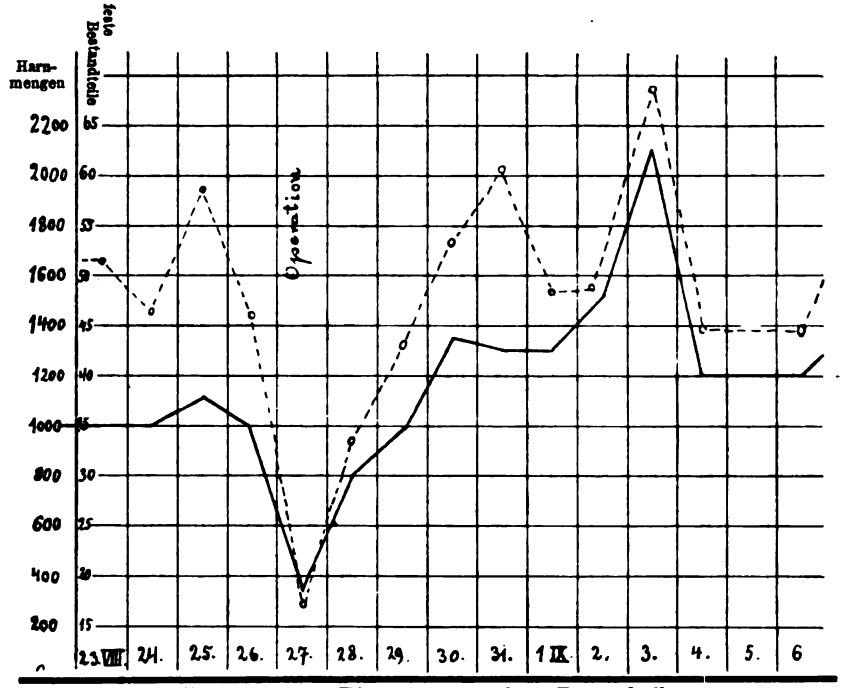

Fig. 1. ——— Diurese, – – – feste Bestandteile.

Rosenstein machte gelegentlich einer Arbeit über kompensatorische Nierenhypertrophie einmal die Erfahrung, daß ein Hund schon am Tage nach der Operation 340 ccm Urin (mit 26,9 g $\dot{U}$) entleerte gegenüber einer Harnmenge von 305, 310, 300 resp. 25,71, 25,63 und 25,10 g $\dot{U}$ vor der Operation, mithin schon damals völlige Kompensation eingetreten war. Viel ausführlicher und klarer sind die merkwürdigerweise wenig gekannten Versuche von Penzoldt und Fleischer.

Diese suchten durch das Experiment festzustellen, „ob die übrigbleibende Niere die Funktionen der anderen nach deren Wegnahme sofort übernimmt oder ob längere oder kürzere Zeit hindurch eine Retention von Harnbestandteilen im Organismus stattfindet und wie sich dabei wachsende und ausgewachsene Tiere verhalten". Nun fand sich bei ihrem Versuch am noch wachsenden Tiere ein ganz ähnliches Verhalten der Harnsekretion, wie in unserem (ein noch in der Wachstumsperiode befindliches Mädchen betreffenden) Falle; es trat auch dort einige Tage post operationem eine Harnflut auf (trotzdem stets dieselbe Kost gereicht wurde). Infolgedessen verlaufen die beiden das Verhalten der Diurese veranschaulichenden Kurven der Figuren 1 und 2 fast vollkommen gleich. Hier wie dort sehen wir am 1. Tage die Harnmenge auf die Hälfte (oder noch weniger) herabsinken, am 3. Tage aber schon ihren vollen Wert erreichen, um von da ab noch weiter anzusteigen und innerhalb einiger Tage (bei Fleischer und

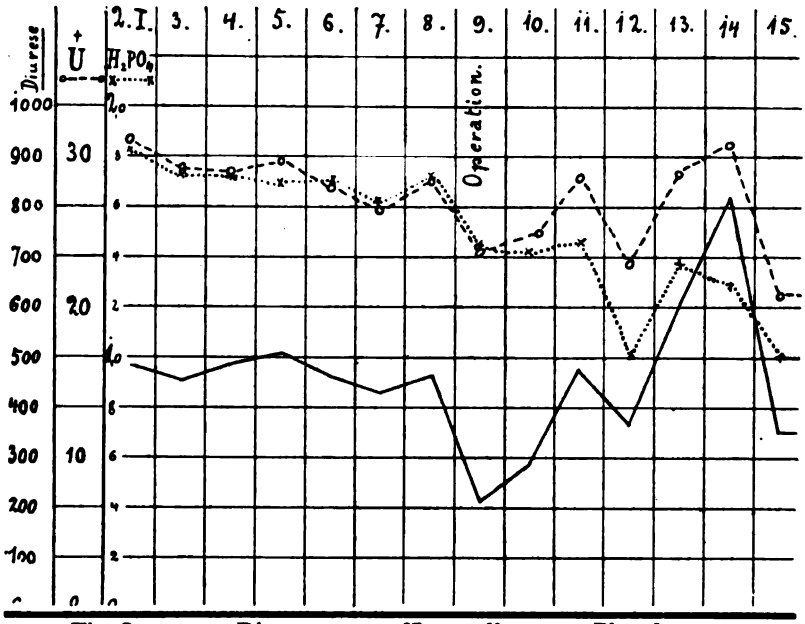

Fig. 2. —— Diurese, – – – Harnstoff, ····· Phosphorsäure.

PENZOLDT am 6., in unserem Falle am 8. Tage) die doppelte Höhe der vor der Operation innegehabten Werte zu erreichen und von da sofort rapid abzusinken [1]). Diese Uebereinstimmung mit dem Experiment am völlig gesunden Tier aber verleiht dem in unserem Falle beobachteten Verhalten erhöhte Bedeutung, und es muß sich nunmehr die Frage aufwerfen, wodurch dieser paradoxe Anstieg der Diurese bedingt sei.

Zur Beantwortung derselben ist es notwendig, sich über die Ursachen der (vor dem Eintritt der Hypertrophie statthabenden) funktionellen Kompensation klar zu werden. Es ist dies um so interessanter, als dieselben wohl auch für die sich einstellende Hypertrophie des Organes verantwortlich zu machen sind.

NOTHNAGEL sprach sich dahin aus, daß diese Mehrleistung der Niere durch die Anhäufung harnfähiger Substanzen im Blute ausgelöst werde.

„Die stärker funktionierende Drüse wird reichlicher von Blut durchströmt . . . In dem Zeitmoment nun, in welchem die eine Niere entfernt wird, während die Körpergewebe (Leber u. s. w.) fortfahren, Harnstoff und die anderen harnfähigen Substanzen zu bilden, muß eine gewisse zeitweilige Anhäufung derselben im Blute stattfinden. Dieses

1) Im vorliegenden Falle erreichte die Diurese 5 Tage nachher nochmals fast diese Höhe (s. Tabelle), um fortan in normalen Grenzen zu bleiben.

Blut durchströmt die restierende Niere, das in ihm befindliche Plus von harnfähigen Substanzen regt die Epithelien der Harnkanälchen (und Gefäßknäuel) zu gesteigerter Thätigkeit an und auf diese Weise entledigt sich das Blut durch die Funktionsvermehrung der einen Niere des Ueberschusses an den exkrementellen Stoffen . . ."

Diese für die kompensatorische Ausscheidung der festen Harnbestandteile sicher richtige Annahme kann aber für die Harnwassersekretion wohl kaum Anwendung finden. Handelt es sich doch dabei um zwei ganz verschiedene Funktionen der Niere, die auch an verschiedene Gewebe gebunden sind. Während die Exkretion der festen Bestandteile in den Epithelien der gewundenen Harnkanälchen stattfindet und eine Funktion von Drüsenzellen darstellt, muß die Wasserabscheidung (zumindesten zum größten Teile) in die Glomeruli verlegt werden und ist von physikalischen Faktoren (Druck und Geschwindigkeit in den Blutgefäßkapillaren) abhängig.

Erwiesen wird die Unabhängigkeit der Kompensation von Harnstoff- und Harnwasserausscheidung durch den differenten Verlauf der Kurven in der Fig. 2.

Während die die Harnstoff- und Phosphorausscheidung veranschaulichenden oberen Kurven fast auf gleicher Höhe wie vor der Operation sich erhalten, mithin auch in den ersten Tagen keinerlei Retention von festen Bestandteilen statthat, zeigt die Kurve der Wasserausscheidung wesentlich anderen Verlauf, es kommt, in Bezug auf letztere, die Kompensation erst langsam zustande.

Damit ist wohl erwiesen, daß diese letztere nicht durch Anhäufung von festen Bestandteilen im Blute ausgelöst wird.

Man wird vielmehr daran denken, diese Steigerung der Harnwassersekretion mit dem gesteigerten Gehalte des Blutes an Wasser in Zusammenhang zu bringen.

Wissen wir doch, daß Vermehrung und Verminderung des Wassergehaltes des Blutes in hohem Maße auf die Wasserabsonderung durch die Niere wirkt. Infolge des Wegfalles des einen Wasserexkretionsapparates durch die Nephrektomie wird nun sicher die Wasserausscheidung behindert und es wird ein erhöhter Wassergehalt des Blutes resultieren müssen. Während nämlich die Ausscheidung der festen Bestandteile durch Drüsenzellen geschieht und diese vermöge ihrer Reservekraft befähigt sind, sofort die doppelte Arbeitsleistung zu vollbringen, kann die von physikalischen Faktoren abhängige Wasserausscheidung nicht sofort im vollen Umfange sich den neuen Verhältnissen anpassen, die Diurese erreicht erst nach mehreren Tagen ihre vor der Operation innegehabten Werte und es kommt daher zur Retention von Wasser im Organismus.

Damit ist auch der paradoxe Anstieg der Diurese über das Normale hinaus dem Verständnisse nähergerückt. Um sich der in den ersten Tagen retinierten Wassermenge zu entledigen, muß die Niere dann durch einige Tage noch mehr als normale Mengen Urins aus dem Organismus schaffen, um dann erst aufs normale Niveau ihrer Thätigkeit herabzugehen.

Dieser Erklärung widersprechen scheinbar die Erfahrungen von Bock und Hoffmann, sowie von Külz.

Diese Autoren fanden, daß die Niere beim Fortschaffen von Wasser aus dem Organismus über eine ganz außerordentliche Leistungsfähigkeit verfügt, so daß es zu einer Retention von Wasser nicht kommen kann.

Nun beziehen sich aber diese Angaben auf erwachsene Tiere, für welche die betreffenden Untersuchungen über kompensatorische Nierenthätigkeit (Fleischer und Penzoldt, Sacerdotti) in der That ergeben haben, daß es in diesen Fällen zu keiner nennenswerten Retention von Wasser kommt (indem schon am 2. Tage ebensoviel oder noch mehr Wasser durch die Niere ausgeschieden wird, als vor der Operation), und ebenso wenig zur konsekutiven Harnflut.

So wäre denn das differente Verhalten der Diurese damit zu erklären, daß sich die Nieren von wachsenden und von ausgewachsenen Individuen in Bezug auf die Fähigkeit erhöhter Wasserausscheidung verschieden verhalten. Ueber das Warum? aber auch nur Vermutungen auszusprechen, wäre mehr als gewagt.

Litteratur.

1) Anderson, The Lancet, 1889.
2) Barker, The Lancet, 1885.
3) Bock und Hofmann, Ueber eine neue Entstehungsweise von Melliturie. Arch. f. Anat. u. Physiol., 1871.
4) Broca, Hémophilie rénale et hémorrhagies rénales sans lésion connue. Ann. d. malad. des organ. génito-urin., 1894.
5) Debersaques, Un cas d'hématurie rénale essentielle. Annal. de la Soc. belge de chir., 1898.
6) de Keersmaecker, Néphrite chronique unilatérale avec hématurie continue datant de deux ans et demi (Néphrectomie, Guérison). Annal. de la Soc. belge de chir., 1897.
7) Durham, Brit. med. Journ., 1872.
8) Fleischer u. Penzoldt, Ueber den Einfluß einseitiger Nierenexstirpation auf die Zusammensetzung des Harnes. Sitzungsber. d. physik.-medic. Soc. zu Erlangen, 1882.
9) Grandidier, Die Hämophilie oder die Bluterkrankheit. Leipzig 1855.
10) Grosglick, Ueber Blutungen aus anatomisch unveränderten Nieren. Volkmann's Samml. klin. Vortr., N. F., 1897, No. 203.
11) Guyon, Ann. de malad. des organes génito-urin., 1897.

12) Harris, Renal hematuria without known lesions. Philadelphia med. Journ., 1898.
13) Israel, Erfahrungen über Nierenchirurgie. Arch. f. klin. Chir., Bd. 47, 1894.
14) Klemperer, Ueber Nierenblutungen bei gesunden Nieren. Dtsch. med. Wochenschr., 1897.
15) Külz, Untersuchungen über Hydrurie. Eckhard's Beitr. z. Physiol., Bd. 6, 1872.
16) Lauenstein, Zur Chirurgie der Nieren. Dtsch. med. Wochenschr., 1887.
17) Legueu, Des névralgies rénales. Annal. des malad. des organ. génito-urin., 1891.
18) Nothnagel, Ueber Anpassungen und Ausgleichungen bei pathologischen Zuständen. Zeitschr. f. klin. Med., Bd. 11.
19) Oliver, Internat. Clinics, 1895.
20) Passet, Ueber Hämaturie und renale Hämophilie. Centralblatt f. d. Krankheiten d. Harn- u. Sexualorg., 1894.
21) Piqué u. Reblaud, Hématuries rénales graves sans substratum anatomique. Hémophilie rénale. Annal. des organ. gén.-urin., 1895.
22) Poirier, Semaine médicale, 1898, p. 215 et 254.
23) Rosenstein, Ueber komplementäre Hypertrophie der Nieren. Virchow's Arch., Bd. 53.
24) Sabatier, Névralgie hématurique. Rev. de chir., 1889.
25) Sacerdotti, Ueber die kompensatorische Hypertrophie des Niere. Virchow's Arch., Bd. 146.
26) Schede, Neue Erfahrungen über Nierenexstirpation. Jahrb. d. Hamb. Staatskrankenanstalten, 1889.
27) Socoloff, Ueber einen Fall von wiederkehrender Nierenblutung im Zusammenhang mit jedesmaliger Erkältung der Integumenta communia. Berl. klin. Wochenschr., 1874.
28) Stavely, Bull. John Hopkin's Hospital, IV, 1893.
29) Thorkild Rovsing, Ueber unilaterale Hämaturien zweifelhaften Ursprungs und ihre Heilung durch Nephrotomie. Centralbl. f. d. Physiol. u. Pathol. d. Harn- u. Sexualorg., 1898.
30) Trantenroth, Mitteil. a. d. Grenzgeb. d. Med. u. Chir., Bd. 1.

Aus der I. chirurgischen Universitätsklinik (Hofrat ALBERT) in Wien.

Nachdruck verboten.

XV.

Hydrops hypostrophos und Hydrops articulorum intermittens.

Von

Docent Dr. **Hermann Schlesinger** in Wien.

Trotzdem die Zahl der beobachteten Fälle von Hydrops articulorum intermittens in steter Zunahme begriffen ist, kann man keineswegs behaupten, daß die Affektion zu den gewöhnlichen gehört. Auch jene Aerzte, welche ein großes Krankenmaterial zur Verfügung haben, sehen das Leiden nur ausnahmsweise.

Dasselbe ist dadurch charakterisiert, daß zumeist bei einem vollkommen gesunden Menschen, oft anscheinend ohne veranlassendes Moment, eine Schwellung eines oder mehrerer Gelenke auftritt, nach mehrtägigem Bestande verschwindet, um nach kürzerer oder längerer Zeit wiederzukehren. Die Schwellung ist oft sehr erheblich, häufig, aber nicht immer schmerzhaft; die Haut über dem erkrankten Gelenke ist in der Regel nicht gerötet, Fieber besteht in der Regel nicht. In der anfallsfreien Zeit ist eine anatomische Veränderung des Gelenkes nicht nachweisbar. Sehr oft, aber keineswegs immer, tritt der Hydrarthros in ganz regelmäßigen Intervallen auf, wiederholt sich dann durch Monate und Jahre, schwindet mit oder ohne Behandlung, um häufig nach längerer Zeit sich wieder zu zeigen und dann wieder durch Monate oder Jahre mit Intermissionen von gleicher oder verschieden langer Dauer das betreffende Individuum zu befallen. Weitaus am häufigsten ist ein Kniegelenk erkrankt, bisweilen erscheinen beide Kniegelenke affiziert, indem sie entweder gleichzeitig oder alternierend anschwellen. Bisweilen ist gleichzeitiges Befallensein mehrerer Gelenke vorhanden; es scheint keine Artikulation vollständig von dem Leiden verschont zu sein.

In vielen Fällen bestehen Begleiterscheinungen, welche Anhaltspunkte gewähren, durch welches Grundleiden die intermittierenden An-

schwellungen hervorgerufen wurden. So entstand in einem Falle v. BRINKEN's ein Milztumor, welcher gleichzeitig mit dem Rückgange der Hydrarthrose verschwand. Auch in der Beobachtung NICOLAYSEN's wird das Vorhandensein eines Milztumors erwähnt; der Patient stammte aus einer Intermittensgegend; die Gelenkschwellung wurde durch zweimonatlichen Gebrauch von Arsenik zum Verschwinden gebracht. In einem Falle MOORE's war ein Milztumor nach Intermittens zurückgeblieben; Chinin hatte aber keinen Erfolg.

Es scheint also in seltenen Fällen die intermittierende Gelenksschwellung durch Malaria bedingt zu sein. Die Häufigkeit dieses ätiologischen Momentes bei der uns interessierenden Affektion dürfte überschätzt worden sein, ich finde wenigstens keinen Anhaltspunkt, noch weitere der mitgeteilten Beobachtungen auf Malaria zu beziehen. Umgekehrt findet man in der Litteratur über Malaria fast gar keine Notizen über Gelenkschwellungen. MANNABERG erwähnt in seiner vorzüglichen Monographie über Malaria ganz kurz (p. 311), daß sehr wenig über Gelenkerkrankungen im Verlaufe der Malariainfektion bekannt sei, citiert FAYSER, welcher angiebt, daß in Indien Rheumatismus (ohne nachfolgende Endocarditis) als häufige Komplikation der Malaria erscheint, und meint mit VERNEUIL, daß in dem „Malariarheumatismus" eher Gelenkneuralgien infolge der Malaria vermutet werden müßten.

In einem Falle GARRÉ's bestand eine erhebliche, allmählich zunehmende Verdickung der Knöchel bei allmonatlichen Anschwellungen des Fußgelenkes zumeist im Anschlusse an stärkere Bewegungen, begleitet von Temperatursteigerungen. Die Aufmeißelung des Malleolus internus führte zur Bloßlegung eines centralen Knochenabscesses und damit zum Verschwinden der intermittierenden Hydropsie. (Der oft citierte Fall von EHRICH gehört nicht hierher, weil allem Anscheine nach kein recidivierender Hydrops vorgelegen hatte.)

Es dürfte also bisweilen eine intermittierende Gelenkschwellung durch eine Entzündung in der Umgebung des Knochens bedingt sein.

In wieder anderen Beobachtungen dürfte die Affektion durch eine Infektion bedingt sein. So teilt mir Hofrat ALBERT mit, daß er bei einem Gonorrhoiker seit langer Zeit eine intermittierende Anschwellung eines Kniegelenkes mit vollkommen normalem Zustande des Gelenkes in den Intervallen beobachte, bei welchem jedesmal die Anschwellung mit einer Exacerbation des gonorrhoischen Prozesses einhergehe. ROSENBACH nimmt sogar an, daß der Hydrops intermittens nur eine Abart des akuten und subakuten Gelenkrheumatismus sei und einer nicht sehr mächtigen und daher keine allgemeine Reaktion hervorrufenden Invasion von Entzündungserregern in die Gelenke seine Entstehung verdanke. Diese Hypothese hat bisher durch klinische

Untersuchungen keine solche Unterstützung gefunden, daß sie generalisiert werden könnte. In manchen Fällen mag sie aber wohl zu Recht bestehen.

Mitunter ist eine Intoxikation (FÉRÉ) als Ursache des intermittierenden Hydrarthros zu beschuldigen. Ob die Autointoxikation wirklich eine so bedeutsame Rolle in der Aetiologie der Affektion spielt, wie mehrere, besonders französische Autoren meinen, ist bisher unbewiesen; jedoch hat diese Anschauung viel für sich.

Bisweilen ist die Affektion nur das Vorläuferstadium einer dauernden anatomischen Gelenksveränderung, wie dies eine interessante Beobachtung FÉRÉ's zeigt. In diesem Falle, bei einem zur Zeit des Krankheitsbeginnens etwa 46-jähr. Paralytiker, trat durch lange Zeit eine alle 3 Wochen sich wiederholende Schwellung verschiedener Gelenke auf, welche zuletzt von Arthropathien mit anatomischen Veränderungen gefolgt war. Vielleicht ist eine Beobachtung HARTMANN's und die MOORE's, NASSE's auch so zu deuten.

Endlich mag manchmal die intermittierende Anschwellung der Gelenke auf dem Boden einer uratischen Diathese entstehen. (Vielleicht ein Fall GRANDIDIER's.)

Lues (FRIEDENBERG) und Tuberkulose (COLONNA) werden mitunter beschuldigt, die Erkrankung veranlaßt zu haben. Die Möglichkeit ist zuzugeben, ein Beweis für diese Annahme ist bisher nicht erbracht.

Man ersieht aus obiger Aufzählung, daß die intermittierende Gelenkschwellung durch sehr verschiedene Ursachen bedingt sein kann, also ätiologisch nicht einheitlicher Natur ist, und schließen wir uns hiermit vollkommen den Ausführungen SENATOR's an. Es ist auch die Möglichkeit nicht ausgeschlossen, daß noch weitere ätiologische Momente für den recidivierenden Hydrarthros gefunden werden dürften. In den oben angeführten Fällen nun ist die Schwellung Symptom einer anderweitigen Krankheit (Malaria, Knochenerkrankung, anatomische Gelenkserkrankung etc.), und dürfte es sich empfehlen, dieses andere Krankheiten begleitende oder einleitende Gelenkleiden als symptomatischen Hydrops intermittens zu betrachten, ohne daß für alle Fälle eine strenge Sonderung von der idiopathischen Form durchführbar wäre.

Ueberblickt man die bisher mitgeteilten Fälle von intermittierendem Hydrarthros, so findet man eine ganz stattliche Zahl von Fällen, in welchen eine der oben angeführten Ursachen sich für das Auftreten des Leidens nicht ausfindig machen ließ. Die Affektion hat sich nach einem geringfügigen Trauma oder auch ohne ein solches (zumeist bei nervösen Individuen) entwickelt und dauerte durch Monate und Jahre hindurch in gleicher Weise an; ein anderer krankhafter Zustand des Organismus läßt sich nicht nachweisen, oder es besteht eine Nerven-

affektion. Fälle dieser Art stellen jene Form des intermittierenden Hydrops dar, welche die Aufstellung einer besonderen Krankheitsgruppe rechtfertigen würde. Wir werden späterhin noch die Beziehungen dieser eigenartigen Affektion zu anderen akuten, recidivierenden Schwellungen am Körper zu erörtern und damit auch der Frage näher zu treten haben, ob wir auch fernerhin dem „Hydrops articulorum intermittens" einen besonderen Platz in der Nosographie einzuräumen haben.

Im ganzen habe ich 55 Beobachtungen (mit den eigenen) von intermittierendem Hydrarthros sammeln können. Davon gehören 14 (nicht alle sichergestellt) dem symptomatischen Hydrarthros, 41 also derjenigen Form der rekurrierenden Gelenksschwellung an, bei welcher außer nervösen keine anderweitigen Affektionen bestehen.

Bevor ich auf die nähere Besprechung dieser Fälle eingehe, will ich meine neuen Beobachtungen hier mitteilen, von denen ich eine dank der Liebenswürdigkeit Hofrat ALBERT's und Docent EWALD's auf der I. chirurgischen Klinik erheben konnte.

Fall 1. Dr. Sigmund V., 44 Jahre alt, Advokat in Wien. Bis zum Jahre 1894 war Dr. V. mit einer einzigen Ausnahme vollkommen gesund gewesen. Keinerlei hereditäre oder familiäre Belastung. Vor 20 Jahren bestand durch einige Wochen eine angeblich rheumatische, mit Schmerzen verbundene Affektion an der Außenseite des l. Oberschenkels. Ob damit eine Anschwellung einhergegangen ist, kann Pat. nicht angeben. Im November 1894 hatte Kranker zum ersten Male die Affektion, welche sich dann im Jahre 1896 und 1898 beide Male wieder im November wiederholte. Ein veranlassendes Moment weiß Dr. V. nicht anzugeben; ein erhebliches Trauma hat nicht stattgefunden; an Intermittens hat er nie gelitten. Pat. ist in Bezug auf geistige Getränke sehr mäßig, nicht nervös. Luetische oder gonorrhoische Infektion wird in Abrede gestellt. Keine Excesse in venere.

Die Anfälle traten in ganzen Serien auf; die drei Serien von Attacken begannen stets im November und hörten im März auf. Die einzelnen Anfälle verliefen stets in ganz gleicher Weise. Eingeleitet wurden die Attacken durch ziehende Schmerzen im l. Knie, welche durch einige Tage anhielten und dann vergingen. Nach 10—11 Tagen stellten sich neuerlich Schmerzen, diesmal gefolgt von einer sehr erheblichen Anschwellung des l. Knies ein, welche 3 Tage dauerte. Dann folgte ein freies Intervall von 7 Tagen, welches unterbrochen wird von neuerlichem heftigem, 1-tägigem Prodromalschmerze, welchem eine einen Tag wachsende Schwellung des Kniegelenkes nachfolgt; einen weiteren Tag bleibt das Maximum der Schwellung bestehen, dann schwindet letztere in 24 Stunden. Von der Akme einer Attacke bis zur nächsten Akme verfließen genau 11 Tage. Die Anschwellung ist äußerst schmerzhaft. Oedem an anderen Körperstellen hat Dr. V. nicht beobachtet, jedoch eine andere interessante Wahrnehmung gemacht. Zu gleicher Zeit mit den prodromalen Schmerzen stellt sich jedesmal, ohne daß Pat. mehr trinkt, ein äußerst quälender Harndrang ein. Pat. muß jede Viertelstunde urinieren; die Urinmenge ist in dieser Zeit in den ersten 24 Stunden regelmäßig um mehr als die Hälfte

größer als die gewöhnliche Tagesmenge. Mit dem Anwachsen der Anschwellung tritt Polyurie und Pollakiurie zurück. Die Attacken werden im März schwächer und verschwinden dann vollkommen auf die Dauer von $1^1/_2$ Jahren. Im Dezember der Jahre mit Anfällen bemerkte Pat. stets eine Abnahme des Umfanges des Oberschenkels, welche bis März stetig fortschritt und sich dann rasch rückbildete.

Pat. wurde oft von mir eingehend untersucht. Herz, Lunge, überhaupt die inneren Organe erwiesen sich als vollkommen gesund. Im Urin wurde nie Albumen oder Saccharum gefunden; kein Abgang von Steinen mit dem Harne, keine Uraturie. Auch bei der quantitativen Bestimmung der in 24 Stunden ausgeschiedenen Harnsäuremenge ergab sich keine Abweichung von den Normalzahlen. Die Milz war perkutorisch nicht vergrößert, nicht palpabel.

Der Status nervosus ergab vollkommen normale Verhältnisse im Gebiete der Hirnnerven, der oberen Extremitäten, des Rumpfes. Außer der oben erwähnten Atrophie der Oberschenkelmuskulatur l. auch an den Beinen normales Verhalten. Patellarreflexe vorhanden. Keine Andeutung eines Romberg'schen Phänomens. Die Gefäße (Arterien), an den unteren Extremitäten zeigen keine Anomalie. Zur Zeit der Attacken ist bisweilen die Temperatur durch Stunden ein wenig erhöht (Maximum 37,8° C). Die Kniegelenksgegend l. ist difform, die Haut nicht gerötet, aber im ganzen Gelenkumfange leicht ödematös. Die Haut fühlt sich nicht heißer an, ist auf Druck nicht empfindlich. Der Erguß in das Kniegelenk ist stets ein sehr erheblicher, die Patella ballotiert deutlich, neben der Sehne des Quadriceps und oberhalb der Patella treten fluktuierende Wülste vor. Keine Flüssigkeitsansammlung vor der Patella. Im Beginne einer Serie von Attacken bietet in den freien Intervallen die Gelenkgegend ein vollkommen normales Aussehen dar, gegen Schluß derselben aber ist der Gelenkkontur kein vollkommen normaler, wird aber in den nächsten Wochen normal. Das Gelenk selbst ist beim Anfalle auf Druck mäßig empfindlich, Bewegungen bereiten Schmerzen, jedoch kann Pat. auch während des Anfalles, wenn auch mühsam, gehen. In der Zwischenzeit zwischen 2 Anfällen ist das Gelenk weder spontan noch auf Druck empfindlich, die Bewegungen sind nicht gehemmt, ja es fährt Pat. anstandslos Rad. Kein Knarren im Gelenke. Die radiographische Untersuchung (Dr. Benedikt) ergab: Vollkommen normales Aussehen des Kniegelenkes, vielleicht die Knorpelschicht an einzelnen Stellen dicker.

Die Anfälle stellten sich auch in der letzten von mir beobachteten Serie von Attacken äußerst regelmäßig ein und erfuhren erst in den letzten Monaten geringe Abweichungen.

Die Angabe des Kranken bezüglich des Muskelschwundes wurde von mir genau kontrolliert. Bei meinen darauf gerichteten Untersuchungen konnte ich schon im Dezember 1898 eine Differenz des Umfanges beider Oberschenkel konstatieren, welche in maximo $1^1/_2$ cm betrug (in gleicher Höhe oberhalb der Gelenklinie gemessen). Am 20. Jan. 1899 konnte ich schon (20 cm oberhalb der Gelenklinie) eine Differenz von $3^1/_2$ cm am Oberschenkel feststellen (r. 54 cm, l. $50^1/_2$ cm), die Wade war l. um 1 cm schwächer.

Die elektrische Untersuchung ergab sowohl für den galvanischen als auch für den faradischen Strom vollkommen normale Verhältnisse, nicht einmal quantitativ herabgesetzte Erregbarkeit für beide Stromarten.

Mit dem Schwinden der Anfälle (letzter am 5. März 1899) trat eine rasche Rückbildung der Muskelatrophie ein. Am 24. Mai konstatierte ich

noch eine Differenz von 1 cm zu Ungunsten des l. Oberschenkels $^1/_2$ cm zu Ungunsten der l. Wade und bildete sich auch diese geringe Differenz noch weiter zurück.

Fibrilläre Zuckungen bestanden in den atrophierten Muskeln nie. Die mechanische Erregbarkeit derselben war normal.

Von sonstigen Vorkommnissen wäre zu bemerken, daß Pat. bei den letzten Anfällen über intensives Hitzegefühl im Gesichte klagte: gleichzeitig war letzteres stark gerötet.

Profuse Schweißabsonderung bestand nie.

Bei dem Kranken war schon bei früheren Anfällen alles Mögliche therapeutisch versucht worden: Ruhestellung des Gelenkes, Massage, Kompressionsverbände, Applikation eines Leiter'schen Kühlapparates, heiße Bäder, Douchen, Galvanisation, Faradisation, Schwefelbäder, Jodsalben, Jodpräparate intern, Chinin, Eisen, Natr. salicylicum und die verschiedensten Salicylpräparate intern, Aufenthalt in Italien — alles erfolglos, es vermehrte eher die Schmerzen, als daß es sie verminderte.

Ich versuchte es mit Entziehung des Alkohols, setzte den Pat. auf Vegetarianerkost, versuchte mit Laxantien, applizierte ihm lokale Luft- und Dampfbäder — wieder alles erfolglos.

Als ich Pat. intern Pyramidon 4—6×0,25 in 24 Stunden beim Anfalle gab, hörten die Schmerzen wie mit einem Schlage auf; die Schwellungen dauerten aber trotzdem an. Arsenik war von mir ohne Erfolg gegeben worden.

Fall 2. Marie T., 15 Jahre alt, Bauernmädchen aus Pyrawarth, stammt aus gesunder Familie. Die Eltern und 5 Geschwister leben und sind gesund, Pat. selbst war bisher stets gesund. Vor 2 Jahren stürzte sie von einem Heuwagen und schlug sich am linken Knie an; die Schmerzen verschwanden nach einigen Tagen. Ein Jahr nach diesem Trauma begann das linke Knie zu schmerzen und zu schwellen und zwar ohne jeden Grund. Die Schwellung trat alle 14 Tage auf, dauerte 4 bis 5 Tage und ging dann wieder zurück. Angeblich bestand nie Fieber und Schüttelfrost. Keine wesentliche Belästigung.

Vor ca. 4 Wochen neuerliche Anschwellung, diesmal unter sehr heftigen Schmerzen, Pat. mußte sich eines Stockes als Stütze bedienen. Die Schmerzen und die Schwellung dauerten mehr als 8 Tage an, worauf Pat. die Klinik aufsuchte. Es wurde ein starrer Verband angelegt, welcher nach 5 Tagen abgenommen werden mußte, da die Schmerzen sich stetig steigerten. Ein anderes Gelenk war nie geschwollen.

9. Jan. 1898. Pat. ist kräftig und wohlgenährt. Interner und Nervenbefund vollkommen normal. Außer der unten beschriebenen sonst nirgends eine Schwellung nachweisbar. An der Herzspitze ein leichtes systolisches Geräusch, keine Palpitationen.

Das linke Knie ist stark geschwellt, kann aktiv gebeugt werden, wird in Mittelstellung gehalten. Die Schwellung ist eine gleichmäßige, die Gelenkskonturen sind vollkommen verwischt; keine erhebliche Druckempfindlichkeit; die Patella ballotiert deutlich. Fixiert man den Oberschenkel, so kann man mit dem Unterschenkel deutliche seitliche Bewegungen ausführen. Circumferenz des Kniegelenkes links 42 cm, rechts 33 cm. Bei der Palpation ist anscheinend die Diaphyse des l. Femur erheblich verdickt, im Röntgen-Bilde ist aber davon nichts zu sehen. Keine Lues, keine Gonorrhoe.

15. Jan. 1899. Nimmt seit gestern Jodkali. Abnahme der Geschwulst seit der Aufnahme um 6 cm. Kompressionsverband mit Flanellbinde. Abends Temperatur öfter über 37,5—37,8°.

19. Jan. 1899. Verträgt nicht den Kompressionsverband.

20. Jan. 1899. Wieder Gipsverband.

23. Jan. 1899. Temperatur 39°. Der Gipsverband wird abgenommen, da heftige Schmerzen im Knie bestehen. Die Haut über demselben ist stark gerötet. Erguß deutlich nachweisbar.

24. Jan. 1899. Schmerzen geschwunden. Temperatur auch heute abends 38,2°. Das RÖNTGEN-Bild normal. Späterhin normale Temperaturen. Keine Muskelatrophien.

Pat. wird am 30. Jan. 1899 noch mit Anschwellung des Kniegelenkes auf eigenen Wunsch entlassen.

In dem einen der beiden von mir mitgeteilten Fälle ist das Krankheitsbild nicht das vollkommen typische. Nach ziemlich regelmäßig sich einstellenden Anschwellungen, welche im Anschlusse an ein Trauma sich entwickelt hatten, traten langdauernde, mit heftigen Schmerzen, Fieber und Rötung der Haut einhergehende Intumescierungen des Gelenkes auf. Die Umgebung des Gelenkes (Oberschenkel) war palpatorisch verändert, wenn auch der radiographische Befund normal war. Da länger andauerndes Fieber nur ausnahmsweise bei Hydrops intermittens zur Beobachtung gelangt, Rötung der Haut ziemlich selten beschrieben wird, anatomische Veränderungen in der Umgebung des Gelenkes bei Hydrops intermittens in der Regel fehlen, dieselben in unserem Falle aber auch zur Zeit der Abschwellung vorhanden waren, legen diese Zeichen den Gedanken nahe, daß dennoch eine anatomische Läsion des Gelenkes oder der Umgebung desselben die intermittierenden Anschwellungen veranlaßt hatte. Ich habe daher diesen Fall zu dem symptomatischen Hydrops intermittens gerechnet.

Ganz anders verhält sich der Fall des Dr. V., der sich nur in wenig Zügen von dem typischen Bilde unterscheidet: Auftretender Hydrarthros genus in Serien von Anfällen; vollständige Integrität des Gelenkes in den Intervallen, sonst vollkommene Gesundheit. Die Attacken betrafen nur ein Knie.

Wie eingangs erwähnt, wurde in der überwiegenden Zahl der Fälle das Knie befallen. In 49 Fällen von Hydrops intermittens habe ich genauere Angaben über die Lokalisation der Schwellungen gefunden. In 13 von diesen Beobachtungen mit symptomatischem Hydrops waren 8 mal ein Kniegelenk, 3 mal beide, 1 mal Knie- und andere Gelenke, 1 mal ein anderes Gelenk befallen. In 35 Fällen von idiopathischem Hydrops waren 12 mal ein Kniegelenk, 15 mal beide, 7 mal die Knie- und andere Gelenke, 2 mal nur andere Gelenke affiziert.

Es erkranken demnach bei dieser eigentümlichen Affektion, sei es daß sie symptomatisch auftritt oder als selbständige Erkrankung, das eine oder beide Kniegelenke in etwa 94 Proz. der Fälle, d. h. unter

20 Kranken mit Hydrops articulorum intermittens ist im Durchschnitte nur einer im Verlaufe seines Leidens frei von einer Beteiligung des Kniegelenkes.

Bezüglich des Geschlechtes fand ich folgende Daten: Unter 11 Fällen von symptomatischem Hydrops betrafen 7 Männer, 4 Frauen; unter 38 nicht symptomatischen 17 Männer, 21 Frauen. Unter 49 Fällen, bezüglich deren wir Angaben über das Geschlecht besitzen, waren also 24 Männer und 25 Frauen [1]).

Aus dieser Zusammenstellung geht hervor, daß die auf Grund eines kleineren Materiales öfters angenommene erhebliche Prävalenz des weiblichen Geschlechtes bei dieser Affektion wahrscheinlich nicht existiert. Die Krankheit tritt bei Männern fast gerade so häufig auf als bei Frauen.

Bezüglich des Alters habe ich folgende Daten erheben können:

Alter	Männer Idiopath.	Sympt.	Summe	Weiber Idiopath.	Sympt.	Summe
bis zu 10 Jahren	0	0	0	1	0	1
„ „ 20 „	4	1	5	7	1	8
„ „ 30 „	3	2	5	10	1	11
„ „ 40 „	5	2	7	2	1	3
„ „ 50 „	1	1	2	0	0	1
„ „ 60 „	0	0	0	1	0	1
nicht angegeben	4	1	5	1	0	1

In Prozenten entfallen also unter den bekannten Fällen auf das Alter:

	bei Männern		bei Frauen	
von 0 bis 10 Jahre	rund ca. 0	Proz.	rund ca. 4	Proz.
„ 20 „	„ „ 26	„	„ „ 33	„
„ 30 „	„ „ 26	„	„ „ 46	„
„ 40 „	„ „ 37	„	„ „ 13	„
„ 50 „	„ „ 11	„	„ „ 0	„
„ 60 „	„ „ 0	„	„ „ 4	„

Aus dieser tabellarischen Zusammenstellung geht hervor, daß die Affektion sich weit häufiger in jugendlichem Alter bei Individuen weiblichen Geschlechtes als des männlichen entwickelt. Vor dem 30. Lebensjahre hatte die Affektion in $^4/_5$ aller Fälle bei Individuen weiblichen, aber nur in der Hälfte bei denen männlichen Geschlechtes begonnen; fast stets aber trat das Leiden zur Zeit der begonnenen Geschlechtsreife auf.

Ueberhaupt läßt, wie fast in allen bisherigen Publikationen hervorgehoben wurde, die Affektion Beziehungen zum Genitale erkennen. Oefters dokumentiert sie sich in der Weise, daß Attacken, welche zur Zeit der Menses auftreten, sich durch besondere Intensität auszeichnen

1) Ein mir von Doc. Dr. Obermayer (Wien) mündlich mitgeteilter Fall von doppelseitigem intermittierendem Hydrops genus betraf eine Frau. Mit diesem Falle stellt sich also das Verhältnis wie 24 : 26.

oder daß die Schwellungen zumeist zur Zeit der Menses, eventuell unmittelbar nach denselben sich zeigen (VOGT, SENATOR, FIEDLER), in wieder anderen Fällen unterbricht eine eingetretene Gravidität eine Serie von Anfällen, welche letztere sich dann wieder kürzere oder spätere Zeit nach der Entbindung einstellen (PANAS, MOOSE, LÖWENTHAL).

Wir wollen späterhin auf diese interessanten Beziehungen zurückkehren, welche sich auch ziffernmäßig feststellen lassen. Auf die drei Decennien, welche zwischen Pubertät und Menopause liegen, entfällt beim weiblichen Geschlechte in 90 Proz. der bisher beobachteten Fälle der Beginn der Affektion.

Bezüglich der Periodicität ist es bei Durchsicht der Krankengeschichten von großem Interesse zu lesen, wie in der großen Mehrzahl der Fälle wenigstens durch kürzere oder längere Zeit ein ganz regelmäßiger Typus der Anfälle mit vollkommen gleich bleibenden Intervallen bestanden hat, der Typus dann oft plötzlich wechselte, sich nicht selten ausgesprochene Irregularität einstellte und oft die Attacken mit oder ohne Veranlassung durch Monate, ja durch Jahre ausbleiben, ein Moment, das wir bei der Beurteilung therapeutischer Maßnahmen sehr in Betracht werden ziehen müssen.

Seit langem ist es stets wieder betont worden (cf. SEELIGMÜLLER und viele Spätere, unter den letzten Autoren SENATOR und FÉRÉ), daß ein Teil der Fälle von intermittierendem Hydrarthros nervösen Ursprungs, die Affektion daher als Angioneurose zu bezeichnen sei, und wurden neben anderen Argumenten besonders die nervösen Begleiterscheinungen ins Treffen geführt. Nun kann es nach den bisher vorliegenden Mitteilungen keinem Zweifel unterliegen, daß die nervösen Begleiterscheinungen beim Hydrops intermittens sehr häufig und noch weit mannigfaltigerer Art sind, als bisher angenommen wurde. Auch ist die Zahl der Nervenaffektionen in Zunahme begriffen, bei welchen Hydrops intermittens beobachtet wurde, so daß die Annahme eines nervösen Ursprungs des recidivierenden Hydrops dadurch eine erhebliche Stütze erfährt. Hatte man durch lange Zeit die Beobachtung von PLETZER als Beweis dafür citiert, daß die Affektion bei Morbus Basedowii vorkommen könne (die oft genannte LÖWENTHAL's betraf nach der Krankengeschichte keinen Fall von Morbus Basedowii), und HOMÉN in einer Publikation diese Koincidenz bestätigt, so ist sie bisher auch bei Epilepsie (FÉRÉ), progressiver Paralyse (FÉRÉ), Ischias (CHAUVET), öfters bei Hysterie gesehen worden. In einer Beobachtung SENATOR's stellte sich die intermittierende Gelenkschwellung kurz nach einer Lähmung des ganzen Trigeminus ein.

Das Zusammentreffen von intermittierendem Hydrops und organischen oder funktionellen Nervenerkrankungen ist also nicht sehr selten, der Zusammenhang der Affektionen in manchen Beobachtungen

recht auffällig. In dem Falle PLETZER's blieben die Anfälle aus, als Zeichen eines Morbus Basedowii sich markierten, und traten wieder auf, als die Erscheinungen der Glotzaugenkrankheit zurückgingen. Bei einem hysterischen Patienten FÉRÉ's zeigten sich regelmäßig nach einer schweren Erregung Gelenkergüsse und verschwanden, als die Ursache der Erregungszustände beseitigt wurde, ebenso in einer anderen Beobachtung FÉRÉ's.

Von nervösen Begleiterscheinungen wurde schon in früheren Jahren (MOORE, LÖWENTHAL) auf anfallsweise, stürmische, mit den Gelenkergüssen synchron sich einstellende Tachykardie aufmerksam gemacht. Es ist dieselbe auch späterhin mehrmals beobachtet worden; die Entwickelung einer organischen Herzaffektion ist jedoch im Verlaufe eines neuropathischen Hydrops intermittens nicht konstatiert worden. Es spricht dies gegen die Anschauung ROSENBACH's, der die Affektion auf eine Infektion zurückführt. Auf eigentümliche Anfälle hat FIEDLER aufmerksam gemacht. Seit dem 12. Lebensjahre litt Pat. an rasch vorübergehenden Ohnmachten mit nachfolgender eisiger Kälte und Blässe der Haut und zusammenschnürenden Schmerzen in der Herzgegend. Seit derselben Zeit leidet Pat. an Hydrops intermittens.

Bisweilen wurde über heftige Schwindelattacken mit Brechneigung im Verlaufe der Affektion (vor der Schwellung) geklagt (KÖSTER). in einer Beobachtung PERRIN's gingen der Anschwellung konstant leichte tonische Kontrakturen der Flexoren der oberen Extremität voran, in einer anderen Beobachtung (GRUBE) Krampfgefühl, jedoch keine eigentlichen Crampi in den Waden, und erhebliches Schwächegefühl im ganzen Beine zur Zeit des Anfalles. In diesen, wie in einem anderen Falle (CHAUVET) waren Schmerzen und Druckempfindlichkeit entsprechend dem Verlaufe des N. ischiadicus vorhanden, in letzterer Beobachtung auch tonische Kontrakturen der Wade, der Oberschenkelmuskulatur und Ischias. Eine Patientin SENATOR's klagte (aber nur zur Zeit der Anfälle) über schmerzhaftes Ziehen im Unterschenkel. Die Anfälle der Kranken KÖSTER's wurden oft durch äußerst heftige Schmerzen im Oberschenkel (Vorder- besonders aber Rückseite) eingeleitet.

Im Urin wurde in den bisher beobachteten Fällen weder Albumen nock Zucker nachgewiesen. Zu den nervösen Symptomen ist also wohl die jetzt bereits mehrmals beobachtete Polyurie und Pollakiurie zur Zeit der Attacken zu rechnen. Im Falle KÖSTER's trat im Krankheitsverlaufe anfallsweise Polyurie während mehrerer Stunden bis zu 1 Tage auf. Bisweilen schwand eine Schwellung rascher, indem sich gleichzeitig Polyurie einstellte. Auch LÖWENTHAL giebt an, daß in seinem Falle mit dem Zurückgehen der Anschwellung die Harnsekretion reichlicher wurde; der Harn war hell. In einer meiner Beobachtungen (Dr. V.) trat regelmäßig vor der Schwellung eine äußerst

quälende, durch Stunden währende Pollakiurie auf; die Harnmenge (Tagesmenge) war regelmäßig im Beginne des Anfalls sehr erheblich erhöht. Wir werden wohl nicht fehlgehen, wenn wir diese Polyurie und den Harndrang auf Aenderungen in Bezug auf die Blutfülle in den Nieren, vielleicht auch in der Harnblase beziehen.

Sehr interessant sind die bisher nicht berücksichtigten Veränderungen der Muskulatur in der Umgebung des kranken Gelenkes. Ich finde in der Litteratur nur eine diesbezügliche Angabe: KOLBE teilt mit, daß in dem Falle von Hydrarthros genus, den er beobachtete, das linke Bein, besonders am Unterschenkel, stark atrophische Muskeln zeigte, welche auch auf stärkere induzierte Ströme nur schwach reagierten. Das Bein war sehr schwach und zitterte leicht. Aktive und passive Beweglichkeit war im affizierten Gelenke normal. Die Bewegungen während des Anfalles waren vollkommen schmerzlos; keine Sensibilitätsstörungen. Mit dem Ausbleiben der Anfälle verschwanden die Atrophien und das Zittern der Beine im Laufe mehrerer Monate. Noch eigentümlicher waren die Erscheinungen in dem von mir beobachteten Falle. Dr. V. teilte mir mit, daß regelmäßig zum Schlusse seiner Anfälle eine Abmagerung des Oberschenkels nachweisbar sei, die in den nächsten Monaten verschwinde. Ich habe die Richtigkeit dieser Beobachtung kontrollieren können. Die Oberschenkel waren (nach Angabe des Patienten, der den Umfang gemessen hatte) beiderseits von gleichem Umfange, als die letzte Serie der Attacken begannt Ich konnte bald eine allmähliche, gleichförmig alle Muskeln des Oberschenkels betreffende, konstant zunehmende Atrophie konstatieren, welche ohne Paresen, ohne Anomalien in Bezug auf elektrische Erregbarkeit einherging. Fibrilläre Zuckungen, Druckempfindlichkeit der Muskulatur oder der Nerven, Infiltration der Muskeln waren nie nachweisbar. Die Atrophie ging bald nach Aufhören der Anfälle zurück. Es handelte sich also um intermittierende Muskelatrophien als Begleiterscheinung eines intermittierenden Hydrarthros.

Diese oben angeführten Beobachtungen sind um so interessanter, als sie mit für die Frage der Entstehung der Muskelatrophien nach Gelenksaffektionen verwertet werden dürfen. In beiden Beobachtungen darf man nach den klinischen Erscheinungen und dem Verlaufe annehmen, daß ein entzündlicher Prozeß in den Gelenken nicht vorgelegen hatte. Es kann also hier die Muskelatrophie nicht gut, wie dies des öfteren für andere Gelenksprozesse angenommen wurde, entzündlicher Natur — fortgeleitet von einer Gelenkentzündung — gewesen sein. Da aktive Bewegungen bisweilen auch zur Zeit des Gelenkergusses vorgenommen wurden, derselbe nur immer mehrere Tage dauerte, worauf das Gelenk anscheinend vollkommen normal war und die Extremität ganz wie im gesunden Zustande bewegt wurde, kann auch nicht Inaktivität zur Erklärung der Atrophien herangezogen werden.

Es sind also für die den Hydrops intermittens begleitende Muskelatrophie von den Annahmen, welche den Muskelschwund bei Gelenksaffektionen zu erklären suchen, weder die entzündliche (besonders von LABOURIN-STRÜMPELL vertreten), noch die Inaktivitätstheorie (MALGAIGNE und in neuester Zeit SULZER) imstande, uns in die Ursache der Muskelatrophie Einblick zu verschaffen, und müssen wir beide Hypothesen für den uns interessierenden Prozeß als irrelevant ablehnen und die dritte, jetzt vielfach acceptierte Theorie heranziehen, welche die Abnahme des Muskelvolumens auf reflektorischem Wege (durch Einwirkung auf das Rückenmark vom Gelenk her) behauptet (VULPIAN, CHARCOT, RAYMOND, HOFFA). Es werden ja bei jedem Ergusse in das Gelenk die in letzterem endenden Nerven durch Spannung und Zerrung der Kapsel oder durch Druck erregt; da dieser Reiz oft statthat, kann man der Vorstellung Raum geben, daß durch Uebertragung dieses Reizes auf die Medulla spinalis auch auf die peripheriewärts abströmenden Impulse hemmend eingewirkt und hierdurch die Ernährung der das Gelenk bewegenden Muskeln im ungünstigen Sinne beeinflußt wird. Es mag aber noch ein anderer Faktor als unterstützender mit in Betracht kommen. Ich habe meinen Kranken oft und genau zur Zeit seiner Attacken untersucht und dabei konstant ein auffälliges Verhalten der Muskulatur konstatiert. Es war regelmäßig die das Gelenk fixierende Muskulatur außerordentlich gespannt und kontrahiert, so daß eine passive Bewegung nur sehr schwer, eine aktive fast unausführbar war. Der Patient gab an, daß diese Steifigkeit der Muskulatur fast eine kontinuierliche sei, bei Tag und Nacht bestehe und offenbar dadurch veranlaßt sei, daß die geringste Stellungsänderung im Gelenke die heftigsten Schmerzen hervorrufe, sogar ihn aus dem Schlafe erwecke. Die Muskulatur erscheint hierdurch weit mehr angestrengt, als dies unter normalen Verhältnissen der Fall ist. Ich erinnere nur an die Atrophien, welche sich nicht selten in jenen Muskeln entwickeln, die überangestrengt werden („Berufs- und Beschäftigungsatrophien"), und darthun, daß übermäßige Anstrengung für den motorischen Apparat von denselben üblen Folgen begleitet kein kann wie vollständige Inaktivität. Es ist nun unwahrscheinlich, daß durch die doch nur vorübergehende, wenn auch starke Anspannung der Muskulatur allein die Atrophie hervorgerufen sein sollte; es müßte sich dann ja das Gleiche bei allen spastischen Paresen einstellen, aber es ist sehr wohl möglich, daß dieser permanente Erregungszustand der Muskulatur die Abmagerung begünstigt, wenn gleichzeitig auf reflektorischem Wege der Ernährungszustand der Muskulatur im Sinne einer Abnahme begünstigt wird.

Schließlich möchte ich noch die wichtige und interessante Frage, welche bisher nirgends eingehender erörtert wurde, besprechen: In

welchen Beziehungen steht der Hydrops intermittens zu dem akuten circumskripten Oedem QUINCKE's? Verschiedene Autoren, wie SENATOR, FÉRÉ, OPPENHEIM u. a., nehmen nahe Beziehungen zwischen beiden Affektionen an und rechnen selbe zur gleichen Krankheitsgruppe — der Angioneurosen.

Ich habe die Litteratur über das akute Oedem schon vor längerer Zeit durchstudiert und schon damals war mir aufgefallen, in wie vielen Punkten diese beiden Affektionen miteinander übereinstimmen. Eine größere Zahl eigener Beobachtungen über akutes Oedem, von denen ich viele der Liebenswürdigkeit der Kollegen verdanke, haben mich gelehrt, daß das akute Oedem in Bezug auf seine Erscheinungen eine außerordentliche Polymorphie aufweist. Bald ist es auf die Haut lokalisiert, bald auf die verschiedensten Schleimhäute und ruft dadurch eigenartige Bilder hervor, deren Zusammenhang erst durch das genauere Studium der Fälle ermöglicht wird. Ich will anderenorts ausführlich darlegen, daß ich auf Grund dieser Studien einen Symptomenkomplex gefunden habe, welchen ich mit dem Namen „Hydrops hypostrophos" (id est: wiederkehrende ödematöse Schwellung) belege und welcher charakterisiert ist: durch das oft periodische Auftreten von akuten, zumeist nicht lange persistierenden, umfangreicheren, nicht entzündlichen Oedemen der Haut und der inneren Organe mit Neigung, an bestimmten Prädilektionsstellen zu recidivieren, oft durch gleichzeitige nervöse Erscheinungen bei Integrität des Gefäßapparates und des Herzens und durch dauerndes Fehlen von Albumen und Zucker im Harne. Hierher gehören: das akute circumskripte Hautödem QUINCKE's, das akute recidivierende Lidödem, manche Formen des nervösen Schnupfens, die intermittierende Anschwellung der Sehnenscheiden auf nervöser Basis, manche Fälle von Pseudocroup, von Asthma bronchiale, von intermittierendem Erbrechen, nervösen Polyurien, nervösen Diarrhöen, akuter Chemosis und wahrscheinlich noch einige andere seltenere Krankheitsbilder. Die nähere Lokalisation des morbiden Prozesses kann durch ein Zusatzwort bezeichnet werden, z. B. Hydrops hypostrophos tendovaginarum.

Die Zusammengehörigkeit dieser Affektionen geht aus einer Reihe von Umständen hervor: Die Entwickelung erfolgt oft bei nervösen Individuen ohne eigentliches veranlassendes Moment oder auf ein psychisches oder physisches Trauma hin, welches auffallend geringfügig ist im Vergleiche mit den gesetzten Folgezuständen; das plötzliche Einsetzen der Erkrankung; die häufig ausgesprochene Periodicität des Leidens; die in vielen Fällen mit Sicherheit festgestellten Beziehungen zur Menstruation und Gravidität. Normales Verhalten der Haut, Schleimhaut oder der affizierten Körperabschnitte in der Zwischenzeit zwischen 2 Attacken; Verschwinden der Affektion auf Jahre hinaus,

dann plötzliche Wiederkehr; und vor allem die Substitution der Krankheitsbilder bei einem und demselben Individuum bei Gleichbleiben der Prodromal- wie der Begleiterscheinungen, endlich die nicht seltenen Uebergangsformen, bei welchen sowohl Symptome des einen wie des anderen Leidens bestehen. Bei den verschiedenen Typen ist sowohl gleichartige Heredität (Befallensein derselben Körperregion) als auch verschiedenartige (Eltern und Kinder leiden an verschiedenen Typen des Hydrops hypostrophos) beobachtet. Bei den verschiedenen Typen handelt es sich, soweit die Affektion einer direkten Untersuchung zugänglich ist, stets nur um einfaches, nicht entzündliches Oedem. Fieber fehlt daher fast immer.

In der Litteratur des Hydrops articulorum intermittens giebt es nun nicht gar so wenige Beobachtungen, welche auf sehr nahe Beziehungen zum „Hydrops hypostrophos" hinweisen. In mehreren Fällen ist ausdrücklich hervorgehoben, daß die Schwellung nicht nur das Gelenk, sondern auch die Weichteile um das Gelenk betraf. So teilt ROSENBACH mit, daß in seinem Falle die Schwellung der Weichteile um das Gelenk herum eine beträchtliche war. HOMÉN betont, daß im Gegensatze zu den Fällen der Litteratur in seinen Beobachtungen auch die Anschwellungen zum Teil in den Weichteilen um das Gelenk herum gelegen waren. Im Falle KÖSTER's trat zeitweilig unter Rötung und Hitze plötzlich eine Spannung einer Gesichtshälfte auf. In einer Beobachtung SENATOR's zeigte sich alljährlich im Sommer eine Geschwulst in der Gesäßgegend; einige Jahre nach Verschwinden dieser Geschwulst trat der Hydrops intermittens auf. FÉRÉ beschreibt einen Fall von recidivierendem akutem Oedem der Haut der Beine, welches stets synchron mit dem Ergusse in die Gelenke sich einstellte. In einer anderen Beobachtung FÉRÉ's waren gleichzeitig Hydrops intermittens und Oedème bleu vorhanden.

Andererseits sind auch in der Litteratur des Hydrops hypostrophos bisweilen Gelenkaffektionen notiert. So giebt OPPENHEIM an, bei akutem Oedem einen Gelenkerguß gesehen zu haben, und hebt BAUKE die Lokalisation des Oedems in der Gelenkgegend hervor.

Ein weiteres Bindeglied ist der Umstand, daß ebensowohl intermittierende Gelenkschwellung als auch der Symptomenkomplex des Hydrops hypostrophos bei M. Basedowii zur Beobachtung gelangten. In einem Falle (HOMÉN) sogar gleichzeitig; in einem anderen (PLETZER) Hydrops intermittens und M. Basedowii mit nervösen Diarrhöen (alternierend).

Daß Vorgänge im Gebiete der Genitalsphäre einen sehr erheblichen Einfluß auf die Entwickelung des Hydrops articulorum intermittens haben, wurde in dieser Arbeit mehrmals gezeigt; das Gleiche gilt für den Hydrops hypostrophos. Die Anfälle können bei letzterem mit Eintritt der Menses sich einstellen oder an Intensität zunehmen; Gravidität

bringt bisweilen die Schwellungen zum Verschwinden oder ruft solche erst recht hervor.

Beim Hydrops intermittens wie beim Hydrops hypostrophos wird das oft jahrelang währende Leiden nicht selten durch ein relativ geringes Trauma oder durch psychische Erregungen hervorgerufen und dauert dann ohne Wiederholung dieser ursächlichen Momente fort.

Bei beiden Affektionen haben auch bisweilen psychische Einflüsse auf das Verschwinden der Oedeme eingewirkt.

Bei Hydrops hypostrophos ist in seltenen Fällen (QUINCKE-VALENTIN, OSLER, STRÜBING, SCHLESINGER in 2 Familien) das familiäre Auftreten der Affektion konstatiert worden, auch für den Hydrops intermittens liegt jetzt eine solche Beobachtung vor (BLANC).

Die Anschwellung erfolgt bei beiden Affektionen ziemlich rasch, ist bei beiden nur ödematöser Natur. Entzündungserscheinungen fehlen bei beiden. Betrifft daher die Schwellung bei Hydrops hypostrophos die Haut, so erscheint dieselbe in der Regel blaß und fühlt sich nicht heiß an. Das Gleiche gilt von der erkrankten Gelenksgegend bei Hydrops intermittens.

Fieber fehlt bei beiden Affektionen fast regelmäßig.

Bei Hydrops hypostrophos treten oft die Anschwellungen in bestimmten Intervallen auf. Haben sie sich von vornherein auf eine bestimmte Gegend lokalisiert (z. B. Augenlider, Gaumenschleimhaut, Glottisschleimhaut, Nasenschleimhaut, Handrücken, Sehnenscheiden), so bevorzugen sie immer wieder die zuerst affizierte Stelle, wenn auch bisweilen andere Stellen des Körpers von den Schwellungen befallen werden. Der Hydrops intermittens befällt auch mit besonderer Hartnäckigkeit ein bestimmtes Gelenk oder mehrere bestimmte Gelenke.

Nicht selten ändern sich bei Hydrops hypostrophos plötzlich ohne bestimmte Veranlassung die Intervalle zwischen den Anschwellungen und treten letztere unregelmäßig auf; das Gleiche haben wir beim Hydrops intermittens kennen gelernt.

Bei beiden Affektionen erscheint nach dem Verschwinden des Lokalprozesses die befallene Körperregion vollkommen normal.

Die Aufzählung dieser Punkte dürfte genügen, um darzuthun, daß in Bezug auf ätiologische Momente, Verlauf, Dauer, klinische Bilder eine solche Uebereinstimmung zwischen beiden Affektionen besteht, daß man den Hydrops articulorum intermittens nur als einen besonderen Typus des Hydrops hypostrophos betrachten kann, welcher durch die eigenartige Lokalisation als selbständige Krankheit imponiert, während er sonst in den meisten wesentlichen Zügen mit dem Haupttypus (Hydrops hypostrophos) übereinstimmt. Man wird diese Uebereinstimmung

auch in der Bezeichnung zum Ausdrucke bringen können, wenn man von Hydrops hypostrophos articulorum spricht.

Schließlich noch in Bezug auf die Therapie einige Bemerkungen. In Fällen, in welchen der Hydrops hypostrophos articulorum symptomatischer Natur ist, wird man durch entsprechende Maßnahmen auf eine Heilung des Prozesses hoffen dürfen. Bei Eiterung in der Nähe des Gelenkes dürfte nach operativer Behandlung die Gelenkschwellung zum Schwinden gebracht werden; ist Gonorrhoe wahrscheinlich die Ursache der Schwellungen, muß der Urethralprozeß selbstverständlich lokal behandelt werden. Ist Malaria im Spiele oder auch nur wahrscheinlich, so wird lange fortgesetzte Behandlung mit Chinin, Euchinin und Arsen am Platze sein. Besteht harnsaure Diathese, so würden Regelung der Diät und Behandlung des Grundleidens vielleicht noch Erfolge erzielen lassen. Ist die Gelenkschwellung ein Abstinenzsymptom, so ist die Darreichung des entzogenen Mittels (Morphium [FÉRÉ]), wenn auch in geringer Gabe, geboten.

Wie soll man sich aber therapeutisch bei dem nicht symptomatischen Hydrops hypostrophos articulorum verhalten? Ein Durchblick durch die Litteratur zeigt, daß die Zahl der angewendeten Mittel Legion ist. Von den internen Präparaten scheint man noch mit Arsenik am häufigsten gute Resultate zu erzielen. Brechmittel, Chinin, Salicylsäure (zumeist ohne Erfolg), Eisenpräparate, Jodpräparate, Ergotin, die modernen Antipyretica, Quecksilber wurden intern hier und da mit Erfolg gegeben. In einem meiner Fälle wirkte Pyramidon außerordentlich schmerzstillend, während alle möglichen Präparate vorher erfolglos verwendet worden waren; in einem anderen Falle gab ich es sine ullo effectu. Bisweilen wirkte permanente lokale Eisapplikation, in anderen Fällen wieder Hitzeapplikation günstig. Immobilisierende Druckverbände besserten manchmal die Affektion sehr erheblich (COLONNA, KOLBE), in anderen steigerten sie die Beschwerden in unerträglicher Weise (LÖWENTHAL, eine meiner Beobachtungen). Hydropathische Prozeduren, besonders lokale Douchen, wirkten bisweilen recht günstig auf den Krankheitsverlauf, in anderen Fällen verschlimmerten sie das Leiden, wie alle oben aufgezählten Mittel, oder beeinflußten es nicht. Massage, Gymnastik, Vesicantien, Fontanellen, Points de feu (VOILLEMIER) in der Gegend des erkrankten Gelenkes haben Anhänger und Gegner. Relativ vieler Freunde erfreut sich die elektrische Behandlung (PIERSON, KAPPER, GRUBER, FRIEDENBERG), namentlich soll Galvanisation der Halswirbelsäule bisweilen überraschende Resultate erzielen.

Der Gebrauch von Badekuren in Nenndorf, Teplitz, Carlsbad, Neuenahr, Reinerz etc. (Trinkkuren, Schlammbäder, Schwefel-, Sool-, Sprudelbäder u. s. w.) brachte bisweilen Besserung (GRANDIDIER, KOLBE, GRUBER), keineswegs aber immer (SEELIGMÜLLER, PLETZER).

Aus dieser gedrängten Uebersicht läßt sich entnehmen, daß unter Umständen die allerverschiedensten Mittel wirksam sind, wir aber kein zuverlässiges Heilverfahren kennen, um diese so unangenehme und oft so qualvolle Affektion mit Sicherheit zu bekämpfen.

Unter diesen Umständen ist es begreiflich, daß immer wieder der Vorschlag auftaucht, die Affektion chirurgisch zu behandeln. Die bisher vorgeschlagenen Methoden sind zweierlei: Injektionen verschiedener Substanzen in oder um das Gelenk und Arthrotomie. Ueber die erste Methode liegen bereits mehrere Erfahrungen vor. ROSENBACH sah Verschwinden des Hydrops nach Ergotininjektionen in die Gegend des erkrankten Gelenkes. HÜTER machte in einem Falle vor dem erwarteten Anfalle Karbolinjektionen in das Gelenk. Die Anfälle wurden darauf etwas unregelmäßiger, dann etwas seltener und hörten zuletzt auf, freilich erst nach Monaten! VEILLARD sah nach Einspritzung von Jodtinktur in das Gelenk Cessieren der Anfälle durch $1^1/_2$ Jahre; auch REJOU sprach sich für diese Therapie aus.

Punktion des Gelenkes mit nachfolgender Kompression wurde in einem von ESCHRICHT veröffentlichten Falle von ESMARCH vorgenommen (dürfte nach der Krankengeschichte identisch mit dem Falle v. BRINKEN's sein). Die Schwellungen dauerten trotz des operativen Eingriffes, wenn auch in schwächerem Maße, fort. In einem Falle KÖSTER's wurde nach der Punktion eines Kniegelenkes das andere von Schwellungen befallen. BLANC, LE MEME sprechen sich für diese Verfahren oder für Arthrotomie aus, jedoch ist mir nicht bekannt, ob es in ihren Fällen praktiziert wurde.

Die Erfolge nach chirurgischen Eingriffen scheinen also ähnliche zu sein wie nach interner Medikation oder externer Lokalbehandlung: in manchen Fällen eklatante Resultate, in anderen wieder ausgesprochener Mißerfolg. Es gewährt demzufolge die Vornahme eines operativen Eingriffes (einfache Punktion, Arthrotomie oder Injektion reizender Substanzen in das Gelenk) keine Gewähr für das Verschwinden des Prozesses. Wurde ja der operativ von ESMARCH (Arthrotomie?) ohne Erfolg behandelte Fall von v. BRINKEN durch Darreichung von Solutio Fowleri geheilt, oder richtiger, wurden die Anschwellungen zum Schwinden gebracht. Es ist sogar die Möglichkeit nicht ausgeschlossen, daß ein solcher Eingriff, wie viele andere lokale Prozeduren, die Affektion noch verschlimmert. Zieht man dann noch das eigenartige Verhalten des Prozesses in Betracht, welcher so oft ein lange affiziertes Gelenk (mit oder ohne einen therapeutischen Eingriff) plötzlich verläßt, um ein anderes zu befallen, wird man noch schwerer chirurgischen Eingriffen das Wort sprechen können. Man müßte ja dem Krankheitsprozesse sozusagen von Gelenk zu Gelenk nachgehen, was auch seine

sehr erheblichen Bedenken hätte[1]). Mit Rücksicht auf das häufige Uebersprungen des Prozesses von einem Gelenke auf andere und den sehr ungewissen therapeutischen Erfolg des operativen Eingriffes würde es sich darum wohl empfehlen, ihn erst als Ultima ratio für den Fall in Betracht zu ziehen, in welchem ein (nicht symptomatischer) intermittierender Hydrops stets nur ein Gelenk betroffen hat und alle anderen Mittel versagt haben; am ehesten wäre dann eine Injektion reizender Substanzen in das Gelenk geboten. Der Kranke wäre aber vor dem Eingriffe darauf aufmerksam zu machen, daß es sich nur um einen therapeutischen Versuch von sehr ungewissem Ausgange handle.

Litteratur.

1) Barnes, References. Handbook of medic. sciences, Vol. 11, 1895, p. 484.

Zusammenfassende Uebersicht und Beibringung eines neuen Falles. Hebt die Gleichartigkeit aller Beobachtungen hervor.

2) Blanc, Hydrarthrose intermittente héréditaire. Lyon médical, 1897, No. 38.

Junges Mädchen, hatte im 7. Lebensjahre Gelenkrheumatismus. Seit 5 Jahren treten jeden 10. Tag intermittierende Schwellungen des l. Kniegelenkes unter initialen Schmerzen und Steifigkeit auf. Dauer des Flüssigkeitergusses 3—5 Tage. Bei Ruhelage sind die Anfälle leichter. Die Mutter hatte vor 22 Jahren analoge Anfälle.

3) von Brinken, Beiträge zur Therapie des Hydrops articulorum intermittens. Berl. klin. Wochenschr., 1889, No. 32.

25-jähr. Dienstmagd, leidet seit dem 13.—14. Lebensjahre zuerst an einer Anschwellung des rechten Kniegelenkes, die an jedem 12. Tage ihr Maximum erreicht. Wegen der heftigen Schmerzen wurde auf der Klinik Esmarch eine Ausspülung des Gelenkes vorgenommen (kein Erfolg). Später wurde auch das l. Knie befallen, im r. wurden die Schmerzen geringer. Milztumor. Auf Solutio Fowleri hin Rückgang der Milzschwellung und des Hydrarthros. v. B. nimmt eine infektiöse Ursache an. (Wahrscheinlich ist dieser Fall identisch mit dem Eschricht's.)

4) Bruns, Hydrops genus intermittens. Berl. klin. Wochenschr., 1872, No. 1.

Beginn der Krankheit im 20. Lebensjahre mit starker Anschwellung und Schmerzhaftigkeit im l. Kniegelenke, anfangs Fieber bei den Attacken.

1) Es sind bereits mehrmals das Kiefergelenk (Féré) und die Gelenke der Wirbelsäule (Fiedler, Pierson) vorübergehend vom Prozesse ergriffen worden.

Menses traten erst im 24. Lebensjahre auf, waren dann regelmäßig, 11tägiger Cyklus der Anfälle mit strenger Regelmäßigkeit durch 8 Jahre. Dauer der Anschwellung 6 Tage. Eine Zeit hindurch bestand eine Anschwellung beider Kniegelenke. Auf Chinin Besserung, auf Arsenik Ausbleiben der Anschwellung durch 20 Monate, späterhin nach Wiederkehr der Gelenkergüsse abermals nach Arsenikgebrauch Verschwinden der Affektion durch $^3/_4$ Jahre.

5) Bum, Hydrops genus intermittens. Wiener med. Klub, Januar 1899. Krankenvorstellung.

Die mir von Dr. Bum freundlichst überlassene, sonst nirgends in extenso veröffentlichte Krankengeschichte lautet:

Der 37-jähr. A. P. zeigt seit etwa 10 Jahren neurasthenische Symptome (Kopfdruck, Kreuzschmerzen, Angstgefühle, Ejaculatio praecox, leicht wechselnde Stimmung etc.). Am 23. April 1898 wurde er mit der Angabe aufgenommen, seit 7 Jahren in Intervallen von je 8 Tagen einen Erguß in das rechte Kniegelenk zu beobachten, welcher das Gelenk innerhalb $3^1/_2$—4 Tagen prall fülle und beiläufig in derselben Zeit spontan abfalle. Nach Ablauf des Anfalles biete das Gelenk das Phänomen des Knarrens. Schmerzen im Gelenke habe Pat. nur auf der Höhe des Anfalles, während des ganzen Verlaufes desselben aber überaus heftige Kreuzschmerzen.

Status: Kräftiger, gut genährter, muskelstarker Mann. Herz und Lungen zeigen keine nachweisbaren Veränderungen. Große Kurvatur etwa 1 cm tiefer stehend. Unterleib aufgetrieben, stellenweise tympanitischer Perkussionsschall. Die Dornfortsätze des 2., 3. und 4. Brustwirbels sowie des 2. und 3. Lendenwirbels druckempfindlich. Reflexe gesteigert; deutlicher Fußklonus. Kein Romberg'sches Phänomen.

Das rechte Kniegelenk geschwellt, von normaler Haut bedeckt, deren Temperatur kaum merklich erhöht ist. Die Schwellung erstreckt sich auch auf den oberen Recessus. Aktive Beugung bis 35° möglich, passiv läßt sich dieselbe bis auf 45—50° durchführen. Hierbei lebhaftes Spannungsgefühl. Patella deutlich ballotierend. Am nächsten Tage, dem 4. des Anfalles, Zunahme der Schwellung, Haut gespannt, glänzend; Ballotement nicht zu erzeugen. Am 5. Tage etwa das Bild des 1. Tages, hierauf Abschwellung; am 6. Tage ist die Geschwulst verschwunden, Ballotement nicht vorhanden, hingegen deutliches Knarren bei Beugung und Streckung fühl- und hörbar.

Nach Beobachtung eines weiteren identischen Anfalles Einleitung mechanischer Behandlung (Massage, maschinelle Gymnastik) täglich mit Ausnahme des 4. Anfallstages durch 6 Wochen ohne Erfolg. Dieselbe Therapie war schon wiederholt — wenn auch nicht konsequent — mit demselben Mißerfolge eingeleitet worden.

Hierauf leichte hydriatische Prozeduren (Halbbad 24°, später 23° R — 21 u. 19° R). gleichzeitig Solutio Fowleri 2—18 Tropfen steigend und fallend durch weitere 6 Wochen. Subjektive Euphorie, Anfälle unverändert. Pat. entzog sich weiterer Behandlung und teilte vor wenigen Wochen mit, sein Zustand sei unverändert, doch treten hier und da zwischen heftigeren Anfällen solche von geringerer Intensität auf.

6) Bylicki, Ein Fall von intermittierender Gelenkwassersucht. Przeglad lekarski, 1874, No. 19. Ref. Centralbl. f. Chir., 1874, p. 605.

31-jähr., sonst gesunder Mann. 1871 nach einem leichten Trauma eine akute seröse Kniegelenkentzündung, die nach mehrmonatlicher Dauer

nach Gipsverband und Einpinselungen mit Jodtinktur verschwand. Später alle 14 Tage Symptome eines 5—6 Tage währenden Hydrops genus, welcher nach einjähriger Dauer in einen Hydrops genus chronicus überging.

7) Canonne, De l'hydrarthrose. Thèse de Paris, 1868.

Eine 27-jährige Köchin leidet seit 9 Monaten an einer Entzündung des rechten Sprunggelenkes und intermittierender Anschwellung des rechten Kniegelenkes. Anfallsdauer 4, später 2 Tage mit 13tägigen Intervallen. Behandlung erfolglos.

8) Chauvet, De l'hydrarthrose intermittente. Lyon méd., 1895, No. 38.

Intermittierender Hydrops beider Kniegelenke bei einem 35-jährigen Manne. Vor 16 Jahren Syphilis, sonst gesund gewesen. Nie Malaria gehabt. Der Erguß entwickelte sich in beiden Kniegelenken schmerzlos innerhalb 3 Tage spontan. Die Anfälle wiederholten sich alle 9 Tage, zuerst in einem Knie, dann in dem anderen. Die Schwellung war stark, betraf besonders die oberen Recessus, Bewegungen im Kniegelenke waren schmerzlos. Entlang des Verlaufes des l. Ischiadicus bestand mäßiger Schmerz: später entwickelte sich Lumbago, Steifigkeit im l. Oberschenkel und der l. Wade, Ischias. Behandlung erfolglos.

9) Colonna, G., Un caso di idrope articolare intermittente. Gaz. med. di Torino, 1894, No. 47. Ref. Centralbl. f. Chir.

32-jähr. Frau erkrankt ohne besondere Veranlassung an intermittierender Anschwellung des linken Kniegelenkes, welche zuerst von Schmerz eingeleitet wird. Der Erguß persistiert 4—5 Tage, dann folgt ein Intervall von 6—7 Tagen. Nach 8monatlicher Krankheitsdauer Ausbleiben der Anfälle nach Darreichung von Arsen und Anlegung von Druckverbänden. Nach einiger Zeit intermittierende Anschwellung des rechten Knies von 5monatlicher Dauer.

10) Le Dentu, Diskussion zur Mitteilung von Panas. Société de chir., 27 mars 1878. Progrès méd., 1878, p. 243.

Hat vor 15 Jahren einen jungen Mann beobachtet, bei welchem nach vorausgegangenem Hüftschmerz ein doppelseitiger intermittierender Hydrarthros genus auftrat. Die Entwickelung der Affektion dauerte 4—5 Tage. Nachdem verschiedene Behandlungsweisen angewendet worden waren, applizierte Voillemier Points de feu. Heilung.

11) Ehrich, Ueber latente Eiterherde im Knochen. Münch. med. Wochenschrift, 1896, p. 725.

Wird oft citiert. Es bestand aber in diesem Falle (Knochenabsceß der Vorderarmknochen mit Erguß in das Handgelenk) nach der Krankengeschichte k e i n recidivierender Hydrops.

12) Eschricht, Ein Fall von Hydrops genus intermittens. Inaug.-Diss. Kiel, 1888 (vide v. Brinken).

23-jähr. Magd, im 15. Jahre (zugleich Beginn der Menstruation) Geschwulst am rechten Knie, welche nach wenigen Tagen verschwand, am 12. Tage zurückkehrte; seither nach 11tägigen Pausen Hydrarthros genus. Nur während der Akme Druckschmerzen im Knie. Typischer Erguß in das Kniegelenk. Die Haut ist über dem Knie nicht heiß und nicht verändert. Gebrauch des Gelenkes zur Zeit der Schwellung etwas behindert. Interner Befund normal. Punktion des Gelenkes und Entleerung von 50 ccm einer wasserklaren Flüssigkeit. Reaktionslose Heilung der Punktions-

wunde. Kompressivverband. Die nächsten Anfälle waren milder, die anfallsfreien Zeiten wurden länger.

13) Falcone, Gaz. degli ospedali, 1886, p. 125. (Mir nicht zugänglich.)

14) Féré, Contribution à l'histoire des Hydrarthroses intermittentes. Revue névrologique, 1893, No. 17. (Die Beobachtungen sind in nachfolgender Arbeit wiederholt.)

15) Idem, Note sur quelques cas de l'hydrarthrose intermittente névropathique. Revue de Chirurgie, 1898, p. 616. Teilt 5 eigene Beobachtungen mit.

A) 38-jähr. Morphinistin, Hysterica. Während der Entziehungskur trat eine Anschwellung des linken Kniegelenkes auf, welche wenige Minuten nach erfolgter Morphiumeinspritzung schwand. Am nächsten Tage trat die Anschwellung zu gleicher Zeit mit profuser Diarrhöe und reichlichem Ausflusse aus der Nase auf. Die Anschwellungen wiederholten sich während der nächsten 8 Tage; die Intumescenz war nicht sehr schmerzhaft, die Haut über dem Gelenk nicht verändert, der Erguß im Gelenke sehr erheblich, Ballotement der Patella. Trotz des Aussetzens des Morphiums blieben zuletzt die Attacken aus.

B) 27-jähr. Hysterica, bei welcher sich nach schweren Erregungen ein Oedem (bleu) der Oberschenkel entwickelte. Nach mehrtägigem Bestande des Oedems trat unter heftigem Spannungsgefühl eine doppelseitige Kniegelenkschwellung auf. Die Haut über dem Gelenke war normal. Nach kurzem Bestande vollständiges Verschwinden der Hydrarthrose, welche sich in den nächsten Monaten aber oft wiederholte und dann ausblieb. Nach einer psychischen Emotion stellten sich die doppelseitigen Kniegelenkschwellungen wieder ein, welche tagsüber bestehen blieben und abends schwanden; zu gleicher Zeit trat wieder Oedème bleu auf und bestanden hysterische Paresen beider unterer Extremitäten.

C) 32-jähr. Epileptiker, hat nie über Gelenkschmerzen geklagt, keine Malaria in der Anamnese. Beginn mit erheblicher Schwellung des linken Kiefergelenkes. Die Kieferbewegungen sind etwas behindert, aber möglich. Spannungsgefühl. Die Haut ist nicht verändert. Nach 3 Tagen verschwand die Anschwellung, zeigte sich nach 6 Tagen noch einmal, dann wurde aber nach kurzer Pause das l. Knie von einer enormen Schwellung befallen. In demselben bestand nur Spannungsgefühl, kein Schmerz. Nach 3 Tagen Verschwinden der Schwellung im l. Knie und Auftreten einer rechtsseitigen Hydrarthrosis genus. Nach kurzer Zeit wurde wieder das l. Knie betroffen; in beiden Kniegelenken persistierte sodann die Schwellung durch Jahre. Plötzlich verschwanden die Gelenkergüsse. Die Gelenkbänder waren etwas schlaff, ebenso auch die Haut um das Gelenk. Die Radiographie deckte keine Anomalien auf. Die Anfälle hatten nichts mit den epileptischen Attacken zu thun. Die Hydrarthrosen verschwanden ohne therapeutischen Eingriff.

D) 34-jähr. Mann mit Hysterie. Nach einer heftigen psychischen Emotion trat gleichzeitig mit einer umfangreichen Urticaria (Oedem?) an der Haut der Beine eine Anschwellung der Kniegelenke auf. Die ödematöse Hautschwellung war links etwas stärker als rechts, das Fußgelenk links ebenfalls geschwellt. Keine Schmerzen, nur Spannungsgefühl, kein Fieber. Nach einem Purgativ trat Schlaf auf und verschwanden Haut- und Gelenkergüsse. Von nun an stellten sich nach bestimmten Gemütserregungen

(Streit mit einem Nachbar) die gleichen Zufälle ein. Als der Gegner des Pat. die Anstalt dauernd verließ, hörten die Attacken auf.

E) 45-jähr. Paralytiker. Ungefähr 1 Jahr nach Beginn der Geisteskrankheit schmerzlose Anschwellung des r. Kniegelenkes, kein Hitzegefühl. Nach 2-tägigem Bestande Verschwinden des Ergusses; derselbe zeigte sich aber späterhin zu wiederholten Malen in dem zuerst betroffenen Knie, 1 mal in beiden Knieen, 1 mal im r. Schultergelenke, 1 mal im r. Kiefergelenke. Späterhin traten Arthropathien in den befallenen Gelenken mit Ausnahme des l. Kniegelenkes auf.

16) Fiedler, Zur Kasuistik der typischen Gelenkanschwellung. Dtsch. med. Wochenschr., 1881, No. 31.

25-jähr. Frau leidet seit dem 12. Lebensjahre an Gelenkschwellungen, die in typischen Intervallen auftreten. Seit demselben Jahre asthmatische Anfälle. Zu gleicher Zeit mit den Gelenkaffektionen Brennen der Conjunktiva und Injektion derselben. Auch seit dem 12. Jahre rasch vorübergehende Ohnmachten mit Kälte und Blässe der Haut und zusammenschnürendem Schmerz in der Herzgegend. Menses unregelmäßig, durch den Eintritt derselben wird die Gelenkaffektion gesteigert. Beginn im l. Kniegelenke mit 3-tägigen Schwellungen und 12-tägigem freiem Intervall, im 14. Lebensjahre auch im r. Kniegelenke, noch später auch Anschwellung beider Ellbogen-, Hand- und Hüftgelenke. Das freie Intervall wechselte (10-tägiger Typus). Durch 3 Jahre bestand auch eine intermittierende Anschwellung eines Halswirbelgelenkes.

17) Friedenberg, A rare form of vasomotor disease. A contribution to the study of hydrops articulorum intermittens. Med. Record, 1888, 16. June.

Bringt außer theoretischen Auseinandersetzungen (Erörterung des Zustandekommens der Schwellungen) 2 neue Fälle, einen bei einer 22-jähr. Frau und einen bei einem 36-jähr. Manne. In einer der beiden Beobachtungen (jahrelanger intermittierender Hydrops genus beiderseits) wurde Besserung durch Galvanisation des Halsmarkes erzielt. F. meint, daß Lues hereditaria tarda in einem seiner Fälle eine bedeutsame Rolle gespielt habe.

18) Garré, Beitr. z. klin. Chir., Bd. 11 (zumeist falsch citiert).

21-jähr. Bauer. Vor 5 Jahren trat unter heftigen Schmerzen in der Knöchelgegend eine Schwellung auf, allmählich wurden die Knöchel dicker. Im Laufe der nächsten Jahre trat fast alle Monate einmal im Anschlusse an eine stärkere Anstrengung eine schmerzhafte Anschwellung des Fußgelenkes auf. Fieber. Die Aufmeißelung des Knöchels deckte einen centralen Knochenabsceß auf. Schwinden der Gelenkschwellung.

19) Goix, Hydrarthrose intermittente des genoux. Journ. des sciences méd. de Lille, 1886, p. 322.

20) Grandidier, Ueber Hydrops genus intermittens. Berl. klin. Wochenschr., 1872, p. 266. Teilt 2 Fälle mit.

A. 44-jähr. Patient aus gichtischer Familie, welcher vordem an vagen „rheumatischen" Schmerzen gelitten hatte, erkrankt plötzlich an Schwellung des r. Knies. Schmerz und Hitze fehlten. Die Schwellung beschränkte sich auf das Gelenk und war erheblich, dauerte mehrere Tage, war nach 7 Tagen verschwunden und kehrte nach 14 Tagen wieder. Am besten

thaten dem Kranken der innerliche Gebrauch künstlichen Karlsbader Salzes und die Badekur in Nenndorf (Schwefelbäder).

B. 54-jährige Frau. 1870 Verstauchung des linken Knies. Nach 1 Jahre trat nach einem angestrengten Spaziergange Schmerz im l. Knie und unter Fieber und Appetitlosigkeit Schwellung desselben mit Rötung der Haut auf. Nach 8—10 Tagen Rückgang der Erscheinungen. Von nun an erfolgten die Anfälle alle 11 Tage; die Schwellung dauerte 5 Tage. Fieber zeigte sich nicht mehr; die Bewegungen waren schmerzhaft. In der Zwischenzeit war das Knie normal. Menses 6 Jahre vorher cessiert. Milz normal. Keine Symptome von Seite des Herzens.

21) Grenier, Recherches statistiques sur le rôle des certaines influences sur le développement de l'hydrarthrose. Thèse de Paris, 1878.

22) Grube, Hydrops articulorum intermittens. Münch. med. Wochenschr., 1896, No. 42.

Die 33-jähr., regelmäßig menstruierte, sehr nervöse Pat. hatte 1884 bis 1888 regelmäßige Anschwellungen des l. Kniegelenkes. Nach einer Massagekur und gymnastischen Uebungen vorübergehende Besserung. Keine eruierbare Ursache. Der Anfall beginnt mit heftigem Rückenschmerz, dann mit starken Schmerzen unterhalb des Knies, welches rasch anschwillt; beim Anfall in letzterem taubes Gefühl, keine sehr erheblichen Schmerzen. Der Anfall dauert 3 Tage, dann verschwindet der Erguß plötzlich auf 11 Tage. Bisweilen ist auch das r. Knie beteiligt. Durch längere Zeit treten nur Schmerzen im Knie ohne Gelenkschwellung auf. Der l. N. ischiadicus und tibialis stark druckempfindlich. Keine Sensibilitätsstörung. Krampfgefühl in den Waden. Schwäche des Beines beim Anfall. Die Haut über dem Gelenke beim Anfalle nicht gerötet, nicht heiß oder ödematös. In der anfallsfreien Zeit leichtes Knarren im Knie. Nach heißen Neuenahrer Bädern und Galvanisation des Kniegelenkes blieben die Attacken 2 Monate aus.

23) Hartmann, Ueber einen Fall von Spondylitis deformans mit intermittierendem Hydrops der Gelenke. Inaug.-Dissert. Königsberg 1889.

36-jähr. Schmied mit Steifigkeit der Wirbelsäule infolge einer deformierenden Wirbelsäulenaffektion. Zu wiederholten Malen unter heftigen Schmerzen Anschwellungen verschiedener Gelenke. In den Hüftgelenken die Bewegungen schmerzhaft. Das r. Kniegelenk stark geschwollen und schmerzhaft. Dasselbe wird punktiert, die Flüssigkeit sammelte sich bald wieder im Gelenk an, um sich in den nächsten Tagen spontan zu verlieren. Nach 7 Tagen neuerliche schmerzhafte Anschwellung, die sich wieder spontan rückbildete. Späterhin nicht mehr 7-tägiges, sondern 3- bis 4-tägiges Intervall. Ganz ähnliches Verhalten am r. Fußgelenk. Bisweilen Fieberbewegungen. (Verhalten des Gelenkes in der Zwischenzeit nicht angegeben.

24) Homén, Beiträge zur Symptomatologie des Morbus Basedowii. Neurol. Centralbl., 1892, p. 427.

Schon im 19. Lebensjahre waren die ersten Symptome des M. Basedowii aufgetreten. Im 29. Lebensjahre stellten sich neben anderen schweren Erscheinungen leichte Anschwellungen im Knie-, Fuß- und Ellenbogengelenk ein, welche jedoch nie mit Röte und Empfindlichkeit verliefen. Diese Anschwellungen schwanden nach mehreren Wochen, traten später mehrmals in unregelmäßigen Intervallen auf und hielten einige Zeit an. Schmerz und Empfindlichkeit in den Gelenken bestand später fast konti-

nuierlich. Gleichzeitig bestand eine oft wiederkehrende allgemeine Schwellung, besonders an den Extremitäten, später auch des Gesichtes und besonders der l. Backe. Dieselbe währte zumeist mehrere Stunden. Außer den oben erwähnten Gelenken wurden noch öfters die Hüftgelenke, die Fingergelenke betroffen; bisweilen schwoll die ganze Hand an. Der Schmerz war nur auf das Gelenk beschränkt; nie Rötung der Haut oder lokale Temperatursteigerung über den Gelenken. Der Erguß war oft wenigstens teilweise um das Gelenk in den weichen Partien lokalisiert.

25) Hüter, Hydrops articulorum intermittens. Klinik der Gelenkkrankheiten, 2. Teil, 1877, p. 188.

H. hat einen Fall beobachtet, bei welchem die Heilung durch Karbolinjektionen, welche er vor dem erwarteten Anfalle in das Kniegelenk vornahm, erzielt wurde. Die Anfälle wurden darauf etwas unregelmäßiger, dann seltener und hörten nach mehreren Monaten ganz auf.

26) Kapper, F., Zur Therapie des Hydrops articulorum intermittens. Allg. Wiener Zeitung, 1885, p. 362.

60-jähr. Kaufmann, der im 47. Jahre an intermittierendem Hydrops genus mit 8-tägigen Intervallen erkrankt. Die Anfälle schwanden nach 6-monatlicher Dauer, blieben 5 Jahre aus und traten dann im r. Knie- und l. Ellbogengelenk auf. Dann ein Intervall von 3 Jahren. Später neuerdings Anschwellung beider Kniegelenke. Die Anschwellung verlief stets mit heftigen Schmerzen, beschränkte sich auf das Gelenk; die es bedeckende Haut war unverändert, fühlte sich nicht heiß an. Das Gelenk war stets empfindlich, beim Anfalle die Bewegungen gehindert. Kein Fieber, keine Malaria. Der Rhythmus der Gelenkschwellung war bald 7-tägig, bald 9-tägig.

Auf Elektrisieren mit induzierten Strömen schwanden die Anfälle.

27) Kennedy, S., Hydrops articulorum intermittens. The Journ. of American medical Association, 1894, p. 900.

33-jähr. Arbeiter, der vor 4 Jahren die erste Attacke im l. Kniegelenke bekam und seither alle 24 Tage die gleichen Anfälle hat. Die Anschwellung ist stets sehr schmerzhaft, Bewegungen steigern die Schmerzen, welche mit dem Gelenkerguß in 3—5 Tagen schwinden. In der Zwischenzeit ist Pat. vollkommen arbeitsfähig und das Gelenk normal. Ein anderes Gelenk war nicht betroffen. Alle therapeutischen Versuche blieben erfolglos.

28) Köster, Ein Fall von Hydrops articulorum intermittens. Deutsche Zeitschr. f. Nervenheilk., Bd. 2.

27-jähr. Frau, welche im 19. Jahre eine Distorsion des l. Kniegelenkes erlitt; 14 Tage später eine kurze Zeit währende Anschwellung des Gelenkes, welche sich später oft ohne Veranlassung, bisweilen nach einer Anstrengung, wiederholte. Seit 6 Jahren bestehen vor dem Auftreten der Schwellung heftige Schmerzen teils im Gelenke, teils auf der Vorder- und Rückseite des l. Oberschenkels. Kurz vor dem Anfall auch Schwindelgefühl. Zur Zeit der Intumescenz des Gelenkes war der Allgemeinzustand besser als in der Zwischenzeit. Nach einer Punktion trat eine Anschwellung des r. Kniegelenkes mit 8-tägigen Pausen auf und verschwand der Hydrops des linken; heftige Schmerzen auf der Rückseite des Oberschenkels gingen voraus, die Dauer des Gelenkergusses betrug ca. 6 Tage. Menses regelmäßig. Milz normal. Das geschwellte Gelenk ist nicht druckempfindlich, die Haut normal. Oft plötzliche Röte, Hitze und Spannung einer

Gesichtshälfte. In letzter Zeit anfallsweise Polyurie während mehrerer Stunden bis zu einem Tage. Wenn Polyurie auftritt, schwindet eine Kniegelenkschwellung rascher. Später Schwindelattacke mit Erbrechen.

29) Kolbe, Fall von intermittierender Gelenkschwellung. Berl. klin. Wochenschr., 1881, No. 4.

32-jähr. Mädchen. Menses regelmäßig. Nach einem Straucheln trat eine Anschwellung des r. Kniegelenkes auf, welche nach Anlegung eines Gipsverbandes schwand, um später wiederzukommen. Nach einer Pause trat nach einem neuerlichen Trauma die Kniegelenkanschwellung intermittierend auf, dauerte 3 Tage und kehrte alle 9 Tage wieder. Auf Fixation des Gelenkes hin zu wiederholten Malen Besserung in Bezug auf den Schmerz. Prodromalsymptome fehlen. Zur Beobachtungszeit bestand 11-tägiger Typus der Anschwellung. Das l. Bein war in toto, besonders aber am l. Unterschenkel abgemagert; die Muskeln reagierten auch nicht auf starke galvanische oder faradische Ströme. Die Bewegungen im Gelenke verursachten keine Schmerzen (zur Zeit des Anfalles). Schwäche und Zittern des Beines. Sensibilität normal (nähere Angaben fehlen). Nach 5 Wochen Wasserglasverband und psychische Einflüsse (Vergessen des Anfallstages). Ausbleiben der Anfälle. Die Atrophien der Muskeln sowie das Zittern der Beine schwanden in wenigen Monaten.

30) Moebius, Hydrops genus intermittens. Handbuch von Penzoldt-Stintzing, Bd. 5. Erwähnt, daß er den Fall Roser's gesehen habe. Hält die Affektion für eine Intoxikation.

31) Landrieux, Coxalgie d'origine paludéenne. Journ. de Thérapie, 1880, p. 570.

32) Liégois, Mélalgie et arthropathies congestives avec parésie des deux membres inférieurs. Rev. méd. de l'Est, 1884, p. 112.

33) Löwenthal, W., Ein Fall von periodisch wiederkehrendem Hygroma praepatellare. Berl. klin. Wochenschr., 1871, p. 572.

36-jähr. Frau. Hat 5mal geboren (darunter 2 Abortus). Menses regelmäßig. Im 29. Lebensjahre alle 3—4 Wochen Anschwellung des r. Ellbogengelenkes; die Schwellung dauerte stets einen Tag. Nie Rötung, jedoch Schmerz und Spannungsgefühl in der Gelenkgegend. Nach einem Vesicans schwand die Affektion nach halbjährigem Bestande. 2 Jahre später zeigten sich periodische Anschwellungen des l. Kniegelenkes alle 4 Wochen, jedoch nicht mit der Menstruation zusammenfallend. Zur Beobachtungszeit kam alle 12 Tage ein Anfall; die An- und Abschwellung dauerte 5—6 Tage. Nie Rötung der Gelenksgegend. Während jeder Schwangerschaft cessierten die Anschwellungen. Während der Schwellung Herzklopfen, sonst nicht. Mit dem Zurückgehen des Ergusses (Gelenkerguß, wie Bruns gegenüber Löwenthal feststellte — nicht Hygroma praepatellare) wurde die Harnsekretion reichlicher. Es bestand Exophthalmus, keine Struma; Herzklopfen und Tachykardie nur zur Zeit des Anfalles, sonst nicht. Es ist also dieser Fall stets fälschlich in der Litteratur als Morbus Basedowii geführt.

34) Maude, Oedema in Graves' Disease. The Practitioner, 1891, Dec. Handelt im allgemeinen von den akut ödematösen Schwellungen und den subakuten Oedemen bei M. Basedowii.

35) Le Meme, De l'hydrarthrose intermittente. Journ. de Méd. pratique, 1897, janv. 25. (Ref. im Jahresber. f. Chir., 1897.) Ein neuer Fall. Anfälle von 8-tägiger Dauer, welche sich regelmäßig 2 mal im Monate

einstellen. L. M. denkt an eine Autointoxikation und empfiehlt die Arthrotomie.

36) Ch. Moore, Two cases of periodical inflammation of the right knee-joint. Med.-chir. Transact., Vol. 50, p. 21.

2 Fälle. A. 43-jähr. Frau, hatte als Mädchen Wechselfieber, dann 8 Jahre keine Intermittenssymptome. Nach einer Anstrengung trat eine 3 Tage währende, nur wenig schmerzhafte Schwellung des r. Kniegelenkes auf. Zuerst alle 30, später alle 21 Tage Wiederholung der Schwellung. Bei den Schwangerschaften blieben vom 3. Schwangerschaftsmonate bis 3 Monate nach der Entbindung die Attacken aus und kehrten in 9-tägigen Intervallen 18 Jahre lang wieder. Es bestand ein beweglicher Gelenkkörper, welcher aber keine Einklemmungssymptome hervorrief. Geringer Milztumor. Sonst gesund. Chinin ohne Einfluß.

B. 21-jähr. Mädchen. Nie Intermittens. Nach Waschen einer steinernen Treppe trat die erste Schwellung auf. 12-tägige Intervalle. Dauer der Schwellung 2—5 Tage. Es bestand ebenfalls ein freier Gelenkskörper. Die Haut über dem erkrankten r. Kniegelenk war gerötet, heiß. Das Gelenk sehr empfindlich. Bei der Attacke sehr heftige Schmerzen. Zeitweilig bestanden auch Schmerzen im r. Arm und l. Knie zur Zeit der Attacken, aber nie Schwellung. Die Menses waren regelmäßig, nicht zusammenfallend mit den Attacken. Tachykardie zur Zeit der letzteren. Unter Chiningebrauch allmähliches Schwinden der Schwellung und der Schmerzen.

37) Nasse, Die chirurgischen Krankheiten der unteren Extremitäten. Dtsch. Chir., Lief. 66, 1. Hälfte, p. 265.

N. beobachtete einen Fall bei einem jungen Manne, der deutliche Zeichen eines chronischen Gelenkrheumatismus darbot. Beide Knie- und Fußgelenke, sowie ein Ellbogengelenk waren etwas geschwollen. Es waren chronischer Erguß und Synovialwucherungen nachweisbar. Alle 14 Tage trat ein schmerzhafter praller Erguß im l. Kniegelenk auf, der ungefähr 3 Tage bestand. In der Zwischenzeit war das Gelenk wie die übrigen kranken Gelenke nur wenig verschwollen und versteift.

38) Nicolaysen, Intermittierender Hydrarthros genus. Norsk. Mag. f. Laegevid., 1887, No. 2.

31-jähr. Mann aus einer Malariagegend. Bekam im 29. Lebensjahre einen Erguß des r. Kniegelenkes, der nach Einreibungen verschwand, nach körperlichen Anstrengungen sich wieder zeigte. Im nächsten Winter Schwellungen mit 14-tägigen Intervallen. Rückgang stets ohne Behandlung. Das Gelenk war in den Intervallen normal und schmerzfrei. Nach 2-monatlichem Gebrauche von Arsenik Ausbleiben der Gelenkschwellung.

39) Doc. Dr. Obermayer (Wien) war so freundlich, mir einen von ihm lange Zeit auf der Klinik Nothnagel's beobachteten Fall mitzuteilen. Er betraf eine Frau (Alter: Ende der dreißiger Jahre), bei der sich in regelmäßigen Intervallen unter Schmerzen alternierende Anschwellungen der Kniegelenke zeigten. Die Schwellung war typisch, nicht entzündlicher Natur.

40) Oppenheim, Das akute Hautödem. Lehrb. d. Nervenkrankh., 2. Aufl., p. 922. Erwähnt, daß in einem Falle von angioneurotischem Hautödem, den er beobachtete, eine plötzlich eintretende Gelenkschwellung einen Gichtanfall vortäuschte.

41) Panas, Hydrarthroses intermittentes. Soc. de Chir. de Paris, 27. Mars 1878; Gaz. des Hôpit., 1878, No. 49.

22-jähr. Frau, hat nie Rheumatismus oder andere Krankheiten überstanden. Seit 4 Jahren periodische 4-tägige Anschwellungen beider Kniegelenke mit 14-tägigen Intervallen. Während einer Schwangerschaft keine Anfälle, kehrten aber nach derselben (Abortus) wieder und zwar 15 Tage später, dauerten nun 8 Tage. (Anfangs war jeder zweite Montag, später jeder zweite Donnerstag der erste Tag des Anfalls. — Dieses Faktum ist oft in der Litteratur erwähnt, jedoch wird fast immer angegeben, daß in diesem Falle die Attacken wöchentlich stattfanden.) Alle therapeutischen Eingriffe blieben erfolglos.

42) Perrin, Un cas curieux de contracture partielle intermittente à type octave avec irritation violente et épanchement de sérosité dans plusieurs articulations. Journ. de Méd. de Trousseau, 1845, p. 82.

Der Schwellung ging stets unter leichter Fieberbewegungen eine tonische Kontraktion aller Flexoren der oberen Extremitäten voran. Trousseau kam im Jahre 1878 (Union médic., p. 21) wieder auf diesen Fall zurück und deutete ihn als intermittierenden Hydrarthros.

43) Pierson, Zur Kenntnis des Hydrops articulorum intermittens. Dtsch. med. Wochenschr., 1881, No. 13.

11-jähr. Mädchen, leidet seit 2 Jahren an plötzlich auftretenden schmerzhaften Schwellungen der verschiedensten Gelenke. Anfangs waren wochenlang freie Intervalle. Letztere wurden später kürzer. Am häufigsten wurden Hand- und Sprunggelenke befallen, doch auch sämtliche andere Gelenke der Extremitäten, bisweilen auch die Halswirbelsäule. In der Regel wurden nicht mehrere Gelenke auf einmal befallen; kein regelmäßiger Typus der Anschwellung, welche sich blitzartig schnell entwickelt. Längstes freies Intervall in letzter Zeit 6 Tage. Galvanisation der Halswirbelsäule und innerlicher Arsengebrauch machten die Anfälle seltener und weniger schmerzhaft.

44) Pierson, H., Zur Therapie des Hydrops articulorum intermittens. Centralbl. f. Nervenheilk., 1886, No. 5.

P. hat bei einer jungen anämischen Näherin einen Fall von intermittierender Kniegelenkschwellung beobachtet. Anfangs traten schmerzhafte Attacken von 8 Tage Dauer auf, später beteiligten sich in unregelmäßiger Reihenfolge auch andere Gelenke, namentlich Schulter- und Handgelenke. Auf Faradisation Längerwerden der freien Intervalle; die Anfälle wurden auch leichter.

45) Pletzer, Hydrops genus intermittens. Dtsch. med. Wochenschr., 1880, No. 37.

40-jähr. „vollsaftige" Frau. Seit 12 Jahren schmerzhafte Anschwellung des r. Kniegelenkes von 8-tägiger Dauer und 3-monatlichem freiem Intervall. Dem Anfalle ging Ziehen und Spannung voraus. Keine Gicht. Keine Malaria. Menses regelmäßig. Nach Schlammbädern trat ein elftägiger Typus der Anfälle ein. Späterhin entwickelte sich ein Morbus Basedowii mit Rückgang der Gelenkschwellung. Als sich die Erscheinungen des M. Basedowii rückbildeten, wurde die Gelenkschwellung stärker. Mit Einsetzen der Schwangerschaft blieben die Anfälle mehr als ein Jahr aus, zu gleicher Zeit markierten sich aber die Symptome des M. Basedowii stärker.

46) Quincke, Ueber akutes umschriebenes Hautödem. Monatsh. f. prakt. Dermatol., 1882, No. 1.

47) Ramm, Kiel 1889 (citiert bei v. Brinken; mir nicht zugänglich). 36-jähr. Patientin mit intermittierender Schwellung des r. Kniegelenkes von 13-tägigem Typus. Dauer der Affektion $1^1/_2$ Jahre. Kein Milztumor. Arsenik ohne Erfolg gebraucht.

48) Rejou, De l'hydrarthrose intermittente. Thèse de Paris, 1877.

Bei einer Frau trat alle 14 Tage intermittierender Hydrarthros ein mit vollständigem Schwinden in der Zwischenzeit. Es bestand Schmerz, Funktionsstörung und starke Schwellung. Dauer des Anfalles (2—3 Tage). R. empfiehlt Chinin intern, event. Punktion des Gelenkes mit nachfolgender Injektion von Jodtinktur.

49) Rosenbach, O., Zur Therapie und Diagnostik des Hydrops genus intermittens. Centralbl. f. Nervenheilk., 1886, No. 21.

18-jähr. Kranke, leidet seit 2 Jahren an Kniegelenkschwellungen mit nicht ganz regelmäßigen Intervallen. Bald wird nur ein, bald beide Kniegelenke affiziert. Die Anfälle treten ohne Zusammenhang mit den Menses 3—4-wöchentlich auf. Beginn der Attacken mit schmerzhaftem Ziehen und Steifigkeit bei mäßiger Druckschmerzhaftigkeit. Bald zeigt sich eine mehr oder minder erhebliche Schwellung der Weichteile um das Gelenk herum. Nie Fieber. Bei starker Schwellung der Hautdecken sind die Schmerzen anscheinend geringer. Nach 3—4 Tagen Abschwellung, Condylus internus femoris zur Zeit der Schwellung auf Druck empfindlich. Haut über dem Gelenk nicht gerötet. Ergotin-Injektionen in die Umgebung des Gelenkes. Darauf Ausbleiben der Anfälle durch $3^1/_2$ Jahre ohne Recidiv.

50) Roser, Oeffentliche Konsultation. Centralbl. f. Chir., 1874, p. 385.

Auf der Klinik R.'s befand sich ein 17-jähr. Mann, der seit mehr als 2 Jahren an intermittierender Kniegelenkwassersucht leidet. Die beiden Kniegelenke werden teils gleichzeitig, teils alternierend von der Exsudation ergriffen. Die Anschwellung dauert 2—4 Tage, langsame Abschwellung und 1—8-tägige Pause. Allgemeinbefinden ungestört, keine lokale Hitze. Alle therapeutischen Maßnahmen waren erfolglos.

51) Schlesinger, H., Ueber die familiäre Form des akuten cirkumskripten Oedems. Wien. klin. Wochenschr., 1898. Betont die nahen Beziehungen des akuten Oedems zum Hydrops articulorum intermittens.

51a) Idem, Hydrops hypostrophos. Ein Beitrag zur Lehre der angioneurotischen Oedeme. Münch. med. Wochenschr., 1899, No. 35. — Klinik des Hydrops hypostrophos und Beschreibung der Unterarten desselben.

52) Schmidt, Intermittierender Hydrops beider Kniegelenke. Ber. d. Med. Gesellsch. zu Leipzig, 1877. (Scheint der von Fiedler publizierte Fall zu sein.)

53) Schuchardt, Erkrankungen der Knochen und Gelenke. Dtsch. Chir., 1899. Gute Uebersicht.

54) Seeligmüller, Hydrops articulorum intermittens. Dtsch. med. Wochenschrift, 1880, No. 5 und 6.

49-jähr. Mann, der seit 20 Jahren intermittierende Gelenkschwellungen hat. Vor 30 Jahren Malaria. Die Anschwellung betrifft bald das eine, bald das andere Gelenk (zuerst l. Knie und r. Hüftgelenk), wiederholte

sich eine Zeitlang in regelmäßigen (12-tägigen) Intervallen, blieb zu wiederholten Malen durch Monate und Jahre aus. Die Anschwellung ist enorm, die Schmerzen furibund; bisweilen fühlt sich die Gelenkgegend heißer an. Die Anschwellung beschränkt sich genau auf das Gelenk. Im Beginne des Anfalles regelmäßig schlechter Geruch aus dem Mund. S. applizierte eine Fontanelle am l. Trochanter. An den Tagen, an welchen die Gelenkaffektion begann, secerniert die Fontanelle stärker. Alle therapeutischen Bestrebungen blieben erfolglos.

55) Senator, H., Ein Fall von Trigeminusaffektion, Beitrag zur Kenntnis der intermittierenden Gelenkschwellungen. Arch. f. Psych. u. Nervenkrankh., Bd. 13, p. 590.

39-jähr. Arbeiter, bei welchem ohne eruierbare Ursache eine linksseitige Trigeminuslähmung auftrat. Im Laufe der Erkrankung schwoll das l. Kniegelenk an, später das r. Fußgelenk, nach weiteren 2 Monaten, wieder beide Kniegelenke, ebenso wieder 2 Monate später. Die Anschwellungen waren schmerzhaft, der Verlauf fieberlos, geringe örtliche Entzündungserscheinungen, Mangel von Schweißen. Keine Herzkomplikation.

56) Senator, Ueber intermittierende Gelenkwassersucht. Charité-Annalen, 1896, Jahrg. 21.

2 Fälle. A. 17-jähr. Kutscher, der in seiner Kindheit alljährlich eine im Sommer auftretende Geschwulst in der Gesäßgegend hatte. Ohne Veranlassung trat eine Anschwellung des r. Kniegelenkes ohne Schmerzen auf. Die Haut über dem Gelenke unverändert, kein Fieber. Unter Massage und Einwickelung Abschwellung. Einige Monate später schwoll ohne nachweisbaren Anlaß das l. Knie an. Die Schwellung dauerte 9 Tage; 10 Tage später neuerlicher, nur mehrere Tage währender Gelenkerguß.

B. 18-jähr. Mädchen. Im 14. Jahre menstruiert. Ein Jahr darauf, vor jetzt 7 Jahren (? ?), ohne Veranlassung Anschwellung des l. Kniegelenkes. Seither Wiederkehr alle paar Wochen, gewöhnlich kurz vor der Menstruation, dann ein freies Intervall von 10 Wochen. Gehen uud Stehen zu dieser Zeit sehr empfindlich, schmerzhaftes Ziehen im Unterschenkel, kein Fieber. Haut nicht gerötet. Kniegelenk in anfallsfreien Zeiten normal.

57) Vogt, Hydrops cubiti intermittens. Die chirurg. Krankheiten der oberen Extremitäten, p. 199; Dtsch. Chir., Lief. 64.

32-jähr. Patientin, bei welcher in fast regelmäßigen 9-tägigen Pausen ein exquisiter doppelseitiger oder einseitiger cubitaler Hydrops auftrat, der mit Schmerzen und erheblichen Funktionsstörungen verknüpft war, oft spurlos verschwand, bisweilen geringe Schwellung zurückließ. Die nachhaltigeren Anfälle traten stets im Zusammenhange mit der Menstruation auf.

58) Veillard, Trois observations d'hydrarthrose du genou, traitée par les ponctions et les injections jodées — hydrarthrose intermittente — guérison. Union méd., 1857, No. 47.

16-jähr. Schlosser bemerkte vor 2 Jahren nach einer anstrengenden Fußtour eine Behinderung der Bewegungen im l. Kniegelenk und Anschwellung desselben. Nach 3—4 Tagen Rückgang der Schwellung; binnen 3 Wochen alle 3—4 Tage Erneuerung des Gelenkergusses. Nach einem Jahre Wiederholung der Attacken. Die Haut über dem Gelenke unverändert, nicht heiß, die Gelenkkapsel leicht verdickt. Das Knie schwoll in

2—3 Tagen an, blieb 2 Tage stationär, die Schwellung ging in weiteren 3 Tagen zurück. Punktion des Gelenkes mit Entleerung von 2—3 Eßlöffeln einer fadenziehenden Flüssigkeit. Jodinjektion mit nachfolgender Kompression. Ausbleiben der Anfälle durch $1^1/_2$ Jahre.

59) Verneuil, Hydrarthrose intermittente. Diskuss. zur Mitteilung von Panas. Soc. de Chir., 27 mars 1878.

V. sah einen Fall bei einem jungen Manne mit intermittierender Kniegelenkschwellung. Nélaton gab Chinin, darauf blieben die Attacken 6 Jahre aus. Dann Wiederholung der Anfälle, die sich auf die Gelenkgegend beschränkten.

60) Volkmann, Hydrops intermittens. Virchow-Hirsch, Jahresbericht 1867, Bd. 2, p. 372.

Aus Anlaß des Referates der Arbeit von Moore erwähnt V., daß er einen Mann mit einem kolossalen synovialen Ergusse beobachtet habe, das sich alle 14 Tage einstellte. Kein freier Gelenkskörper.

Nachdruck verboten.

XVI.

Ueber den Einfluss der Nierenspaltung auf akute und chronische Krankheitsprozesse des Nierenparenchyms[1]).

Von

Prof. Dr. **J. Israel**, Berlin.

Ich will im folgendem eine Gruppe von Erfahrungen mitteilen, deren Interesse darin liegt, daß sie sowohl der chirurgischen Nierentherapie neue Gebiete erschließen, als auch zur Klärung eines bis jetzt dunklen Kapitels der Nierenpathologie beitragen.

Es handelt sich um den heilenden Einfluß der Nierenspaltung auf zwei scheinbar sehr verschiedene Krankheitssymptome, nämlich einerseits auf die totale Suppressio urinae infolge von akuter Entzündung der Niere, andererseits auf die einseitigen Koliken und einseitigen Nierenblutungen bei jenen dunklen Krankheitsbildern, welche man bisher als Nephralgie, Nephralgie hématurique, essentielle Nierenblutung, angioneurotische Nierenblutung bezeichnet hat. Da aber, wie ich im zweiten Abschnitte dieser Arbeit nachweisen werde, auch diese, bisher von Vielen für rein nervös gehaltenen Erkrankungen am häufigsten auf chronisch entzündlichen Veränderungen der Niere beruhen, so ist gerade eine gemeinsame Betrachtung aller dieser anscheinend so heterogenen Fälle unter dem Gesichtspunkt der Therapie besonders geeignet, die Wirkungsweise der Incision auf entzündliche Prozesse der Niere überhaupt verständlich zu machen.

Zunächst möchte ich eine Beobachtung ausführlicher mitteilen, die sowohl ein therapeutisches Unicum betrifft, als auch für das Verständnis des durch die Niereninicision angebahnten Heilungsmechanismus grundlegend ist.

1) Nach einem Vortrage in der Sitzung der Freien Vereinigung der Chirurgen von Berlin am 12. Juni 1899.

Es handelt sich um die Heilwirkung der Nierenspaltung auf eine mehrtägige totale Anurie infolge einer perakuten Entzündung der linken Niere, 8 Monate nach Exstirpation der rechten wegen Tuberkulose.

Bei dem damals 61-jährigen Patienten, dessen Mutter und Schwester an Tuberkulose gestorben waren, entfernte ich im Mai vorigen Jahres die rechte Niere wegen vorgeschrittener tuberkulöser Erkrankung, welche mit einer ungemein ausgedehnten eiterigen Perinephritis kombiniert war. Die Heilung erfolgte bis auf eine kaum secernierende Ureterfistel, und der Kranke erholte sich in wunderbarer Weise unter Zunahme von 50—60 Pfd. Körpergewicht. Aber es blieb eine schon 3 Jahre vor der Operation bestehende Dysurie zurück. Patient mußte 1—1 $^1/_2$ stündlich mit Schmerz am Ende der Miktion urinieren. Es unterlag keinem Zweifel, daß es sich um eine tuberkulöse Erkrankung der Blasenschleimhaut handelte; der Urin enthielt stets eine mäßige Menge Eiter- und Blutkörper, und die Blase war gänzlich intolerant gegen Katheterismus und Spülung, von denen infolgedessen ganz abgesehen werden mußte. Da der Patient sich nach seiner Entlassung allwöchentlich vorstellte, konnte ich mich dauernd von seinem ausgezeichneten Wohlbefinden überzeugen; er verhielt sich, abgesehen von den mäßig unangenehmen Miktionsempfindungen, wie ein ganz besonders kräftiger, völlig gesunder Mann von 2 Centner Gewicht.

Da wurde er plötzlich am Abend des 30. Dezember v. J. von heftigster linksseitiger Nierenkolik mit Uebelkeit und Erbrechen überfallen, welche eine Morphiuminjektion erforderte. In der Nacht wurden noch einige Male kleinste Urinmengen entleert, seit dem Morgen des 31. aber kein Tropfen mehr; und gleichzeitig fehlte jede Neigung zum Urinieren. Die Kolikschmerzen hatten nur eine Nacht gedauert, aber Uebelkeit, Aufstoßen, Erbrechen hielten an; dazu gesellte sich große Unruhe und auffallende Atemfrequenz. Bei seiner Aufnahme am 1. Januar d. J. fand ich den Patienten mit kongestioniertem, bläulich rotem Gesicht, etwas chemotischen Konjunktiven, trockenen Lippen, dick belegter Zunge, auffallend frequenter, keuchender Respiration von 50 Atemzügen in der Minute. Der Puls war hart, stark gespannt, seine Frequenz 108. An dem stark aufgetriebenen Leibe des sehr korpulenten, über 100 kg schweren Mannes konnte man nur undeutlich eine unempfindliche diffuse Resistenz zwischen linkem Rippenbogen und Spina-Nabellinie fühlen. In der Blase fanden sich beim Katheterismus nur einige Tropfen reinen Eiters. Vom Rectum aus konnte im linken Ureter kein Stein palpiert werden. Patient klagte über Uebelkeit, Durst und Trockenheit im Halse. Abends erhebt sich die Respirationsfrequenz auf 60, es tritt große Unruhe ein und unter Schüttelfrost steigt die Temperatur auf 40,9, bis nach 3 Stunden unter profusem Schweißausbruch ein Abfall erfolgt.

Am nächsten Morgen, den 2. Januar, bestand die Anurie fort; die Temperatur betrug 38,0, die Respiration 60; die abnorme Spannung der Arterie war unverändert; die Zunge trocken und dick belegt. — Ich schwankte in der Diagnose zwischen einer Verlegung des Ureters durch Steineinklemmung, und einem perakuten aufsteigenden, pyelonephritischen Entzündungsprozeß der Niere. Eine akute Tuberkulose glaubte ich ausschließen zu sollen, da mir nicht bekannt ist, daß ein solcher Prozeß in ganz unvermittelter Weise zur Anurie führen kann. Die Steindiagnose erschien wegen der gänzlich mangelnden Empfindlichkeit des Ureters bei Druck vom Mastdarm und Bauche aus weniger wahrscheinlich, wenn auch nicht ausgeschlossen. Da es mir unzweifelhaft schien, daß der Patient ohne chirurgische Hilfe an der Funktionseinstellung der einzigen noch vorhandenen Niere baldigst zu Grunde gehen würde, entschloß ich mich mit etwas schwerem Herzen zu einem operativen Eingriffe, um entweder einen obturierenden Stein zu entfernen, oder bei dem Befunde einer Nephritis ohne Stein die Niere auf Grund später zu erörternder Erwägungen zu spalten.

Am 2. Januar d. J. schritt ich zur Freilegung der Niere mittels eines sehr ausgedehnten Czerny'schen schrägen Lumboabdominalschnittes. Auffallend war die schwarze Farbe der venösen Muskelblutung. Die enorme properitoneale Fettlage mußte exstirpiert werden, um Raum zu gewinnen. Die nach Spaltung der gewaltigen Fettkapsel mobilisierte Niere zeigte eine starke Schwellung bis zur $1\,^1/_2$-fachen Vergrößerung aller Durchmesser; ihre Farbe war düster rot, ihre Konsistenz hart. Es wurde zunächst der Versuch gemacht, den Ureter freizulegen; aber vergeblich wegen der außerordentlichen Dicke der Fettmassen und der dadurch bedingten Tiefe der Wunde. Nun wird die Niere durch den Sektionsschnitt gerade soweit gespalten, daß man den Finger in das Nierenbecken einführen kann. Bei dem Einschnitt hatte sich ca. 1 Theelöffel Eiter entleert, wahrscheinlich aus dem Becken; der eingeführte Finger entdeckt keinen Stein. Darauf wird nach Umschnürung des Gefäßstiels mittels eines Gummidrains der Schnitt in der Niere über den größten Teil des konvexen Randes verlängert und durchweg bis in das Becken vertieft. Der retrograde Katheterismus mißlingt, weil sich die Sonde in das Fettgewebe des Hilus verirrt. An der nun blutleeren Niere erkennt man, daß die Schnittfläche eine schmutzig verwaschene Beschaffenheit hat; auf der Oberfläche des Organs findet man eine große Anzahl miliarer, tuberkelähnlicher Absceßchen, welche durch die Capsula propria durchschimmern. Ein Scheibchen der Nierenrinde wird zur mikroskopischen Untersuchung excidiert. Jetzt wird noch einmal der Versuch gemacht, den Ureter zu finden, und diesmal mit Erfolg. Er ist knorpelhart, auf Bleistiftstärke verdickt, leer und frei von Stein. Es folgte eine lockere Tamponade der gespaltenen Niere und ihrer ganzen Umgebung.

Ueber den Verlauf kann ich mich kurz fassen. 24 Stunden nach der Operation war der Verband stark urinös durchtränkt, und von da ab begann eine wahre Harnflut aus der Wunde, während nichts in die Blase gelangte. Erst am 12. Tage wurden die ersten kleinen Mengen per vias naturales entleert, um allmählich zuzunehmen, bis schließlich bei der Entlassung am 31. März die gesamte Urinmenge von 1800 ccm auf normalem Wege entleert wurde. Der Urin war zum Schlusse hellgelb, sauer, mäßig trübe, enthielt $^1/_2$ $^0/_{00}$ Albumen, mikroskopisch Leukocyten, spärliche Papillenpfröpfe, und frische rote Blutkörper. Ein erheblicher Teil dieser morphotischen Beimischungen ist auf die Erkrankung der Blasenschleimhaut zu beziehen, da ihre Beschaffenheit und Menge derjenigen vor der neuen Erkrankung entsprach. Die urämischen Erscheinungen schwanden erst sehr langsam nach Wiedereintritt der Urinsekretion. Zuerst sinkt die abnorme Respirationsfrequenz, dann die abnorme arterielle Spannung und Schlagfolge des Pulses; dann nimmt der cyanotische Turgor des Gesichts ab und die Zunge wird feucht. Am längsten, über 14 Tage lang, hält sich eine leichte Benommenheit des Sensoriums, verbunden mit Ruhelosigkeit. Zeitweise treten neue urämisch-nervöse Erscheinungen hinzu, wie klonische Zuckungen in Gesicht und Händen, fibrilläre Muskelzuckungen, halbseitige Facialisparese, Singultus. Alles dieses schwand in der 3. Woche nach der Operation. Patient fühlt sich wieder als ganz gesunder Mann, abgesehen von Brennen bei der stündlichen Miktion. Die mikroskopische Untersuchung des excidierten Stückchens ergab, daß die miliaren Herde Abscesse sind von so frischem Datum, daß die Epithelien der im Abceßbereich liegenden Harnkanäle noch die Färbbarkeit ihrer Kerne bewahrt haben, also noch nicht nekrotisch sind.

Für das Verständnis dieses merkwürdigen Falles haben wir folgende 4 Fragen zu beantworten. 1) Mit welcher Art der Nierenerkrankung haben wir es hier zu thun? 2) Wodurch führte sie zur Anurie? 3) Wodurch wurde die initiale Nierenkolik hervorgerufen? 4) Wodurch hat die Nierenspaltung heilend gewirkt?

Was zunächst die Pathologie und die anatomische Form der Nierenaffektion betrifft, so kann es keinem Zweifel unterliegen, daß es sich hier um einen von der Blase aufgestiegenen Prozeß handelt, der zu jener perakuten infektiösen Form der Pyelonephritis geführt hat, die mit der Bildung multipler, durch die ganze Niere disseminierter miliarer Abscesse einhergeht, eine Form, welche die Engländer als surgical kidney — chirurgische Niere — bezeichnen, weil sie sich in der vorantiseptischen Zeit nicht selten an chirurgische Eingriffe an den Harnwegen anschloß. Die Bedingung hierfür war in diesem Falle in der langjährigen Blasenaffektion gegeben, die allmählich zu der bei der Operation konstatierten chronischen Ureteritis geführt hat.

Wie erklärt sich nun die plötzliche Anurie, die doch bei derartigen Prozessen sonst nicht beobachtet wird?

Diese unvermittelte Sekretionshemmung ist die Folge der durch die akute Entzündung plötzlich gesteigerten Spannung in dem von einer festen Kapsel umschlossenen Organ, eine Spannung, welche gerade hier eine ungewöhnliche Höhe erreichen mußte, weil diese Niere schon vor Eintritt der letzten akuten Erkrankung dauernd unter einem abnorm hohen Drucke gestanden haben mußte. Denn wenn eine Niere nach Exstirpation der anderen die sonst auf zwei verteilte sekretorische Funktion allein zu übernehmen hat, und dieser Aufgabe vollkommen gerecht werden soll, so muß der Querschnitt ihres gesamten Gefäßsystems dauernd erweitert sein, damit sie annähernd von der gleichen Blutmenge in der Zeiteinheit durchströmt werden kann, wie in der Norm beide Nieren. Führt bereits dieses Verhalten zu einem ständig erhöhten Druck auf das von der festen fibrösen Kapsel umschlossene Parenchym — ein Verhalten, welches sich in solchen arteficiellen Solitärnieren durch vermehrte Härte, dunklere Farbe und Volumszunahme kundgiebt, so kann dieser schon präexistente abnorme Druck durch den Einfluß einer akuten entzündlichen Schwellung zu einer Höhe gesteigert werden, welcher die nur sehr langsam dehnbare Kapsel nur unvollkommen nachgeben kann. So kommt es zunächst zu einer Kompression der Venen mit Blutstauung, welche ihrerseits wieder das Gewebsödem und damit den intrarenalen Druck steigert, bis die Sekretion versiegen muß, weil die Kapillaren komprimiert werden.

Diese plötzliche Spannungszunahme ist nun auch der Grund für den Eintritt des initialen heftigen Kolikanfalles, der im Verein mit der sich daran anschließenden Anurie leicht die Vorstellung einer Steinocclusion des Ureters erwecken konnte. Man muß die bisher von den Meisten festgehaltene irrige Ansicht aufgeben, daß Nierenkoliken nur durch plötzliche Unterbrechung des Harnabflusses infolge von Occlusion des Ureters hervorgerufen werden können. Vielmehr hat uns eine vielfältige Erfahrung gelehrt, daß alle Momente, welche zu einer plötzlichen Drucksteigerung im Nierenparenchym selbst, bei völliger Intaktheit der Abflußwege führen, einen Kolikanfall hervorrufen können. So erklären sich manche Koliken bei Torsionen des Gefäßstieles beweglicher Nieren ohne Ureterverschluß, so die bei plötzlicher Kongestion maligner gefäßreicher Tumoren ohne Hämaturie auftretenden Koliken, ebenso sind es endlich akute kongestive Drucksteigerungen, welche die Kolikanfälle bei den paroxysmal auftretenden Exacerbationen derjenigen, alsbald zu besprechenden, chronisch entzündlichen Nierenaffektionen auslösen, welche bisher als nervöse Nephralgien bezeichnet wurden, weil man die zu Grunde liegenden anatomischen Veränderungen nicht kannte.

Aus den eben auseinandergesetzten physikalischen Bedingungen,

welche die Anurie veranlaßten, wird der kurative Effekt einer rechtzeitigen Parenchymincision ohne weiteres verständlich, weil sie die deletäre Spannung mittels der Gewebsspaltung aufhebt, und durch Entleerung von Blut, gestauten Sekreten und Entzündungsprodukten den auf den Kapillaren lastenden Druck so weit erniedrigt, daß die Blutcirkulation und mit ihr die Sekretion wieder in Gang kommen kann.

Nachdem ich an der eben referierten Beobachtung den heilenden Einfluß der Nierenspaltung auf den gefährlichsten Folgezustand der akuten aufsteigenden Nephritis, die Anurie, gezeigt habe, wende ich mich zu dem zweiten Teile meiner Aufgabe, nämlich der Beantwortung der Frage, ob dieses operative Verfahren auch andere Symptome und andere Formen von Nierenentzündungen als die eben beschriebenen günstig zu beeinflussen imstande sei. Diese Frage darf bejaht werden. Die ersten Erfahrungen über eine dahingehende Wirksamkeit der Niereincision wurde an Fällen gemacht, welche wegen der gänzlich abweichenden klinischen Erscheinung gegenüber den uns bisher geläufigen Krankheitsbildern der Nephritis, insbesondere wegen der auf eine Niere beschränkten Krankheitsäußerungen für nichts weniger als für nephritische Prozesse gehalten worden waren, vielmehr die Diagnose von Stein oder Neubildung vorspiegelten, und unter dieser falschen Vorstellung zur Operation kamen. Diese nur wenig bekannten und selten richtig gedeuteten Krankheitsbilder bedürfen einer genaueren Darlegung. Die Krankheitserscheinungen dieser Fälle bestehen entweder in einseitigen Nierenkoliken, oder einseitigen Nierenblutungen, oder der Kombination beider, indem entweder Koliken und Blutungen gleichzeitig auftreten, oder unabhängig voneinander alternieren. Bisweilen treten Irradiationen nach der Blase in Gestalt vermehrten Harndrangs auf, bisweilen in die Urethra und den Penis als Brennen und Stiche in dem Gliede. War schon die Einseitigkeit der Koliken wie der Blutungen vielmehr geeignet, an Steine oder Neubildungen als an entzündliche Prozesse denken zu lassen, so kam als ein ferneres, irreführendes Moment hinzu, daß in einer Anzahl dieser Fälle der Urin außerhalb der Blutungsperioden entweder gar keine Anomalien erkennen ließ, oder doch nicht die für Nephritis specifischen Befunde von Eiweiß und Cylindern. Als man nun bei der operativen Freilegung solcher Nieren weder den vermuteten Stein noch eine sonst dem unbewaffneten Auge auffällige oder beachtenswerte Anomalie fand, half man sich mit der Hypothese von Krankheitszuständen ohne materielle Grundlage, indem man als den allezeit bequemen Lückenbüßer eine funktionelle Störung der Nierennerven für sie verantwortlich machte. Aus dieser Anschauung heraus sind die Bezeichnungen dieser Krankheitszustände als Nephralgie, Néphralgie hématurique, angioneurotische Nierenblutung hervorgegangen.

Fand man bei den operativen Eingriffen die erwarteten Steine, Tumoren oder Tuberkel nicht, so war man unangenehm enttäuscht, und meinte zunächst mit der Operation einen Mißgriff gethan zu haben. Aber da bestätigte sich die in jeder Wissenschaft und speciell in unserer oft gemachte Erfahrung wieder, daß man bisweilen auch von falschen Voraussetzungen ausgehend auf den richtigen Weg gelangen kann. Denn man nahm mit Ueberraschung wahr, daß in einer großen Anzahl dieser Fälle die Incision der Niere einen unverkennbar günstigen Einfluß ausübte, sofern Koliken wie Blutungen verschwanden, die verminderte Urinmenge stieg und vermehrtes Miktionsbedürfnis zur Norm zurückgeführt wurde. Eine Erklärung für dieses auffällige Resultat fehlte solange, als man nur nervöse Einflüsse diesen Krankheitszuständen ätiologisch zu Grunde legte. Erst die mikroskopische Untersuchung teils intra operationem probeweise excidierter Nierenstückchen wie durch die postmortale Sektion erhaltener Präparate brachte eine fundamentale Aenderung unserer Anschauungen zu Wege. Mit Hilfe dieses Verfahrens gelang es mir in einer Anzahl derartiger Fälle, ausgesprochene entzündliche Veränderungen, welche mit bloßem Auge nicht wahrgenommen werden konnten, sicher zu konstatieren. Als ich nun im Hinblick auf die positiven mikroskopischen Befunde auch der makroskopischen Beschaffenheit derartiger Nieren eine verschärfte Aufmerksamkeit widmete und im Lichte der neuen Erfahrungen meine früheren Aufzeichnungen über die betreffenden Operationsbefunde einer erneuten Prüfung unterzog, da fand ich in der großen Mehrzahl dieser Fälle entzündliche Veränderungen verzeichnet, die ich anfänglich nicht genügend gewürdigt hatte, weil ich mit der Vorstellung an die Operation gegangen war, viel gröbere Dinge, insbesondere Steine, zu finden. So habe ich durch teils mikroskopische, teils makroskopische Untersuchungen von 14 eigenen einschlägigen Beobachtungen die Ueberzeugung gewinnen können, daß vielen, vielleicht den meisten von sogenannter Nephralgie, Néphralgie hématurique, angioneurotischen Nierenblutungen organische entzündliche Veränderungen zu Grunde liegen.

Ich will mich darauf beschränken, durch kurze Mitteilung eines besonders markanten Falles ein Bild von dem Symptomenkomplex und den zu Grunde liegenden anatomischen Veränderungen zu geben. Meine gesamte Kasuistik findet sich am Schlusse dieser Arbeit. Ihre Kenntnisnahme ist unumgänglich, da fast kein Fall dem anderen klinisch oder anatomisch völlig gleicht.

Ein 58-jähriger sehr fetter Herr mit Aorteninsufficienz bekommt im August 1894 während einer Gebirgsreise nach jedesmaligem Bergsteigen eine schwarzrote Hämaturie, welche jedesmal sofort nach 2-stündiger Ruhe aufhört. Während der Blutung Harndrang, der bei Klärung

des Urins verschwindet. Seitdem wiederholt sich die Blutung häufig, bei Gehen und Fahren, besonders in kalter Luft.

Am 30. December trat ein heftiger rechtsseitiger Kolikanfall ein, mit Leichenblässe, kaltem Schweiß, Uebelkeit und Erbrechen. Diese Koliken wiederholten sich, teils mit, teils ohne Hämaturie. Der in den blutfreien Intervallen entleerte Urin war klar, eiweißfrei, enthielt nie Cylinder und zeigte zunächst mikroskopisch nur Schatten roter Blutkörper, stets auch bereits im Moment der Entleerung auffallend viel Harnsäure-Krystalle, später auch vereinzelte Leukocyten und Epithelien. Die Nieren waren weder fühlbar, noch druckempfindlich. Während einer von mir angeordneten 6-wöchentlichen Bettruhe erschien weder jemals Blut noch Kolikschmerz. Sofort nach Aufgabe der Ruhelage traten Koliken und Blutungen wieder ein, teils gleichzeitig, teils alternierend. Auf Grund dieser Erscheinungen hatte ich die Diagnose auf rechtsseitigen Nierenstein gestellt und die rechte Niere freigelegt. Der Sektionsschnitt ließ weder einen Stein noch sonst auffällige Veränderungen außer ganz geringfügiger Erweiterung des Nierenbeckens erkennen. Patient, der an Aorteninsufficienz litt, starb 35 Stunden p. op.; wahrscheinlich in letzter Instanz infolge der Schädigung des Herzens durch die Narkose. Die von Herrn Prof. HANSEMANN ausgeführte mikroskopische Untersuchung ergab nun in beiden Nieren eine ausgedehnte Nephritis. In der Rindensubstanz fleckweise Fettmetamorphose und Nekrose der Epithelien. Zahlreiche frische und ältere Blutungen in den gewundenen Harnkanälen und den Glomeruluskapseln. Das interstitielle Gewebe und die Glomeruluskapseln verdickt, die Glomeruli zum Teil fibrös degeneriert. In den geraden Harnkanälen der Papillen Harnsäureinfarkte, Kalk in körniger Form, frische und ältere Blutungen in Gestalt von Schollen. Starke Hyperämie der Gefäße der Rindensubstanz; an den Gefäßen keine auffallenden Strukturveränderungen.

Wir haben hier mit einen Fall von ausgesprochener Einseitigkeit der Koliken trotz Doppelseitigkeit der Erkrankung zu thun, dessen Symptomenkomplex sich von dem eines Nierensteines nicht unterscheiden ließ. Noch einem zweiten Falle bin ich begegnet, in welchem viele Jahre hindurch heftigste einseitige Nierenkoliken auftraten, während die postmortale Autopsie eine schwere Entzündung beider Nieren enthüllte. Hier waren weder jemals Hämaturien noch morphotische oder chemische Bestandteile im Urin vorhanden gewesen, welche eine Nephritis hätten vermuten lassen. Hätte in diesen Fällen die mikroskopische Untersuchung gefehlt, so würden bei der Abwesenheit makroskopisch erkennbarer Veränderungen zur Zeit der operativen Autopsie beide Fälle in die Kategorie der Nephralgie resp. der Nephralgie hématurique verwiesen worden sein. Ich besitze noch eine Erfahrung von rein einseitigen Koliken mit Hämaturie, bei welcher die gleichen Symptome

von seiten der nicht operierten Niere erst in die Erscheinung traten, als die der operierten Seite durch den Eingriff verschwunden waren.

Wenn es somit feststeht, daß Einseitigkeit der Symptome kein Beweis für die Beschränkung der Erkrankung auf eine Niere ist, so darf man doch bei den Fällen, welche nach einseitiger Operation vollständig und definitiv geheilt sind, annehmen, daß auch der Prozeß wirklich nur eine Seite betroffen hat.

Ich habe im ganzen 14 in diese Kategorie der Nephralgie, der Néphralgie hématurique und der angioneurotischen Nierenblutungen fallende Fälle operiert. Davon sind 5 mikroskopisch untersucht worden. Unter diesen 5 sind 4 mal verschiedenartige Formen der Nephritis nachgewiesen worden, 1 mal fand sich keine Veränderung in dem zur Probe excidierten Stückchen. Bei den übrigen 9 waren wir auf die makroskopische Betrachtung angewiesen, welche in 8 Fällen organische Veränderung erkennen ließ, in einem Falle negativ war. Wir hatten unter diesen 8 Fällen Befunde, welche zu der Annahme entzündlicher Zustände der Niere berechtigten; ich nenne darunter ausgedehnte innige Verwachsungen zwischen Fettkapsel und Capsula propria, seröse Exsudation zwischen Propria und Nierenoberfläche, Vergrößerungen des Organs im Längen- und Dickendurchmesser, auffallend harte Konsistenz und dunkelbläuliche Farbe der Niere, kleine Rindencysten, fibrös sehnige Beschaffenheit einer Papille, auffallend weißgelbe Farbe der Nierenschnittfläche mit Fehlen der Blutung bei der Spaltung, Pyelitis. In dem Falle, der keine makroskopische Veränderung der Niere außer abnormer Beweglichkeit erkennen ließ, bewiesen Cylinder und Albuminurie das Vorhandensein einer Nephritis. Sind diese makroskopischen Befunde auch nicht sämtlich für sich allein beweisend für entzündliche Veränderungen des Parenchyms, so werden sie in einer Anzahl von Fällen beweiskräftig ergänzt, teils durch specifisch nephritische Urinbefunde, teils durch andere klinische Momente wie das spätere Erscheinen von Oedemen. Zieht man in Betracht, wie schwer es ist, sowohl an der blutenden, wie an der durch Stielkompression blutleer gemachten Schnittfläche mit unbewaffnetem Auge feinere Struktur- und Farbenveränderungen zu erkennen, erwägt man ferner, daß, wenn es sich um circumskripte Krankheitsherde handelt, diese weder notwendig von dem Schnitt getroffen werden, noch in dem excidierten Scheibchen zu liegen brauchen, so ist die Zahl unserer positiven Befunde gegenüber den negativen so groß, daß wir mit einer an Sicherheit grenzenden Wahrscheinlichkeit behaupten dürfen, daß der überwiegenden Mehrzahl von einseitigen Koliken oder einseitigen Blutungen oder der Kombination beider Erscheinungen entzündliche Prozesse zu Grunde liegen, wenn weder eine abnorme Mobilität noch gröbere Veränderungen, wie Stein, Tuberkulose, Neubildung, Parasiten oder Hydronephrose gefunden

werden. Um welche speciellen Formen von nephritischen Veränderungen es sich bei dieser Krankheitsgruppe handelt, läßt sich bei der geringen Zahl der mikroskopischen Untersuchungen noch nicht präcise beantworten, sicher ist, daß die anatomische Grundlage keine einheitliche ist, da sowohl diffuse wie umschriebene, interstitielle wie parenchymatöse Prozesse gefunden worden sind. Bei der Beurteilung des ätiologischen Wertes scheinbar geringfügiger oder wenig ausgedehnter Veränderungen darf man sich nicht voreilig absprechend verhalten. Ist es doch bekannt, daß selbst kleine Herde zu kongestiven Anfällen führen können. Wenn eine kleine, mit dem Hirn verwachsene Duranarbe zu epileptischen Anfällen führen kann, so ist das nicht weniger unbegreiflich, als ein anfallsweises Auftreten von Schmerz und Blutungen bei kleinen Entzündungsherden in der Niere [1]).

Ich freue mich, konstatieren zu können, daß diese aus meinen 10-jährigen Beobachtungen sich ergebenden Thatsachen in völliger Uebereinstimmung stehen mit den Untersuchungsergebnissen, welche ALBARRAN in einem Vortrag — „Diagnostic des hématuries rénales" — (Annales maladies des organes genito-urinaires, 1898) auf Grund eigener und fremder Beobachtungen niedergelegt hat.

Wenn ich mich nun zu der Frage des Resultats der operativen Behandlung dieser Krankheitszustände wende, von der unsere Betrachtungen ausgegangen sind, so haben mit zwei Ausnahmen alle diejenigen, welche den Eingriff überlebt haben, einen unverkennbaren Nutzen von der Incision der Niere gehabt. Die Blutungen wie die Koliken sind verschwunden, eventuell vorhandene abnorme Miktionshäufigkeit ist normalisiert worden, Die Heilungsresultate waren entweder subjektiv und objektiv vollständig, oder es blieben mikroskopisch nachweisbare fremde Bestandteile im Urin zurück, während die Schmerzen und die makroskopischen Blutungen verschwanden. In einigen Fällen hat die Heilung nur mehr oder minder lange Zeit vorgehalten, um später zu Recidiven mit leichterem Charakter der Anfälle zu führen als vorher.

Ein Verständnis für die Heilwirkung der Incision mußte so lange

1) Daß chronisch entzündliche Veränderungen auch in anderen Unterleibsdrüsen, gerade wie in der Niere, zu anfallsweise auftretenden kolikartigen Schmerzanfällen führen können, lehrte mich folgende Beobachtung. Ein junges Mädchen litt seit Jahren an heftigen Schmerzanfällen, welche ununterscheidbar Gallensteinkoliken ähnelten. Sie war mehrere Jahre erfolglos in verschiedenen Berliner Krankenhäusern behandelt worden. Bei der Operation, Freilegung der Leber, fand ich mäßige cirrhotische Veränderungen des Organs bei völligem Freisein der Gallenwege. Ein probeweis excidiertes Parenchymstückchen ergab nach Prof. HANSEMANN's Untersuchung eine syphilitische Cirrhose. Eine antiseptische Behandlung führte zur Heilung.

gänzlich fehlen, als man nur nervöse Einflüsse für die Krankheitssymptome verantwortlich machte. Jetzt, wo wir materielle, chronisch entzündliche, zu anfallsweise auftretenden Kongestionszuständen führende Veränderungen anzunehmen berechtigt sind, begreifen wir den günstigen Einfluß besser, nach Analogie der bekannten Erfahrung, daß ausgiebige Spaltungen chronisch entzündeter Gewebe eine Rückbildung des Prozesses anzubahnen vermögen. Es ist ferner unzweifelhaft, daß durch die Incision des Nierenparenchyms sich neue venöse Gefäßverbindungen zwischen Niere und Kapsel bilden, welche durch Erleichterung des Blutabflusses dazu beitragen, kongestive Blutüberfüllungen mit plötzlichen Drucksteigerungen zu verhindern. Die günstigen Resultate, welche in einigen Fällen durch die Freilegung und Palpation der Niere erreicht worden sind, dürften auf die Zerreißung der Gefäßverbindungen zwischen der Niere und der abgelösten Fettkapsel zu beziehen sein.

Die Statistik meiner Resultate ist folgende: Von 14 Fällen sind 3 gestorben, 2 davon mit schwerer doppelseitiger Nephritis. Von den 11 Ueberlebenden sind 6 dauernd und vollständig geheilt; 3 haben nach scheinbarer Heilung von verschieden langer Dauer Recidive ihrer Beschwerden bekommen, sämtlich von geringerer Intensität und seltenerem Auftreten als früher, bei zweien ist die Operation nur so kurze Zeit von Erfolg gewesen, daß sie als resultatlos bezeichnet werden muß. Es ist mir aber mehr als wahrscheinlich, daß diese Resultate noch erheblich gebessert werden können, wenn man die gespaltene Niere nicht, wie ich es bisher gethan habe, sofort wieder durch die Naht verschließt. Diese Art des Vorgehens entstammt der Zeit, in der man glaubte, mit der Operation einen Mißgriff begangen zu haben, den man durch Herbeiführung möglichst schneller Primaheilung wieder gut zu machen suchte. Es ist aber klar, daß die jetzt von uns beabsichtigte Entspannung und Gewebsdrainage viel ausgiebiger zu erreichen ist, wenn man die Nierenwunde durch Granulation heilen läßt. Denn der Austritt von Blut und Gewebssaft aus der Nierenwunde, auf welchem neben der Kapselspaltung der größte Teil des Heileffekts beruht, beschränkt sich beim Nahtverschluß auf die kurze Zeit zwischen der Incision und der Wiedervereinigung der Nierenwunde, und der Abfluß der Wundsekrete in das Nierenbecken und ihre Elimination mit dem Urin dauert nach der Naht nur so lange an, bis die völlige Verklebung der Nierenwunde erreicht ist, was im allgemeinen sehr schnell geschieht. Ebenso werden sich die entlastenden neuen Gefäßverbindungen zwischen Kapsel und Nierenparenchym in viel ausgiebigerer Weise entwickeln, wenn die Nierenwunde der Granulation überlassen bleibt.

Harrison beschreibt im Brit. med. Journal, 1896 unter dem Titel

„Treatment of some forms of albuminuria by renipuncture“ (Behandlung einiger Formen der Albuminurie durch Niereninicision) 3 Fälle von Heilung nephritischer Albuminurie durch Incision des Nierenparenchyms mit Tamponade der Nierenwunde. Harrison's Beobachtungen sind deshalb von großer Wichtigkeit, weil sie eine Lücke unserer eigenen Erfahrungen ergänzen. Denn es handelt sich bei ihm um Fälle, die gewissermaßen in der Mitte stehen zwischen den bekannten Bildern der Nephritis mit dem typischen Symptomenkomplex und den eben beschriebenen larvierten Formen, welche unter dem Bilde der Nephralgie und der Néphralgie hématurique in die Erscheinung treten.

Deshalb referiere ich hier kurz seine Beobachtungen.

1) Ein 18jähriger Mann bekommt 3 Wochen nach Scharlach Fieber, heftige einseitige Lumbalschmerzen, Albuminurie und Cylinderausscheidung. Die Diagnose wird wegen der starken Schmerzen und des Fiebers auf Nierenabsceß gestellt. Bei der Incision wird kein Eiter gefunden. Es folgt völlige Heilung unter sofortiger Steigerung der Urinmenge.

2) Ein 50jähriger Mann hat an Hämaturie und Kolikschmerzen gelitten; einige Monate später starke Albuminurie mit Schmerzen in der rechten Niere. Bei der Operation findet man eine harte geschwollene Niere. Alle Krankheitserscheinungen verschwanden allmählich.

3) Eine 44jährige Frau litt vor einem Jahre an wiederholter Hämaturie, zeitweise Albuminurie. Nach Influenza Verschlimmerung, Druckschmerz der linken Niere, konstante Eiweißausscheidung. Nach Incision der Niere erfolgt allmählich vollständige Heilung.

Harrison macht darauf aufmerksam, daß bei doppelseitiger Affektion die Incision der einen Niere genügen kann, da die durch die Operation erleichterte Thätigkeit der einen das Schwesterorgan soweit entlasten könne, daß es zur Ausheilung kommen kann. Während aber Harrison nur von der Heilung der Albuminurie durch die Niereninicision spricht, gestatten meine Erfahrungen einen Schritt weiter zu gehen und von der operativen Heilbarkeit auch solcher bisher unbekannter Formen von Nephritis zu sprechen, welche ohne Eiweiß und Cylinderausscheidung verlaufen.

Ich glaube, daß diese Beobachtungen geeignet sind, der Nierenchirurgie den Ausblick auf ein neues Gebiet zu eröffnen, und hoffe auf Grund dieser Erfahrungen, daß es den Chirurgen beschieden sein wird, bei der Therapie mancher Nephritisfälle, denen die innere Medizin machtlos gegenübersteht, mit Vorteil einzugreifen.

Beobachtungen.

Fall I. Rechtsanwalt L., 52 Jahre. Aufgenommen 20. Febr. 1894. Keine bekannten erblichen Belastungen, hat an Gicht in Form von Podagra gelitten. Das jetzige Leiden begann 1873 nach einer anstrengenden Reise mit linksseitiger Nierenkolik von 8 Tagen Dauer, welche sich seitdem häufig wiederholt hat, in Intervallen von 6 Wochen bis zu einigen Monaten. Sie verschwinden bei Bettruhe in 1—2 Tagen. Im Jahre 1881 trat nach Stuhlverhaltung 17 Tage lang dauernde Harnverhaltung ein, so daß mehrere Wochen lang der Katheter angewendet werden mußte. Während dieser Zeit weder Schmerz noch Koliken. 1892 wurde 1 Jahr lang Zucker im Urin gefunden. Im Herbst 1893 trat der heftigste Kolikanfall auf. Seitdem dauernd dumpfe Schmerzen in der linken Nierengegend, die sich fast alle Tage zu einer Kolik steigern. Diese Anfälle beginnen nach langem Sitzen mit Rückenschmerzen, Hitze in den linken Beckenknochen, Mattigkeit, Druck auf den Kopf, völliger Arbeitsunfähigkeit; früher häufig mit Erbrechen und Frost verbunden. Ausstrahlung nach der Eichel, dem linken Hoden und den Darmbeinkamm bis zu einem Punkte handbreit hinter dem vorderen Darmbeinstachel. Dabei Steifigkeit der ganzen linken Seite. Während des Anfalles muß Pat. auf der kranken Seite liegen. Kontinuierlich ist ein Wundgefühl im Leibe, in der Gegend des Punktes, wo der l. Harnleiter die Linea innominata pelvis kreuzt. Während des Anfalles mäßiges Drängen zum Harnlassen mit vermehrter Häufigkeit. Jeden Nachmittag gegen 5 Uhr tritt Bildung starker, quälender Magensäure auf.

Status: Urin ganz klar, hellgelb, ohne Eiweiß, ohne Zucker. Eine feinste Nubekula zeigt große Harnsäurekrystalle in Rosettenform. Keine Eiterkörper, keine roten Blutkörper, nur einmal wird ein schleimiger Faden mit einigen daran haftenden großen Zellen gefunden. Beide Nieren unfühlbar, unempfindlich gegen Druck. Die Kreuzungsstelle des Harnleiters mit der Linea arcuata pelvis ist beiderseits, links stärker, empfindlich. Ebenso Druck auf den Hoden. Nach der Untersuchung entstehen spontane Schmerzen in beiden Nieren, links stärker als rechts. Die Harnmengen vor der Operation schwanken zwischen 580 und 1250 bei einem specifischen Gewicht von 1027—1022.

Operation: Freilegung der l. Niere. Spaltung durch den Sektionsschnitt. Die Niere erscheint verlängert, durch zahlreiche, sehr feste Adhäsionen, besonders am oberen Pol, fixiert. Ein Stein wird nicht gefunden. Auf der Schnittfläche zeigt sich nichts Abnormes, außer einem weißen, sehnigen Bezirk in einem Markkegel. Nach der Operation steigt die Urinmenge bis auf 3000 mit Herabgehen des specifischen Gewichtes auf 1014—1015. Nach späteren Berichten haben die Nierenschmerzen aufgehört und es ist gutes Befinden eingetreten.

Epikrise: Mit Wahrscheinlichkeit handelt es sich in diesem Falle um eine gichtische Affektion der linken Niere. Für die gichtische Diagnose sprechen voraufgegangene Podagraanfälle, dauernde Neigung zu excessiver Magensäurebildung, reichliches Vorkommen von Harnsäurekrystallen, hin und wieder auch rechtsseitigen Nierenschmerzen, Druckempfindlichkeit des Hodens; endlich die auf dem Nierendurchschnitt wahrgenommene weiß gefärbte Stelle einer Papille, welche interstitiellen Entzündungsprozessen ihre Entstehung verdankt. Wenn dies richtig ist, würden wir es hier

mit einem chronischen entzündlichen Prozeß der Niere mit akuten, schmerzerregenden Exacerbationen zu thun haben, ohne nachweisbare Veränderung des Urins.

Fall 2. Fräulein Therese B., 42 Jahre alt. Aufgenommen 29. Jan. 1894. Im Jahre 1880 erkrankte Pat. mit einer Affektion, welche vermutlich einen perityphlitischen Absceß mit Durchbruch in Blase und Mastdarm darstellte. Sie bekam unter heftigen Schmerzen der rechten Unterbauchgegend Erbrechen, Fieber bis zu 40° von 14tägiger Dauer. Am Ende dieser Periode soll eine Eitergeschwulst oberhalb des rechten Ligamentum POUPARTI konstatiert worden sein. Nach weiteren 14 Tagen entleerte sie große Quantitäten Eiter, angeblich mehrere Liter, durch die Blase. Seitdem traten ab und zu Schmerzen in der rechten Nierengegend auf, während klarer mit eiterhaltigem Urin wechselte. 1889 trat ein Recidiv der ersten Erkrankung ein, wiederum unter hohem Fieber und heftigen Schmerzen in der rechten Leibeshälfte, mit heftigem Erbrechen und Eiterentleerung durch die Blase und den Mastdarm. Nach 9wöchentlichem Krankenlager trat Heilung ein. Aber seit dieser Zeit leidet Pat. an anfallsweise auftretenden Schmerzen in der rechten Nierengegend, seit dem letzten halben Jahre mit Uebelkeit verbunden, bei sehr heftigen Anfällen mit Erbrechen. Auch in der anfallsfreien Zeit besteht stets ein leises Bohren in der Nierengegend. Bis zum August 1893 gab es stundenweise bis eintägige Schmerzpausen; seit dieser Zeit ist Pat. von Schmerzen niemals frei. Ein leises Bohren in der Nierengegend bestand dauernd; bisweilen traten Anfälle von solcher Heftigkeit ein, daß Ohnmacht auftrat. Die Schmerzen nahmen bei heftigen Anfällen ihren Weg in die rechte Unterbauchgegend bis tief in das Becken hinein. Bücken vermehrte den Schmerz. Von besonderer Heftigkeit treten sie nachts und in liegender Stellung bei Tage auf. Der Urin soll an Farbe und Eitergehalt sehr wechselnd gewesen sein, bisweilen kleine Blutgerinnsel in Form von Fasern enthalten haben. Ab und zu 24stündige Harnverhaltung. Jetzt soll meistens klarer Urin entleert werden.

Status: Der hier zuerst spontan entleerte Urin ist ganz klar, sauer, frei von Eiweiß, setzt nach dem Erkalten ein molkiges Sediment von harnsaurem Natron ab. Mikroskopisch finden sich nur vereinzelte Eiterkörperchen und Plattenepithelien. In der Rückenlage schmerzt bimanueller Druck auf die r. Nierengegend. Bei tiefer Inspiration ist der untere Pol der rechten Niere nur eben am Rippenrande in der Mamillarlinie zu fühlen. Druck auf die Kreuzungsstelle des rechten Harnleiters mit der Linea arcuata intensiv schmerzhaft, etwas weniger empfindlich links. In linker Seitenlage ist besonders der Druck auf die Niere von vorn her empfindlich. Eine Vergrößerung des Organs nicht zu konstatieren. Pat. nimmt beim Liegen die Horizontallage ein; kann auf der linken besser als auf der rechten Seite liegen. Linke Niere unfühlbar. Bei jedem Palpationsversuch der rechten Leibeshälfte tritt Uebelkeit auf. Ebenso hatte sie nach ihrer Angabe unter dauernder Uebelkeit zu leiden, solange sie eine Pelottenbandage trug, welche ihr unter der Annahme einer Wanderniere verordnet worden war. Der mit dem Katheter entleerte Urin ist makroskopisch absolut klar. Bei der Scheidenuntersuchung zeigt sich die Gebärmutter etwas verlängert, mit einem kleinen Myom am Fundus, die Harnleiter weder verdickt noch empfindlich, die Parametrien frei. Nach der Untersuchung dauern lebhafte Schmerzen in der rechten Nierengegend und

der rechten Leibeshälfte an. Am nächsten Morgen beim Versuche aufzustehen so heftige Schmerzen, daß sie fast ohnmächtig wird, dabei Drängen zum Urinlassen, ohne die Möglichkeit zur Entleerung. Dieser erfolgt erst im warmem Sitzbade nach 18 Stunden. Die entleerte Menge entspricht nach Angabe der Pat. durchaus nicht der Dauer der Verhaltung. Kurz vor der Entleerung steht der Blasenscheitel 3 Querfinger breit über der Symphyse, der Leib stark tympanitisch aufgetrieben. Es tritt etwas Metrorrhagie ein. Narkoseuntersuchung ergiebt nicht den geringsten pathologischen Befund an Niere und Harnleiter. Der in der Narkose mit dem Katheter entnommene Urin enthält einige Schleimfäden mit eingebetteten Eiterkörperchen, sowie eine Anzahl verfetteter Plattenepithelien und ist frei von Eiweiß. Derartige Schleimfäden mit eingebetteten Eiterkörperchen sollen nach ärztlichem Berichte nach besonders starken Anfällen mehrfach konstatiert worden sein. 13. Febr. 1894 Probefreilegung der Niere, Spaltung mit dem Sektionsschnitt. Niere nicht vergrößert, ohne besondere Härte, zeigt starke Verwachsung mit der Fettkapsel, besonders am oberen Pol. Ureter unverändert. Das Nierenbecken auffallend klein. Durch den Sektionsschnitt wird nirgends ein Stein aufgedeckt, auch keine makroskopische Anomalie der Schnittflächen. Schluß der Nierenwunde in der gewöhnlichen Weise. Vernähung der Bauchdecken. Das Resultat des Eingriffes war völliges Verschwinden der Schmerzen, welches noch nach mehreren Jahren konstatiert wurde.

Epikrise: Der einzige als anomal erkennbare Befund an der Niere war ihre starke Verwachsung mit der Fettkapsel. Eine mikroskopische Untersuchung des Nierenparenchyms hat nicht stattgefunden. Nephritische Elemente im Urin fehlten. Die früher mit dem Urin entleerten Eitermengen beziehen sich zweifellos auf eine Kommunikation des perityphlitischen Abscesses mit der Blase. Es wäre ja naheliegend, zu glauben, daß unter dem Einfluß dieses Prozesses Verziehungen oder Abknickungen des Harnleiters zustande gekommen seien, welche zu intermittierenden Stauungen in der Niere Veranlassung gaben. Doch sprach gegen eine solche Vorstellung die Thatsache, daß weder eine Schwellung der Niere während der Schmerzanfälle konstatiert werden konnte, noch bei der operativen Autopsie eine Erweiterung des Beckens oder des Ureters. Auch die Vorstellung eines von der Blase aufsteigenden pyelitischen Prozesses ist nicht haltbar, da der Urin sich gänzlich normal verhielt, mit Ausnahme des einige Male erhobenen Befundes einzelner Schleimfäden mit eingebetteten Eiterkörperchen. Die Provenienz dieser Gebilde, welche feinsten Tripperfäden ähnelten, aus Nierenbecken oder Ureter ist keineswegs sichergestellt; ihre Bildungsstätte könnte ganz wohl die Perforationsstelle der Blase gewesen sein. Zudem fand sich während des Aufenthaltes der Pat. in der Klinik nur ein einziges Mal ein derartiger Befund, während bei allen übrigen zahlreichen Untersuchungen im Katheterurin nichts Pathologisches gefunden wurde. Es fehlt demnach für die Natur des Nierenleidens eine objektive Unterlage. Daß aber anatomische Veränderungen vorhanden waren, beweisen die starken perirenalen Verwachsungen. Da das Leiden sich unmittelbar an eine schwere abscedierende Perityphlitis angeschlossen hat, liegt es nahe, es als Folgezustand der letzteren aufzufassen, und zwar als eine chronisch entzündliche Affektion, welche makroskopisch ihren Ausdruck in dem Vorhandensein der perinephritischen Fixation findet. Ueber die Bahnen, welche von dem perityphlitischen

Herde zur Niere geführt haben, wissen wir nichts, da wir keine genaue Kenntnis von dem Sitz und der Ausbreitung des Abscesses haben.

Fall 3. Baronesse von B. Aufgenommen 4. Jan. 1897. Keine Familienkrankheiten. Gesund bis zum 20. Jahre. Erkrankte damals plötzlich nach Croquetspiel auf einem feuchten Platze unter intensiv krampfhaften Schmerzen in der Blasengegend mit starkem Blasentenesmus und reichlichem Erbrechen. Vom nächsten Tage ab völlige Gesundheit ohne nachfolgende Blasenerscheinungen. Mehrere Jahre später trat aus voller Gesundheit mitten in der Nacht ein 2. Anfall mit Blasenschmerzen ein, gleichfalls mit Harndrang; nach einigen Tagen Unwohlseins Wiederherstellung. Wiederholung der Anfälle in den folgenden Jahren in weniger großen Pausen. Der Schmerz beschränkt sich dabei auf die Blase. Die Nierengegend ist frei, dabei besteht lebhafter Drang zum Urinieren; Urin geht nur tropfenweise ab, dabei stets Uebelkeit und starkes Erbrechen. Die große Intensität des Schmerzes macht jedesmal Morphiumeinspritzungen nötig. Die schwerste Kolik im Dezember 1892 dauerte fast 8 Tage. Die häufigen Urinuntersuchungen haben niemals Anomalien im Harn nachweisen können. Seit Anfang Juni 1893, nach einem Fall auf den Leib, trat ein konstanter Schmerz 3 Querfinger breit rechts vom Nabel, etwas oberhalb der Nabelhorizontalen ein. Von dort zogen sich die Schmerzen nach der rechten Oberbauchgegend bis zum Rippenrande, anfänglich nur nach Anstrengungen, im Laufe des Jahres aber immer häufiger ohne nachweisbare Schädlichkeiten. Die behandelnden Aerzte nahmen eine Nierensenkung an und verordneten eine Leibbinde. Im Winter 1894/95 wurden die Schmerzen in der rechten Seite, die jetzt wesentlich die Lumbalgegend betrafen, so schlimm, daß sie sowohl im Sitzen wie im Liegen eintraten. Jede Lageveränderung brachte zunächst Erleichterung, doch traten die Schmerzen schnell wieder auf. Nach Massage erhebliche Zunahme der Beschwerden. Seit Sommer 1895 waren die Schmerzen fast andauernd, und wechselten nur in Beziehung auf ihre Intensität. Anfang Januar 1896 trat nach sehr langer Pause wieder eine Blasenkolik ein. Im März 1896 begannen wieder mit großer Heftigkeit rechtsseitige Nierenschmerzen mit Uebelkeit, Erbrechen, großer Mattigkeit, Unfähigkeit sich zu bewegen; dabei niemals die geringsten Störungen der Harnentleerung. Während die konstanten Nierenschmerzen andauerten, trat Ende Mai 1896 ein starker Kolikanfall auf. Derselbe begann in der Blase mit Drängen, Uebelkeit, Erbrechen. Schon kurze Zeit nach Eintritt des Anfalles zog sich der Schmerz zum erstenmal während der Kolik nach rechts hinauf in die Nierengegend. Nach zweitägiger Dauer Schwinden des Anfalles; doch bleiben den ganzen Sommer über Nierenschmerzen. Remission am Tage, Steigerung des Abends, nachts meist Schlaflosigkeit durch Schmerz. Im Herbst ein kleiner Kolikanfall.

Status: Bei der ersten Untersuchung am 21. Dez. 1896 zeigte sich rechte Niere und Ureter sehr empfindlich bei Berührung. Der untere Nierenrand ist einen Querfinger breit unter dem Rippenrand fühlbar. Berührung des Ureterverlaufes erzeugt irradiierten Schmerz in der Blase. Der Urin sauer und klar.

Am 24. Dez. früh Erbrechen. Der untere Pol der Niere liegt fast drei Querfinger breit unter dem Rippenbogen.

Am 29. Dez. 1896 trat die heftigste aller bisherigen Koliken ein, in Blase und rechter Niere mit Erbrechen und verminderter Urinabson-

derung. Beim Abklingen des Anfalles trat Pat. am 4. Jan. 1897 abends in die Klinik ein.

Am 4. Jan. mäßige Schmerzen in Blase und Nierengegend. Unterer Pol der rechten Niere querfingerbreit unter dem Rippenrand zu fühlen, sehr druckempfindlich, ebenso wie der Ureterverlauf.

Am 5. Jan. ist der Urin spärlich, zeigt nur einen Niederschlag von harnsaurem Natron, ganz vereinzelter Leukocyten, keine roten Blutkörperchen, ist sauer und frei von Albumen.

Am 6. Jan. früh $6^1/_2$ Uhr unterer Pol der linken Niere bei tiefer Inspiration einen Querfinger breit unter dem Rippenrand zu fühlen, weniger empfindlich. Urin eiweißfrei, sauer, klar, mit einem Wölkchen am Boden, welches aus zahlreichen einkernigen Leukocyten besteht. Keine roten Blutkörper.

6. Jan. 6 Uhr nachmittags. Der Urin bernsteingelb, klar, intensiv alkalisch, ohne Eiweiß. Am Boden einige kleine Blutgerinnsel im Centrum einer geballten rötlichen Nubecula, welche mikroskopisch fast nur aus frischen und stechapfelförmigen Blutkörpern besteht. Ein Blutgerinnsel schließt Phosphate ein. Abends $9^1/_2$ Uhr Urin eiweißfrei, alkalisch, citronengelb, mit leichter Nubecula am Boden. In derselben befinden sich einige opake Flöckchen, bestehend aus Eiterkörperchen, die durch eine organische Grundlage zusammengehalten werden. Dazwischen vereinzelte rote Blutkörperchen frisch und stechapfelförmig. Viele Mikroorganismen, große Sargdeckelkrystalle. Kolik in Blase und rechter Niere. Erbrechen.

7. Jan. frühmorgens. Urin intensiv alkalisch, eiweißfrei, blutkörperhaltig. Urinmenge vom 4.—8. Jan. allmählich von 310—888 ccm steigend.

Operation am 11. Jan. Freilegung der Niere mit querem Lumboabdominalschnitt. Niere innig verwachsen mit der Fettkapsel, nicht beweglich, von normalem Längsdurchmesser, im Dickendurchmesser etwas vergrößert. Auffallend resistent, von bläulichem Aussehen. Die Albuginea an vielen Stellen buckelig aufgehoben durch durchschimmerndes Fluidum. Nach Spaltung der Niere mittels Sektionsschnitts bis in das Becken wird nirgends ein Stein entdeckt. Der normal aussehende Ureter, bis zur Blase sondiert, völlig frei von Konkrementen.

Resultat der Operation: Bis jetzt (Juni 1899) sind Kolikanfälle wie Nierenschmerzen völlig ausgeblieben.

Epikrise. Die operative Autopsie zeigte, daß Stein völlig ausgeschlossen war. Dasselbe gilt von abnormer Beweglichkeit und intermittierender Hydronephrose. Denn wir haben weder in der anfallsfreien Zeit eine Dislokation der Niere nachweisen können, noch eine erhebliche Vergrößerung oder Dislokation des Organs zur Zeit der Anfälle, noch die geringste Erweiterung des Beckens und der Kelche. Eine rein nervöse Nephragie ist ebenfalls ausgeschlossen, da im Urin während des Anfalles auffallende Veränderungen eintraten und zwar erstens bedeutende Herabsetzung der Harnmenge, zweitens plötzlich Aenderung der Reaktion, Auftreten phosphorsaurer Salze an Stelle der harnsauren, drittens in dem vorher von morphotischen Elementen freien Urin traten einkörnige Leukocyten mit schmalem Protoplasma und rote Blutkörperchen in steigender Zahl auf; keine Cylinder, keine Schatten. Um welchen Prozeß kann es sich gehandelt haben? Un-

zweifelhaft lagen hier entzündliche kongestive Prozesse der Niere vor, wofür der Befund bei der operativen Autopsie den Beweis erbringt, und zwar innige Verwachsungen der Niere mit der Fettkapsel, Zunahme des Dickendurchmessers, dunkelbläuliche Farbe der Oberfläche und vor allem buckelige Abhebung der Albuginea durch Flüssigkeitsblasen. Wir sind daher zu der Annahme gedrängt, daß die Schmerzanfälle anfallsweis entzündlich-kongestiven Schwellungen der Niere mit intrakapsulärer Spannungserhöhung ihren Ursprung verdanken, eine Anschauung, welche noch ihre weitere Stütze in dem Befunde vom 24. Dez findet, nach welchem eine unzweifelhafte Vergrößerung des Längsdurchmessers der Niere um etwa 2 Querfinger breit gegenüber dem Befunde vom 21. konstatiert werden konnte, und zwar gleichzeitig mit dem Eintreten von Erbrechen, welches als Vorläufer der Nierenkolik zu betrachten war. Diese entzündliche Nierenkongestion fand ihren Ausdruck in Herabsetzung der Harnmenge und dem Auftreten von Leukocyten und Erythrocyten.

Ueber die Aetiologie dieser Nierenkongestionen läßt sich nichts Sicheres sagen; nur soviel ist bekannt, daß die ersten Erscheinungen nach langem Aufenthalt auf feuchtem Boden beim Croquetspielen sich einstellten.

Wurden die ersten Schmerzanfälle auch als Blasenkrämpfe bezeichnet, so ist es doch zweifellos, daß sie Nierenkoliken darstellten mit Irradiation der Schmerzen in die Blase, wie aus der begleitendenden Uebelkeit und dem Erbrechen hervorging. Die Richtigkeit dieser Deutung geht ferner aus einem Anfalle hervor, der mit Blasenkolik begann und mit ausgesprochener Nierenkolik endete.

Fall 4. Frau B., 50 Jahre. Aufgenommen 5. Dez. 1889 u. 11. Jan. 1890. Seit 8 Jahren Gelenkrheumatismus in Fingern und Zehen, bis jetzt anfallsweise sich wiederholend. Seit 2 Jahren Anfälle von Stichen in der rechten seitlichen Oberbauchgegend zur Schulter ausstrahlend, mit Lähmungsgefühl im Arm, alle 6—8 Wochen von 3—4-tägiger Dauer. Seit dem Rheumatismus ist der Urin trüb. Verschlimmerung der Nierenschmerzen seit 3 Monaten. Blut oder Gries ist nie bemerkt worden. Die Anfälle von Nierenschmerzen sind jetzt häufiger, stärker, krampfartig, werden vorn und hinten empfunden, strahlen sowohl in die rechte, wie auch manchmal in die linke Schulter aus. In den Schmerzperioden soll häufig und viel Urin entleert werden. Bisweilen treten die Nierenkoliken gleichzetig oder alternierend mit Gelenkschwellungen auf. Vor 5 Wochen schwoll das rechte Knie unter Schmerzen an, dann Schmerzhaftigkeit der linken Schulter, endlich des rechten Fußes. In den Intervallen zwischen den einzelnen Nierenkoliken fühlt sich Pat. gesund.

Status: Außer etwas arteriosklerotischen Veränderungen ist nichts Krankhaftes nachweisbar. Der Urin schwach sauer, frei von Eiweiß, leicht getrübt. Mikroskopisch besteht die Ursache der Trübung nur in reichlicher Bakterienentwickelung. Sonst werden nur ganz spärliche Leukocyten, sowie einige Plattenepithelien gefunden, niemals rote Blutkörper. Beide Nieren sind gut palpabel, während des ersten 18-tägigen Aufenthalts im Krankenhause keine Schmerzen.

2. Aufnahme 11. Jan. Vor einigen Tagen neuer Anfall, der bis jetzt andauert. Schmerzen wie früher längs des Ureters ausstrahlend. Urin alkalisch, nicht ammoniakalisch, reich an Bakterien, trüber als früher. Keine roten Blutkörper, nur vereinzelte Leukocyten, frei von Eiweiß. Pat.

giebt jetzt an, daß manchmal die Anfälle mit Schmerzen in der großen Zehe beginnen. Druckschmerz der rechten Niere am Angulus costovertebralis.

Am 8. und 11. Jan. Schmerzen in der rechten Nierengegend bis zur Schulter ausstrahlend. Seitdem halbstündiges Urinieren mit etwas Brennen. Ein wenig Frösteln. Zunge belegt. Etwas spontane Empfindlichkeit der anderen Niere.

16. Jan. öfterer Urindrang. Der Urin bei Salzsäuregebrauch abwechselnd sauer und alkalisch. Zweimal Erbrechen.

16. Jan. Leichter Schüttelfrost. Einmal Erbrechen.

18. Jan. Rechtsseitiger Nierenschmerz. Schweiß. Uebelkeit. Kein Erbrechen. Urin, wie vorher beschrieben, stets frei von roten Blutkörpern.

24. Jan. Operation: Freilegung der Niere, Sektionsschnitt. An der Niere und dem Ureter wird keinerlei Anomalie gefunden. Naht der Nierenwunde. Da dieser mein erster Fall von Sektionsschnitt der Niere war, und ich wegen mangelnder Erfahrung über die Hämostase Nachblutung aus dem Nierenparenchym fürchtete, wurde die Bauchdeckenwunde bis auf die Niere ungewöhnlich fest tamponiert und ein stark komprimierender Verband angelegt mit Gegendruck durch Aufbandagieren dicker Watteballen auf die vordere rechte Bauchhälfte. Der weitere Verlauf zeigte trotz gänzlicher Fieberlosigkeit zunächst ein kontinuierliches Steigen der Pulsfrequenz und zunehmende Auftreibung des Leibes. Am 3. Tage wird die Tamponade und der Druckverband als vermutliche Ursache der Störungen entfernt; trotzdem wölbt der steigende Meteorismus den Leib trommelartig und drängt das Zwerchfell enorm in die Höhe, gleichzeitig treten anhaltendes Erbrechen dunkler Massen und immer steigende Unruhe auf. Ein vollständiger Darmverschluß ist trotz mangelnden Stuhls nicht vorhanden, da Blähungen reichlich abgehen. Die Urinmenge ist entsprechend dem Flüssigkeitsverlust durch Erbrechen herabgesetzt, aber ohne Spur nephritischer Beimischung. Ziffern der Urinmengen 25. Jan.: 275, 26. Jan.: 400, 27. Jan. 424, 28. Jan. 330. Am 5. Tage wird wegen des kolossalen Meteorismus und der Oppression der bereits dem Tode nahen Pat. die Enterotomie des Cöcum ohne Narkose gemacht, wobei sich nur wenig Gas entleert. Ende des 5. Tages erliegt die Pat., ohne daß Zuckungen oder Krämpfe aufgetreten wären.

Sektion: Rechte Herzhälfte etwas dilatiert, Arteriosklerose. Blase und Ureteren normal. Linke Niere makroskopisch gesund, Maße 10,5 : 5,5 : 3. Maße der rechten Niere 11,5 : 5,5 : 4. Der Sektionsschnitt fest verklebt, Oberfläche spiegelnd. Etwas Suffusion längs der Schnittlinie. Auf dem Durchschnitt, den Probepunktionsstellen entsprechend keilförmige, nur der Rinde angehörige anämische Infarkte, manche von rötlichem Hofe umgeben. Nierenbecken mäßig dilatiert, mit trüber Flüssigkeit gefüllt. Kein Stein. Rectum und Flexura sigmoidea sind leer. Dünndärme stark gebläht. Keine Peritonitis. Cöcum und Colon ascendens mit einer festen Kotsäule gefüllt bis 30 cm jenseits des Wurmfortsatzes. Von da ab ist der Dickdarm leer. An dieser Grenzstelle ist der Darm auffällig eng kontrahiert und zeigt an seiner Serosa am Mesenterialansatz eine Suffusion von kleiner Ausdehnung. Eine zweite Kontraktionsstelle des Darms, gleichfalls in Verbindung mit etwas ausgedehnterem Blutaustritt, findet sich 19 cm weiter abwärts, also an dem unter dem rechten Rippenbogen gelegenen Abschnitt des Colon transversum. Die aufgeschnittenen Därme zeigen nichts Abnormes.

Epikrise: Für die schweren Nierenerscheinungen, welche eine Steinerkrankung vorzutäuschen schienen, haben wir nur einen objektiven Befund, nämlich eine geringe Dilatation des Nierenbeckens. Eine Senkung oder Beweglichkeit der Niere bestand nicht, so daß Abknickungen des Harnleiters ausgeschlossen waren. Die pyelitischen Veränderungen können nach Maßgabe der häufig erhobenen mikroskopischen und chemischen Urinbefunde nur minimale gewesen sein, da außer Bakterien fast gar kein körperliches Element gefunden wurde. In diagnostischer Beziehung von großer Wichtigkeit gegenüber Steinkoliken ist das konstante Fehlen von roten Blutkörpern. Man könnte nach dem makroskopischen Befunde daran denken, die Schmerzanfälle, welche alle Erscheinungen der Nierenkolik mit Bezug auf örtliche Schmerzen wie auf Ausstrahlungen, Harndrang, Erbrechen, Verdauungsstörungen, Frösteln darboten, auf die geringfügige Pyelitis zu beziehen. Eine solche Annahme wäre a priori unwahrscheinlich, da die Autopsie nirgends mechanische Abflußhindernisse enthüllt hatte. Bei dem intermittierenden Charakter der Schmerzanfälle ist man genötigt, an eine intermittierende Steigerung der zu Grunde liegenden Krankheitserscheinungen zu denken. Als solche könnte man sich bei Zugrundelegung der Pyelitis als anatomischen Substrats der Krankheitserscheinungen, nur vorübergehende akute Schwellungszustände der Beckenschleimhaut mit Beeinträchtigung des Abflusses aus dem Nierenbecken vorstellen, wenn nicht dagegen die Thatsache spräche, daß nach Angabe der Pat. während der Schmerzen besonders viel Urin entleert wurde. So bliebe dann als die einzige wahrscheinliche Deutung übrig, die seit der rheumatischen Erkrankung anfallsweise auftretenden Nierenschmerzen als kongestiv entzündliche Lokalisationen der rheumatischen Erkrankung in der Niere mit intrakapsulärer Spannungserhöhung zu deuten, eine Vorstellung, für welche das im Laufe der Krankheit wiederholt beobachtete gleichzeitige Auftreten von Nierenschmerzen mit rheumatischen Gelenkschwellungen zu sprechen scheint. Was die Todesursache betrifft, so kann die Deutung schwanken zwischen Urämie und einer durch den Druckverband hervorgerufenen Darmlähmung. Während gegen letztere der reichliche Abgang von Blähungen zu sprechen scheint, spricht wiederum gegen Urämie das Fehlen jeder Beimischung nephritischer Elemente nach der Operation, sowie die Abwesenheit urämischer Krämpfe. In dieser Beziehung ist der Fall nicht gänzlich geklärt, da eine mikroskopische Untersuchung der anderen Niere fehlt.

Fall 5. Frau B . . . . n, 44 Jahre. Aufnahme 15. Juni 1896. Hereditäre Verhältnisse sind nicht bekannt. Seit einigen Jahren leidet Pat. an Magenschmerzen, die, nach dem Rücken ziehend, besonders nach Nahrungsaufnahme eintraten, so daß sie trotz vorhandenen Appetites in der Nahrungsaufnahme sehr beschränkt war. Chemisch wurde starke Hyperacidität des Mageninhaltes nachgewiesen und daraufhin ein Magengeschwür angenommen, und Rektalernährung angewendet. Während die Magenbeschwerden sich bei dieser Behandlung besserten, traten Schmerzen in der rechten Nierengegend auf, namentlich vorn unter dem Rippenbogen. Die Schmerzen zeigten einen ganz bestimmten Typus: sie fingen morgens leise bohrend an, steigerten sich im Laufe des Tages bis zur Stärke einer Kolik, und klangen dann allmählich wieder ab, um am Abend aufzuhören. Ebenso ließen sie bisweilen nach, wenn Pat. sich tagsüber hinlegte. Diese Anfälle kamen fast täglich: bei großer Intensität strahlten die Schmerzen

auch nach links aus. Niemals sind makroskopische Blutungen oder Trübungen des Urins beobachtet worden.

Status: Der Urin ist klar, läßt beim Stehen eine ganz feine Nubecula fallen, ist von auffallend saurer Reaktion, zeigt eine Spur von Eiweiß und beim Stehen auffallend starke Harnsäureausscheidung. Die Nubecula besteht aus frischen und ausgelaugten roten Blutkörpern. Ein langer Blutcylinder wird vorgefunden, teils aus frischen Blutkörpern, teils aus Schatten bestehend, dabei Fragmente von einzelnen hyalinen Cylindern; vereinzelte Leukocyten. Die Schatten finden sich mehrfach innerhalb körniger Detritusmassen. Die Niere liegt an normaler Stelle, sehr hoch, nicht vergrößert, ist nicht empfindlich; ebenso ist der Ureter weder verdickt noch schmerzhaft. Bei der operativen Freilegung der Niere wird außer geringen Adhäsionen mit der Fettkapsel und einer linsengroßen Cyste auf der Oberfläche nichts Abnormes gefunden. Nach dem Sektionsschnitt zeigt sich weder eine Erweiterung des Beckens und der Kelche noch Konkretionen. Auf der Schnittfläche erscheint das Parenchym, besonders die Papillarsubstanz, auffallend trübe, gelb, gestrichelt. Die Nierenincision wird durch Cagutnähte geschlossen.

Resultat der Operation. Während in den ersten 4 Wochen die habituellen Schmerzen pausierten, träten sie später in gleicher Weise wie vor der Operation ein, so daß ein Nutzen aus der Operation nicht erwachsen ist.

Epikrise. Die mikroskopische Untersuchung des Urins erweist mit Sicherheit einen entzündlichen Prozeß im Nierenparenchym anbetrachts des Vorkommens von Blutcylindern, hyalinen Cylinderfragmenten und kleinen Eiweißmengen. In Uebereinstimmung damit stand das besonders trübe und gelb gestrichelte Aussehen der Nierenschnittfläche; wahrscheinlich ist auch die kleine Rindensyste das Produkt interstitieller Veränderungen.

Fall 6. Christian J., 30 Jahre. Aufgenommen 18. Jan. 1897. Mutter an der Schwindsucht gestorben. Vor 2 Jahren Tripper und Blasenkatarrh. Beginn des Leidens vor 1 Jahr mit plötzlichem Schüttelfrost, Erbrechen und Schmerzen in der rechten Oberbauchhälfte. Der hauptsächlichste Schmerzpunkt bei diesem und den folgenden Anfällen lag in der Spina-Nabellinie, 5 cm von der Spina entfernt. Der Schmerz strahlt nach der Schulter, nach dem Penis und dem Hoden aus. Der Harn ist blutig; Harnlassen alle paar Minuten. Der Anfall dauert unter hohem Fieber 3 Tage. Es folgt eine allmähliche Klärung des Harns bis auf leichte Trübung, ein Herabgehen der Miktionshäufigkeit bis auf 3- und 4-stündige Pausen. Sand und Konkremente sind niemals abgegangen. Im August 1896 trat der 2. Anfall ein mit genau den gleichen Symptomen; Schmerzen, Hämaturie und Harndrang während der Dauer von 3 Wochen. Im September 1896 3. Anfall mit Schüttelfrost, Erbrechen, Fieber, 2 Tage dauernd. Vor einer Woche ereignete sich der 4. Anfall, den vorangegangenen gleichend. Nach einer Woche Bettlage verschwand das Blut im Harn, trat aber sofort wieder vorübergehend beim Aufstehen auf. In den anfallsfreien Zeiten hat Pat. einen dumpfen Schmerz in der rechten Lumbalgegend. Während der Anfälle kann er immer nur auf der kranken Seite liegen.

Status: Bei der Aufnahme zeigt sich im sauren Urin ein geringer, etwa $^1/_2$ pro mille betragender Eiweißgehalt, eine ge-

ringe Quantität Eiterkörper, rote Blutkörper, keine Cylinder. Druckschmerz entsprechend dem Spontanschmerzpunkt in der Spina-Nabellinie. Druck auf den unteren Pol der rechten Niere von vornher ist empfindlich. Die Niere ist nicht mit Sicherheit palpabel. Bei der cystoskopischen Untersuchung zeigt sich nichts Abnormes.

Am 28. Jan. operative Freilegung der Niere. Die Niere liegt an normaler Stelle ohne Verwachsung mit der Fettkapsel. Bei der Eröffnung der Niere durch den Sektionsschnitt werden weder Steine noch sonstige Anomalien gefunden.

Resultat der Operation: Sofortige Remission der Miktionshäufigkeit. Während vor derselben $^1/_2$-stündlich Tag und Nacht Urin entleert wurde, wird er jetzt am Tage nur 2-stündlich, nachts 2 mal entleert. Der Urin ist bei der Entlassung sauer, eiweißfrei; Schmerzanfälle und Hämaturie sind nicht wiedergekehrt.

Epikrise: Das Auffallende des Krankheitsbildes besteht in dem gleichzeitigen Vorkommen von Hämaturie und Nierenkolik. Niemals Kolik ohne Blutharnen, niemals makroskopisches Blutharnen ohne Kolik. Doch wird die Kolik nicht durch das Blutharnen bedingt, da niemals Gerinnselbildung, welche zu Verstopfungen des Ureters hätte führen können, stattgefunden hat. Ueber die Natur des Prozesses hat sich nichts Sicheres eruieren lassen. Anzunehmen ist auf Grund später mitzuteilender ganz ähnlicher Erfahrungen (Fall 8 und 9), daß es sich hier um anfallsweise auftretende hämorrhagische Nephritis gehandelt hat. Es wäre aber auch in anbetracht der hereditären Verhältnisse nicht ausgeschlossen, daß es sich um initiale tuberkulöse Veränderungen in der Niere gehandelt haben mag, welche, außerhalb des Sektionsschnitts gelegen, sich der Beobachtung entzogen hätten.

Nach 1-jähriger Pause sind wieder zweimal ganz geringfügige Nierenschmerzen ohne Blutung aufgetreten. Im Urin Spuren von Albumen und spärliche Leukocyten.

Fall 7. Frau F., 42 Jahre alt. Aufgenommen 22. Febr. 1897. 7 mal geboren, ein Kind an Tuberkulose gestorben. Letzte Geburt vor 8 Jahren. Im Januar 1897 blieb die Regel aus. Die Anfang Februar eintretende Menstruation mit starken Wehen verbunden. Pat. glaubt aber nicht abortiert zu haben. Die Blutungen sollen seit Anfang des Monats mit kurzen Unterbrechungen fortbestehen. Seitdem entstand Fieber, welches mit einer 8tägigen Unterbrechung bis jetzt anhielt, gleichzeitig mit Schmerzen im Kreuz und Unterleibe.

Status: Bei der blassen, heruntergekommenen Frau findet sich das linke Parametrium bei der Palpation sehr schmerzhaft, das Corpus uteri vollkommen fixiert, wie eingemauert durch Exsudatmassen, welche das linke Parametrium und den Douglas ausfüllen. Die Nieren beiderseits in Seitenlage palpierbar, gesenkt, die rechte etwas schmerzhaft. Im Harn nichts Abnormes nachweisbar. Unter Besserung der parametritischen Erscheinungen traten vom 16. März ab anfallsweise heftige Schmerzen auf, welche vom rechten Hypochondrium nach der Lumbalgegend ausstrahlten. Die Anfälle wiederholen sich täglich 1—2 mal. Die rechte Niere zeigt sich sehr druckempfindlich, gesenkt. Der bei der Aufnahme normal befundene Urin zeigt jetzt deutliche Veränderungen. Er ist zur Zeit der Schmerzanfälle klar, sauer, enthält einzelne weiße Blutkörper, einzelne rote, große runde verfettete Zellen und einen Hauch von Eiweiß.

Im centrifugierten Harn werden viele rote Blutkörper, einzelne Cylinder gefunden. Bei wiederholten Untersuchungen finden sich reichlich granulierte und hyaline Cylinder, welche teils mit Harnsäurekörnchen, teils mit Epithelien, teils mit Schatten von roten Blutkörpern besetzt sind, daneben viel freie ausgelaugte rote Blutkörper. Die Zahl der Cylinder ist auffallend groß im Verhältnis zu der geringen Spur von Eiweißgehalt. Wegen ununterbrochener täglicher 1—2maliger Wiederkehr der äußerst schmerzhaften Anfälle wird am 24. April die Freilegung der Niere ausgeführt. Niere zeigt sich mit Fettkapsel innig verwachsen, der Ureter ohne nachweisbare Veränderungen, ebensowenig finden sich solche im Nierenbecken, wo weder Erweiterung noch Steine durch den Sektionsschnitt aufgedeckt werden. Es wird die Hebung und Nephropexie der beweglichen Niere ausgeführt.

Resultat. Die Anfälle pausieren 18 Tage lang, dann wiederholen sie sich 2mal. Der Urin ist bei der Entlassung noch etwas diffus trüb durch Eiterkörper. Der Eiweißgehalt etwas stärker als vor der Operation. Die Niere an normaler Stelle fixiert, bewegt sich nicht mehr mit der Atmung. Die Parametritis ist ausgeheilt.

Nachdem die Kolikanfälle ca. $1^1/_2$ Jahre pausiert hatten, begannen sie wieder, erst selten und milde, dann mit zunehmender Häufigkeit und Heftigkeit. Die fixierte Lage der Niere ist unverändert geblieben.

Epikrise. Gegen einen Zusammenhang der Kolikanfälle mit abnormer Mobilität der Niere spricht einerseits die Thatsache, daß Pat. während der ganzen 3wöchentlichen Krankheitsdauer, welche den Nierenkoliken voranging, als auch während der ganzen Zeit, in welcher die Koliken täglich auftraten, niemals das Bett verlassen hatte, demnach Lageveränderungen nicht angeschuldigt werden können; andererseits die ungezählte Male festgestellte Unveränderlichkeit des Volumens der Niere während der Koliken, endlich das Auftreten der Recidive bei völlig fixiert gebliebener Niere. Daß es sich hier um einen nephritischen Prozeß gehandelt hat, unterliegt keinem Zweifel, wie aus dem Reichtum an Cylindern verschiedenster Gattung hervorgeht. Welches die Aetiologie dieses Prozesses gewesen ist und weshalb derselbe mit typischen, kolikartigen Schmerzanfällen einherging, ist nicht zu beantworten. Daß der Prozeß nicht etwa zu beziehen ist auf eine Beeinträchtigung des Abflusses durch das vorhandene parametritische Exsudat, geht daraus hervor, daß letzteres links: der Nierenprozeß dagegen rechtsseitig war. Auch gegen einen von der Blase aus ascendierenden Prozeß spricht die Thatsache, daß keinerlei Erscheinungen von Blasenkatarrh, insbesondere keine Vermehrung der Miktionshäufigkeit oder Miktionsempfindlichkeit vorhanden war. Somit liegt es am nächsten, den entzündlichen Nierenprozeß als einen metastatischen Folgezustand der Parametritis aufzufassen.

Fall 8. Frau Geheimrat P., 30 Jahre. Aufgenommen am 11. Nov. 1896. Stammt aus gesunder Familie und hat selbst außer Gelenkrheumatismus und Diphtherie keine Krankheiten durchgemacht. 2 normale Entbindungen. Im Winter 1893/94 entstand während eines fieberhaften Gelenkrheumatismus schmerzloses Blutharnen, welches den ganzen Winter und Sommer fast ohne Unterbrechung anhielt. Oktober 1894 trat im 3. Monat der Schwangerschaft ein äußerst heftiger linksseitiger Kolikanfall mit verstärktem Blutgehalt des Harns auf unter Fieber, Erbrechen und

Kopfschmerzen, angeblich unter Abgang von Gries, der schon im Sommer bemerkt worden sei. Doch scheint sich bei näherer Nachforschung diese Angabe auf Sedimentum lateritium zu beziehen. Trotz fortdauernder Bettlage traten während der Schwangerschaft noch mehrere kleinere Kolikanfälle ein. Im Januar 1896 entwickelte sich aus völligem Wohlbefinden heraus plötzlich ein heftiger linksseitiger Kolikanfall mit Schüttelfrost, Erbrechen, Kopfschmerzen, herabgehender Urinmenge auf 200 ccm und stark blutiger Färbung des Urins. Bis Ende März wiederholten sich gleiche Anfälle, dann hörte der Blutgehalt des Harns auf. Im Juli noch ein Anfall von 9—10 tägiger Dauer; jedesmal linksseitige Kolik in Verbindung mit Hämaturie. Dann verschwindet wieder das Blut. Seitdem bestehen kontinuierliche dumpfe Schmerzen in der linken Nierengegend, welche nach den Schultern, bisweilen nach der rechten Bauchgegend ausstrahlen. Die Pausen zwischen den Miktionen betrugen bis zu 6 Stunden. Empfindlichkeit beim Urinlassen besteht nicht. Pat. fühlt sich im Liegen am wohlsten. Im Gehen und Stehen ein Gefühl von Zerschlagenheit im Rücken.

Status: Pat. gut genährt, aber sehr anämisch. Der untere Pol der linken Niere ist einen Querfinger breit unter dem Rippenbogen bei tiefer Inspiration fühlbar, zeigt eine ausgesprochene Druckschmerzhaftigkeit. Der Schmerz strahlt in die entgegengesetzte, also rechte Achselhöhle aus. Druck auf die Kreuzungsstelle des Ureters mit der Linea arcuata sehr schmerzhaft. Der Schmerz wird meistens kontralateral empfunden. Der Katheterurin ist sauer, schwach eiweißhaltig, ca. $^1/_4$ pro mille, enthält viel rote, runde und stechapfelförmige Blutkörper, Nierenbeckenepithelien und spärliche Leukocyten.

20. Febr. 1896 operative Freilegung der linken Niere. Es findet sich eine diffuse bindegewebige Verwachsung zwischen Capsula propria und adiposa. Nach Abklemmung der Nierengefäße sieht die Niere auffällig weiß aus. Der Sektionsschnitt läßt nirgends einen Stein fühlen. Nach Lösung der Gefäßkompression auffallenderweise fast gar keine Blutung aus dem Nierenparenchym. Auf der Schnittfläche hat die Niere eine ungewöhnlich gelblich-weiße Farbe.

Resultat. Pat. hat seit der Operation bis jetzt (Juni 1898) nie wieder Schmerzen an der operierten Niere gehabt. Der Urin ist bei der Entlassung sauer, enthält ca. $^1/_4$ pro mille Eiweiß, vereinzelte Schatten roter Blutkörperchen, Leukocyten, einzeln und zu Pfröpfen gruppiert, Bakterien. Bald nach der Entlassung traten Schmerzen in der rechten Niere ein, teils kontinuierlich, teils anfallsweise mit Hämaturie verbunden. Bei den späteren Urinuntersuchungen fand sich eine allmähliche Zunahme des Eiweißgehalts, auch hin und wieder Epithelcylinder bei im übrigen gleichen morphotischen Elementen wie früher. Der gute Erfolg der Operation mit Bezug auf das Verschwinden der linksseitigen Schmerzen veranlaßt die Pat. zu dem lebhaften Wunsche, auch auf der rechten Seite Seite operiert zu werden.

Im Jahre 1898 treten häufige Kopfschmerzen ein. Die Anämie nimmt zu; zeitweise erscheinen Oedeme an den Augenlidern und den Füßen. Der Eiweißgehalt des Urins steigt. Die Schmerzen an der operierten Seite bleiben verschwunden; an der anderen treten sie paroxysmal von Zeit zu Zeit ein, teils mit, teils ohne Hämaturie.

Epikrise. Es unterliegt keinem Zweifel, daß es sich hier um eine hämorrhagische Nephritis mit Kolikanfällen gehandelt hat. Ob der ganze

Prozeß zunächst ausschließlich einseitig war, oder bei Doppelseitigkeit sich nur auf der einen Seite durch Schmerzen manifestiert hatte, läßt sich nicht entscheiden. Daß letzteres Verhalten vorkommt, zeigt der bald zu besprechende Fall 9. Daß die Koliken, trotzdem sie gleichzeitig mit Hämaturie auftraten, nicht etwa durch diese bedingt waren, wird bewiesen durch das konstante Fehlen von Gerinnseln, welche die einzige Ursache für Koliken sind, die durch Blutungen erzeugt werden. Dagegen spricht ferner die Thatsache, daß monatelang Hämaturie bestand, ehe es zu Schmerzen oder Kolikanfällen gekommen war. Es ist vielmehr anzunehmen, daß Kolik und Hämaturie einer und derselben Ursache, nämlich akuten paroxysmalen kongestiven Schwellungen der Niere mit intrakapsulärer Spannungserhöhung ihre Entstehung verdanken.

Durch das spätere Auftreten von Oedemen im Gesicht und an den Füßen ist der entzündliche Charakter des Nierenleidens über jeden Zweifel festgestellt.

Aetiologisch muß für die Nephritis der akute Gelenkrheumatismus verantwortlich gemacht werden, in dessen Verlaufe die Hämaturie eintrat. Auf Grund dieser Aetiologie dürfte der Fall in Parallele zu setzen sein mit Fall 4.

Fall 9. Probst D., 58 Jahre. Aufgenommen 2. Jan. 1895. In erblicher Beziehung ist bekannt, daß der Vater an Rheumatismus und Koliken gelitten hat, welche nach der Schilderung möglicherweise Nierenkoliken gewesen sind. Pat., ein korpulenter, etwas blasser, pastöser Mann, hatte vor 10 Jahren schon einen Kolikanfall der rechten Seite, dessen Natur nicht sicher gedeutet werden konnte. Ebensolche wiederholten sich 5 mal bis zum Beginn der jetzigen Krankheit. Dabei seien die Schmerzen plötzlich in der rechten Flanke aufgetreten, haben sich bis zum Nabel hingezogen, begannen meistens frühmorgens beim Erwachen und dauerten 24 Stunden; sie seien weder mit Uebelkeit noch mit sonstigen Erscheinungen am Harnapparat verbunden gewesen. Der Beginn des jetzigen Leidens datiert vom 15. Aug. 1894. Nachdem Pat. während einer Reise in Tyrol 2 mal einen kleinen Berg bestiegen hatte, war der Urin jedesmal dunkelrot, fast schwarz, ohne jede sonstige Störung im Allgemeinbefinden. Während der ganzen Reise, welche sich bis zum 13. Sept. 1894 ausdehnte, wechselte der Blutgehalt des Urins. Ruhte er sitzend 2 Stunden aus, so wurde der Urin klar und frei von Blut; ebenso des Morgens nach der Nachtruhe. Beim Bergansteigen soll der Urin ziemlich blutfrei gewesen sein, dagegen stets stark blutig beim Abstieg. Während der Blutung bestand stets starker Harndrang und Brennen an der Eichel nach dem Urinieren. War der Urin klar, so mangelte jede Empfindung. Dabei fehlte jede Störung des Allgemeinbefindens: Appetit, Schlaf, Verdauung vorzüglich. Die Blutung hörte nach der Rückkehr von der Reise zunächst auf, kam aber wieder nach einem Marsche von 2 Meilen. Allmählich stellt sich stärkerer Harndrang ein. Die Pausen verkleinern sich von 4 bis auf 1 Stunde. Deutlicher Einfluß kalter Luft auf den Harndrang, sofort fühlbar beim Verlassen des Hauses bei kalter Witterung; dabei wird Brennen in der Eichel nach der Miktion gefühlt, nicht während derselben. Am Weihnachtsabend war Pat. sehr wohl. Trotz vielen Gehens war der Urin klar geblieben. Am 1. und 2. Weihnachtsfeiertage trat nach vielem Fahren tief dunkelblutiger Urin ein. Am 3. Weihnachtstage konnte er das Fahren nicht mehr ertragen, weil er danach großes Unbehagen im Leibe bekam und starken Urindrang bei tiefblutigem Urin. Am 29. Dez. morgens war

der Urin klar, um am Nachmittage nach einem 20 Minuten lang dauernden Gange im Schneegestöber durch hellrotes Blut ersetzt zu werden. Am 30. Dez. trat ein rechtsseitiger Kolikanfall auf mit sehr heftigen Schmerzen, Leichenblässe, großem Kältegefühl, Uebelkeit, Erbrechen. Dabei enthielt der Urin weniger Blut als am Tage vorher. Diese Kolik war nicht viel heftiger als die früheren, hat aber in ihren Ausläufern bis zum 2. Jan. 1895 angedauert. Am 2. Tage der Kolik war Blut nur noch im centrifugierten Harn nachweisbar.

Status: Fetter, etwas schlaffer, pastöser, blasser Mann. Weite Radialarterien mit geringer Spannung. Puls hin und wieder aussetzend. Herzdämpfung perkussorisch nicht vergrößert, mit dem ersten Ton ein langes blasendes Geräusch an der Spitze, an der Grenze zwischen 4. Rippenknorpel und Sternum. Spitzenstoß nicht fühlbar. Leberdämpfung beginnt an der 6. Rippe. Beide Nieren nicht fühlbar, nicht druckempfindlich, ebensowenig die Ureterkreuzungsstellen. Spontanschmerz besteht noch jetzt rechts unter dem Rippenbogen in der Mamillarlinie. Leicht ikterische Färbung der Konjunktiven. Am 3. Jan. bestehen noch schwache Kolikschmerzen, vom 4. ab gänzliches Wohlbefinden. Am 3. Jan. Urin hell bis dunkelgelb mit ganz geringem Sediment, in dem jedoch kleinste braune Bröckel sichtbar sind. Reaktion des Abend- und Nachturins sauer, des Morgenurins alkalisch. Kein Albumen. Makroskopisch frei von Blut. Die kleinen braunen, leicht zerdrückbaren Bröckel von talgartiger Konsistenz bestehen im wesentlichen aus einem Stroma von netzartig angeordneten Fibrinfasern, welche unzählige ausgelaugte rote Blutkörperchen einschließen, dazwischen dunkelbraune Massen, welche aus Harnsäurekrystallen in den verschiedensten Formen bestehen und die Murexidprobe geben; außerdem große Epithelhaufen, einzelne Nierenbeckenepithelien.

In ganz frisch entleertem Urin reichliche Garben von Harnsäure, Schleimfäden, in denen Leukocyten und Harnsäurekrystalle liegen, blutig gefärbte Fibrinkoagula ohne sichtbare Blutkörper, cylindroide Fibrinbänder. 4. Jan. Nach 1-stündigem Spaziergang ist der 1 Stunde später entleerte Urin stärker blutig, die folgenden Urine wieder makroskopisch blutfrei. Das Sediment besteht ausschließlich aus ausgelaugten Blutkörpern, die durch eine braune, fibrinöse Masse zusammengehalten werden, in welcher reichlich Nierenepithelien und massenhafte Harnsäurekrystalle liegen. 7. Jan. Pat. bekommt wieder Schmerzen. Die während der Schmerzen gelassenen Urine sind stärker bluthaltig als die anderen, makroskopisch blutfreien, in welchen ein Sediment von reichlichen Harnsäurewetzsteinen gefunden wird. 9. Jan. Starke Kolik. Dabei ist der Urin makroskopisch blutfrei. Abends bei starkem Schmerz wieder stark blutiger Urin. Urinmenge ohne Diuretica 1300—1500, specifisches Gewicht 1022, steigt unter dem Gebrauch von Magnesia borocitrica auf 2500, mit Gewicht von 1016. Nun folgt provisorische Entlassung des Pat. mit der Weisung, 6-wöchentliche Ruhelage im Bette zu halten, bei der weder Blutungen noch Schmerzen auftreten. Bei den ersten Versuchen der Wiederaufnahme von Bewegung im Freien, sei es Fahren oder Gehen, tritt wieder Blutung auf. Einmal ein Kolikanfall von großer Heftigkeit. Bei der wieder erfolgten Aufnahme am 6. Mai 1895 ist der Urinbefund, wie folgt: Reichlich frische und ausgelaugte, bis zu Detritus zerfallene Blutkörper, wenig Eiterkörper, einzeln, sowie in Pfröpfen. Reichlich Harnsäure. Platten- und Nierenepithel.

Operation. Sektionsschnitt der rechten Niere 9. Mai 1895 unter Aethernarkose mit lumbalem Querschnitt. Sehr mühevolle Operation wegen

des enormen subkutanen wie properitonealen Fettpolsters und des excessiven Fettreichtums der Capsula adiposa. Die Niere steht sehr hoch, ihr unterer Pol ist vom Rippenrande verdeckt. Es gelingt erst nach ausgiebiger Erweiterung des Schnittes nach vorn unter Hinzufügung eines Längsschnittes am hinteren Winkel und partieller Durchtrennung des Quadratus lumborum, sowie des Sacrolumbalis durch Eingehen mit der Hand die Niere herabzuholen. Man findet makroskopisch nichts Abnormes. Die Niere schwillt nach der Dislokation etwas venös an. Nach schonender Abklemmung des Stieles Sektionsschnitt. Becken und Kelche finden sich sehr wenig erweitert. Die Beckenschleimhaut blaß, ohne jede Blutung oder sonstige sichtbare Veränderungen. Auf dem Durchschnitt ist die Zeichnung des Parenchyms nicht ganz so deutlich wie normal. Mit bloßem Auge werden keine Hämorrhagien im Parenchym gesehen. Ureter zart, für die Sonde bis zur Blase durchgängig.

Verlauf. Der Urin nach der Operation tiefblutig mit einem Cylinderfragment. Nachts viel schwarzes Erbrechen, andauernd bis zu dem 35 Stunden nach der Operation erfolgenden Tode unter völligem Sistieren der Harnabsonderung.

Sektionsbefund. Auf die beiden Nieren beschränkt (Dr. Hansemann). Makroskopischer Befund: rechte Niere 13 : 6 : 3. In der Gegend des Schnittes und der Nähte finden sich Fibrinkeile. Die übrige Substanz etwas succulent gerötet, von frischen Blutungen durchsetzt. Nierenbecken und Ureter zeigen geringe Erweiterung. In den Papillen einige kleine Harnsäureinfarkte. Linke Niere 12 : 5 : $2\,^1/_2$, blasser als die rechte, von zahlreichen frischen punkt- und strichförmigen Blutungen durchsetzt. Eine deutliche Trübung ist makroskopisch nicht vorhanden. Auch hier Nierenbecken und Ureter ein wenig erweitert. In den Papillen kleine Harnsäureinfarkte. Mikroskopisch frische Untersuchung: Linke Niere. In den Papillen etwas Kalk in körniger Form, hyaline Cylinder, Blutungen; Epithelien scheinbar intakt. In der Rindensubstanz fleckweise Fettmetamorphose. Im Bereich der gewundenen Kanälchen starke Hyperämie, zahlreiche frische, einzelne ältere Blutungen in den Kanälchen und Glomeruluskapseln. Interstitielles Gewebe verdickt, besonders die Glomeruluskapseln. Einzelne Glomeruli fibrös degeneriert. Reichliche Harnsäure in körniger Form. Rechte Niere: In der Rinde starke Fettmetamorphose und Nekrose der Epithelien. Frische Blutungen und ältere in Form von Schollen. Im übrigen wie links. Gefäße auch hier nicht wesentlich verändert. In einzelnen Glomerulis Fettembolien. Marksubstanz wie links. Die älteren Blutungen etwas reichlicher, ebenso die Kalkcylinder Die feinere Untersuchung nach Härtung und Färbung fügte diesen Befunden nur noch hinzu, daß auch in der linken Niere die Nekrose der Epithelien viel ausgedehnter ist, als früher erschien. Es handelte sich also um eine chronische doppelseitige Nephritis mit frischen Nachschüben und Blutungen von ungefähr gleicher Stärke auf beiden Seiten. Eine Erklärung dafür, daß die Schmerzen ausschließlich auf die rechte Seite verlegt wurden, wird durch den anatomischen Befund nicht gegeben.

Fall 10. Herr Dr. B., 40 Jahr, rec. 5. Mai 1898, entlassen 28. Mai 1898 (Privatklinik). Beide Eltern litten an Gicht. Pat. hat als einjähriges Kind Pocken, im Alter von 19 Jahren eine schwere Hornhautentzündung des rechten Auges durchgemacht, welche, außerordentlich hartnäckig, erst zur Heilung kam, als eine antisyphilitische (Schmier-Kur) eingeleitet wurde,

trotzdem Pat. seines Wissens nie syphilitisch infiziert gewesen ist. Er ist verheiratet und hat ein gesundes Kind. Am 9. Jan. 1898 bekam Pat. ohne Vorboten plötzlich Hämaturie von einstündiger Dauer, ohne Gerinnselbildung, ohne Schmerzen; in der folgenden Zeit hin und wieder geringe Schmerzen in der Blasengegend. Am 10. März zweite heftigere Hämaturie von 2-tägiger Dauer, mit Blutgerinnseln, welche die Harnröhre verstopften. Während dieser Zeit empfand Pat. 2 mal einen ziemlich heftigen Schmerz, der rechts dicht unter dem Rippenbogen anfing und nach dem Rücken zu ausstrahlte. An den Anfall schlossen sich Schmerzen im rechten Hoden an. Eine damals vorgenommene cystoskopische Untersuchung ergab Freisein der Blase von Veränderungen. Seit dieser Zeit befand sich Pat. wohl, bis auf leichte Empfindungen in der rechten Nierengegend. Nur einmal trat nach voraufgehender Uebelkeit mit Erbrechen ohne bekannte Ursache ein starker Schmerzanfall in der rechten Nierengegend ohne gleichzeitige Hämaturie auf. Letzte Blutung am 1. Mai 1898, bei welcher der erstgelassene Urin braun, die späteren blutig-rot gewesen sein sein sollen. Am Abend desselben Tages war der Urin schon wieder hell; seitdem ist Pat. frei von Schmerzen.

Status. Gutes Allgemeinbefinden. Keine vermehrte Miktion. Beim Bücken hat Pat. oft das Gefühl eines wenig empfindlichen Druckes in der rechten Unterbauchgegend. An Herz und Lungen nichts Abnormes. Urin klar, mit am Boden lagernder Nubecula, sauer, ohne Eiweiß- und Zuckergehalt. Mikroskopisch vereinzelte Leukocyten, mäßige Menge roter Blutkörperchen, wenige frische, mehr Schatten; viel harnsaures Natron; einige Nierenbeckenepithelien. In der Rückenlage fühlt man bimanuell während der Respirationspause den unteren Rand der rechten Niere 3 Querfinger breit unter dem Rippenrande in der Parasternallinie, mäßig verschieblich bei der Inspiration. Das mediale Ende erreicht die Parasternallinie. Die rechte Flanke zeigt eine etwas größere Fülle als die linke. Bimanueller Druck auf die Niere unempfindlich, ebenso keine Druckempfindlichkeit des Ureters. In der Seitenlage ist die rechte Niere gleichfalls fühlbar, ohne weitere nachweisbare Veränderung als eine geringe Vergrößerung des Diameter anteroposterior. Linke Niere unfühlbar. Sämtliche später untersuchten Urine sind frei von Eiweiß und enthalten neben ganz vereinzelten Leukocyten geringe Mengen roter Blutkörper, meistens geschrumpft, oder in Form von Schatten. Ein einziges Mal wird ein Cylinderfragment gefunden und ein cylindroider Faden. In einzelnen Urinen finden sich feine kurze Fäden, ähnlich den Tripperfäden, obwohl keine Gonorrhöe besteht. Dieselben werden auch im Katheterharn gefunden. In ihnen sieht man neben reichlichen Leukocyten sehr viel, besonders große, ganz atypisch geformte Epithelzellen mit großem Kern, aber keine Fettkernchenzellen. Die in diesen Fäden enthaltenen Epithelzellen sind so groß, so atypisch und verschiedenartig in der Form, daß sie leicht den Verdacht von Carcinomzellen erwecken könnten, wenn nicht jede Spur von Umwandlung in Körnchenzellen fehlte.

Operation. Sektionsschnitt 10. Mai. Schräger lumboabdominaler Schnitt. Auffallend trockene Muskulatur. Die Niere liegt in ca. 7 cm Ausdehnung vor, und ist durch vielfache feste Adhärenzen mit der Adiposa verwachsen, welche durchschnitten werden müssen. Die Aushülsung gelingt erst nach Hinzufügung eines kurzen absteigenden Winkelschnittes. Die Niere ist etwa $1^3/_4$ mal so lang als normal und entsprechend verdickt, von normaler Farbe, auffallend weicher Konsistenz, mit Ausnahme des unteren Endes, welches auffallend

resistenter ist als der übrige Teil der Niere. Durch elastische Abschnürung des freigelegten Gefäßstieles, der durch sein geringes Kaliber auffällt, wird die Niere nicht blutleer. Bei der Incision spritzen die durchschnittenen Arterien. Als Grund der mangelnden Blutleere zeigt sich, daß ein Gefäß getrennt von dem umschnürten Stiele in die untere Hälfte der Niere eintritt. Der Sektionsschnitt dringt in der oberen Hälfte in die Kelche und das Nierenbecken, welches weiß-opak und verdickt ist. Aus diesen Hohlräumen gelangt man mittels einer Metallsonde in einen Ureter, dagegen nicht in die Kelche der unteren Nierenhälfte. Diese werden erst nach Verlängerung des Sektionsschnittes nach abwärts eröffnet. Sie stehen außer Kommunikation mit den oberen und führen in einen zweiten dünneren Ureter. In den eröffneten Hohlräumen wird kein abnormer Inhalt gefunden. Dagegen zeigt die Schnittfläche des unteren Dritteiles der Niere eine erheblich blassere, gelbere und trocknere Beschaffenheit in ausgesprochener Keilform. Probeexcision eines Stückes aus der makroskopisch veränderten Substanz. Schluß der sehr langen Nierenwunde durch 8 tiefe Catgutnähte mit einigen oberflächlich zwischen gelegten Vernähungen der Fettkapsel. Schluß der Bauchwunde bis auf eine Oeffnung für einen Sindon.

Verlauf. Heilung p. pr. int., Pat. wird frei von Beschwerden entlassen. Im Urin besteht noch leichte Trübung durch einige Leukocyten und rote Blutkörperchen. Bei weiterer ambulatorischer Beobachtung verschwinden die roten Blutkörper, es bleiben nur noch vereinzelte Leukocyten übrig, sowie hin und wieder jene oben erwähnten tripperfädenartigen Gebilde mit Einschluß großer Epithelzellen. Bis Mai 1899 ist kein Recidiv eingetreten. Hin und wieder gerade erkennbare Spuren von Albumen; keine morphotischen Elemente.

Histologischer Befund des excidierten Stückes:

a) Glomeruli. Schwellung durch Exsudation sehr eiweißhaltiger Flüssigkeit zwischen Gefäßschlinge und Kapsel. Epithel der Bowman'schen Kapsel teils gequollen und vermehrt, teils desquamiert. Stellenweise starke Periglomerulitis.

b) Gewundene Harnkanäle, zumeist ohne Lumen, gefüllt von kernlosen Eiweißmassen. In manchen Kanälen Aufquellungen des noch vorhandenen Zellkörpers mit teilweisem Verschluß des Lumens. Hin und wieder Auslaugung des Zellprotoplasmas, so daß nur die äußeren Konturen der Zellen übrig bleiben, mit gut färbbarem Kern. Kernvermehrung in der Zwischensubstanz, welche stellenweise zahlreiche längliche Kerne enthält. Die Beteiligung des interstitiellen Gewebe am deutlichsten im Bereiche der

c) geraden Harnkanäle. Besonders auffällig das strichweise Auftreten von kleinen Rundzellen, dem Laufe der Harnkanälchen folgend. Die Epithelien der geraden Harnkanäle fehlen entweder ganz oder sind von ihrer Unterlage abgehoben und verlegen dann durch Quellung vielfach das Lumen. Die Zellkerne blaß, ihre chromatische Substanz fehlt zum Teil, zum Teil ist sie in kleine Körner gesammelt. Hier und da Blutungen. Die Veränderungen betreffen die beiden Schenkel der Henle'schen Schleifen und die kleinen Sammelröhren, die größeren Sammelkanäle sind frei davon.

d) Gefäße. Zunahme des Bindegewebes rings um die Gefäße. Quellung der Adventitia. Vermehrung der Kerne der Media, Fehlen der Zellen der Intima.

Epikrise. Nach dem makroskopischen und mikroskopischen Befunde hat es sich hier um eine auf den unteren Abschnitt der Niere be-

schränkte, keilförmig cirkumskripte Nephritis gehandelt, in einem Bezirke, der durch einen besonderen Ast der A. renalis versorgt war. Ueber die Aetiologie fehlt jede Vermutung, falls man nicht auf die Hypothese einer früheren syphilitischen Infektion zurückgreifen will. Der Fall zeigt, wie leicht selbst bei dem Sektionsschnitt eine starke Veränderung im Nierenparenchym übersehen werden kann. Denn in den oberen $^2/_3$ der Schnittfläche fanden sich keine Anomalien; erst bei ausgedehnter Verlängerung der Incision nach unten wurde der kranke Herd getroffen.

Fall II. Frau Sp., 55 Jahre. Aufgenommen 3. Juli 1898, † 8. Juli 1898.

Anamnese. Seit 10 Jahren periodisch auftretende kolikartige Schmerzanfälle, welche, in der linken Nierengegend beginnend, nach dem Leib in der Richtung des Ureters, zuweilen nach dem Bein und dem linken Schulterblatt ausstrahlen, stets mit Uebelkeiten, oft mit Erbrechen und Frost verbunden sind: anfänglich meistens nachts auftretend, bevorzugen sie jetzt die Tageszeit. Der Urin angeblich nie verändert, insbesondere niemals blutig, wird $^1/_4$—$^1/_2$-stündlich entleert. Pat. will bisweilen links eine Schwellung gefühlt haben, so daß sie das Korsett ablegen mußte. In letzter Zeit haben sich die Schmerzen enorm gesteigert, so daß sie sich während der Anfälle auf der Erde wälzte. Carlsbader Kuren waren erfolglos.

Status. Sehr korpulente anämische Frau. Puls von sehr geringer Spannung, 92. Herztöne sehr leise; wegen sehr starker Mamma sind die Herzgrenzen nicht perkutierbar. Niere nicht palpabel (starke Obesitas der Bauchdecken). Der linke Ureter vom Bauche und der Vagina aus sehr druckschmerzhaft, nicht verdickt. Urin eiweißfrei, frei von Zucker, enthält mikroskopisch ausschließlich eine geringe Zahl ausgelaugter roter Blutkörper.

Operation. 6. Juli. Feste Verwachsungen zwischen Capsula adiposa und propria, die zum größten Teile nur mit der Schere zu trennen sind; dabei löst sich an manchen Stellen, wo beide Kapseln untrennbar verschmolzen sind, die Propria von dem Nierenparenchym ab. Die Niere auffallend schlaff und weich. Am Ureter und Nierenbecken nichts Abnormes. Nach Konstriktion des Stieles läßt der Sektionsschnitt bis in das Nierenbecken keine makroskopischen Anomalien und keinen Stein erkennen. Nach Excision eines Stückchens zur mikroskopischen Untersuchung, Naht der Nierenwunde mit Catgutfäden: Verschluß der Bauchwunde bis auf eine Oeffnung für einen auf die Niere geführten Gazestreifen.

Verlauf. 7. Juli. T. 37,7. Puls 100, kräftig. Auf den Lungen hinten unten beiderseits großblasiges Rasseln. Subjektives Wohlbefinden.

Abends plötzlicher Kollaps. Puls 130. Pat. verfallen, sehr unruhig, klagt über Luftmangel. Puls steigt bis 140. Erbrechen schwarzer Massen. Excitantien. Magenausspülung. Fast kein Urin.

8. Juli. Das Erbrechen schwarzer Massen hält unverändert an. Abends Puls 160. Exitus.

Sektion 9. Juli (auf Nieren und Herz beschränkt). Wundverhältnisse ganz normal. Die Schnittflächen der linken Niere fest verklebt. Zwischen oberer und mittlerer tiefer Naht ein mit der Nierensubstanz fest verbackenes, flaches, keilförmiges Blutgerinnsel. Zwischen mittlerer und unterer Naht ein anämischer keilförmiger Infarkt. Die linke Niere größer

als die rechte. Letztere schlaff, klein, die Rinde vielfach gelb verfärbt, fetthaltig und anämisch (buntgefleckte Niere). Das Herz bedeutend vergrößert, über mannsfaustgroß. Der linke Ventrikel mit einer 1,5 cm dicken Fettauflagerung bedeckt. Coronararterien geschlängelt. Der rechte Vorhof erweitert, mit Blut- und Fibringerinnseln erfüllt. Die Muskulatur braunrot, sehr schlaff, besonders atrophisch am linken Ventrikel. Papillarmuskeln beider Ventrikel gelb gefleckt. Klappen intakt.

Mikroskopische Untersuchung A) des bei der Operation excidierten Stückchens der linken Niere.

1) Glomeruli ohne Veränderung bis auf vereinzelte Verdickung des perikapsulären Gewebes.

2) Gewundene Kanäle zum großen Teile erweitert und erfüllt von strukturlosem Eiweiß und Fettmassen. Durch Kompression seitens dieser Ausfüllungsmassen sind die Zellen sehr niedrig, abgeflacht; ihr Protoplasma reicht nur bis zur Höhe des an der Basis gelegenen Kernes. Sie gehen ohne Grenze ineinander über; ihr Protoplasma ist zerklüftet. Die Kerne zum Teil mangelhaft, zum Teil gar nicht färbbar.

3) Gerade Kanäle vielfach wellig geschlängelt. Die Zellen vielfach gequollen und ausgelaugt, die Kerne blaß. Starke Entwickelung des Stützgerüstes ohne Kernvermehrung.

4) Gefäße in allen Schichten, besonders aber in der Muscularis stark verdickt.

B) der durch die Sektion gewonnenen linken Niere.

1) Glomeruli ohne jede Andeutung von Lappung. Kerne sehr klein, durchweg stark tingiert ohne Andeutung achromatischer Substanz.

2) Gewundene Kanäle. Kerne nur noch schwach angedeutet, fast ohne jede Färbung. Stellenweise Ansammlung von Kernresten in Form kleinster, stark blau gefärbter Partikelchen. Das Lumen vollkommen erfüllt von formlosen Eiweiß- und Fettdetritusmassen.

3) Gerade Harnkanäle. Zellkerne gut erhalten. Die Epithelien in toto von der Stützsubstanz abgehoben, liegen eng zusammen im Lumen der Kanälchen. Das interstitielle Gewebe stark hydropisch geschwollen; stellenweise Blutungen in die Harnkanäle hinein.

4) Gefäße wie ad a.

C) der rechten Niere.

1) Glomeruli zu einer formlosen Masse gequollen, in der sich nur Trümmer der chromatischen Kernsubstanzen finden.

2) Gewundene Kanäle. Epithelien vollkommen kernlos; die formlosen Eiweißmassen nehmen die Eosinfärbung stark an. (Hyaline Entartung.)

3) Gerade Harnkanäle zeigen dieselben Veränderungen wie die unter B beschriebenen in intensiverer und ausgiebigerer Weise.

Epikrise. Der Fall liefert ein eklatantes Beispiel, daß eine doppelseitige schwere Nephritis sich nur durch einseitige Kolikanfälle manifestieren kann, ohne je im Urin specifisch-nephritische Elemente, wie Eiweiß oder Cylinder, zu zeigen. Die Todesursache dürfte in letzter Instanz in dem plötzlichen Erlahmen der Herzkraft gesucht werden müssen, welche am Abend des 2. Tages post operationem eintrat und zur akuten Urämie führte, weil der Blutdruck nicht mehr hinreichte, um die Sekretion in den beiden erkrankten Nieren aufrecht zu erhalten.

Fall 12. Frau Br., 32 Jahre. Aufnahme 21. Nov. 1898, entlassen 29. Dez. 1898.

Anamnese. Vor 3 Jahren 10-wöchentliches schweres Puerperalfieber. Im April d. J. plötzlich heftige Schmerzen in der rechten Nierengegend, welche Morphiuminjektion erforderten. Am nächsten Morgen Hämaturie. Schmerz und Blutung dauerten abnehmend einige Tage. Nach einer Woche war der Harn blutfrei, aber noch eine Zeitlang albumenhaltig. Derselbe Symptomenkomplex wiederholte sich noch 4 mal mit besonders heftigen Schmerzen vor der Blutung im letzten November. Die Schmerzen strahlen nach der Gegend unter dem rechten Schulterblattwinkel und vom Hüftbeinkamm in das rechte Bein aus. Außerdem besteht seit dem Frühjahre dauerndes, leicht schmerzhaftes Unbehagen in der rechten Nierengegend. Vor 8 Tagen ein heftiger Kolikanfall mit Erbrechen und Uebelkeit ohne nachfolgende Blutung. Die Miktionspausen normal. Bettruhe oder Bewegung einflußlos, dagegen wird langes Sitzen schlecht vertragen. Vor 14 Tagen hatte sie das Gefühl von Schwellung der rechten Seite; jeder Druck daselbst that ihr weh.

Status. Frau von 130 Pfd. Gewicht (hat im letzten Jahre 10 Pfd. verloren); auffallende Blässe der Schleimhäute. Nieren unfühlbar, ebensowenig druckempfindlich wie der Ureter. Herz normal. Urin sauer, gelb, fast klar, ohne Eiweiß, bisweilen mit feinsten Spuren Albumen, mit minimalem Sediment, das nur aus vielen ausgelaugten roten Blutkörpern und Wetzsteinkrystallen besteht. Cystoskopischer Blasenbefund ganz normal.

Operation 5. Dez. Lumboabdominaler Schrägschnitt. Fettkapsel normal, leicht trennbar von der Albuginea. Niere auffallend klein und weich, Ureter zart, dünnwandig, nicht erweitert. Sektionsschnitt nach Umschnürung der Gefäße mit Gummidrain läßt keine Anomalie erkennen. Nach Excision eines Scheibchens Nierenparenchym zur mikroskopischen Untersuchung Schluß der Nierenwunde mit einigen Catgutnähten. Vernähung der Bauchwunde bis auf eine Oeffnung für einen drainierenden Gazestreifen.

Mikroskopische Untersuchung des excidierten Stückes ergiebt keine Anomalien.

Resultat. Bei der Entlassung ist der Urin klar mit feiner Nubecula, welche einzelne Cylinder, mit Schollen und Epithelien besetzt, enthält, einige frische rote Blutkörper und Schatten, geringe Menge Leukocyten und einzelne Papillenpfröpfe.

Nach späteren Nachrichten des behandelnden Arztes haben sich alle Urinanomalien verloren; Blutungen und Koliken sind nicht wiedergekehrt, ebenso Druck- oder Schmerzempfindungen der Niere.

Epikrise. Konnten hier auch anatomisch keine krankhaften Veränderungen der Niere nachgewiesen werden, so ist doch die Möglichkeit nicht auszuschließen, daß circumskripte entzündliche Prozesse vorgelegen haben, welche außerhalb der Ebene des Sektionsschnittes lagen. Für das Vorhandensein eines recurrierenden nephritischen Prozesses sprach die zunehmende Blässe und der Gewichtsverlust der sehr kräftig angelegten Frau; die dauernde Spontanempfindlichkeit der erkrankten Niere zwischen den Anfällen, die zeitweilige große Druckempfindlichkeit derselben, sowie die den Kolikanfällen folgende Periode der Albuminurie.

Fall 13. Herr B., 31 Jahr. Aufgenommen 16. März 1899. Entlassen 26. Mai 1899.

Anamnese: Am 8. Nov. 1896 eine blutige Miktion ohne Vorboten. Bis Dezember 1896 täglich oder jeden 2. Tag 1—2 blutige Miktionen, bisweilen mehrere; einmal dauerten die Hämaturien einen ganzen Tag; einmal sogar 3 Tage. Seit April 1898 Schmerzen in der Blase, unabhängig von der Miktion; daneben geringe Schmerzempfindungen in den Nierengegenden; rechts stärker als links. Alle diese Empfindungen verstärken sich bei Bewegung unter Ausstrahlung in das Glied. Dagegen trat Blutung auch während der Nachtruhe ein. Miktionshäufigkeit ist nicht vermehrt. Mit der Blutung mindern sich die Schmerzempfindungen in der Niere: Uebelkeit, Erbrechen oder Fieber waren nie vorhanden.

Status: Pat. blaß, mit leicht cyanotischen Lippen. Lungen nichts Abnormes. An der Herzspitze ein präsystolisches Geräusch, dasselbe schwächer an den anderen Ostien. Nieren nicht fühlbar, nicht druckempfindlich, ebensowenig wie die Ureteren. Die Urine abwechselnd heller oder blutiger; auch in den helleren Urinen ein geringes Sediment aus wesentlich frischen, zum Teil ausgelaugten Blutkörpern und Leukocyten bestehend. Albumingehalt schwach, von eben nachweisbarem Hauch bis zu ca. 0,5 $^0/_{00}$, nach der Blutbeimischung wechselnd; keine Cylinder, keine Tuberkelbacillen. Cystokopischer Befund: Blase normal, aus der rechten Ureterpapille entleert sich etwas trüberer Harn als links. Prostata, Hoden normal. Pat. klagt fortwährend über Schmerz in Blase und Penis, wenig über die Nieren; vorwiegend rechts, an den 3 der Operation vorangehenden Tagen links.

Operation 25. März. Lumboabdominaler Querschnitt. Ungemein feste Adhärenzen, zwischen Capsula adiposa und propria erschweren die Freilegung der Niere sehr. Diese ist voluminöser und weicher als normal, bläulich gefärbt. Auf dem Sektionsschnitt ist nichts Abnormes zu erkennen, außer geringer Dilatation der Kelche und des Beckens. Nach Excision eines Scheibchens zur mikroskopischen Untersuchung wird die Nierenwunde durch einige Catgutnähte geschlossen.

Mikroskopische Untersuchung des excidierten Scheibchens. Weder parenchymatöse Herde noch wesentliche interstitielle Herde. In der Marksubstanz eine Narbe ohne sonstige entzündliche Reaktion. Die Intima der Arterien mäßig verdickt. In den geraden Harnkanälchen fanden sich sehr reichlich cylindrische Gebilde, welche aus einer homogenen Substanz bestehen, in welcher sehr chromatinreiche, ganz homogen gefärbte kleine Kerne eingeschlossen sind. Stellenweise sehen sie aus wie syncytiale Elemente. An den Stellen, wo sie gefunden sind, ist der Epithelbelag der Harnkanälchen vollkommen intakt.

Verlauf. In den ersten 14 Tagen p. op. sind die Urine konstant makroskopisch blutig. Dann klären sie sich zunehmend, und nur der erste Morgenurin ist blutfarben. Mikroskopisch enthalten auch die hellen stets rote Blutkörper und geringe Zahl Leukocyten und einige Cylinder. Solange die konstante Blutung andauert, wurde weder über Schmerzen in den Nieren noch in Blase und Penis geklagt. Am 16. April, mit Absonderung hellen Urins, begannen wieder die Schmerzen in Blase und Penis, sowie in der linken Niere, während die operierte, früher vorwiegend empfindliche rechte dauernd schmerzlos bleibt. Häufig hört der Nierenschmerz auf, sowie eine Hämaturie erfolgt ist. Am 14. Mai kommt es nach einem

Spaziergang zu einer heftigen linksseitigen Nierenkolik mit Ausstrahlung in den linken Ureter, die linke Blasenhälfte und den linken Hoden, Uebelkeit und Beklemmung. Dieses war der erste Kolikanfall, den Pat. überhaupt seit Beginn seines Leidens gehabt hat. Schließlich hören bei Gebrauch von Schwitzbädern, vegetarischer und Milchdiät die makroskopischen Blutungen auf und die Schmerzen in Niere, Blase und Harnröhre werden immer geringer.

Bei der Entlassung sind die Urine konstant sehr hell und klar, mit $^1/_2$ $^0/_{00}$ Alb. Im Sediment stets einige frische rote Blutkörper, wenig Schatten, sehr wenig Leukocyten.

Nach Mitteilung vom Juli 1899 sind makroskopische Blutungen nicht wiedergekehrt, doch bestehen noch immer mäßige Schmerzen in der linken Niere, der Blase und der Harnröhre.

Fall 14. Frau C., 52 Jahre. Aufgenommen 23. Jan. 1893. Entlassen 22. Febr. 1893.

Anamnese. Stets gesund bis auf einen 5—6 Wochen vor der Aufnahme sich einstellenden Anfall von heftigen Stichen in der linken unteren Thoraxhälfte, verbunden mit Frösteln. Die Schmerzen dauerten in gleicher Stärke mehrere Stunden, erforderten eine Morphiumeinspritzung und waren am nächsten Tage verschwunden. Am 5. Jan. 1893 trat ohne jede andere Beschwerde zum ersten Male eine Hämaturie auf, welche in gleicher Stärke bis zum 26. dauerte. Der frisch gelassene Urin hatte die Farbe reinen Blutes und wurde bei längerem Stehen braunrot. Schleimhäute sehr blaß, Arterien eng, von minimaler Spannung. Puls 84, Herztöne rein. Beide Nieren so weit herabgesunken, daß man bei bimanueller Untersuchung die Fingerspitzen beider Hände zwischen Rippenwand und Nierenpol schieben konnte. Keine Vergrößerung des Volumen oder sonst palpable Veränderung. Besonders ausgesprochene Beweglichkeit zeigt die linke Niere, welche in rechter Seitenlage so weit hinabsank, daß der untere Pol in der Verbindungslinie zwischen Nabel und Darmbeinstachel lag. Aus dieser Niere stammte laut cystoskopischer Untersuchung des Dr. Nitze die Blutuug. Der Urin, 900 ccm in 24 Stunden 1026 spec. Gew., enthielt mikroskopisch meist frische, zum Teil ausgelaugte, zum Teil zu Detritus zerfallene rote Blutkörper, einzelne goldgelb gefärbte Nierenbeckenepithelien, keine Leukocyten.

Operation 26. Jan. 1893. Die freigelegte Niere zeigte keine Abweichung in Bezug auf Oberfläche und Konsistenz. Unter Stielkompression Sektionsschnitt, der die Niere in 2 Hälften spaltet; weder auf der Schnittfläche noch auf der Schleimhaut des Beckens oder der Kelche irgend erkennbare Veränderungen. Naht der Nierenwunde durch 8 tiefe und eine Anzahl oberflächliche Catgutnähte. Naht der Bauchdecken bis auf eine Drainöffnung.

Verlauf. Der Blutgehalt des Urins blieb in den beiden ersten Tagen wie zuvor; vom 3. Tage ab begann eine Veränderung; am 7. Tage waren nur noch Spuren, am 11. makroskopisch gar kein Blut mehr zu erkennen, vom 13. ab auch mikroskopisch nicht.

Resultat. Pat. ist dauernd völlig geheilt geblieben.

Epikrise. Mit großer Wahrscheinlichkeit ist der initiale Schmerzanfall renalen Ursprungs gewesen.

Daß die abnorme Mobilität der Niere in ursächlichem Zusammenhange mit der Blutung gestanden habe, ist möglich, da derartige Vorkommnisse

bei Wandernieren schon beobachtet sind. Aber der Zusammenhang ist nicht bewiesen, da zwischen dem Schmerzanfall, den man als Ausdruck einer Stielknickung betrachten könnte, und Eintritt der Blutung 4 bis 5 Wochen lagen und zur Zeit der Hämaturie jede Empfindlichkeit fehlte.

Kurze Analyse unserer 14 Fälle.

In Beziehung auf die Beweiskraft der Kriterien, welche für die entzündliche Grundlage dieser Krankheitserscheinungen sprechen, haben wir unsere Fälle in 3 Kategorien zu scheiden:

a) Fälle mit mangelnder mikroskopischer Untersuchung, ohne makroskopisch nachweisbare Veränderungen im Nierenparenchym, ohne chemische und mikroskopische Anomalien des Urins, ohne Lageveränderungen der Niere (Fall 2 u. 4). Die einzigen makroskopisch erkennbaren Abweichungen vom Normalen sind starke Adhäsionen resp. breite Verwachsungen zwischen Fettkapsel und Propria (Fall 2). Bei solchen Fällen könnte man zweifelhaft sein, ob die Schmerzen überhaupt auf organischen Grundlagen beruhen, wenn nicht einerseits die mikroskopische Untersuchung fehlte, andererseits die starken Verwachsungen der Kapseln dafür sprächen, daß auch im Parenchym der Niere Prozesse vorhanden waren, die mit bloßem Auge nicht erkannt werden konnten.

b) Fälle mit zweifelloser Erkrankung der Niere, die sich entweder kundgiebt in dauerndem oder temporärem Auftreten specifisch nephritischer Elemente im Urin oder in makroskopisch und mikroskopisch nachweisbaren Erkrankungen der Niere, oder dem gleichzeitigen Vorkommen specifisch nephritischer Parenchym- und Harnveränderungen.

Die Fälle dieser Kategorie sind No. 1, 3, 5, 7, 8, 9, 10, 11, 13.

c) Fälle ohne makroskopisch erkennbare krankhafte Veränderung der Niere, aber mit anomalen morphotischen und chemischen Harnbestandteilen, welche zwar an und für sich nichts pathologisch Pathognomonisches für ihre Abstammung von der Niere haben, aber auf Grund der durch operative Autopsie und die Cystoskopie erwiesenen Gesundheit aller übrigen Abschnitte der Harnwege auf eine Erkrankung der Niere bezogen werden müssen. Hierher gehören Fall 6, 12 und 14.

Klinische Charaktere der operativ behandelten Nephriten. Diese Nephriten unterscheiden sich in allen Fällen von den den inneren Medizinern bekannten Formen durch 3 wesentliche Eigentümlichkeiten, nämlich:

1) durch paroxysmale Schmerzanfälle, welche von Koliken auf Grund von Nierenstein oder Tuberkulose nicht unterschieden werden können;

2) durch die Einseitigkeit der Symptome. Bei einem Teile ist es mehr als wahrscheinlich, daß der Einseitigkeit der Symptome auch eine Einseitigkeit der Erkrankung zu Grunde liegt. Bei anderen ist trotz Einseitigkeit der Kolikanfälle eine doppelseitige Erkrankung sicher nachgewiesen.

3) Eine dritte Eigentümlichkeit, welche hervorgehoben zu werden verdient, ist das Fehlen der Eiweißausscheidung bei manchen mikroskopisch nachgewiesenen starken nephritischen Erkrankungen, wie die Fälle 9, 10, 11 lehren. Wir müssen daraus den Schluß ziehen, daß der Mangel von Albuminurie nicht berechtigt, in den Fällen mit makroskopisch negativem Befund nephritische Prozesse auszuschließen, wenn keine gründliche histologische Untersuchung vorliegt.

Selbst der negative Ausfall der mikroskopischen Untersuchung eines probeweis excidierten Nierenstückchens ist nicht beweisend für die Gesundheit der Niere, da herdweise angeordnete Erkrankungen außerhalb des Bereiches des untersuchten Scheibchens liegen können.

Aetiologie der Koliken. Das häufigste Symptom aller dieser im übrigen verschiedenartigen Fälle sind einseitige paroxysmale Nierenkoliken, für deren Entstehung kein organisches Abflußhindernis des Urins gefunden werden kann, weder Steine noch Hindernisse im Laufe des Ureters noch Abknickung desselben durch abnorme Mobilität der Niere. Es bleiben demnach nur zwei Möglichkeiten der Erklärung für die Schmerzparoxysmen übrig: sie müssen entweder durch eine akute kongestive Spannungszunahme des von der festen fibrösen Kapsel eingeschlossenen Organs entstehen, oder es muß sich um transitorische Abflußhindernisse durch spastische Kontraktion des Harnleiters oder Schwellung der Ureterschleimhaut handeln. Die erstere Annahme ist für diejenigen Fälle, in welchen mikroskopisch entzündliche Veränderungen des Nierenparenchyms oder specifisch pathognomonische Harnbestandteile nachgewiesen sind, zutreffend ebenso wahrscheinlich für diejenigen, deren Schmerzparoxysmen mit makroskopisch oder mikroskopisch erkennbaren Nierenblutungen einhergehen. Nur im Falle 2, in dem weder nachweisbare Anomalien des Nierenparenchyms noch spezifische Veränderungen des Urins vorhanden waren, wäre der zweiten Hypothese ein Spielraum gegeben, wenn nicht auch dauernde Schmerzempfindungen zwischen einzelnen Kolikparoxysmen, ferner lebhafte Druckschmerzhaftigkeit der Niere und des Ureters sowie entzündliche Verwachsungen der Nierenkapseln einen dauernden Krankheitszustand des Nierenparenchyms wahrscheinlich machten.

Verhältnis zwischen Blutungen und Koliken. In denjenigen Fällen, wo Koliken und Blutungen koincidieren, hat man nicht etwa anzunehmen, daß die Blutungen die Koliken bedingt haben. Ein solches Verhältnis wäre nur bei Austreibung von Koagula anzu-

erkennen. Dieser Vorgang hat aber nur ein einziges Mal in einem der hier betrachteten Fälle stattgefunden aber auch bei diesen Patienten ereignete sich ein anderes Mal ein gleicher Kolikanfall ohne jede makroskopische Veränderung des völlig hellen und klaren Urins. Bei Sichtung aller unserer Fälle hat sich folgendes Verhältnis zwischen Koliken und Blutungen ergeben:

1) Es können langdauernde profuse Blutungen bestehen, ohne daß es zur Kolik kommt (Fall 8, 9, 13, 14).

2) Koliken und Hämaturie fallen zeitlich zusammen (Fall 6, 8, 10, 12).

3) Während der Kolik ist der vorher blutige Harn makroskopisch blutfrei, nach den Koliken tritt wieder stärkerer Blutgehalt auf (Fall 9).

4) Während mehrtägiger Kolik ist der auch sonst blutfreie Harn makroskopisch und mikrospisch frei von Blut. Beim letzten Abklingen der Kolik erscheinen geringe Blutspuren (Fall 3).

5) Mikroskopische Blutbeimischung ist konstant vorhanden, auch außerhalb der Zeiten der Schmerzanfälle (Fall 5, 6, 7, 8, 9, 10, 11, 12, 13).

6) Es fehlt jede makroskopische und mikroskopische Blutspur während der Kolik und außerhalb derselben (Fall 2, 4).

7) Der Urin ist in den anfallsfreien Zeiten frei von Blut. Ueber sein mikroskopisches Verhalten während der Koliken ist nichts bekannt; makroskopisch ist er blutfrei (Fall 1).

Aetiologie der hier in Betracht kommenden Nierenerkrankungen:

1) In 2 Fällen entstand die Krankheit als Teilerscheinung einer rheumatischen Erkrankung, und zwar in dem Fall 8 während eines akuten fieberhaften Gelenkrheumatismus. Im Falle 4 fiel die Trübung des Harns mit einem Gelenkrheumatismus zusammen, dessen Manifestationen in Gestalt von anfallsweise auftretenden schmerzhaften Gelenkschwellungen sich während der ganzen Dauer des Nierenleidens wiederholten. Bisweilen wurden die Nierenkoliken eingeleitet mit schmerzhafter Schwellung eines Gelenkes.

2) In einem Falle (1) sind die Affektionen der Niere mit Wahrscheinlichkeit auf eine gichtische Disposition der Niere zu beziehen, wofür voraufgegangene Podagraanfälle, dauernde Bildung excessiver Magensäure- und reichliche Harnsäureproduktion sprechen, sowie ein weiß gefärbter interstitieller Entzündungsherd in einer Nierenpapille.

3) In 2 Fällen (5, 9) wurde eine übermäßig starke Harnsäureausscheidung gefunden, welche vielleicht in ätiologischer Beziehung zu der Erkrankung der Niere steht. In einem dieser Fälle (9) fand sich bei der postmortalen Untersuchung der beiden nephritisch erkrankten Nieren sehr viel Harnsäure in körniger Form sowohl in der Papillarwie in der Rindensubstanz. Es verdient hier hervorgehoben zu werden, daß in beiden Fällen die Blutung dem Nierenparenchym, nicht der

Schleimhaut des Beckens oder der Kelche entstammte, wie es bei Nierengries der Fall ist. Diese Provenienz der Blutung wurde im Falle 5 bewiesen durch das Auftreten von Blutcylindern, im Falle 9 durch den mikroskopischen Nachweis ausgedehnter Blutungen im Parenchym, in beiden Fällen bei ganz unveränderter Nierenbeckenschleimhaut zur Zeit der operativen Autopsie. Die Koincidenz von Nierenkoliken und Nierenblutungen mit übermäßiger Bildung von Harnsäure ohne jede Konkrementbildung ist im allgemeinen sehr wenig bekannt. Wo in der englischen Litteratur annähernd ähnliche Symptome beschrieben werden, hat man diese Zustände auf Reizung des Nierenbeckens durch die Harnsäure bezogen. Dagegen ist den Autoren unbekannt geblieben, daß es sich dabei um wirkliche nephritische Prozesse ohne Beteiligung des Beckens handeln kann [1]).

4) In dem Falle 3 trat der erste Anfall angeblich unmittelbar nach Erkältung ein infolge von Durchnässung der Füße bei Croquetspiel auf feuchtem Boden.

5) In den Fällen 7 und 2 gingen entzündliche Prozesse im Abdomen der Nierenaffektion unmittelbar voraus; in dem einen Falle folgte einer linksseitigen ohne Eiterung sich zurückbildenden Parame-

---

1) So sagt Morris in seinem Werke „Surgical diseases of the Kidney" p. 460, 462. „Gleichzeitig muß man sich daran erinnern, daß Harnsäure- und Oxalsäureüberschuß im Urin oft begleitet ist von Blutharnen; Auftreten von Krystallen im Urin und ziehenden, strahlenden und anfallsweise auftretenden Schmerzen im Rücken, Oberschenkel, Wade und Sohle."

(p. 462). „Es besteht eine große Aehnlichkeit zwischen den Symptomen von Nierenstein und zu saurem Urin. Es giebt keine häufigere Ursache von Schmerz in der Nierengegend, von häufigerer Miktion und selbst von geringem Gehalt von Eiter und Blut im Urin als sehr saurer Urin und Urin, der übersättigt ist mit Harnsäure. Die Säure des Sekrets oder die Krystalle von Harnsäure verursachen durch Reiz oder Entzündung der Schleimhaut der Niere Albuminurie, leichte Hämaturie oder eine Beimischung von Eiter zum Urin, und das kann so Monate oder 1—2 Jahre hindurch fortgehen, ohne irgend eine zeitliche oder dauernde Veränderung des Nierengewebes zu verursachen. Die Patienten, welche solchen Vorkommnissen ausgesetzt sind, zeigen oft eine gichtische Disposition und leiden vielfach gelegentlich an Reizbarkeit der Blase, sind leicht geneigt zu Fieberanfällen und klagen bisweilen, wenngleich sie keine heftigen Schmerzen im Hoden haben, dennoch über eine ausgesprochene Druckempfindlichkeit des Testikels."

Wie ersichtlich, unterscheidet sich das von Morris gezeichnete Krankheitsbild in einigen Punkten von dem am besten beobachteten Falle 9 dadurch, daß es sich nicht um Blutspuren, sondern um profuse Blutungen handelte, welche wesentlich das Krankheitsbild beherrschten, daß ferner Albuminurie, welche nach Morris das erste Symptom ist, fehlte, und daß es sich nicht um eine Irritation der Nierenbeckenschleimhaut, sondern um eine wohlcharakterisierte Nephritis ohne jede Beteiligung des Beckens handelte.

tritis eine rechtsseitige Nephritis, in dem anderen schloß sich an eine rechtsseitige abscedierende, wahrscheinlich perityphlitische, in die Blase perforierende Unterleibserkrankung, eine gleichseitige Nierenerkrankung an. Für den Fall 7 liegt die Vermutung einer metastatischen Entstehung der Nierenaffektion nahe; bezüglich des Falles 2 ist nur so viel festzustellen, daß es sich nach dem Ergebnis der operativen Autopsie weder um eine aufsteigende Pyelitis, noch um eine Propagation des (perityphlitischen?) Abscesses auf den Ureter, auch nicht um Knickung oder Veränderungen desselben durch Narbengewebe gehandelt hat. Somit hat auch hier die Hypothese einige Wahrscheinlichkeit für sich, daß metastatische Beziehungen zwischen dem primären Leiden und der Nierenerkrankung bestanden haben.

6) In dem letzten Falle (10) ist eine andere Aetiologie nicht bekannt, als eine möglicherweise voraufgegangene Syphilis. Patient hatte früher an einer hartnäckigen Augenaffektion, angeblich einer Hornhautentzündung, gelitten, welche erst auf eine Schmierkur zur Heilung gekommen war und von dem Ophthalmologen als eine syphilitische angesprochen wurde. Eine Probeexcision eines Stückchens der Niere zum Zwecke der mikroskopischen Untersuchung ergab eine sehr ausgesprochene circumskripte Nephritis, welche auf das untere Drittteil der Niere beschränkt war.

7) In den Fällen 11, 12, 13 fehlt in ätiologischer Beziehung jeder Anhaltspunkt. Im Falle 14 kann die abnorme Mobilität der Niere eine ursächliche Rolle gespielt haben.

Die wesentlichsten neuen Erfahrungen, welche sich aus diesen Beobachtungen ergeben, seien in folgenden Schlußsätzen zusammengefaßt:

1) Es giebt einseitige Nephriten.

2) Es giebt durch Nephritis erzeugte Nierenkoliken, welche völlig Nierensteinkoliken gleichen.

3) Es giebt doppelseitige Nephriten, welche nur einseitige Koliken erzeugen [1]).

4) Es giebt schwere Nephriten mit eiweißfreiem Urin und Abwesenheit von Cylindern.

5) Trotz großen Reichtums an hyalinen, gekörnten und epithelialen Cylindern kann der Urin eiweißfrei sein.

6) Es giebt Nephriten mit anfallsweise auftretenden profusen Blutungen.

---

1) Die Eiweißproben bestanden in jedem Falle 1) in fraktioniertem mit Zusatz von einigen Tropfen Essigsäure, 2) in Unterschichtung des Urins mit Salpetersäure.

7) Nephritische Blutungen können mit oder ohne Koliken eintreten oder verlaufen. Die Blutung ist nicht die Ursache der Kolik. Beide Erscheinungen sind Folgezustände der Nierenkongestion.

8) Eine große Zahl der bisher als Nephralgie, Néphralgie hématurique, angioneurotische Nierenblutung bezeichneten Krankheitsbilder sind auf nephritische Prozesse zu beziehen.

9) Die Incision der Niere beeinflußt in vielen Fällen den nephritischen Prozeß und seine Symptome günstig.

10) Anurie auf Grund akuter aufsteigender Nephritis kann durch die Nierenspaltung geheilt werden.

11) Die Nierenwunde sollte nicht durch die Naht verschlossen werden.

Aus dem pathologischen Institut u. der chirurg. Klinik zu Breslau.

Nachdruck verboten.

XVII.

Ueber Thrombose und Embolie der Mesenterialgefässe. Ein Beitrag zur Lehre vom Ileus.

Von

Dr. **P. Deckart.**

Seit in jedem Falle von Ileus ein operativer Eingriff ernstlich in Frage kommt, hat sich in erhöhtem Maße das Bedürfnis kundgegeben, erstens möglichst zeitig das Vorhandensein eines Darmverschlusses überhaupt festzustellen, zweitens aber zu erkennen, wo er sitzt und wie er zustande gekommen ist. Während der ersten Forderung durch die eifrige Thätigkeit der auf diesem Gebiete zusammen arbeitenden Internisten und Chirurgen insoweit genügt ist, daß man die Diagnose im allgemeinen schon nach 24 Stunden stellen kann, ist man der zweiten trotz vieler erfolgreicher Bemühungen noch nicht in dem wünschenswerten Umfange gerecht geworden. Besonders die Frage nach der Art der Störung bleibt in vielen Fällen ein Rätsel, welches eine Reihe von Deutungen zuläßt, dessen Lösung nach der Laparotomie aber oft große Ueberraschungen verursacht. Da nun alle chirurgisch thätigen Aerzte wünschen müssen, einerseits vor der damit verbundenen Enttäuschung möglichst bewahrt zu bleiben, andererseits stets hinreichend gewappnet zu sein, im Augenblick der Operation auch das verblüffendste und verwickeltste Situsbild schnell zu begreifen, so liegt es offenbar im allgemeinen Interesse, daß jede durch irgendwelche Besonderheiten sich auszeichnende Ileusform öffentlich erörtert werde.

Aus diesem Grunde werden im folgenden zwei Fälle von dem noch nicht häufig beobachteten Ileus durch Embolie der Arteria mesaraica superior mitgeteilt, die durch ihre Aetiologie eine allgemeineres Interesse beanspruchen und überdies geeignet sind, die Kasuistik der Embolie der großen Gekröserterien in willkommener Weise zu vervollständigen. — Ehe ich indes zur Besprechung der beiden

Fälle übergehe, möchte ich die bisherigen Untersuchungen über die Embolie der Mesenterialarterien insoweit kurz zusammenfassen, wie es für das Verständnis der ganzen Frage notwendig erscheint.

Die bisher bei jedem plötzlichen Verschluß der Art. mes. sup. — denn nur von dieser möchte ich zuerst reden — erhobenen Befunde ergaben mit Ausnahme dreier von VIRCHOW, KARCHER und CHIENE mitgeteilter Fälle einen frischeren oder älteren hämorrhagischen Infarkt der zum verschlossenen Gefäßgebiete gehörenden Darmabschnitte, d. i. des Darms vom unteren Ende des Duodenum bis zum Ende des Colon transversum. Eine ausreichende Erklärung für diesen Prozeß konnte COHNHEIM, der sich neben B. COHN zuerst für diese Frage interessierte, nicht geben, da ja die Art. mes. sup. keine anatomische Endarterie ist. Gerade am Darm, wenn man ihn mit seinem Mesenterium ans Licht hält, wird schon ohne präparatorische Hilfsmittel der Anastomosenreichtum seiner Arterien kenntlich, der dem seiner Blutzufuhr beraubten Dünndarm, sowie dem Colon ascendens und transversum eigentlich einen ausreichenden Kollateralkreislauf aus der Art. mes. inf. und der Gastroduodenalis garantieren müßte. Deshalb glaubte COHNHEIM, ein Infarkt des Darms könnte vornehmlich nur dann zustande kommen, wenn nicht nur der Stamm der Art. mes. sup. respektive ein Hauptast verstopft wäre, sondern zugleich die tiefer gelegenen kleineren Arterien, welche sonst einen Kollateralkreislauf ermöglichen, also wenn die Art. mes. sup. erst sozusagen künstlich in eine Endarterie verwandelt wäre. Er hatte dabei besonders einen seiner Zeit von PONFICK beschriebenen Fall im Sinne, bei welchem sich von einem in einem Hauptast sitzenden Embolus einige Fragmente losgelöst und die kleineren Zweige verstopft hatten. Auch kann von den embolischen Pfröpfen aus durch thrombotische Vorgänge eine Obturation der peripheren Verzweigungen stattfinden, wie dies unter anderem in dem zweiten von mir zu berichtenden Falle geschehen ist. Diese Erklärung reicht aber noch nicht für die zahlreicheren Fälle aus, in denen die peripheren Aeste durchaus frei sind und doch eine vollkommene hämorrhagische Infarcierung eingetreten ist. Endgiltig wurde die Frage erst von FABER und LITTEN gelöst, von ersterem mehr auf spekulativem Wege, von letzterem rein experimentell. FABER wies darauf hin, wie ungeheuer lang der Weg ist, den das Blut in den Kollateralbahnen zurücklegen muß — man bedenke, daß der Dünndarm allein fast 6 m lang ist. Deshalb nimmt das Blut der Art. mes. inf. und Gastroduodenalis natürlich viel lieber den Weg durch die zugehörigen Venen, anstatt jenen ungeheuren Umweg zu machen. Bis endlich ein genügender Kollateralkreislauf hergestellt ist, ist längst vollständige Infarcierung eingetreten.

Die Richtigkeit dieser Ueberlegung wurde gleichzeitig von LITTEN durch eine elegante Versuchsreihe dargelegt. Von dem Augenblick der

Unterbindung der Art. mes. sup. hörte jede Cirkulation in ihrem Gebiete auf, und war durch kein Mittel, selbst durch forcierte Injektion nicht mehr zu erzeugen. Der Druck in den peripher von der Unterbindungsstelle liegenden Arterien war gleich Null, ein Zeichen, daß von der Wirkung eines Kollateralkreislaufes keine Spur vorhanden war. Er faßte seine Untersuchungen kurz folgendermaßen zusammen: Die Art. mes. sup. ist, wenn auch nicht anatomisch, so doch funktionell eine Endarterie, nach deren Verschluß eine Infarcierung des Darms durch den rückläufigen Venenstamm erfolgen muß.

In neuerer Zeit hat BIER die Folgen des Verschlusses der Darmarterien in seiner Arbeit über die Ausbildung des Kollateralkreislaufes wiederum einer Erörterung unterworfen. Er mißt die Schuld an der Infarcierung nicht der Insufficienz der „kollateralen Wallung", auch nicht einer Leistungsunfähigkeit der Gefäßnerven bei, wie die älteren und neueren Theorien thun, sondern glaubt, daß sich die Kreislaufstörung deshalb nicht regulieren kann, weil dem Darm das „Blutgefühl" abgeht, eine Eigenschaft, die er an einer Reihe von schönen Experimenten definiert und beschreibt. Da dies lediglich Erklärungsversuche sind, die an den oben angeführten Thatsachen nichts ändern, will ich nicht näher auf dieselben eingehen, sondern nur auf die höchst interessante Arbeit verweisen.

Der Verschluß kleinerer Aeste der Mesenterica (durch Unterbindung) der zum Magen-Darmtraktus ziehenden Aeste der Coeliaca, sowie der Mesenterica inferior sind im allgemeinen von geringerer Bedeutung, weil sich hier ein Kollateralkreislauf bildet, ehe das Gewebe gröbere Läsionen erlitten hat. Er erzeugt im allgemeinen neben reichlichen Blutungen ins Lumen nur geringe Extravasate ins Gewebe, aber nach LITTEN nie einen Infarkt. Diese Verhältnisse, welche LITTEN experimentell feststellte, finden sich auch beim Menschen wieder, wie z. B. eine Mitteilung von ZOEGE v. MANTEUFFEL zeigt:

Es handelte sich um einen 39-jähr. Potator, der sich im Delirium eine Bauchverletzung beibrachte, durch welche die Art. coronaria ventriculi dextra durchtrennt wurde. Diese wurde, da sich Zeichen einer inneren Verblutung einstellten, unterbunden, und es erfolgte Heilung ohne Komplikationen (was wenigstens die Magenwände betraf). Nachdem der Pat. nach 3 Wochen an einer Phthise zu Grunde gegangen war, ergab auch die Obduktion keine Veränderungen am Magen.

Aus einigen der weiter unten citierten Fälle ersieht man, daß die Ansicht LITTEN's auch für die Art. mes. inf. des Menschen zutrifft. Verschluß derselben macht zwar erhebliche klinische Erscheinungen, destruiert aber die Gewebe nicht. Einige der weiter unten citierten Fälle machen aber eine Ausnahme. ADÉNOT betont deshalb, um dies begreiflich zu machen, daß sich in seinem Falle eine Atheromatose der Eingeweidearterien vorfand, welche sie zu der Erweiterung, die zur Ausbildung

des Kollateralkreislaufes notwendig ist, unfähig machte. Ungleich mehr Interesse beanspruchen die Verstopfungen im Gebiete der Art. mes. sup., von welcher ich 3 Fälle berichten kann. Besonders der zweite und dritte werden uns eingehend beschäftigen, zumal da sie klinisch genau beobachtet sind

1. Fall. Pauline Garke, 47 J., Arbeiterwitwe.

Pat. leidet seit 7 Jahren im Anschluß an eine fieberhafte Erkrankung an häufigem Erbrechen, Kopfschmerzen, Schwindel, geschwollenen Füßen. Später kam noch Herzklopfen dazu und zuletzt eine Verschlechterung des Sehvermögens. Sie war deswegen schon mehrmals in klinischer Behandlung. Einmal schon hatte sie heftige urämische Erscheinungen gehabt, die nach Venaesectio schwanden.

Status. 14. Juni 1897. Der Urin enthält Eiweiß und Cylinder, kein Blut. Herzdämpfung nach links vergrößert. In der Retina Blutungen und Spritzfiguren.

Die Kranke kam in der Folgezeit unter Erscheinungen von Anämie immer mehr herunter. Mehrfach hatte sie urämische Anfälle. Einmal bekam sie zahlreiche subkutane Petechien an den Oberschenkeln und auf dem Bauche. Wenige Tage vor ihrem Tode bestanden heftige Kolikschmerzen und blutige Stühle.

Sektionsprotokoll: Herr Dr. Storch.

Klinische Diagnose. Nephritis chronica.

Anatomische Diagnose: Krankheit Nephritis chronica.

Todesursache. Pneumonia.

Hypertrophia cordis, praecipue ventriculi sinistri. Thrombosis parietalis apicis cordis. Myodegeneratio adiposa cordis. Hydrops pericardii. Emphysema pulmonis utriusque. Pneumonia serosa lobi inferioris pulmonis sinistri. Embolia rami superioris arteriae pulmonalis dextrae. Infarctus haemorrhagicus lobi superioris dextri. Pleuritis fibrinosa circumscripta lobi superioris dextri. Hydrothorax bilateralis. Induratio lienis cyanotica. Nephritis parenchymatosa adiposa et interstitialis chronica. Thrombosis ramorum nonnullorum arteriae mesentericae superioris. Thrombosis venarum plexus vesicae. Ulcus embolicum mucosae ilei infimi. Cyanosis hepatis. Endometritis haemorrhagica chronica polyposa. Encephalomalacia rubra corticis et nuclei lentiformis ex embolia arteriolarum complurium.

Aeußeres. Mittelgroße, stark abgemagerte weibliche Leiche mit kahnförmig eingezogenem, etwas schwappendem Abdomen. An den Unterschenkeln einige längs verlaufende Einschnitte. Das Unterhautgewebe sehr fettarm.

Brustsitus. Der Herzbeutel liegt in beträchtlicher Ausdehnung bis in die Axillarlinie vor. Die Lungen sinken nicht in normaler Weise zusammen, jedoch erreichen sie nicht die Mittellinie. In der Höhe der 2. und 3. Rippe rechts am scharfen Lungenrande befindet sich eine plateauartige Erhebung von blauroter Farbe und derber Konsistenz. Im Herzbeutel befinden sich ungefähr 60 ccm Flüssigkeit.

Das Herz ist sehr groß, besonders der linke Ventrikel. Beide Vorhöfe sind gefüllt mit speckhäutigen Gerinnseln und Cruormassen. Die

Dicke des rechten Ventrikels beträgt 6—8 mm, das Lumen ist auf dem Querschnitte halbmondförmig. Das Herzfleisch schimmert speckig, gelbrötlich und grau durch das Endocard durch. Die Wandung des linken Ventrikels ist 2,5 cm dick und darüber. Endocard und Klappen zart. In seiner Spitze klebt ein festhaftendes grau-rötlich gestieltes Gerinnsel.

L. Lunge, durchgehends lufthaltig, läßt in den vorderen Partien deutlich vergrößerte Alveolen erkennen. Der Unterlappen ist weniger lufthaltig, von sehr feuchter Schnittfläche und vermehrter Konsistenz.

R. Lunge zeigt im wesentlichen dasselbe, nur ist die Derbheit des Unterlappens geringer und der Luftgehalt reichlicher. Die Bronchien sind mit Schleim gefüllt, der bei Druck hervorquillt. Die erwähnte Lungenherd ist keilförmig.

Pharynx mit Speiseresten erfüllt. Zunge mit einem dicken Belag versehen. Die Thymus zeigt auf dem Durchschnitt ein glasiges, gallertiges Aussehen.

Bauchsitus. Nach Eröffnung der Bauchhöhle zeigt sich der Situs im wesentlichen normal. Das Netz ist nach oben geschlagen, die Leber überragt den Rippenbogen um zwei Finger breit. Im hinteren Douglas finden sich ca. 100 ccm Flüssigkeit. Die Harnblase ist stark gefüllt, der Uterus stark nach rechts gezogen. Zwerchfellstand rechts V. links VI. Rippe. An den vordringenden Dünndarmschlingen ist die Serosa getrübt, mit kleinen blauroten Sprenkeln übersät.

Milz auffallend derb, die Vene strotzend gefüllt, 1 cm dick. Trabekel deutlich, Follikel unsichtbar. Größe normal.

Beim Aufschneiden der auf ihrer Innenfläche mit vielen weißlichen Flecken versehenen Art. mesent. sup. zeigt sich die Lichtung der Ileocolica durch eine fest anhaftende gelbweiße Masse zu $^2/_3$ verlegt. Auch in anderen Aesten der Mesenterica superior zeigen sich Auflagerungen auf der Intima.

L. Niere normal groß, Kapsel nur mit stellenweisem Verlust abziehbar. Die Oberfläche ist ziemlich grob granuliert, rötlich-gelb mit grauroten verwaschenen Zeichnungen versehen. An ihrer Oberfläche einzelne Cysten. Auf dem Durchschnitt ist sie sehr bunt, das Labyrinth ist graurot, mit blauroten Stellen untermischt.

R. Niere zeigt bis in die Einzelheiten dasselbe Verhalten.

Die Gallenwege sind durchgängig, die Gallenblase prall mit dünnflüssiger Galle gefüllt. In der Leber ist die acinöse Zeichnung deutlich, die Mitte der Acini ist rötlich-blau.

Im Douglas sind mehrere Verwachsungen des Uterus mit seiner Nachbarschaft vorhanden. Die Schleimhaut des Uterus ist verdickt, erhebt sich polsterartig auf der Muscularis, sie ist stellenweise gerötet und zeigt einige polypöse Wucherungen. Die Venen des Plexus vesicalis sind mit festhaftenden blauroten Gerinnseln angefüllt.

Darm. Im Verbreitungsgebiet jenes oben erwähnten Arterienastes, nämlich im untersten Ileum, findet man eine ringförmige, blaurot verfärbte Partie, der auf der Innenfläche ein Schleimhautdefekt mit scharfen, graurötlichen Rändern entspricht.

In der Hirnsubstanz, besonders in der rechten Hemisphäre, findet sich eine Reihe grau-rötlich verfärbter Stellen. Ebenso liegt dicht unter der Ventrikeloberfläche ein etwa pfennigstückgroßer Erweichungsherd. Ein kleinerer findet sich zwischen Stria cornea und Thalamus opticus links. Ein anderer kleinerer Herd im Linsenkorn rechts.

Hier verdient in erster Linie hervorgehoben zu werden, daß nur eine kleine Arterie verstopft war, und noch nicht einmal vollkommen, dennoch kam dadurch ein ringförmiges Geschwür zustande. Das ist also wieder eine Ausnahme von der Regel, die man auf Grund der LITTEN'schen Experimente aufstellen kann. Sie erklärt sich aber durch ähnliche Verhältnisse, wie sie ADÉNOT bei der Thrombose der Art. mes. inf. vorfand. Im Lumen benachbarter sklerotischer Arterien befanden sich nämlich ebenfalls zahlreiche Auflagerungen auf der Intima. Die dadurch bedingte Verkleinerung der Gefäßquerschnitte, vereinigt mit dem Verlust der Elasticität der Arterien, wird wohl auch hier die Bestrebungen, einen genügenden Kollateralkreislaufes zu bilden, vereitelt haben.

2. Fall. Christiane Schütze, 53-jähr. Gärtnersfrau.

Krankengeschichte (Auszug aus dem Semesterbericht 1896 des Herrn Geh.-R. KAST).

Pat. ist hereditär nicht belastet, will stets gesund gewesen sein. Seit 5 Jahren aber klagt sie über Kurzatmigkeit, schnelles Ermüden, Herzklopfen, Schwindelgefühle u. s. w.

Seit 14 Tagen bestehen Kompensationsstörungen.

Klin. Diagnose. Insufficientia valvulae mitralis incompensata, Arteriosklerosis, Myocarditis, Emphysema pulmonum.

Durch Verabreichung von Digitalis, später von Kali aceticum und HEIM'schen Pillen, sowio durch absolute Bettruhe sind bis zum 3. Juli die Kompensationsstörungen beseitigt. Pat. bekommt daher die Erlaubnis, kurze Zeit aufzustehen. Am 4. Juli morgens Kollaps: Puls 50 aussetzend, kaum zu fühlen, Extremitäten kalt, Haut schweißbedeckt. Herztöne dumpf, jedoch keine Geräusche. Unter stündlicher Zufuhr einer Spitze Kampher hebt sich die Qualität des Pulses in kurzem, seine Frequenz steigt aber bis 150. Pat. klagt über Leibschmerzen, abends tritt Erbrechen ein. Unter Koffeïn und Digitalis tritt in den folgenden Tagen eine weitere Besserung des Pulses ein. Derselbe bleibt zwar ziemlich frequent (um 120), ist aber voll und kräftig. Ab und zu klagt Pat. über Schmerzen im Leibe, mehrmals täglich muß sie erbrechen. Am 8. Juli eine Stuhlentleerung ohne Besonderheiten. Vom 9. Juli ab wird das Erbrochene stark gallig. Der Leib ist auf Palpation, besonders in der unteren Hälfte, schmerzhaft. Hier fällt eine halbkugelige Hervorwölbung auf, welche jedoch nicht der Blase angehört. Die Schmerzhaftigkeit des Leibes nimmt zu. Am 11. Juli morgens ist das Erbrochene fäkulent. Abdomen mäßig aufgetrieben, im oberen Teil peristaltische Bewegungen, im unteren die bereits erwähnte „tote" Stelle. Per rectum und vaginam nichts zu fühlen. Bruchpforten ohne Besonderheiten. Durch einen hohen Einlauf werden einige normal gefärbte Scybala aus dem Rectum entleert. Puls ziemlich kräftig, um 100 herum. Im Urin viel Indoxylschwefelsäure. Niemals Blut in den Faeces. Pat. wird nach der chirurgisehen Klinik verlegt.

Krankengeschichte aus der chirurgischen Klinik.

Pat. ist Nachmittags 4 Uhr stark septisch aufgenommen worden. Gesicht und Schleimhäute sind cyanotisch. Pat. erbricht reichlich gelbliche fäkulente Massen.

T. = 37,0, P. = 120, unregelmäßig dikrot. Arteriosklerosis, mäßige Auftreibung des sehr schmerzhaften Abdomens. Man sieht vielfach peristaltische Bewegungen bis auf eine handtellergroße Stelle oberhalb der Blase. Per rectum und vaginam läßt sich nur konstatieren, daß der Douglas'sche Raum besonders rechts schmerzhaft ist. Magenausspülung, Operation: Ganz oberflächliche Narkose.

Es wird am Nachmittag des 11. Juli zunächst in der Linea alba zwischen Nabel und Symphyse ein Schnitt durch die Bauchdecken gemacht. Nach Eröffnung der Peritonealhöhle treten neben hämorrhagischer Flüssigkeit mehrere prall gespannte, schmutzig braunrote Darmschlingen hervor, die so brüchig sind, daß sie schon beim einfachen Anfassen einreißen. Aus diesem Grunde ist ein zweites Vorgehen an dieser Stelle unmöglich. Nach Vernähung der oberflächlichen Risse wird nur festgestellt, daß die schwer veränderten Schlingen sich in einem wahrscheinlich abgeschlossenen Hohlraum befinden. Man denkt deshalb an die Möglichkeit, daß die vorliegenden Darmschlingen in diesem Hohlraum incarceriert und deshalb der Gangrän verfallen sind. Es wird, nach provisorischer Tamponade der Höhle, oberhalb des ersten, unmittelbar unterhalb des Nabels ein zweiter kleiner diagnostischer Schnitt gemacht, um von der intakten Peritonealpartie aus die Verhältnisse klarzustellen. Es kann aber weder ein incarcerierender Ring noch sonst ein mechanisches Hindernis entdeckt werden — nur wird bestätigt, daß die über dem erwähnten Hohlraum befindliche Bauchpartie relativ wenig verändert und gegen denselben durch leichte Verklebungen abgeschlossen ist. Es wird deshalb die obere Wunde geschlossen (kleiner Jodoformtampon), an einer der gangränösen Schlingen dagegen ein Anus praeternaturalis angelegt. Tamponade der unteren Wunde nach Mikulicz. Es entleeren sich reichliche Massen, die dem Erbrochenen gleichen. Die Wunde wird (im Bett) permanent inrigiert. Der Puls ist kräftig = 120. Wein, Excitantien.

12. Juli. Pat. ist morgens verfallen. P. = 140, klein. Sie bekommt daher 2-stündigen Kampher und wird in ein permanentes Bad gesetzt. Das Sensorium ist frei.

Um 12 Uhr mittags plötzlich Kollaps und bald darauf Exitus.

Sektionsprotokoll vom 13. Juli 1896 (Herr Geh. Rat Ponfick).

Krankheit. Stenosis ostii mitralis.

Todesursache. Infarctus haemorrhagicus et necrosis intestini ex embolia arteriae mesentericae superioris.

Diagonse. Stenosis et Insufficientia ostii mitralis cum dilatatione ventriculi sinistri, atrii et ventriculi dextri. Thrombus parietalis permagnus auriculae et cavi atrii sinistri. Myocarditis fibrosa disseminata Emphysema et induratio rubra pulmonis utriusque. Infarctus haemorrhagicus dextri.

Infarctus haemorrhagicus et necroses multiplices partis inferioris jejuni, superioris ilei, Gangraena partim incipiens, partim perfecta, mucosae fere diffusa. Gangraenae circumscriptae parietis totius disseminatae cum peritoniti pelvica et hypogastrica.

Infarctus haemorrhagici lienis duo, alter recentior, alter vetustior ex embolia rami medii art. lienalis.

Infarctus renis sinistri fere sanatus (parvus), hyperaemia venae portarum et icterus levis. Oedema diffusum et necrosis circumscripta mesenterii.

Oedema piae matris et hyperaemia cerebri. Laparotomia 18 horas ante.

Aeußeres: Mittelgroße, ziemlich abgemagerte weibliche Leiche von kräftigem Knochenbau, schwächlicher Muskulatur und spärlichem Fettgewebe.

Die Haut zeigt einen schwach gelben Farbenton, ebenso die Conjunctiva, verbunden mit leichtem Oedem.

In der Linea alba findet sich, 3 cm vom oberen Symphysenrand beginnend, eine lineare Wunde von $12^1/_2$ cm Länge, die bis 1 cm unterhalb des Nabels reicht. Sie gliedert sich in 2 ungleiche Hälften: Die untere klafft breit, in ihrem Grunde tritt eine schwarzbraune Masse (anscheinend brandiger Darm) hervor, umspült von einer schmutzigen Flüssigkeit. Die obere kleinere Hälfte ist durch Nähte geschlossen. Im oberen Teile ist ein kleiner Spalt, aus dem ein Gazetampon herausragt. Dieser ruht auf der Hinterfläche des nach hinten eingedrückten Omentum majus, wo es über das Colon transversum geht. Die Bauchdecken werden vermittelst Kreuzschnitt durchtrennt, so daß beiderseits 2 cm seitlich von der Operationswunde ein Längsschnitt gegen den Mons veneris geführt wird. Nachdem die seitlichen Zipfel entfernt sind, bemerkt man, daß Ober- und Mittelbauchgegend frei sind.

Situs viscerum abdominis. Hier bestehen nur lose Verklebungen zwischen einigen ausgedehnteren Schlingen. Die dem Jejunum angehörige strichweise Rötung, sowie einige rote Auflagerungen sind unverkennbar. Diese Schlingen werden entfernt, wobei sich auch mit starker Gefäßfüllung und Blutung verbundene ödematöse Durchtränkung des Mesenterium kundgiebt. Die Ausweitung dieser Darmschlingen nimmt nach oben zu, während die Rötung und die losen Beschläge schwächer werden. Nachdem so die hintere Fläche des Bauchfells freigelassen ist, zeigt sich hier nur mäßige Rötung und geringe Ansammlung klarer rötlichgelber Flüssigkeit, aber nirgends Auflagerungen.

Brusthöhle.

Zwerchfellstand rechts in der Mamillarlinie: unterer Rand der 5. Rippe, links: oberer Rand der 6. Rippe.

Die Lage der Brustorgane ist insofern verändert, als die medianen Ränder der Oberlappen nach der Mittellinie hin sich ausdehnen. Nach Zurückschlagung der an den Rändern blassen Lunge zeigt sich das Herz bedeutend vergrößert, und zwar vorwiegend in der rechten Hälfte. Die Gefäße des Pericardium viscerale sind sehr stark gefüllt. Die Vorderwand des rechten Ventrikels ist bauchig vorgewölbt, sehr resistent. Die Höhlen des rechten Vorhofs und Ventrikels sind sehr stark erweitert. Die Wand des rechten Ventrikels hat eine Dicke von 8—11 mm. Die Muskulatur ist lebhaft rotbraun, in gleichmäßiger Weise. Das ebenfalls erweiterte Ohr des rechten Vorhofes enthält lockere, frische Gerinnsel. Bei Eröffnung des linken Ventrikels fällt auf, daß hier das Ohr mit einer festen Masse ausgefüllt ist, ferner, daß hier das Lumen des Ostium selbst mit einer ähnlichen Masse ausgefüllt ist. Beim Versuche, letztere Masse herauszunehmen, reißt ein rundlicher Körper von dem Gerinnsel ab, welches das Ohr ausfüllt und untrennbar mit ihm verbunden ist. Beim Versuche, ins linke Ostium venosum einzudringen, überzeugt man sich, daß der kleine Finger nicht durchdringt, da die Umrandung der Mitralis durch harte Massen gebildet wird, an denen sich mehrfach knochenähnliche Auswüchse und Buckel unterscheiden lassen. Die Segel selbst sind nur wenig verdickt, und die Sehnenfäden nur wenig verkürzt.

Die Dicke der Muskulatur beträgt 16 mm. Innerhalb der rotbraunen Muskulatur sieht man grauweiße Flecke in großer Zahl. Bei Eingießen von Wasser in die Aorta erweist sich die Klappe als schlußfähig. Bei Betrachtung vom Ventrikel aus wird das bestätigt. Immerhin findet sich im Ventrikel eine Reihe von zackigen Auflagerungen. Bei Betrachtung von der Ventrikelseite zeigen sich die Veränderungen schwerer, indem Segel und Sehnenfäden unter sich, wie auch die benachbarten zu einem nur nach unten offenen Trichter verschmolzen sind. Hier bleibt ein bikonvexer Spalt übrig, der von knorpelhartem, aber glattem Rand umsäumt ist.

Am Nodulus der rechten Klappe ist eine gallertige Anschwellung wahrnehmbar, die ganz blaß ist.

Aorta und Kranzarterien in den Hauptstämmen ganz normal.

Lungen. Beide Pleurahöhlen enthalten nur wenig klare gelbe Flüssigkeit. Beide Lungen groß, aber sehr leicht. Die medianen und unteren Randpartien fallen durch Blässe und durch die Vergrößerung ihrer Alveolen auf. An einzelnen Stellen sieht man haselnußgroße Blasen sich gegen die Pleura vordrängen. Von außen fällt an der oberen Fläche der rechten Lunge ein rötlich-grauer Schimmer auf, der durch die Pleura erkennbar wird. Auf dem Durchschnitte ist dieser minder deutlich, jedoch ist eine derbe Beschaffenheit des Parenchyms trotz nirgends fehlenden Luftgehalts unverkennbar. Im rechten Oberlappen nimmt man einen keilförmigen, blau-schwarzen Herd wahr, auf dessen Schnittfläche ein milzähnliches, luftleeres Gewebe sichtbar wird. Die Verfolgung der Lungenarterien läßt diese frei erscheinen. In ihrer Intima sind weißgelbe Flecken sichtbar.

Linke Lunge zeigt ein ähnliches Verhalten. Nur fehlen die Infarkte. Pleura blaß.

Halsorgane ohne wesentliche Veränderung.

Schilddrüse klein.

Bauchhöhle.

Situs. In der Mitte der Unterbauchgegend findet sich ein großes Paket schwer veränderter Darmschlingen, darunter eine, die eröffnet und in die Bauchwände eingenäht ist. Aus ihr dringt schwarzbrauner, kotig gefärbter Schleim heraus. Nunmehr werden sämtliche Schlingen des Jejunum und des oberen Teiles des Ileum entfernt, bis eine Strecke gröberer Verklebung ein Hindernis darstellt. Andererseits wird der Dickdarm vom S romanum bis zum Coecum herausgenommen. Nun werden die dem geschilderten Konvolut angehörenden Dünndarmschlingen vorsichtig voneinander gelöst. Hierbei treten an dem dunkelblau-roten, auf eine weite Strecke derben und wie infarciert aussehenden Darme eine Menge graurötlicher und graugelber Flecken und Plaques hervor. Auffallend ist, daß sie nirgends grünlich gefärbt sind, und daß sie ferner teils so zahlreich, teils so klein sind, daß sie durch eine Reihe bloß infarcierter Gebiete voneinander geschieden sind. Beim Ablösen des Dünndarms vom Mesenterium war außer hämorrhagischer Infiltration des Gekröserandes eine 5 cm lange graugrüne Strecke aufgefallen, von gelbgrüner Farbe und ganz morscher Beschaffenheit.

Als nun die Geschlechtsorgane herausgenommen werden, lösen sich wider Willen sämtliche Darmschlingen aus den mit der Serosa des Rectums und des hinteren Scheidengewölbes bestehenden Verklebungen. Dieses ganze Konvolut wiederholt das schon geschilderte Bild einer dunkelblau-

schwarzen, durch grau-rötliche, schlaff eingesunkene und sichtlich verdünnte Plaques charakteristisch gesprenkelten Rohres.

Aufgeschnitten zeigt der Darm eine flächenhafte Ablösung teils noch kohärenter, aber ganz matter und morscher Mucosa (teils grau, teils rostbraun, teils weißgelb), teils nur noch ganz lose und zerstreut anhaftende Fetzen bei fast ganz freigelegter Submucosa. Deren Fläche ist grob granuliert, je nachdem bald glatter, bald fetzig und uneben. Die Muscularis ist nur an einzelnen Stellen bloßgelegt. Da, wo die grau-rötliche Eingesunkenheit besteht, sind sämtliche Schichten in eine morsche Masse umgewandelt.

Als der Darm weiter nach oben verfolgt wird, gewahrt man in dem stark erweiterten Gebiet eine auffallend körnige und streifige Beschaffenheit der Schleimhautoberfläche. Die Defekte liegen inmitten einer dunkelblau-roten, geschwollenen Schleimhaut, und zwar jedesmal auf der Höhe der Falte, mitunter einen kontinuierlichen spaltenartigen Substanzverlust setzend, mitunter eine Reihe solcher, die, hintereinander aufgereiht, einen beträchtlichen Wechsel des Bildes erkennen lassen. Die Veränderung erstreckt sich bis tief ins Jejunum, um dort nach abnehmender Rötung einem gallertartigen Oedem Platz zu machen, durch das die Kerkring'schen Falten plump und breit erscheinen.

Verfolgt man die Art. mesenterica superior, so zeigt sich deren Stamm frei. Ein Hauptast ist jedoch von seinem Ursprung an 3 cm lang spindelförmig aufgetrieben und hier mit einem blauroten, derben Gerinnsel gefüllt, das stumpf kegelförmig beginnt und endet. Weiterhin ist diese Arterie frei, jedoch läßt sich in einem Seitenzweig die Thrombose noch 5 cm weiter verfolgen.

Die Milz vergrößert, läßt am vorderen freien Rande und am unteren Pol eine Prominenz von blauroter Farbe erkennen. Beim Einschneiden tritt an ersterer Stelle ein keilförmiger, im Centrum blaurot, in der Peripherie fleckig gelbrot gefärbter Herd entgegen, während der größere, am unteren Pol gelegene, aus einer gleichmäßig schmutzig-roten Masse besteht. Zwischen ihm und der Kapsel läßt sich ein spaltförmiger Hohlraum, jedoch erst an einzelnen Stellen der konvexen Fläche unterscheiden. Bei Verfolgung der Art. lienalis bis zum Hilus lienis stößt man beim Abgange eines größeren Astes der Arterie ca. 1 cm vor dem Eintritt ins Gewebe auf einen schwarzroten, fest eingekeilten, wie mit dem Messer abgeschnittenen Propf. Dieser Ast läßt sich weiterhin als verdickt anfühlen bis zum Eintritt ins Parenchym.

Nieren von mittlerer Größe. An der Oberfläche der linken sieht man eine eingesunkene, weißlich verfärbte Partie leicht keilförmig in die Tiefe dringend. Im übrigen ist die Rinde leicht verschmälert, derb anzufühlen, mäßig blutreich. Rechte Niere bis auf das Fehlen eines derartigen Herdes von gleicher Beschaffenheit.

Vagina weit. Die vordere Lippe hängt tief und breit ins Scheidengewölbe. Cervixschleimhaut fein leistenförmig; die des Corpus dunkelrot und saftreich. Die Gefäßwandungen in dem etwas vergrößerten Uterus und den atrophischen Eierstöcken bedeutend verdickt.

Duodeum und Magen bieten keine Abweichungen. Bei Druck auf die ziemlich gefüllte und weiche Gallenblase entleert sich erst braunes und mit zahllosen kleinsten staubartigen Konkrementen gleicher Farbe untermischtes Sekret.

Leber verkleinert, Kapsel diffus getrübt und verdickt, acinöse Zeichnung deutlich, die Centra der Läppchen blaurot, hie und da mit

einem rostfarbenen Anfluge, Peripherie graubraun. Wandungen der erweiterten Lebervenen fast sehnig verdickt.

Pankreas derb, grobkörnig; in seinem Bereich ist die A. lienalis frei.

Die Blase bleibt, um den Beckensitus nicht zu beeinträchtigen, uneröffnet.

Schädel breit, von normaler Konfiguration. Dura ohne Besonderheiten. Pia auf der Höhe der Großhirnrinde leicht ödematös.

Das Gehirn zeigt allgemeine stärkere Füllung der Gefäße des Markes ohne eine Herderkrankung. Seitenventrikel nicht erweitert. Gefäße an der Basis dünn und zart. Lumen überall frei.

Beide Nebennieren etwas venös hyperämisch.

Es handelt sich also um eine Frau mit einem schon längere Zeit bestehenden Mitralfehler, die wegen einer Kompensationsstörung in Behandlung ist. Nach 16-tägiger Bettruhe geht diese Störung unter geeigneter Medikation soweit zurück, daß man es wagen kann, die Patientin 2 Stunden lang aufstehen zu lassen. Bald darauf aber, in einer Weise also, daß man einen Zusammenhang mit dem Verlassen des Bettes annehmen muß, stellt sich eine bedeutende Verschlechterung des Zustandes ein, die man sicher nicht als ein Versagen des schon ganz widerstandsfähigen Herzmuskels infolge der vorangegangenen körperlichen Bewegung auffassen durfte. Dagegen wurde die Aufmerksamkeit auf einige Symptome von seiten des Abdomens gelenkt: es traten anfallsweise Leibschmerzen und Erbrechen auf, Erscheinungen, von denen früher nie eine Spur bemerkt worden war, für die sich auch keine ersichtliche Ursache, etwa ein Diätfehler oder dergl. auffinden ließ. Da nun der Mitralfehler der einzige im Körper nachweisbare Krankheitsherd war, so brachte man begreiflicherweise diesen mit dem Uebel in Zusammenhang, indem man sich vorstellte, daß sich infolge der nach dem Aufstehen gesteigerten Herzaktion eine frische Auflagerung von der Mitralis gelöst habe und in die A. mesent. sup. geraten sei. Freilich fehlte jede Spur von Fieber, also eine für die Annahme eines frischen endokarditischen Prozesses wichtige Erscheinung. Aber man weiß ja, daß sich bei vielen alten Mitralfehlern, die gar keine Anzeichen eines rekurrierenden Prozesses darbieten, gleichwohl noch kleine frische Excrescenzen finden, die die Gelegenheit zu einer Embolie geben können. Die hiermit ausgesprochene Diagnose konnte natürlich nur eine Wahrscheinlichkeitsdiagnose sein, durch die andere Affektionen nicht ganz ausgeschlossen werden konnten, und die wegen ihrer Unsicherheit weder eine strikte Indikation noch eine Kontraindikation gegen eine energische Therapie, wie sie später eingeschlagen wurde, abgeben durfte. Zur Erwägung einer solchen wurde man erst am 4. oder 5. Tage nach der Verschlimmerung veranlaßt, als das bisher etwas vage Krankheitsbild eine ausgeprägtere Form annahm: das Erbrechen wurde gallig, und bald darauf fäkulent, im Hypogastrium zeigte sich eine „tote Hervor-

wölbung", die auf Druck sehr empfindlich war, oberhalb dieser Stelle wurden peristaltische Bewegungen bemerkbar. Das waren also Symptome, die unter den gegebenen Umständen, zumal da eine innere Einklemmung natürlich nicht ausgeschlossen werden konnte, eine chirurgische Intervention wünschenswert machten. Leider kam diese zu spät, weil die Darmwand schon zu brüchig war.

Die Autopsie bestätigte die vorher gestellte Diagnose: in der That war ein Hauptast der A. mes. sup. durch einen spindelförmigen Embolus verlegt und ein dazu gehöriges Darmstück in der Ausdehnung von 2 m in einen hämorrhagischen Infarkt umgewandelt. Weil die Blutung offenbar schon älteren Datums war und zahlreiche Nekrosen die Darmwand durchsetzten, war diese so brüchig geworden, daß sie schon beim bloßen Anfassen einriß. Außerdem bestand eine Peritonitis, die aber auf das kleine Becken und das Hypogastrium beschränkt geblieben war und die Darmschlingen hier zu einem unförmlichen Konvolut zusammengebacken hatte. — Der Ausgangspunkt für die Embolie war allerdings nicht die Mitralis, in deren Bereich zeigte das Endocard nur abgelaufene Veränderungen, sondern eine schon etwas ältere Parietalthrombose im linken Herzohr, die sich wohl vor einiger Zeit, als der Vorhof noch ermüdet und erweitert, die Blutströmung infolgedessen träge war, dort festgesetzt hatte.

3. Fall. Anamnese: M. T., 40 Jahre, Rittergutsbesitzer. Hereditär nicht belastet. Im 20. Jahre Lues. Schon seit vielen Jahren klagt Pat. über anfallsweise, ohne bestimmte Veranlassung auftretende Herzbeschwerden, die von dem behandelnden Arzte als neurasthenisch angesehen wurden.

Vor 9 Jahren klagte er plötzlich über Beschwerden im Abdomen, Stuhlverhaltung u. s. w., und wurde deshalb in Jena in der chirurgischen Klinik von Riedel operiert. Es fanden sich nach Aussage des Pat. Verwachsungen zwischen Netz und vorderer Bauchwand. Genaueres kann er nicht angeben. Er wunde nach einigen Wochen als geheilt entlassen und hatte bis zum Anfang seiner jetzigen Erkrankung keine Beschwerden in abdomine.

In der Nacht vom 7. zum 8. Dez. 1897 mußte Pat. plötzlich erbrechen. Das Erbrochene bestand nur aus genommenen Speisen. Außerdem klagte er über heftige kolikartige Schmerzen, besonders rechts unterhalb des Nabels. Er mußte mehrfach zu Stuhl. Von dieser Attacke an hatte Pat. keinen Stuhl mehr, auch gingen keine Flatus ab. Der herbeigerufene Arzt applizierte einen Einguß von mehreren Litern Wasser, hatte aber keinen Erfolg. Trotz des Fehlens des Erbrechens bestanden noch weitere Schmerzen. Temperatur abends 37,9.

In der Nacht vom 8. zum 9. bekam Pat. Kalomel. Trotzdem kam kein Stuhl. Das Erbrechen hat aufgehört. Da der Puls immer schlechter wurde, wurde Pat. in die Breslauer chirurgische Klinik geschafft.

9. Dez. Status praesens: Kräftig gebauter, korpulenter Mann. Temperatur 37,8, Puls 140. Urin sauer, hellgelb, enthält etwas Albumen viel Indikan. In der Mittellinie eine alte Operationsnarbe, mehrere Centimeter oberhalb des Nabels beginnend bis nahe an die Symphyse reichend.

Abdomen mäßig aufgetrieben, einzelne Darmschlingen sind nicht zu sehen. Peristaltik ist weder zu sehen noch zu fühlen, noch Geräusche wahrzunehmen. Die Ileocöcalgegend ist ein wenig vorgewölbt, die Perkussion ergiebt hier teils gedämpften, teils gedämpft tympanitischen Ton. Freie Flüssigkeit nicht nachzuweisen. Auf Druck ist das Abdomen überall empfindlich, am meisten in der Ileocöcalgegend. Die Leberdämpfung ist nachweisbar, per rectum nichts zu fühlen.

Lungen: o. B.

Herz: Töne rein, beschleunigte Aktion, o. B. Pat. war um 10 Uhr vormittags eingebracht worden und wurde um 11 Uhr operiert. Vor der Operation wurde der Magen ausgehebert. Derselbe war fast leer und enthielt nur geringe schleimige Massen. Unter Schleich'scher Lokalanästhesie (der schlechte Allgemeinzustand verbot eine Inhalationsnarkose) wurde die Bauchhöhle durch einen Schnitt vom Nabel bis zur Symphyse in der Mittellinie eröffnet. Dabei mußte eine 2—3 cm dicke Fettschicht unter der Haut und ein ansehnliches präperitoneales Fettlager durchtrennt werden. Die vorliegenden Darmschlingen sind etwas belegt. Es dringt eine geringe Menge serösen Exsudates heraus. In dem unteren Wundwinkel liegt ein kugeliger, straff gespannter Körper, der als Blase imponiert. Nach Einführung eines Katheters durch die Urethra wird zwar eine reichliche Menge Urin entleert, aber der Körper schwindet nicht, auch ist es nicht möglich, den Katheter in die Vorwölbung hineinzubringen. Durch Incision erkennt man nun, daß die Vorwölbung Peritoneum ist. Es entleert sich aus der Vorwölbung dünnflüssiger, gelber Eiter. Es wird versucht, einige der den Eiterherd umgebenden Darmschlingen vorzuziehen, um die Quelle der Eiterung bloßzulegen, wobei der Eiter von rechts aus der Ileocöcalgegend zu kommen scheint. Die Berührung der Darmschlingen ist aber enorm schmerzhaft, darum wird Abstand von weiteren Eingriffen genommen. Der vorliegende Eiter wird abgetupft, im übrigen der bloßgelegte Teil der Bauchhöhle, besonders die Ileocöcalgegend, mit sterilen Tüchern nach Mikulicz tamponiert.

9. Dez. nachts. Pat. erhält heiße Einpackungen, die ihm außerordentlich wohl thun, außerdem eine Spritze Morphin und große Mengen Sekt.

Am 10. Dez. morgens leidliches Wohlbefinden, der Puls, bei der Operation 165, beträgt 154, die Temperatur ist von 37,8 auf 36,4 herabgegangen. Atmung 23—28.

Pat. klagt über Schmerzen im Abdomen. Die Schmerzhaftigkeit rechts ist fast völlig geschwunden, aber links im Mesogastrium besteht eine ca. 5-Markstück-große empfindliche Partie. Der Schall ist hier hochtympanitisch. Im übrigen sieht man deutlich vom linken Hypochondrium nach dem rechten eine handbreite geblähte Darmschlinge ziehen, deren Perkussion ebenfalls hohen tympanitischen Schall ergiebt. Das Abdomen ist stark gespannt. Es wird in den After ein Darmrohr eingelegt, es gehen aber keine Winde ab. Pat. bekommt neben Sekt auf dringenden Wunsch noch etwas Kulmbacher Bier und viel Wasser zu trinken. Etwa gegen 12 Uhr Mittags bekommt Pat. häufiges Aufstoßen, jedoch ohne übeln Beigeschmack. Dasselbe wird gegen 6 Uhr abends immer heftiger. Pat. klagt über Spannung im Abdomen, über ein Gefühl von Kälte im Magen, und eine Empfindung, als ob ihm der Mageninhalt bis in die Speiseröhre reiche. Der Puls wird kleiner und etwas frequenter: 156—160. Deshalb schreitet man gegen 8 Uhr zur Magenausspülung. Pat. erbricht bei Einführung der Sonde mehrmals sehr heftig neben dieser vorbei. Das Erbrochene ist schwarz gefärbt und riecht intensiv nach Sekt und Bier. Es

wird über 1 l Mageninhalt ausgehebert. Darauf fühlt sich Pat. bedeutend erleichtert. T. 35,6, Pat. schwitzt sehr stark. Stündlich 1—2 Spritzen Kampher und wegen der überaus heftigen Leibschmerzen mehrmals 0,01 Morphin.

11. Dez. Früh gegen 4 Uhr Erbrechen und Atemnot. Nochmals Magenausheberung. Es werden ca. 2 l Mageninhalt entleert. Nachher Erleichterung.

12 Uhr nachts T. 36,2, P. 132.

4 Uhr morgens T. 35,8, P. 140.

Das Abdomen besonders in der Regio epigastrica außerordentlich stark aufgetrieben. Daher wird gegen 12 Uhr mittags in der Mittellinie, handbreit über dem Nabel die Punktion der geblähten Darmschlingen mittels feiner Kanüle vorgenommen. Die Nadel bleibt $2^1/_4$ Stunden liegen; es entleeren sich aus ihr große Mengen Luft und 200—300 ccm flüssigen, dunkel schwarzbraun gefärbten, stark fäkulent riechenden Inhalts. Um $1^1/_2$ Uhr wird ein Darmrohr in den After eingelegt, wobei nur ein Flatus abgeht. Das Befinden ist leidlich; Aufstoßen nur sehr selten. Pat. hat heute sehr wenig Flüssigkeit zu sich genommen.

12. Dez. Während der Nacht ziemlich lebhafte Schmerzen in der linken Seite und in der Magengegend. Das Abdomen noch immer sehr stark aufgetrieben. In den seitlichen Partien besteht intensive Dämpfung. Pat. wird früh um 4 Uhr ausgehebert. Es werden ungefähr 2 l Mageninhaltes entleert. Derselbe ist übelriechend, aber nicht fäkulent. Darauf schwindet wiederum die Atemnot. Einige Zeit darauf heftige Schmerzen in der Blasengegend. Pat. wird alle 3 Stunden katheterisiert, er secerniert nur wenig Urin.

Vormittags 8 Uhr T. 38,7.

Nachmittags 2 Uhr T. 36,2. Pat. ist unruhig und phantasiert. Abends T. 37,8. Puls dauernd ungefähr 140. Urin sauer, enthält sehr viel Albumen, wenig Indikan.

Gegen Abend übelriechendes Aufstoßen. Es werden $^1/_2$—$^3/_4$ l fäkulent riechenden Inhalts ausgehebert.

13. Dez. In der Nacht ist Pat. sehr unruhig und phantasiert. Der Meteorismus ist noch im Zunehmen begriffen, besonders oberhalb des Nabels ist das Abdomen stark gebläht. Mittag 1 Uhr werden die Tampons entfernt. Sie sind von außerordentlich wenig Flüssigkeit durchtränkt. Mit Rücksicht auf den immer noch zunehmenden Meteorismus wird beschlossen, an einer der vorliegenden und infolge der Tamponade gegen das umgebende Peritoneum schon abgeschlossenen geblähten Darmschlingen einen widernatürlichen After anzulegen. Es wird zunächst eine Schlinge incidiert; da sich aber aus dieser nur wenig entleert, wird eine zweite eröffnet, aus der eine größere Menge blutig-braunen Kots hervorkommt. Es werden in beide Oeffnungen 2 dicke Drains eingelegt, und die Umgebung wieder mit Jodoformgaze tamponiert. Pat. fühlt sich darauf erleichtert. Puls 112. Nachmittags ist der Puls schlechter, Pat. ist benommen, von kaltem Schweiß bedeckt. Um 4 Uhr Ausheberung von ca. $^1/_2$ l fäkulenten Dünndarminhalts aus der eröffneten Schlinge. Pat. verfällt allmählich. Der zurückgegangene Meteorismus nimmt wieder bedeutend zu. Am Abend ist ein Wind abgegangen.

14. Dez. Um 12 Uhr nachts wird noch ungefähr $^1/_4$ l fäkulent.

riechenden, alkalisch reagierenden Dünndarminhalts entleert; auf der linken Seite des Abdomens, wo früher die Schmerzen bestanden, und wo jetzt eine circumskripte Auftreibung bemerkbar ist, kommen noch ca. 100—110 ccm blutiger fäkulenter Flüssigkeit hervor. Pat. fühlte sich darauf wohler, aber bald wurde der Puls immer schlechter, schließlich kaum fühlbar und es trat um $5^1/_2$ Uhr morgens der Exitus ein.

Die am selben Vormittag von Herrn Dr. Storch, Assistenten im pathologischen Institut, ausgeführte Sektion ergab:

Krankheit: Endoaortitis deformans (Aortae thoracicae) Thrombus parietalis aortae pendulus.

Todesursache: Ileus paralyticus ex embolia arteriae mesaraicae superioris.

Hypertrophia cordis levis. Endoaortitis deformans aortae thoracicae. Thrombus parietalis aortae pendulus.

Synechiae pulmonis sinistri, Oedema pulmonis utriusque.

Infarctus haemorrhagicus jejuni inferioris et ilei superioris. Lipomatosis omenti majoris et peritonei parietalis sinistri. Synechia vetus laquei unius ilei inferioris in regione cicatricis abdominis veteris. Abscessus perityphliticus cavi Douglasii capsulatus.

Peritonitis universalis purulenta.

Embolia arteriae mesaraicae superioris. Thrombosis venarum mesenterialium nonnullorum. Embolia venae portarum.

Cyanosis et infarctus haemorrhagici multiplices hepatis.

Cyanosis faucium. Maceratio mucosae oesophagi.

Das Protokoll lautet:

Aeußeres. Sehr großer, äußerst korpulenter Mann mit blonder Behaarung. Aus dem Munde fließt eine übelriechende, stark schaumige, grünliche Flüssigkeit hervor. Am Unterleibe erblickt man eine mehrere Millimeter breite, handbreit oberhalb des Nabels beginnende und bis handbreit über die Symphyse reichende sehnig glänzende Narbe, welche in Abständen von 5 zu 5 cm von senkrecht darauf stehenden schmäleren Narben gekreuzt wird. Genau in der Mittellinie, vom unteren Rande des Nabels verläuft eine 12 cm lange, glattrandige Wunde, die durch Gazetampons ausgefüllt wird. Aus derselben ragen 2 Drainröhren hervor. Fettpolster über dem Abdomen $2^1/_2$—4 cm dick.

Situs viscerum abdominis: Bei Eröffnung der Bauchhöhle zeigte sich das fettreiche Netz an der linken Seite fest adhärent. Nachdem ein Kreuzschnitt angelegt und das Netz zurückgeschlagen ist, sieht man die stark geblähten Dünndarmschlingen vorliegen. Der größte Teil derselben erscheint gerötet, ihre Serosa mit leichten fibrinösen Niederschlägen bedeckt. Freie Flüssigkeit im Abdomen ist nur in mäßiger Menge vorhanden. Gerade der Bauchwunde entsprechend erblickt man 2 fast schwarze Dünndarmschlingen, welche angeschnitten sind, und in welchen die Drainröhren liegen.

Brustorgane: Die rechte Lunge hängt frei im Brustraum. Ohne Besonderheiten.

Die linke ist an der Pleura diaphragmatica in der Axillarlinie flächenhaft mit der Pleura costalis verwachsen. Sie ist lufthaltig, ihr Feuchtigkeitsgehalt stark vermehrt.

Herz übertrifft an Größe nur um weniges die Faust der Leiche. In den Vorhöfen finden sich blaurote Cruormassen und speckhäutige Gerinnsel. Myocard im ganzen morsch. Endocard und Klappen zart. Bei Eröffnung des linken Ventrikels und der Aorta bemerkt man in letzterer ein blaurotes Cruorgerinnsel, als dessen Korn sich im Durchschnitt ein rötlichgrauer, trockner, aus mehreren haselnußgroßen Knoten bestehender Thrombus zeigt.

Die Aorta ist in ihrem Anfangsteil an der hinteren Wand leicht aneurysmatisch ausgeweitet. Die Intima ist mit vielen kleinen oder größeren, durchschimmernden, rotgrauen oder gelblich-weißen Erhabenheiten besetzt und erhält dadurch ein sehr unebenes höckeriges Aussehen. Außerdem bestehen mehrere rauhe Vertiefungen, über welchen die Intima fehlt und deren Grund von einer weichen Detritusmasse gebildet wird. Sie zeigt diese Beschaffenheit bis zum Abgang der großen Halsgefäße und wird von da ab glatt. Die Intima ist weiterhin rötlich-gelb, nur hin und wieder durch strichförmig angeordnete Herdchen verändert.

Bei Verfolgung der A. meseraica sup. zeigt sich, daß diese von ihrer ersten Teilungsstelle an erfüllt ist mit rötlich-grauen, derben, festhaftenden Massen, welche bis dicht an den Mesenterialansatz heranreichen. Die entsprechenden Venen sind auch bis fast an den Darm mit festhaftenden Gerinnseln gefüllt.

Halsorgane: Rachen- und Kehlkopfschleimhaut geschwellt, dunkelgraurot verfärbt.

Trachea und Oesophagus gefüllt mit fäkulenten, grünlichen, dickflüssigen Massen. Der Oesophagus, besonders in den unteren Partien, zeigt streifenförmige, grünlich-graue Züge von maceriertem Epithel, die sich bis an die Cardia fortsetzen.

Bauchorgane: Bei der Verfolgung der durch feste Verklebungen zu einem Konvolut zusammengebackenen Schlingen bemerkt man, daß die dunkelblaurote Farbe in der Mitte des Jejunum ziemlich plötzlich in einen blauschwarzen Farbenton übergeht, und daß weiter abwärts im Ileum die blauschwarze Farbe plötzlich aufhört. Noch weiter abwärts treten an der Serosa dunkelblaurote verwaschene Flecken hervor. Nirgends sind die Darmschlingen miteinander verwachsen, nur eine der unteren Ileumschlingen ist durch ein derbes kurzes Band in der Gegend der Bauchnarbe adhärent, hat aber zu keiner Einschnürung Anlaß gegeben. Der Rest des Dünndarms und der Dickdarm sind zwar etwas gerötet, im übrigen aber normal. Nur in der Umgebung des Coecum liegen reichliche Fibrinauflagerungen. Der Dünndarm ist mit dem Processus vermiformis und dem Coecum zu einem komplizierten Konvolut zusammengebacken. Bei der Abtrennung des Darmes von dem Mesenterium, welches durch Anhäufung von Fettgewebe eine Dicke von 1—2 cm erlangt hat, bemerkt man an der Stelle der verfärbten Darmschlingen, wie aus den Gefäßöffnungen des Mesenteriums überall ca. $^1/_2$ cm dicke blaurote Blutgerinnsel hervorragen. Der Processus vermiformis, der in seinem hinteren Umfange durch Verklebungen mit den anderen Darmschlingen versteckt ist, zeigt nach Eröffnung ca. 1 cm unterhalb seiner Einmündung ein perforierendes Geschwür mit fetzigen Rändern. Die Eiteransammlung hinter ihm ist eine relativ geringe, dagegen ist von hier aus der Eiter in den Douglas abgeflossen. In der Excavatio rectovesicalis findet sich eine grünlich-graue, dünne, eiterähnliche, flockige Flüssigkeit in ziemlich reichlicher Menge, welche aber durch feste Verklebungen der

Flexura sigmoidea mit der Blase gegen die übrige Bauchhöhle gut abgegrenzt ist.

Die Schleimhaut des Dickdarms und des untersten Teiles des Ileum zeigt, abgesehen von seröser Durchtränkung, keine Besonderheiten. An den Stellen aber, wo die Serosa verfärbt erschien, ist die Darmschleimhaut sehr morsch, blau, braun, grünlich und schwarz verfärbt, und besonders auf der Höhe der Falten von fetziger Beschaffenheit. Den dunkelblauroten Flecken der Serosa entsprechend sieht man einige Schleimhautinseln von Linsen- bis Thalerstückgröße (und darüber), welche dieselben Veränderungen erfahren haben. Im durchscheinenden Licht wird an diesen Stellen die Zeichnung von Gefäßsystemen sichtbar, welche ihren Ausgangspunkt am Mesenterialansatz haben.

Milz etwas vergrößert, weich, die Pulpa hervorquellend.

Nieren: Kapsel leicht abziehbar, Oberfläche glatt, Rinde blaurot, Mark mit deutlicher Zeichnung versehen.

Leber groß, Kapsel fleckig, graublaurot. Auf dem Durchschnitt erscheint die acinöse Zeichnung deutlich. Aus den Pfortaderästen ragen rotgraue Pfröpfe hervor. Man bemerkt ferner einige den Flecken an der Oberfläche entsprechende, dunkle, scharf umschriebene, keilförmig in das Innere ragende Bezirke, an deren Spitze ein verstopfter Pfortaderast nachweisbar ist. Im übrigen ist das Centrum der Acini blaurot, eingesunken, die Peripherie graugelb.

Nebenniere, Harnblase, Urethra ohne Besonderheiten.

Der eben beschriebene Fall steht zum vorhergehenden insofern in einem gewissen Gegensatze, als dort gleich von Anfang an der Verdacht auf eine Embolie laut geworden war, deren Folgen sich allerdings erst nach 4 oder 5 Tagen deutlich zeigten. Hier hingegen täuschte man sich währead der ganzen Zeit, in der der Patient beobachtet wurde, über die Ursache seiner Krankheit. Das Krankheitsbild des Ileus hatte sich mit einem Schlage zu einer solchen Klarheit entfaltet, daß man ohne weiteres Bedenken sofort an einen Ileus aus mechanischer Behinderung der Darmpassage denken mußte. Es würde zu weit führen, hier alle in Frage gekommenen Möglichkeiten ausführlich zu besprechen. Nur das Wichtigste sei kurz erwähnt. Das Alter und das Fehlen von Prodromen sprach gegen ein sich allmählich entwickelndes Hindernis (z. B. stenosierendes Carcinom), das plötzlich zum kompletten Darmverschluß geführt hat. Auch akute und chronische Invagination war sicher auszuschließen (Fehlen von blutigen Stühlen, Fehlen eines palpablen Tumors). Dagegen mußte zwischen 3 Möglichkeiten die Entscheidung offen gelassen werden: 1) Achsendrehung, 2) Strangulation resp. innere Incarceration, 3) Knickung und Verwachsung von Darmschlingen infolge eines alten, ganz oder teilweise ausgeheilten peritonitischen Prozesses. Für alle 3 Möglichkeiten, besonders für Strangulation durch alte Stränge und für Knickung und Verwachsung sprach bis zu einem gewissen Grade die Anamnese. Vor 9 Jahren nämlich wurde Patient wegen einer unklaren Affektion des Unterleibes operiert, über deren anatomische Grundlage er nichts

angeben konnte. Eine ausgedehnte Narbe in der Linea alba war von der Operation zurückgeblieben. Plötzlich, am Tage vor der Aufnahme in die Klinik, stellten sich unter Erbrechen und genau in der Ileocöcalgegend lokalisierten heftigen kolikartigen Leibschmerzen, die man ganz gut als „Einklemmungsschmerz" auffassen konnte, einige Stühle ein. Von dieser Zeit an aber fehlte jeder Stuhl, und auch jeder Flatus. Berücksichtigt man noch den 36 Stunden nach dem Auftreten jener Kolikanfälle aufgenommenen Status: Verschlechterung des Allgemeinbefindens, eine allmählich entstandene, allerdings noch geringe Auftreibung des Abdomens, besonders in der Ileocöcalgegend, dort, wohin der Patient den erwähnten Schmerz verlegt hatte, weiterhin ebenda eine erhebliche Druckempfindlichkeit, absolutes Fehlen von Stuhl und Flatus, zeitweiliges Erbrechen, das allerdings noch keinen fäkulenten Charakter angenommen hatte, so wird es wohl einleuchtend, daß man die Diagnose auf eine innere Einklemmung resp. Achsendrehung oder Abknickung des Darmes stellte.

Durch die Operation und den postoperativen Verlauf wurde der Fall nicht nur nicht aufgeklärt, sondern der Beobachter fast noch mehr irre geführt. Es wird neben Zeichen allgemeiner Peritonitis in der Ileocöcalgegend ein von verklebten Darmschlingen abgeschlossener Eiterherd gefunden, und dies legt die Vermutung nahe, daß eine alte Appendicitis infolge zahlreicher Verwachsungen und Knickungen der umgebenden Darmschlingen die Unwegsamkeit des Darmes verschuldet hat, die durch die hinzugetretene diffuse Peritonitis und die damit einhergehende Darmparalyse noch gesteigert wurde. Die Sektion hat auch einen perityphlitischen Eiterherd mit den geschilderten Verwachsungen ergeben und insofern ist der Fall in der That nicht rein, sondern durch eine konkurrierende Krankheit kompliziert. Der weitere ungünstige Verlauf wurde unschwer durch die sich steigernde diffuse Peritonitis und Darmparalyse erklärt.

Erst bei der Sektion wird die Möglichkeit einer inneren Einklemmung ausgeschlossen. Neben einem offenbar alten perityphlitischen Absceß wird eine Embolie der A. mes. sup. gefunden, welche von einem pendelnden Thrombus der Aorta thoracica ausging und für sich allein den Ileus erzeugen konnte. Durch thrombotische Vorgänge, welche sich in der Art. mes. sup. an die Embolie anschlossen, wurden auch deren feinere Aeste verschlossen. Auch die zugehörigen Mesenterialvenen waren thrombosiert und hatten ihrerseits zu embolischen Leberinfarkten Anlaß gegeben. Die Veränderungen an den zugehörigen Darmschlingen waren im wesentlichen die nämlichen, wie im 1. Falle, nur war der Darm noch nicht so morsch, auch die infarcierte Strecke nicht so umfangreich. Die Peritonitis war im wesentlichen auf die Teile der Bauchhöhle beschränkt, in denen die infarcierten Schlingen lagen, welche mit dem Coecum und dem Processus vermiformis zu

einem komplizierten Konvolut zusammengebacken waren. Die Serosa der übrigen Schlingen zeigte nur Rötung, aber noch keine Auflagerungen. Daneben fanden sich noch Residuen einer alten, wohl vom Wurmfortsatz ausgegangenen Peritonitis, welche aber in der Excavatio rectovesiculis gut abgekapselt war. Es ist schwer, mit Sicherheit zu beurteilen, welche Rolle die alte Perityphlitis in diesem Falle gespielt hat. Daß sie mit zur Passagestörung im Darm und zur Entstehung einer diffusen Peritonitis beigetragen haben kann, läßt sich natürlich nicht ausschließen, da wir ähnlich verlaufende Fälle auch ohne Thrombose der Mesenterialgefäße beobachten. Indessen spricht das plötzliche Einsetzen der Krankheiten, ohne alle Vorboten, dafür, daß die Perityphlitis ganz latent verlief und auch beim Zustandekommen des Ileus keine Hauptrolle spielte.

Es ist aber auch nicht ganz undenkbar, daß die Perityphlitis den ersten Anstoß zur Peritonitis und Darmparese gegeben hat und daß sich erst sekundär im Verlaufe der Krankheit die Embolie hinzugesellt hat — allerdings als ein Ereignis, das nicht allein den schließlichen ungünstigen Verlauf des Falles entschieden hat, sondern auch auf das spätere Symptomenbild von bestimmendem Einfluß sein mußte.

Die in den beiden letzten Fällen vorliegenden Veränderungen bestätigen also die schon früher über die Embolie des Mes. sup. gemachten Erfahrungen: Wir sehen nach einer solchen einen mehr oder minder ausgedehnten hämorrhagischen Infarkt des Darms, der, wenn er lange bestanden hat, zahlreiche nekrotische Stellen erzeugt, und, von den infarcierten Darmschlingen ausgehend, eine umschriebene oder allgemeine Peritonitis. Am schwersten von allen Darmschichten ist auch in unseren Fällen die Mucosa betroffen, die sich durch eine ungemeine Morschheit auszeichnet, auf der es daher, besonders auf der Höhe der KERKRING'schen Falten, zu Substanzverlusten gekommen ist, welche sich auch künstlich erzeugen lassen. Ich möchte ferner auf die inselförmigen Nekrosen und Geschwüre hinweisen, die durch sekundäre Verlegung (s. o.) kleinerer Aeste entstanden sind, und, wie im 2. Falle besonders vermerkt ist, noch deutlich das stark gefüllte Venensystem erkennen lassen.

An der Hand des 2. Falles möchte ich noch auf einen weiteren Befund aufmerksam machen, nämlich auf die Thrombose einiger Mesenterialvenen, die sogar zu Embolien und hämorrhagischen Infarkten in der Leber geführt hat. Dies Ereignis ist außer von OPPOLZER in den übrigen bisher beschriebenen Fällen nicht beobachtet worden. Sein Zustandekommen ist ja leicht erklärlich. Denn zu thrombotischen Vorgängen in den Mesenterialvenen ist Gelegenheit gegeben, erstens durch den Stillstand des Blutes nach der Embolie, zweitens durch das Ueberwandern von Bakterien durch den infarcierten Darm und in die Lymphscheiden der Mesenterialvenen. Aus denselben Gründen wird

dieses Vorkommnis bei incarcerierten Hernien (TIETZE) öfter angetroffen.

Viel interessanter sind die Eigentümlichkeiten des klinischen Verhaltens unserer beiden letzten Fälle. Die Symptome der Embolie konnten im allgemeinen wegen des meist rapiden Verlaufes bisher nur mangelhaft beobachtet werden. Zum Teil aber sind sie auch von manchen Autoren, denen es lediglich um den anatomischen Befund zu thun war, ziemlich lückenhaft mitgeteilt worden. KUSSMAUL war der erste, welcher trotz der damals noch spärlichen Beobachtungen ein Bild der Affektionen entwarf, welches man noch heute in den wesentlichen Punkten als zutreffend bezeichnen muß, und welches deshalb später zum Vergleich mit den neu beobachteten Fällen stets herangezogen worden ist.

Nach plötzlich einsetzenden Kolikschmerzen, die sehr heftig sein können, treten als Folge der Infarcierung des Darms zunächst reichliche, blutige Diarrhöen auf, die manchmal einen profusen Charakter annehmen können, und oft zum Tode führen. Geschieht letzteres nicht, so folgt ein erheblicher Temperaturabfall und ein Kollaps, in welchem unter Erbrechen und beginnenden peritonitischen Erscheinungen meist bald der Exitus eintritt. KUSSMAUL (l. c.) entwarf daher an der Hand einer eigenen Beobachtung eine Diagnostik der Embolie der Art. mes. sup., welche man dann als eingetreten ansehen dürfe, „wenn unter Umständen, die überhaupt die Annahme einer Embolie zulassen, Symptome von Darmblutung, Enteritis und selbst Peritonitis eintreten, ohne daß ein anderer Grund für diese Zufälle gefunden werden könnte." Die Diagnose ist auch späterhin trotz ihrer auf der Hand liegenden Schwierigkeiten nach den angegebenen Gesichtspunkten von Moos, LEREBOUILLET, FINLAYSON, KARCHER und DUN gestellt und in den tödlich verlaufenen Fällen durch die Autopsie bestätigt worden.

Während unser erster Fall, in welchem übrigens die Embolie ziemlich im Hintergrunde der Erscheinungen stand, gut in das von den alten Klinikern gegebene Schema paßt, weichen die beiden letzten nicht unerheblich von demselben ab. Deshalb sei es gestattet, auf Grund der letzteren, sowie an der Hand aller anderen Fälle, die ich in der Litteratur habe finden können, die bisherigen Darstellungen von neuem durchzumustern.

Ich führe zunächst die mir bekannt gewordenen Fälle von Verschluß im Gebiete der Mes. sup. und inf. embolischen und thrombotischen Ursprungs an.

Die ersten 46 Fälle, die sämtlich tödlich endeten, sind mit Rücksicht auf die Ausdehnung der infarcierten Darmstrecke — soweit man aus den Beschreibungen auf diese schließen kann — aufgezählt, die Fälle mit den größten Darminfarkten sind vorangestellt:

Kaufmann, Virch. Arch., Bd. 116, p. 353.

80-jähr. Frau. Diagnose: Hirntumor oder Apoplexie. Dauer wenige Stunden, während welcher Kolikschmerzen bestanden haben sollen.

Thrombus im linken Ventrikel und Atrium. Im Stamm der Art. mes. sup. ein geschichteter Embolus, sich eine kurze Strecke in die Aorta fortsetzend. Außer dem Duodenum der ganze Dünndarm, das Colon ascendens und transversum himbeerfarben, ödematös, nicht nekrotisch. Keine Peritonitis. Darminhalt dünn, leicht rötlich in den oberen, braun in den unteren infarcierten Partien. Mesenterium venös-hyperämisch, nicht nekrotisch.

Faber, Dtsch. Arch f. klin. Med., 1875.

61-jähr. Mann. Endocarditis. 5 Tage vor dem Tode Auftreibung des Leibes; die Bauchdecken sind weich. 4 Tage vor dem Tode Erbrechen. Keine blutigen Stühle.

Autopsie. Globöse Thromben im linken Ventrikel. Frische Infarkte in Milz und Nieren. In der Art. mes. sup. $3^1/_2$ cm von ihrem Ursprung obturierender 14 mm langer Embolus. Centralwärts davon gehen nur 2 Aeste ab. Ganzer Dünndarm dunkelblau infarciert, die Darmschleimhaut karmoisinrot, hämorrhagisch gefleckt. Darminhalt blutig. In der Bauchhöhle geringe Mengen rötlichen Serums.

Conti, Centralbl. f. klin. Medizin, No. 4.

65-jähr. Mann. Diagnose: Plötzliche akute Peritonitis. Bald Exitus. Starke Atheromatose. Ganze Art. mes. sup. von leicht abhebbaren Gerinnseln verschlossen. Das Peritoneum von zahlreichen Hämorrhagien durchsetzt. Im mittleren Drittel des Colon transv. befindet sich eine Oeffnung von 1 cm Durchmesser mit hämorrhagischem Hofe, von breiigen Faeces verstopft. In der rechten Hälfte des Colon transv. befinden sich 2 größere subseröse Hämorrhagien, deren eine die Serosa blasenartig abhebt. Die Schleimhaut des Colon ascendens und des Dünndarms ödematös.

Auffällig ist die Darmperforation bei den sonst noch durchaus nicht weit vorgeschrittenen Veränderungen. Vielleicht bestanden vor Eintritt der Embolie des Stammes schon kleinere Gefäßverstopfungen im Mesocolon transversum.

Oppolzer, Allgem. Wiener med. Zeitung, 1866.

50-jähr. Mann. Kräftige Konstitution. Insufficienz der Mitralis. Dann und wann Diarrhöen (Darmkatarrh bei Herzfehler). Plötzlich Schmerzen im ganzen Leibe. Ziemlich reichliches Erbrechen klarer Flüssigkeit. Sehr schmerzhafte, übelriechende, stark bluthaltige Stuhlentleerungen. Kollaps. Am 4. Tage sind die Koliken seltener, seit Mittag ist die Stuhlentleerung ausgeblieben. Morphiumdarreichung wegen der Schmerzen. Am 5. Tage kein Stuhl mehr. Erbrechen grünlicher Flüssigkeit. Leib aufgetrieben, sehr empfindlich. Zunehmende Dyspnoë. Am Abend des 5. Tages Exitus.

Autopsie. Mitralstenose und Insufficienz. Thrombus im linken Herzohr. Stamm der Mesenterica sup. durch einen 2 Zoll langen Embolus vollständig obturiert. Derselbe sendet Ausläufer in zwei Seitenäste. Darm vom Ende des Duodenum bis zur Mitte des Colon transversum blutig suffundiert, braunrot, schwärzlich. Flockiges Exsudat auf dem Peritoneum. Auch in den Mesenterialvenen finden sich Gerinnsel, in den peripheren Enden jüngeren, in den mehr centralen Aesten älteren Datums.

Pieper citiert bei Litten.

38-jähr. Mann. Plötzliche Kolikschmerzen, nicht lokalisiert. Kurz

vorher Erbrechen. Teerartige, blutige Stühle, die später dünner wurden. Subnormale Temperatur. Dauer der Krankheit: 1 Tag.

Autopsie. Endocarditis. Infarkt der Milz. Embolus in der Art. mes. sup. Dieselbe obturierend, gerade am Abgang der Duodenalis. Dünndarm und Colon transversum ödematös, infarciert. Darminhalt geronnenes Blut. Im Mesenterium Hämorrhagien. In der Bauchhöhle Serum und Fibrinmassen.

Kaufmann, Virch. Arch., Bd. 116, p. 353.

62-jähr. Frau, Hausiererin, mußte sich schon seit längerer Zeit wegen Leibschmerzen zu Bett legen. Vor einer Reihe von Tagen wurde sie wiederum unter Erbrechen und heftigen Durchfällen bettlägerig. Die Durchfälle sollen blutig gewesen sein, das Erbrochene wurde am nächsten Tage übelriechend. Bei der Aufnahme Meteorismus, Abdomen spontan und auf Berührung schmerzhaft. Stuhl fehlt seit mehreren Tagen. Erbrochenes fäkulent. Urin blutig, eiweißhaltig. Temp. 36,5. Durch Magenausspülung wird 1 l kotig riechenden Inhalts herausbefördert, worauf sich das subjektive Befinden äußerst hebt. Trotzdem wird von der Laparotomie wegen des schlechten Pulses abgesehen. Narcotica. Kein Erbrechen mehr. Pat. schläft bis zum Exitus.

Nekrose fast des ganzen Dünndarms (6,30 m). Nur der oberste Teil des Jejunum ist frei (1,30 m). Kot in der Bauchhöhle, vielleicht Folge einer künstlichen Perforation. Die Grenzen des nekrotischen Darms scharf abgesetzt. Embolus in der Mesent. sup. am Abgange der Colica mes.

Cattani (Embolia della Art. mesent. sup., Sep.-Abdr. Gazz. degli ospedali, 28 febbrajo, No. 17), citiert nach Virchow-Hirsch.

69-jähr. Bäcker. Stamm der Art. mes. sup. gänzlich bis zu ihrer Teilung verstopft. Die von der Arterie versorgten Gewebe stark gerötet und auffallend leicht zerreißlich. Im Magen und Darm reichlicher blutiger Inhalt. Auf der Schleimhaut reichlich zerstreute Hämorrhagien. In der Peritonealhöhle wenig blutige Flüssigkeit. Zahlreiche frische Niereninfarkte. Herzhypertrophie, besonders links. Atherom des Aortenbogens. In der Mitte der Aorta thoracica bei normaler Intima ein der Wand fest anhaftendes Gerinnsel.

Seit 4 Tagen Appetitlosigkeit, hartnäckige Obstipation, Leibschmerzen und Erbrechen. Bei der Aufnahme Kollaps. Peritonitische Erscheinungen. Das Erbrochene ist fäkulent. Baldiger Exitus. Klinische Diagnose: Ileus.

Lochte, Dtsch. med. Wochenschr., 1896, p. 115.

51-jähr. Arbeiter, der schon längere Zeit wegen Arteriosklerose, Bronchitis und Emphysem in Behandlung war. Plötzlich heftigste Schmerzen in der Unterbauchgegend. Kollaps. Keine sichere Diagnose. Da aber Pat. Träger einer circa faustgroßen, leicht reponierbaren äußeren Leistenhernie war, wurde an die Möglichkeit einer inneren Einklemmung infolge bestehender Verwachsungen des Netzes mit der Bauchpforte gedacht. Exitus 17 Stunden später im Kollaps. Beginnende Nekrose und Gangrän des Dünndarms und völliger Verschluß der Art. mes. sup. durch einen fast 4 cm langen Embolus. Ausgangspunkt: Wandständiger Thrombus im linken Herzohr.

Councilman, Boston med. and surg. Journ., citiert nach Watson.

85-jähr. Frau. Mäßige Leibschmerzen, die nach wenigen Stunden heftig wurden. Lokalisiert in der rechten Fossa iliaca. Der Schmerz bestand

während der ganzen Krankheit. Erbrechen begann am 4. Tage, hielt bis zum Tode an und wurde schließlich fäkal. Das Abdomen war vom 2. Tage ab ausgedehnt. Bis zum 8. Tage subnormale Temperatur, von da ab Steigerung auf 101,5° F. Außerdem heftige Degeneration des Herzens und Lobulärpneumonie. Tod am 12. Tage.

Autopsie. Thrombosis der Art. mes. sup. von einem Thrombus der Aorta sich erstreckend, der sich an eine rauhe Kalkplatte der Aorta, nahe dem Ursprung der Art. mes. sup. anhaftete. Die Ausdehnung des Thrombus in das letztere Gefäß hinein war kurz und verschloß sein Lumen nicht vollständig. Der Rest des Gefäßes und seine Aeste waren frei. Die Därme waren aufgebläht und nur mäßig gerötet. Kein Darminfarkt.

Councilman, citiert nach Watson.

61-jähr. Mann mit seniler Gangrän des Fußes. Allgemeine, allmählich zunehmende Leibschmerzen 2 Tage vor dem Tode.

Autopsie. Embolus in der Art. mes. sup., obturierend, an einer Kalkplatte angeheftet. Hämorrhagischer Infarkt des ganzen Dünndarms. Nekrotische Stellen auf dessen Mucosa. Thrombose der Schenkelarterien. Niereninfarkte.

Councilman, citiert nach Watson.

62-jähr. Mann. Plötzlich heftige allgemeine Leibschmerzen und Tenesmus, bis zum Tode stärker werdend. Kein Erbrechen. Diarrhöe 8 Tage vor dem Tode. Temperatur leicht erhöht. Vor 8 Monaten waren Symptome von seiten des Herzens bemerkt worden. Tod 8 Tage nach Auftreten des Leibschmerzes.

Autopsie. An ihrem Ursprung totaler Verschluß der Art. mes. sup. durch einen Pfropf, der wahrscheinlich von der atheromatösen Aorta stammt, Infarkt des Dünndarms. Herzhypertrophie und Insufficienz der Aortenklappen.

Concato, citiert nach Watson und Faber.

Plötzlich Kolikschmerzen. Tympanitische Auftreibung. Sonst keine Angaben. Dauer: 3 Tage.

Autopsie. In mehreren größeren und kleineren Aesten der Art. mes. sup. obturierende Pfröpfe. Hämorrhagischer Infarkt und Nekrosen des Darms, 1 m unterhalb des Duodenums anfangend, bis zum Colon ascendens reichend. Inhalt blutige Faeces.

Faber, Dtsch. Arch. f. klin. Med., 1875.

39-jähr. Mann. Keine klinischen Daten.

Quelle der Embolie nicht angegeben. Ast der Art. mes. sup. verstopft. Die Schleimhaut des ganzen Dünndarms, besonders des unteren Drittels, dunkel gerötet; den Zotten haften Blutgerinnsel an. In den untersten Partien des Dünndarms blutiger Inhalt, in den oberen Chymus. In der Bauchhöhle wenig gelbes Serum.

Osler, citiert nach Watson.

40-jähr. Mann. Plötzlich heftige, nicht lokalisierte Leibschmerzen, darauf Erbrechen und Diarrhöe. Stühle blutig gefärbt. Später Tympanites. Tod am Ende einer Woche.

Autopsie. Art. mes. sup. in ihrem Hauptstamm $^1/_2$ Zoll weit durch einen fibrinösen Propf verstopft, der sich in die Arterien von einem Aortenaneurysma erstreckte, von dessen Wand die Art. mes. sup. entsprang.

Aronsohn (Gaz. des Hôp. Septemb., Vol. 1, 1868, No. 102), citiert nach Watson.

45-jähr. Mann. Plötzlich heftiger Schmerz im Epigastrium, der in 2 Tagen nachließ. 8 Tage später hatte er einen ähnlichen Anfall, begleitet von Dyspnoë und Cyanose. Diese Symptome dauerten 4 Tage. Kein Erbrechen oder Diarrhöe. Abdomen mäßig ausgedehnt. Temp. 100° F. Chronische Herzkrankheit und Lungenödem. Tod am 12. Tage.

Autopsie. Art. mes. sup. und ihre Zweige durch Thromben verstopft. Embolie einer Gehirnarterie. Infarkt des Jejunum und Ileum, das kleine Becken enthielt eine beträchtliche Menge blutiger Flüssigkeit. Lungenödem. Hypertrophie des linken und Dilatation des rechten Herzens.

Ponfick, Virch. Arch., Bd. 50.

42-jähr. Frau. 14 Tage nach Resektion des Ellenbogengelenkes mit heftigen, über den ganzen Leib verteilten Schmerzen erkrankt. Am Tage darauf reichliche diarrhoische Entleerungen von gewöhnlichem Aussehen. Dauer: 2 Tage.

Chronische rekurrierende Endocarditis. Multiple Infarkte der Milz und Niere. Embolie der Stammes der Mesenteria und der Coeliaca. Am Mesenterialansatz kleine Embolien. Zwischen diesen und dem Hauptembolus sind die Gefäße frei. Magen intakt. Duodenum und Ileum leicht geschwellt. Ileum oberhalb der Klappe hämorrhagisch infiziert, zum Teil nekrotisch. Därme stark aufgetrieben. Eiterige Peritonitis; viel rötlich-gelbe Flüssigkeit. Darminhalt: reichlicher dunkel-rostbrauner Brei, in welchem eine große Menge roter Blutkörperchen mikroskopisch nachweisbar ist.

Parensky, Wiener med. Jahrbücher, 1876.

60-jähr. Frau. Nicht genau angegebene klinische Symptome. Am letzten Tage vor dem Tode war der Bauch leicht aufgetrieben. Der Stuhlgang war ausgeblieben.

Aortenatheromatose. Frischer Milz- und Niereninfarkt. Dünndarmschleimhaut hyperämisch, mit Ekchymosen und Geschwüren versehen.

Dun, cit. Virchow-Hirsch Jahresb., 1888.

39-jahr. Mann. Plötzliche Kolikschmerzen. Einige Tage nachher Diarrhöe, nicht blutig. Erbrechen schwarzer Massen, welches profus und blutig wurde.

Autopsie. Embolie der A. mes. sup., colica dextra, ileocolica und der Gefäße des Dünndarms. Veränderungen an der Mitralklappe. Alte Niereninfarkte. Hämorrhagischer Infarkt des Dünn- und des ensprechenden Dickdarms.

Grawitz, Virchow's Archiv, Bd. 110.

49-jähr. Mann. Schwere Apoplexie. 2 Tage vor dem Tode Erbrechen, welches profus wurde. Sonst keine Symptome.

Autopsie. Stamm der A. m. s. frei. Aeste mit mehr oder weniger festhaftenden Embolis besetzt. Untere Jejunum- und Ileumschlingen infarciert, in einer Ausdehnung von 25 cm gangränös. Mesenterium verdickt, mit einzelnen Hämorrhagien besetzt.

Gerhardt, Würzb. med. Zeitschr., Bd. 4, 1863.

43-jähr. Mann. Embolie der Darmarterien. Gelenkrheumatismus, Syphilis, Endocarditis recens.: Plötzlich unter heftigen Schmerzen erkrankt. Entleerung teerartiger schwarzer Massen. Blutiges Erbrechen. Auch bei tiefem Druck kein Leibschmerz. Tod nach 56 Stunden.

Autopsie. Art. mesent. sup. frei, soweit sie verfolgt werden konnte. Die Inferior bei ihrem Abgang aus der Aorta verstopft. 3 Fuß des Dünndarms oberhalb der Klappe, sowie der ganze Dickdarm bis zum Anus ist blaurot, verdickt, mit festhaftendem Blut und Schleim bedeckt. Der Darminhalt besteht aus teerartigen Massen. Im Rectum frische Blutgerinnsel.

Lothrop, Boston med. and surg. Journ., 1894.

45-jähr. Mann. Dauer 3 Tage, keine sichere Diagnose. Gut genährt, stets gesund gewesen. 2 Tage vor der Aufnahme heftiger Leibschmerz, darauf Nausea und Erbrechen. Beim Eintritt geringe Temperaturerhöhung. Erbrochenes dunkelfarbig, enthielt Blut. Shock. Am nächsten Morgen starker Kollaps, da zu dem Erbrechen noch starke blutige Diarrhöen aufgetreten waren. Pat. wurde sehr anämisch. Weiterer Verfall, am Abend Exitus.

Autopsie. In der Bauchhöhle geringe Menge ziemlich klarer Flüssigkeit. Die chokoladebraunen Dünndarmschlingen, die nicht vollen Glanz mehr besaßen, vom unveränderten Dickdarm wie von einem hellen Rahmen umgeben. Jejunum und Ileum infarciert, ohne scharfe Grenze. Die Mesenterialgefäße thrombosiert. Bei Untersuchung derselben findet sich ein Embolus in der Art. m. s. nahe dem Abgang der Colica media. Daran schlossen sich sekundäre Thromben, die sich in die Aeste erstreckten. 2 alte Milzinfarkte. Herzhypertrophie und Dilatation. Chronische Endocarditis der Mitral- und Aortenklappen. Sonst kein Befund.

Lothrop, ibid.

Moribund eingeliefert. Krankengeschichte unbekannt.

Autopsie. Dasselbe Bild wie bei dem vorhergehenden Falle, nur geringere Ausdehnung der Infarcierung (10 Fuß Ileum). Keine Peritonitis. Embolus in der A. m. s. nahe der Ileocoecalis. Chronische Endocarditis.

Lothrop.

40-jähr. Mann. Unsichere Diagnose. Plötzlicher Beginn vor 3 Tagen: Erst Erbrechen, seit den letzten 24 Stunden Diarrhöe. Spuren von Blut im Erbrochenen und im Stuhl. Schlechter Allgemeinzustand.

Operation. Medianschnitt. Geringe Menge seröser Flüssigkeit in der Bauchhöhle. Alle sichtbaren Dünndarmschlingen dunkelrot und injiziert. Sorgsame Nachforschungen nach Volvulus, Intussusception, Strangulation u. s. w. ohne Resultat. Schluß der Wunde, Tod nach 12 Stunden.

Autopsie. Beginnende Peritonitis. Sonst das Bild ähnlich wie in dem vorigen Falle. Embolus saß an derselben Stelle. Urprung an der Mitralklappe.

Kussmaul, Würzb. med. Zeitschr., 1864.

26-jähr. Mann. Embolie der Art. mes. s. Plötzliche Kolikschmerzen, profuse Darmblutungen, subnormale Temperatur. Später Tympanie. Dauer 36 Stunden.

Autopsie. Am Abgang des letzten Jejunalis ein Embolus, der in die feinsten Arkaden hin Ausläufer sendet. Unteres Jejunum und Ileum dunkelblutig rot, injiziert. In den Platten des Mesenteriums blutige Extravasate. In der Bauchhöhle blutige Flüssigkeit.

Altmann, Virchow's Archiv, Bd. 117.

73-jähr. Frau. Soor und Schluckpneumonie. Keine Symptome von seiten des Abdomens.

Autopsie. Atheromatöse Geschwüre der Art. mes. sup. mit sekundärer Thrombose und Embolie mehrerer Endäste. 1,5 m des unteren

Ileums infarciert und fest nekrotisch. Im Dünndarm viel Gas und schleimig blutige Massen. Im Dickdarm rotbrauner Kot.

Osler, Practice of Medicine, 1893, p. 403, cit. nach Watson.

75-jähr. Frau. Plötzlich heftige Leibschmerzen, nicht lokalisiert. Heftiges Erbrechen und Diarrhöe. Die letztere dauerte aber eine kurze Zeit und war von Obstipation und Auftreibung des Leibes gefolgt.

Autopsie. Embolie der Art. mes. sup. Infarkt des Dünndarms und warzige Herzvegetationen.

Spaeth, Med. Centralbl., 1882, S. 94.

Eine 52-jähr. Frau, die früher mehrfach an Gelenkrheumatismus und einem Herzleiden laborierte, und vor 6 Jahren schon einen apoplektischen Insult gehabt hatte, erkrankte nach dem Genuß einer unangehm scharf schmeckenden Suppe mit Erbrechen, heftigen Magen- und Bauchschmerzen und stürmischen Durchfällen. Schleimige, später wässerige, zuletzt rein blutige Entleerungen. Nach 2 Tagen Exitus. Verdacht auf Vergiftung.

Autopsie. Herzklappenfehler mit Herzhypertrophie. Atrophische Muskatnußleber. Nierenschrumpfung. Erweichungsherd im linken Streifenhügel. Dünndarmschleimhaut 2 m lang dunkelrot gefärbt mit einigen scharf umschriebenen heller gefärbten Inseln. Das Aussehen gleicht dem eines längere Zeit incarcerierten Darmstückes. In der Bauchhöhle einige Eßlöffel blutig gefärbter nicht flockiger Flüssigkeit. Die dunkle Färbung endet 0,5 m über der Bauhin'schen Klappe.

Ein Embolus im Gebiete der Art. mes. sup. wurde nicht gefunden, trotzdem aber angenommen, weil die Vergiftung nicht erwiesen war, ein Herzfehler, eine Embolie im Gehirn und eine erschöpfende Darmblutung bestand.

Köster, Dtsch. med. Wochenschr., 1898.

53-jähr. Frau. Vor 5 Jahren Schlaganfall (rechtsseitige Parese und aphatische Störungen). Vor 5 Wochen ein Anfall von Stuhlverstopfung ohne Erbrechen. Jetzt heftige Bauchschmerzen, denen sie binnen weniger Tage erlag.

Section. In der Bauchhöhle eine mäßige Menge blutiger Flüssigkeit. Der Dünndarm ist 2 m oberhalb der Valv. Bauhini in einer Ausdehnung von 1,6 m stark gerötet, die Serosa zeigt Blutungen und kleine Fibrinauflagerungen. Der Darm ist hier verdickt und etwas morsch, gegen den gesunden blassen Darm nicht ganz scharf abgegrenzt. Der Inhalt ist hier blutig, die Schleimhaut geschwollen und beginnt nekrotisch zu werden. Venen gut sichtbar. In einem Zweige der Art. mes. sup. ein 1 cm langer organisierter Embolus von graublasser Farbe, der sich nach beiden Seiten in ein loses Blutkoagulum von ungefähr je 1 cm Länge fortsetzt. Derselbe adhäriert nicht an der Arterienwand. Mitralstenose, verdickte, sonst glatte Mitralklappen. Uebrige Organe normal.

Moyes, Virchow-Hirsch Jahresb., 1880.

39-jähr. Mann. Plötzliche Leibschmerzen. Leichtes Erbrechen. Am 4. Tage Diarrhöe, die am 5. und 6. stärker wurde. Kein Blut im Stuhl. Das Erbrochene wird am 5. Tage dünnflüssig und blutig. Dauer 6 Tage.

Autopsie. Thrombus in der Art. mes. sup. an der Abgangsstelle der Colica dextra, die auch verstopft ist. Infarkt des untersten Jejunum, des Ileum und des Colon ascend. Abgrenzung an der Flexura hepatica scharf. Darminhalt blutig. Mesenterium der erkrankten Darmstrecke dunkelrot.

Cohn, Klinik der embolischen Gefäßkrankheiten.

71-jähr. Frau. Plötzliche Ohnmacht mit Konvulsionen und Erbrechen. Am nächsten Tage erst wieder bei Bewußtsein. Leib allgemein, namentlich links schmerzhaft.

Autopsie. Art. mes. sup. $2^1/_2$ Zoll hinter ihrem Abgange verstopft. Hyperämie der Dünndarmschleimhaut.

Virchow, Gesammelte Abhandlungen.

40-jähr. Mann. In der Krankengeschichte findet sich nur die Angabe, daß Stuhlretardation beobachtet wurde.

Autopsie. Endocarditis. Parietalthromben des Herzens. Art. mes. sup. $2^1/_2$ Zoll hinter ihrem Ursprung verstopft. Hyperämie und Ekchymosen der betreffenden Dünndarmpartie. Mesenterialdrüsen markig geschwollen. Ziemlich reichliche braunrötliche Flüssigkeit in der Bauchhöhle.

Watson, Med. and surg. Journ, 1894. Fall 16.

61-jähr. Mann. 12 Tage nach Beginn von seniler Gangrän des Fußes plötzliche heftige Kolikschmerzen, nicht lokalisiert. Tags darauf bestanden keine anderweitigen Symptome. Temperatur subnormal.

Autopsie. Embolie der Art. mes. sup. Infarkt des ganzen Dünndarms, am markantesten im obersten Teil des Jejunums. Der Pfropf an der Art. mes. begann 4 cm von der Aorta und erstreckte sich durch die Aeste fast bis zum Darm. Allgemeine Peritonitis. Thrombi in der Aorta. Embolie der Art. femor. Alte und frische Niereninfarkte.

Beckmann, Virchow's Archiv, Bd. 13.

80-jähr. Frau. Keine Notizen über das klinische Verhalten.

An der Abgangsstelle der Ileocoecalis $^3/_4$ cm langer entfärbter Embolus, sehr lose adhärent, sich in die Aeste $^1/_2$ Zoll fortsetzend. Duodenum und Jejunum hyperämisch geschwollen. Ileum dunkelblaurot. Darminhalt: blutige Massen. Allgemeine Arteriosklerose. Ursprung der Embolie nicht nachgewiesen.

Howse, Transactions Pathological Society, London, Vol. 29, 1878, p. 101, cit. Watson.

48-jähr. Frau. 2 Attacken von Leibschmerzen einige Monate vor der jetzigen Erkrankung. Diese begann mit heftigen Schmerzen im rechten Hypochondrium, dauerten aber nur kurze Zeit. Bald darauf erfolgte profuses, nicht blutiges Erbrechen, welches bis zum Tode, 3 Wochen später (?!), anhielt. Auftreibung des Abdomens, war während der Krankheit vorhanden. Die Temperatur stieg von 99° auf 102° F. Gangrän des linken Fußes.

Autopsie. Der Hauptstamm der Art. mes. sup. war total durch einen festen Thrombus verschlossen, welcher rückwärts in die Aorta vorragte. Die Aorta oberhalb war gesund. Ausgedehnte ulcerative Prozesse der Mucosa des untersten Teils des Dünndarmes und des ersten Teils des Colon ascendens. Die Peyer'schen Haufen waren nicht in diesen Prozeß hineinbezogen. Fistulöse Kommunikationen zwischen einigen Darmteilen. Einige Aeste der Art. mes. sup. waren an ihren Endigungen durch Thromben verschlossen.

Watson, Fall 15.

78-jähr. Mann. Chronische Herz- und Nierenkrankheit. Starb ohne irgendwelche Symptome von seiten des Abdomens zu haben. Wurde 3 Tage beobachtet. Wurde bewußtlos ins Hospital gebracht, nachdem er

auf der Straße zusammengebrochen war. Wenige Stunden nachher kam er wieder zu Bewußtsein.

Autopsie. Vollständig abturierender Thrombus der Hauptäste der Art. mes. sup. Hämorrhagische Infarcierung des Dünndarms. 50 cm Ileum oberhalb der Klappe waren dunkelrot mit membranösen Flecken bedeckt. Die Darmwand sehr verdickt. Mucosa hämorrhagisch, zeigt kleine Sprenkel oberflächlicher Nekrose. Hämorrhagische Infarkte der rechten Niere. Hydronephrose links. Chronische interstitielle Nephritis. Chronische Leptomeningitis, Endarteriitis der Gehirngefäße. Akute Endocarditis, chronisches Lungenemphysem.

Cohn, Klinik der embolischen Gefäßkrankheiten.

20-jähr. Mann. Durchfälle. Sonst keine Daten.

Autopsie. Fußgroße Dünndarmschlinge in der Nähe des Coecum infarciert. Der zugehörige Ast der Art. mes. sup. verstopft. Thrombus in der Aorta. Milzinfarkt.

Ponfick, Virchow's Archiv, Bd. 50.

41-jähr. Gärtner. Hohes Fieber, Delirien, wenige Tage nach Aufnahme in diesem Zustande gestorben. In den letzten 2 Tagen allgemeine Empfindlichkeit und Tympanites des Bauches, besondere Schmerzhaftigkeit in der Regio colica dextra. Zeitpunkt der Embolie unbekannt.

Diagnose. Typhus?

In der Bauchhöhle wenig leicht trübe Flüssigkeit, leichte fibrinöse Peritonitis. Im Magen wenig flüssiger Inhalt. Duodenum- und Jejunumschleimhaut ödematös. Duodenum und Jejunum mit dünnflüssigen, schwach gallig gefärbten Speiseresten bedeckt.

Im Ileum in Länge von $^3/_4$ Fuß eine Zahl runder graugelber Körner, die Schleimhaut vorwölbend rosenkranzförmig angeordnet. Bedeckt mit reichlichem graugrünen Brei.

Kein Meteorismus, blutiger Inhalt.

Fibrinöse Pericarditis, verrucöse Aortenendocarditis.

Faber, Dtsch. Arch. f. klin. Med., 1875.

73-jähr. Frau. Keine klinischen Daten. 3 cm vom Abgange der Art. mes. s. in deren Stamm ein $2^1/_2$ cm langer, am Abgange der Colica media festhaftender Pfropf. Die unteren Partien des Dünndarms blaurot gefärbt. Coecumschleimhaut injiziert und ekchymosiert. Im Dünndarm blutige Massen, im Dickdarm Faeces.

Mc. Cartby, cit. bei Elliot u. Frankenhauser.

Am 6. Krankheitstage aufgenommen mit der Diagnose „Ileus". Laparotomie. Durch starke Veränderungen im unteren Teil des Ileum war Perforationsperitonitis eingetreten. Nach 10 Std. Exitus.

Autopsie. Starke Atheromatose der Aorta mit vielen Geschwüren. Thrombose und Embolie mehrerer Aeste der A. m. s.

Putnam, New York med. Record, Vol. 7, p. 208, cit. Watson, Med. and surg. Journ., 1894.

35-jähr. Frau. Von plötzlichen copiösen Diarrhöen befallen. Teerige Stühle. Wenige Tage später hatte sie heftige kolikartige Bauchschmerzen nicht lokalisiert, denen 3 Stunden später Erbrechen folgte, und 2 Tage später Auftreibung des Abdomens. Tod 3 Tage nach dem Auftreten der Schmerzen.

Autopsie. Gangrän der letzten 2 Fuß des Ileum. Das Mesenterium dieses Darmteiles war verdickt und enthielt Blutextravasate. Zahlreiche

harte, rosenkranzartige Knoten wurden im Mesenterium nahe am Darmansatz gefühlt. Die Blutgefäße wurden trotzdem nicht genau untersucht.

Parenski, Wien. med. Jahrb., 1876.

90-jähr. Frau. Unbestimmte klinische Daten.

Autopsie. Im Jejunum (und im Blinddarm) mehrere Falten auf ihrer Höhe geschwollen, Schleimhaut hyperämisch, einzelne kleine Nekrosen. Die zugehörigen Arterien mit Fibringerinnseln gefüllt. Atheromatosis aortae. Niereninfarkte.

Parenski, Wien. med. Jahrb., 1876.

67-jähr. Mann. Kolikschmerzen, Abweichen, bedeutender Meteorismus. Sonst keine diesbezüglichen Angaben.

Autopsie. In einem Ast der Mes. sup. ein 1 Zoll langes Gerinnsel. Eine 8 Zoll lange Dünndarmschlinge dunkelrot, fast ganz nekrotisch. Peritonitis.

Faber, Dtsch. Arch. f. klin. Med., 1876.

82-jähr. Frau. Keine klinischen Daten.

Endocarditis. Erweichungsherde im Gehirn. 14 cm Jejunumschleimhaut mißfarbig, von Luftblasen abgehoben. In dem entsprechenden Teil des Stammes (?) der A. m. s. ein 1 cm langer obturierender Pfropf. Kleine Aeste unterhalb ebenfalls verstopft.

Das der infarcierten Strecke zugehörige Mesenterium sugilliert, mit Luftblasen durchsetzt. Darminhalt unterhalb des Infarktes: graurötliche Massen.

Firkel u. Malvoz, Centralbl. f. klin. Med., No. 13.

60-jähr. Frau. Keine klinischen Daten.

Starke Atheromatose der Art. m. s. und Thromben in derselben. Ebenso in der Aorta. Im Gehirn Erweichungsherde. 4 braungefärbte ringförmige Darminfarkte von 4—20 cm Länge. Allgemeine Peritonitis.

Parenski, Oesterr. med. Jahrb., 1875.

67-jähr. Mann. Quoad abdomen unbestimmte klinische Daten.

Aneurysma der Aorta. Erweichungsherde im Gehirn. 3 hämorrhagische Infarkte, 1 im Jejunum $2^1/_2$ Zoll lang, 2 im Ileum, je 2 Zoll lang. Hier Peritonitis circumscripta. Auf der Innenfläche des Darmes an diesen Stellen ringförmige Geschwüre. Grenzen der Infarkte gut begrenzt.

Hahn, Diss. München, 1889, cit. Watson.

56-jähr. Mann. Plötzlich von Erbrechen befallen, darauf von heftigen Schmerzen im Epigastrium, die bis zum Tode andauerten. Bauchdecken weich. Herz- und Nierenkrankheit. Tod am selben Tage.

Autopsie. Embolie der A. m. s.

Hieran möchte ich 6 Fälle von Thrombose resp. Embolie der Art. mes. inf. reihen, auf die ich später ebenfalls Bezug nehme.

Jürgens, Münch. med. Wochenschr., 1895.

27-jähr. Mann mit Herzfehler. Diagnose. Embolie der Aorta abdominalis.

Vor 18 Tagen plötzliche Lähmung beider Beine, Schmerzen in denselben. Obstipation. Allmähliche Besserung. Jetzt Herzschwäche, Schmerzen im Abdomen, bald darauf vollkommene Paraplegie beider Beine. In

2 Stunden starke Auftreibung des Leibes, Erbrechen blutig-roten Mageninhaltes. Kollaps, am selben Tage Exitus.

Autopsie. Stenosis et insuff. valv. mitralis. Thromben im l. Herzohr. Embolie der Bauchaorta, die A. m. inf. mit verlegend und, wie J. nachträglich annahm, aber nicht untersucht hat, auch die Superior. Im Abdomen wenig, nicht ganz klare, blutige Flüssigkeit. Peritoneum ganz glatt, aber auffallend dunkel, rötlich-violett. Dünndarmserosa livid, deutliche Gefäßzeichnung, mit Petechien mehrfach besetzt. Die Schleimhaut, besonders des Ileums, von tiefdunkel-cyanotischer Farbe. Die submucösen Gewebe durch seröse Durchtränkung verdickt. Dieselben Veränderungen auch im Dickdarm. Im Magen schmutzig blutig gefärbte Flüssigkeit, ebenso im Dünndarm.

Hegar, Virchow's Arch., Bd. 48.

51-jähr. Frau. Diagnose. Embolie der A. m. i.

Vor längerer Zeit Myomotomie. Plötzlich Kolikschmerzen und Durchfälle, die anfangs kotig und breiig waren. Später wurden die Stühle teerartig und übelriechend; sie waren nicht sehr reichlich. In den letzten Tagen ließen die Darmerscheinungen nach. Am 10. Tage Tod an Lungenembolie.

Autopsie. In der A. m. i. an ihrem Ursprung ein fest haftendes, in die Aorta hineinragendes Gerinnsel. Schleimhaut des Colon descendens gerötet, etwas gelockert, mit verschieden großen blutigen Suffusionen versehen. Darminhalt nicht blutig.

Gerhardt, Würzb. med. Zeischr., Bd. 4, 1863 (s. den oben citierten Fall).

Pinner, Naturforscherversammlung 1889.

50-jähr. Mann. Plötzliche Diarrhöen. Diese hörten nach kurzer Zeit auf. Am 3. Tage Tenesmus mit geringem Abgang flüssigen Blutes. Gleichzeitig mit den Durchfällen trat Erbrechen auf, welches fortbestehen blieb und nach jeder Nahrungsaufnahme erfolgte. Am 3. Tage Kollaps und Temperaturabfall. Am 5. Tage Exitus.

Autopsie. Thrombose der Art. m. inf. (?) an der Abgangsstelle der Aorta. Besonders das Coecum, weniger die Flexura hepatica und lienalis hämorrhagisch infarciert und nekrotisch. Rectum und Flexura sigmoidea frei.

Adénot, Rev. de méd., 1890.

63-jähr. Frau. Vor 15 Tagen Operation einer eingeklemmten Hernie. Schnelle Besserung. Indessen schloß sich die Operationswunde nicht ganz und bedeckte sich mit einem grauen Belag. 2 Tage später zeigte Pat. ein verfallenes Aussehen und bekam plötzlich Diarrhöen, die jeder Therapie spotteten. Tod nach weiteren 5 Tagen, ohne daß die Diarrhöen blutig geworden wären.

Autopsie. In der Bauchhöhle etwas übelriechende schwärzliche Flüssigkeit. Das Colon descendens in seinen unteren Zweidritteln schwarz, gangränös, z. T. fast unkenntlich, von großen Perforationen durchsetzt. An der Anfangsstelle der A. m. inf. eine Kotplatte, die das Lumen fast vollkommen verlegte. Atheromatose der Aorta thoracica und abdominalis.

Elliot, Ann. of. Surg., 1895.

70-jähr. Mann. Diagnose. Darmverschluß durch Krebs, wahrscheinlich des Colon descendens.

3 Tage vor dem Eintritt dumpfer Schmerz im Epigastrium, der allmählich stärker wurde. Zur Zeit des Eintrittes war er paroxysmenartig.

Am selben Tage hatte er Stuhl. Abdomen ausgedehnt, das Colon transversum hob sich deutlich ab. Arterien atheromatös. Am nächsten Tage Nausea, aber kein Erbrechen. Bei Versuchen zu Stuhl zu gehen, entleerten sich nur 3—4 spärliche flüssige Dejektionen, die Blut, aber wenig Fäkalien enthielten. Am 6. Tage der Krankheit Laparotomie: In der Bauchhöhle freies Gas und fäkale Flüssigkeit. Colon transversum sehr aufgetrieben, dunkel. Auswaschung der Bauchhöhle, Eröffnung des Colon descendens und Vernähung desselben in die Bauchwunde. Pat. wurde durch die Operation sehr erleichert, starb aber nach einigen Tagen unter zunehmender Schwäche.

Autopsie. Keine Obstruktion des Darmes vorhanden. Aber 3 bis 4 Zoll des Colon descendens waren gangränös und durchlöchert. Peritonitis universalis. Thrombose der Art. mes. inf. durch chronische Endarteriitis.

Zum Schluß citiere ich noch 6 Fälle von Thrombose oder Embolie der Art. mes. sup., die nicht tödlich verlaufen sind:

Finlayson, cit. Virchow-Hirsch Jahresber., 1888.

48-jähr. Frau. Diagnose. Embolie der A. mes. sup. (geheilt).

Aortenklappenfehler. 1 Jahr vorher Hemiplegie. Heftige Schmerzen in einem Arm (Embolie der A. brach.), 8 Stunden nachher heftige Kolikschmerzen und reichliche Darmblutung. Später Spannung des Abdomens, wie bei Peritonitis.

Moos, Virchow's Arch., Bd. 41, p. 58.

19-jähr. Student. Diagnose. Embolie der Art. mesent. sup. und inf.

Akuter Gelenkrheumatismus. Frische Endocarditis. Ekchymosen in der Brusthaut (von Embolien herrührend), Embolia centralis retinae, der Poplitea sinistra. Kolikschmerzen Mehrfache reichiche Entleerungen von erst teerartigem, dann hellem Blute, 12 Stunden nach dem Auftreten der Kolikschmerzen. Um dieselbe Zeit Erbrechen grünlicher Flüssigkeit. Einmal wurde, gleichzeitig mit den Kolikschmerzen, Tympanie beobachtet. Dabei keine Druckempfindlichkeit. Temperaturabfall. Dauer der Krankheit: Die Darmblutungen erfolgten in mehreren Anfällen, welche über mehrere Wochen verteilt waren.

Cohn, Klinik der embolischen Gefäßkrankheiten.

45-jähr. Frau. Mitralinsufficienz. Durchfälle. Längs des Colon transversum harte Knoten, die nach der Diarrhöe schwanden. Später Tod an Bronchitis.

Autopsie. Das Colon transversum zeigt eine schiefergraue Färbung und zahlreiche ockergelbe Reste früherer Hämorrhagien. Der Ramus colicus ist verstopft.

Karcher, Virchow-Hirsch's Jahresbericht, Bd. 2, 1897, p. 180.

Karcher, O. A., Fall von Embolie der A. m. s. Schweizer Korresp.-Bl., No. 18.

Diagnose. Embolie der A. m. s.

Schwerer Herzfehler mit prädominierender Mitralstenose. Direkt nachweisbar war eine Embolie der Poplitea. Es war reichliche Darmblutung aufgetreten, die weder aus einer Erkrankung der Darmhäute, noch aus einer Behinderung der Pfortadercirkulation erklärt werden konnte, es war Kollaps mit niedriger Körpertemperatur eingetreten, Schmerzen im Unter-

leib, die kolikartig und sehr heftig waren, plötzlich einsetzten und links etwas unterhalb des Nabels lokalisiert wurden. Es fehlen andauernde Spannung und tympanitische Auftreibung, Bildung von Exsudat und durch Palpation feststellbare Blutsäcke im Mesenterium. Auffallend war, daß Pat. die völlig obturierende Embolie der A. m. s., die durch die Sektion bestätigt wurde, noch fast 2 Monate überlebte.

Virchow, Gesammelte Abhandlungen.

Anamnese in Bezug auf die Verstopfung der Mesenterica belanglos. Endocarditis valvulae mitralis et aortae. Die A. mes. sup. ist in einen festen Strang verwandelt. Am Darm finden sich keinerlei Veränderungen.

Chiene, John, bei Watson.

65-jähr. Frau. Leiche aus dem Präpariersaal. Die Gefäße wurden von der Femoralis injiziert. Aeste der Coeliaca und Mesenterica wurden durch die Injektion angefüllt, ihre Stämme aber waren durch eine alte Embolie resp. Thrombose verschlossen. Aneurysma der unteren Aorta abdominalis, von dessen Wand die Mesenterica entsprang. Stamm der Coeliaca in einen harten Strang verwandelt. Ebenso beide Mesentericae obliteriert. Die Blutzufuhr wurde durch die Haemorrhoidalis sup., die Colica media und sinistra vermittelt. Die extra- und retroperitonealen Plexus der gewöhnlich kleinen Arterien waren kolossal erweitert und dienten zur Verbindung zwischen den Iliacae internae und den Mesentericae.

Wenn wir zunächst in unseren 3 Fällen nach den Kussmaul'schen Regeln noch in vivo Anhaltspunkte für die Ursache des Verschlusses der Darmarterien suchen, so müssen wir uns darüber klar sein, daß dieser Forderung im allgemeinen schwer zu genügen ist, zumal da ein Verschluß nicht nur durch Embolie, sondern auch durch Thrombose auf der Basis der gewöhnlichen Arteriosklerose sowohl, als auch einer ganz circumskripten und „gitterförmigen" Endarteriitis beobachtet worden ist. Von diesem Standpunkte war es im 2. Falle (Schütze) leicht möglich, der Forderung nachzukommen, weil dort wegen des Herzfehlers der Gedanke an embolische Vorgänge ziemlich nahe lag. Im 3. Falle (M. T.) war das aber unmöglich, da ja eine Atheromatose der Aorta, falls nicht gerade ein Aneurysma vorliegt, undiagnostizierbar ist. Anderweitige Embolien, deren Nachweis für die in Frage stehende Diagnose selbstverständlich sehr erwünscht ist, waren nur im 2. Falle (Schütze) vorhanden, wo sich ein frischer Milzinfarkt fand, der indes keine klinischen Symptome gemacht hat. Im 3. Falle (M. T.) zeigten sich anderweitige Spuren erfolgter Embolie nicht einmal auf dem Sektionstisch.

Eine erschöpfende Darmblutung, ein Symptom, auf welches Oppolzer, Gerhardt, Kussmaul u. a. das meiste Gewicht legten, vermissen wir in allen 3 Fällen. Im 1. (Garke) wurden zwar blutige Stühle entleert, aber nicht in erheblicher Menge. Im 2. (Schütze) waren die Stuhlentleerungen von normaler Beschaffenheit. Im 3. Falle (M. T.) kann das Fehlen dieses Symptoms allerdings nicht als

strikt erwiesen angesehen werden, da der Kranke die nächtlich erfolgten Stühle nicht betrachtet hat.

Ueberhaupt stellt sich die Häufigkeit blutiger Stuhlentleerungen bei Betrachtung größerer Zahlenreihen erheblich seltener, als man nach den älteren Angaben schließen möchte. In 45 der oben angeführten Fälle, in welchen die Krankengeschichten wenn auch oft spärliche Angaben über die uns interessierenden Punkte enthalten, finden wir nur 16 mal die Notiz, daß die Stühle mehr oder minder blutig waren, 7 mal wurden sie ausdrücklich als nicht blutig bezeichnet, in den übrigen existiercn über diesen Punkt überhaupt keine Notizen, oder die Berichte sind nicht eingehend genug, um berücksichtigt werden zu können. Trotzdem hat wohl in allen diesen Fällen eine Blutung ins Darminnere stattgefunden, wie aus den Beschreibungen des Darminhaltes in den Sektionsberichten — soweit diesem Umstand überhaupt Aufmerksamkeit geschenkt worden ist — hervorgeht. Hier kann eben, schon ehe die Blutung zu Tage treten konnte, bevor also die in den unteren Darmabschnitten angehäuften Kotmassen entleert wurden, der Tod inzwischen eingetreten sein. Die Stühle sind meist diarrhoischer Natur, oft stark bluthaltig, ja manchmal aus fast reinem Blut bestehend, und zeichnen sich mitunter durch einen aashaften Geruch aus. Oft jedoch bieten sie nichts Abnormes, wie auch unser 2. Fall (Schütze) beweist. In einer Reihe von Fällen, die uns weiter unten beschäftigen werden, steht während des größten Teils der Erkrankung, im Gegensatz zur gewöhnlichen Regel, vollständige Obstipation im Vordergrund der Erscheinungen.

Auch Elliot, der 20, und Watson, der 27 Fälle kannte, fanden blutigen Stuhl nur 13 resp. 7 mal verzeichnet. Man kann also aus diesen Angaben erkennen, daß die Diagnose einer Embolie im Gekröse nur in einem Bruchteil der Fälle möglich sein wird, da das Symptom, das nach der Ansicht aller Autoren das wesentlichste ist, nämlich die Darmblutungen, durchaus nicht konstant beim Lebenden beobachtet wird. —

Temperaturabfall wurde, da ein erheblicherer Blutverlust fehlte, in unseren 3 Fällen vermißt. Positive Angaben hierüber habe ich nur in 11 Fällen gefunden. Uebrigens kann man den Temperaturabfall in vielen Fällen auch auf Rechnung des Kollapses setzen, der fast überall, auch wenn keine erschöpfende Darmblutung vermerkt wurde, hervortrat.

Auch die von B. Cohn beschriebenen großen Bluttumoren des Mesenteriums, welche sogar durch die Bauchdecken fühlbar gewesen sein sollen, wurden nur einmal von Munro beobachtet.

„Schließlich", sagt Kussmaul (l. c.), „tritt Spannung und tympanitische Auftreibung ein und wird Exsudat in der Bauchhöhle nachweisbar." Gerade der Umstand aber, daß Peritonitis und Darmlähmung, diese sonst bei der Embolie nur terminal auftretenden Symptome, hier

längere Zeit beobachtet werden konnten, sowie das überaus starke Hervortreten der Darmparalyse machten unsere letzten beiden Fälle, insbesondere Fall 2, besonders lehrreich.

Was zunächst die Peritonitis betrifft, so ist deren Erscheinen nach einer Embolie ja nicht wunderbar, denn gerade die Veränderungen, die bei einer Inkarceration nach E. Grawitz und Tietze die Gefahr einer Peritonitis heraufbeschwören, sind ja bei der Embolie in noch höherem Grade vorhanden, als bei der Inkarceration, nämlich: ödematös-blutige Durchtränkung der ganzen Darmwand, vorzüglich der Mucosa, ein sehr rasches Morschwerden der letzteren und zahlreiche, infolgedessen auftretende Substanzverluste. Alles dies giebt Gelegenheit zu einer „phlegmonösen" oder richtiger serösblutigen Durchtränkung der ganzen Darmwand und öffnet den Bakterien Thür und Thor auf ihrem Wege zur Serosa und in die Bauchhöhle. Trotzdem also die Gefahr der Peritonitis eine enorme war, sehen wir sie doch im 2. Falle (Schütze) unter einer relativ günstigen Form verlaufen, bei welcher das Allgemeinbefinden wenigstens anfänglich nicht übermäßig mitgenommen, und auch die Mobilität des Darmes — von der infarcierten Strecke natürlich abgesehen — nicht gestört wurde. Am 5. Tage nach der Embolie vermag der abführende Darm einen Stuhl zu entleeren, und der zuführende bekundet wenigstens funktionell seine Unversehrtheit noch am 9. durch eine überall, außer im Bereich der „toten" Stelle, sichtbare Peristaltik. Es war das wohl nur möglich, weil sich die Peritonitis trotz der großen Fläche, von der aus sie die ganze Bauchhöhle befallen konnte, durch bald eingetretene peritoneale Verklebungen zunächst begrenzte. Wahrscheinlich durch einen schon vor dem Ausbruch der Peritonitis bestehenden Stillstand des infarcierten Darms begünstigt, hatten sich zwischen und auf diesen Schlingen schützende Verklebungen und Beschläge gebildet, welche das übrige Peritoneum längere Zeit vor einer Infektion bewahrten. Auch durch ihr spätes Auftreten bekundete die Peritonitis bis zu einem gewissen Grade ihre Gutartigkeit. Denn erst am 6. Tage, nachdem bis dahin nur anfallsweise Leibschmerzen bestanden hatten, stellte sich als erstes charakteristisches Symptom eine im wesentlichen lokale Druckempfindlichkeit im Hypogastrium ein.

Anders scheinen sich die Verhältnisse im 3. Falle gestaltet zu haben, wo es klinisch den Eindruck machte, daß die Peritonitis bald diffus wurde, indem sie bald allgemeine Druckempfindlichkeit des Abdomens herbeiführte und den Darm in seiner ganzen Ausdehnung lahm legte. Denn peristaltische Bewegungen wurden nie bemerkt, womit allerdings deren thatsächliches Fehlen im Hinblick auf die Erschwerung der Beobachtung durch dicke Bauchdecken nicht erwiesen ist. Dieser Fall ist indessen wegen der konkurrierenden Perityphlitis nicht ganz maßgebend.

Auch in den von den übrigen Autoren beobachteten Fällen wurde beginnende Peritonitis, Tympanie und Meteorismus nicht selten beobachtet. Ein stärkeres Auftreten von Symptomen aber, die von einem Aussetzen der Darmthätigkeit zeugen, die eine Verlangsamung, ja einen vollständigen Stillstand des Kotlaufes zur Folge haben, und sich sogar noch mit Kotbrechen vereinigen, also ein vollständiger Ileus paralyticus ist selten, von den älteren Autoren überhaupt nicht beschrieben. CATTANI teilt 1883 den ersten in dieser Richtung interessanten Fall mit. In den Lehrbüchern, die mir zugänglich waren (v. PITHA-BILLROTH, EULENBURG's Realencyklopädie, EICHHORST, v. ZIEMSSEN, ROSENHEIM, Krankheiten des Verdauungstraktus, u. a.), fand ich dieses Vorkommnis überhaupt nicht erwähnt. Nur bei TILLMANNS und bei ED. KAUFMANN findet sich hierüber eine kurze Notiz. In größeren Arbeiten über Ileus ist der thrombotisch-embolische nur bei MURPHY, und auch da nur sehr flüchtig erwähnt. NOTHNAGEL erst, der in seinem Handbuch der Embolie der Darmarterien eine Besprechung widmet, beschreibt erst neben dem früher dargestellten Krankheitsbilde auch den Ileus als Folge des Verschlusses der Arterien. Indessen ist auch ihm nur der ED. KAUFMANNsche Fall bekannt, sowie eine eigene Beobachtung, die er jedoch nicht genauer mitteilt, und er hebt deshalb die große Seltenheit dieses Vorkommnisses hervor.

Interessant ist es, daß der Ileus paralyticus nach thrombotisch-embolischen Vorgängen bei Pferden ungleich häufiger beobachtet wird. Embolische Prozesse im Darm sind bei diesen überhaupt keine Seltenheiten, da besonders ältere Tiere in ca. 94 Proz. der Fälle an Aneurysmen der vorderen Gekrösearterie (Art. mes. sup.) leiden. An dieser Krankheit ist ein Palissadenwurm (Strongylus armatus) schuld, der aus dem Darm in die Gefäßwandungen, mit besonderer Vorliebe in die der Eingeweidearterien wandert, und dort durch die Schädigung der Wandung zur Bildung der jedem Tierarzt bekannten „Wurmaneurysmen" führt, welche natürlich Gelegenheit zu Darmembolien geben können. Von BOLLINGER wird ein großer Teil der Koliken der Pferde auf einen thrombotisch-embolischen Ursprung zurückgeführt, und nach ihm ist es eher die Regel, daß eine Embolie unter den Symptomen einer „Kolik", d. h. unter Leibschmerzen, Meteorismus und mehr oder minder stark ausgeprägter Stuhlverhaltung, als unter Durchfällen verläuft.

Im Hinblick auf die Seltenheit des Ileus nach Infarcierung des Darms auf Grund des Arterienverschlusses ist es vielleicht angebracht, hier noch einige Mitteilungen heranzuziehen, in welchen im Anschluß an verwandte Zustände Ileus beschrieben wurde. Man findet vereinzelt solche Angaben bei Pfortaderthrombose mit sekundärer Beteiligung der Venenstämme im Mesenterium, sowie bei primärer Thrombose der Mesenterialvenen. Diese Fälle haben für uns ein um so größeres Interesse, als bei ihnen dieselben anatomischen Veränderungen in der

Darmwand beobachtet werden, wie nach der Embolie: zuerst Oedem, blutige Infarcierung, Zerstörung der Mucosa und später Peritonitis und Gangrän der ganzen Darmwand.

Der typische Verlauf einer schnell sich ausbildenden Pfortaderthrombose ist allerdings nicht der in den folgenden Fällen geschilderte. Gewöhnlich machen sich, wenn nicht innerhalb kürzester Zeit der Tod eintritt, neben den Erscheinungen, die wir bisher als charakteristisch für die Embolie der Art. mes. sup. kennen gelernt haben, noch Symptome geltend, die mehr an eine Lebercirrhose erinnern: Blutbrechen und Ascites. Der Verlauf ist stets rapid. Von solchen Fällen, wie sie in größerer Anzahl von BORRMANN zusammengestellt sind, sehe ich deshalb gänzlich ab und beschränke mich nur auf die, welche mehr oder minder als Ileus imponierten.

Die Thrombose der Mesenterialvenen allein ähnelt dagegen klinisch dem Arterienverschluß, wie ein Ei dem anderen, der beste Beleg hierfür ist der in der später folgenden Zusammenstellung an zweiter Stelle angeführte Fall von EISENLOHR, in welchem die klinische Diagnose auf Embolie der Art. mes. sup. lautete und den ich aus diesem Grunde ausführlich citiere. Die anderen Venenthrombosen ohne Ileus, deren ich bei der großen Seltenheit im ganzen nur 6—8 kenne, führe ich nicht an, weil sie nur Bekanntes wiederholen würden.

Als ätiologische Momente für die central beginnenden Thrombosen dieser Gefäßgebiete kommen Lebercirrhose, Syphilis, alte entzündliche Prozesse in der Leberpforte, Kachexien (Malaria) und Marasmus in Betracht.

Schwieriger ist es, für die Fälle peripher entspringender Thrombose eine Aetiologie festzustellen. Im allgemeinen beschuldigt man mykotische Prozesse, die sich auf Grund chronischer Enteritiden in den Venenwandungen ausbilden sollen. Aber KÖSTER giebt selbst zu, daß man hierfür nicht immer hat Beweise aufbringen können. Auch muß man entgegenhalten, daß bei ausgedehnten Ulcerationen im Darm, z. B. bei Typhus, wo doch der Gedanke an eine Verschleppung der Bakterien in die Venenwandung naheliegt, zwar an allen anderen Orten Thrombosen gefunden werden, nicht aber im Mesenterium.

Wunder nehmen muß auch der Umstand, daß in solchen Fällen die Darmwand so schwer geschädigt wird. Bei jeder eingeklemmten Hernie entwickeln sich, wie z. B. TIETZE (l. c.) beschreibt, reichliche Venenthrombosen, und doch machen diese nach erfolgter Reposition im großen und ganzen keine Erscheinungen mehr. Offenbar müssen zu dem Zustandekommen erheblicher motorischer Darmstörungen noch andere Umstände mitwirken. Vielleicht spielen Schädigungen der Muscularis, welche durch die oft längere Zeit voraufgehenden Enteritiden (Fall EISENLOHR, DELATOUR) herbeigeführt werden, eine gewisse Rolle. Eine Stütze könnte diese Hypothese durch ein von MARAGLIANO

beschriebenes Krankheitsbild gewinnen, welches durch eine eigentümliche, in ihren späteren Stadien erst durch Ulcerationen mit Neigung zur Darmperforation ausgezeichnete Enteritis zustande kommt. MARAGLIANO betont, daß die Diagnose Enteritis meist deshalb nicht gestellt wird, weil von Anfang an das Symptomenbild des Ileus einen anderen Gedanken gar nicht aufkommen läßt.

Nach einfacher Unterbindung größerer Venenstämme erfolgt jedenfalls keine Darmgangrän, wie ein Fall von ROBSON, den ich deshalb an die Spitze stelle, beweist.

Fälle von Verschluß der Darmvenen:

ROBSON, Centralbl. f. Chir., 1897, p. 1296.

20-jähr. Mechaniker, dem eine stumpfe Feile mit großer Gewalt ins Abdomen flog. Bei Aufnahme Zeichen stärkerer innerer Blutung und schwerer Kollaps. Leberdämpfung erhalten. Sofort Laparotomie. In der Bauchhöhle und dem kleinen Becken schwarzes flüssiges Blut. Am Dünndarm blutige Suffusion unter dem Peritoneum. Herkunft der Blutung aus dem durch das Feilenende verletzten Stamm der Vena mes. sup. Unterbindung der durchtrennten Venenstümpfe. Gazetampon nach Auswaschung des Peritoneums mit warmer Borlösung. Bauchnaht. Transfusion von 1 l NaCl. Heilung.

EISENLOHR, Bericht aus den Hamburger Staatskrankenanstalten, 1890, p. 76.

Mann mit Aortenaneurysma, der seit Anfang März an Durchfällen litt. Am 30. März mehrfache Anfälle heftiger kolikartiger Schmerzen. Die bis dahin einfach diarrhöischen Stuhlentleerungen wurden in der Nacht vom 30./31. März ungemein frequent und stark blutig. 31. März Abdomen unterhalb des Nabels meteoristisch aufgetrieben, enorm schmerzhaft. Puls klein. Den Tag über häufiges Erbrechen säuerlicher Massen von Chokoladefarbe. Nur geringe Quantitäten blutiger Stuhlentleerungen.

Klinische Diagnose. Embolie der Art. mes. sup.

Sektion. Aneurysma und Atheromatosis aortae. Lungenödem. Milzinfarkte. Muskatnußleber. Die vorliegenden Därme aufgetrieben. Der Peritonealüberzug der gesamten Därme braunrot verfärbt, die Darmschlingen durch fibrinöses Exsudat leicht miteinander verklebt. Flexur und ein Teil des Colon descendens sind mißfarbig, von gangränösem Aussehen. Art. mes. sup. und inf. frei von Gerinnseln. In den Mesenterialvenen der gangränösen Partie sitzen konsistente, schwarzrot gefärbte Thromben, leicht adhärent, die einerseits zu einem stärkeren Ast der Vena mes. inf., andererseits in mehrere am Darm sich verteilende Aeste reichen. Ebenso finden sich im ganzen Verbreitungsgebiete durch schwarzrote Thromben verschlossene Venen im Mesenterium eines Abschnittes des Ileum. Die Schleimhaut verschiedener größerer Abschnitte des Jejunum, Ileum, Colon stark infiltriert, weißgelb verfärbt mit oberflächlichen, nirgends abgestoßenen Schorfen. Stärker ist die Nekrose der Mucosa in der Flexur, wo die Mucosa gelockert ist und flottiert. Nirgends eine Spur von Achsendrehung, Einklemmung.

DELATOUR, Annals of Surgery, 1895, Januar.

31-jähr. Pat. Seit dem 4. Lebensjahr Milzschwellung ohne Beschwerden. Seit Juli 1893 öfter Haematemesis. 1894, weil Pat. die Wiederkehr der Hämorrhagien fürchtete, wegen zunehmender Anämie bei fehlender leu-

kämischer Blutbeschaffenheit Exstirpation der um ihren Hilus torquierten Milz. 2 Tage nachher Pneum. dextr., dann sin. Trotzdem glatter Verlauf quoad operationem. Auffällig war ein anhaltender Durchfall. Am 23. Tage nach der Operation plötzlich Leibschmerzen, heftiges Erbrechen, ansteigende Temperatur, abends beginnender Meteorismus, Kollaps mit tödlichem Ausgang am 24. Tage.

Sektion. $^3/_4$ l blutiger Flüssigkeit in der Bauchhöhle. Ganzes mittleres Drittel des Dünndarms schwarzrot, wie akut stranguliert. Keine Spur von Peritonitis. Stumpfligaturen noch an Ort und Stelle. Milzvenenwurzeln mit harten Thromben erfüllt, die sich, weicher werdend, bis zur Wurzel der Vena mes. sup. fortsetzen und deren Mündung sowie die der inf. verlegen.

Elliot, Annals of Surgery, 1895.

25-jähr. Mann hatte sich vor 10 Monaten einen Leistenbruch eingeklemmt; derselbe wurde reponiert, machte aber, besonders in den letzten 14 Tagen, oft Leibschmerzen. Beim Ballspiel verspürte er einen plötzlichen Schmerz im Leibe. Dann bekam er Erbrechen und wurde am Tage darauf aufgenommen.

Befund. Ganzer Leib schmerzhaft, Kolikanfälle, kein Meteorismus. In der Cöcalgegend eine wurstförmige Geschwulst.

Operation. Aus der Bauchhöhle entleeren sich große Mengen blutiger Flüssigkeit. Es fallen einige dunkelschwarz-rote, leicht brandig riechende Schlingen hervor. Die (inneren) Bruchpforten sind frei, nirgends sieht man eine Achsendrehung. Gekröse von normaler Länge, die Gefäße desselben sind derb und scheinbar thrombosiert, die Mesenterialdrüsen geschwollen. Resektion von 48 Zoll Darm, der leer und auch nicht gebläht war, dessen Adern nur schwach bluteten. Einnähung in die Wunde wegen zunehmenden Kollapses. Nach 14 Tagen Wiedervereinigung der Darmenden, da Pat. in der Ernährung stark zurückging. Heilung.

Die Venen des resecierten Stückes waren thrombosiert.

Kendal Franks, cit. nach Elliot.

Ein Pat. mit kariösen Venen und Ulcus cruris hatte Symptome von akuter intestinaler Verstopfung. Weder Faeces noch Flatus gingen ab. Bei der Operation wurde ein Volvulus einer Dünndarmschlinge gefunden. Dieselbe war gangränös. Ihr Mesenterium war dick und ödematös, und alle Venen thrombosiert. „Sie fühlten sich wie Stränge an, die durch das Mesenterium laufen und waren augenscheinlich nicht das Resultat einer frischen Erkrankung.“ 16 Zoll Darm wurden reseciert. Unmittelbare Naht. Tod nach 2 Tagen.

Autopsie. Ein Teil des Darms unter der Nahtlinie war gangränös geworden. Die zugehörigen Venen und die V. postae durch alte Pfröpfe verstopft. K. Franks spricht den Volvulus als das Sekundäre an.

Frankenhäuser, St. Petersb. med. Wochenschr., 1894.

23-jähr. Patientin. In den letzten beiden Wochen Leibschmerzen, Stuhlträgheit. Seit 4 Tagen kein Stuhl mehr. Heftige Schmerzen in der Oberbauchgegend. Starke Druckempfindlichkeit und Auftreibung des Abdomens, besonders in dessen oberen Partien. Heftiges Erbrechen, welches einmal fäkal gerochen haben soll. Unter zunehmender Schwäche Exitus.

Diagnose. Hochsitzender Dünndarmverschluß.

Autopsie. Pfortaderthrombose auf Grund einer alten Periphlebitis und Phlebitis portalis; die Thrombose setzt sich in die Vena mes. sup. fort. Mehr als 1 m Dünndarm infarciert.

Köster, Dtsch. med. Wochenschr., 1898.

31-jähr. Kupferschmied. Vor einigen Jahren Diarrhöen. Plötzlich heftige Leibschmerzen, heftiges Erbrechen, Singultus. Per anum gingen nur geringe Mengen blutfarbener Flüssigkeit ab, aber keine Faeces oder Flatus. Bei der bald vorgenommenen Laparotomie fand sich ein großer Teil des Darms gangränös.

Autopsie. Trübe, übelriechende Flüssigkeit in der Bauchhöhle. Därme stark aufgetrieben, nirgends ein mechanisches Hindernis zu entdecken. Colon descendens und Flexura sigmoidea gangränös. Vena mes. inf. und ihre Zweige thrombosiert.

Dreyfous, citiert nach Johst, Inaug.-Diss. Königsberg 1894.

49-jähr. Frau mit syphilitischer Lebercirrhose und Ascites. Plötzlich Blutbrechen, heftige Schmerzen im Abdomen. Der Stuhl sistierte. Am 2. Tage Exitus im Kollaps.

Sektion. 25 cm unter dem Duodenum eine 1 m lange Jejunumstrecke dunkelrot, mit noch flüssigem Blut infiltriert. Die betreffenden Mesenterialvenen thrombosiert.

Dreyfous, citiert nach Johst.

52-jähr. Mann, seit längerer Zeit Lebercirrhose und Ascites. Plötzlich heftige Schmerzen im Leibe, Atemnot, galliges Erbrechen. Blut wurde nie erbrochen. Am 3. Tage Exitus, ohne daß Stuhl erzielt war.

Sektion. Eine Strecke von 80 cm Darm blutig imbibiert, sie gleicht dem Aussehen einer incarcerierten Hernie, die Peritonealoberfläche mit bläschenförmigen, nur von Blutungen herrührenden Erhebungen besetzt. Keine Peritonitis. Grenzen des Infarktes scharf abgesetzt. Darminhalt: schwarzes Blut. Oedem des Mesenteriums. Dicke 3 cm. Die zu dem erkrankten Darmabschnitt gehörigen Venen bis zur Teilungsstelle der Mesent. sup. hart, thrombosiert.

Pilliet, Progrès médical, 1890, No. 25.

72-jähr. kräftiger Mann. Plötzlich heftiger Schmerz im Unterleib. Wenige Stunden darauf blähte sich der Leib auf, und es traten Uebelkeit und Erbrechen ein. Am nächsten Tage sehr gespannter und schmerzhafter Leib, Stuhl sistiert reichliches Erbrechen kaffeesatzartiger Massen. In der Nacht Exitus.

Sektion. Darmschlingen aufgetrieben. Eine 40 cm lange Dünndarmschlinge ist mäßig erweitert, dunkelrot gefärbt, bedeckt mit äußerst dünnen Membranen. An keiner anderen Stelle besteht Peritonitis. Mesenterium breit, hart, mit Blutungen durchsetzt. Die Venen erweitert, mit roten festsitzenden Gerinnseln erfüllt.

Sachs, Dtsch. med. Wochenschr., 1892, p. 445.

32-jähr. Brauer, Potator. Seit langer Zeit Schmerzen im Leibe. Plötzlich reißende Schmerzen und Blutungen. Stark aufgetriebenes Abdomen, welches meist gedämpft und stark gespannt ist. Kein Stuhlgang. Fäkales Erbrechen. Bei der Laparotomie entleert sich reichliche, fäkal riechende Flüssigkeit aus dem Abdomen. Die vorliegenden Dünndarmschlingen schwarzblau. Bald nach der Operation Exitus.

Autopsie. Fast der ganze Dünndarm schwarz gefärbt, im Magen reichlich rötliche Flüssigkeit. Der Hauptstamm der V. portae durch ein

dickes dunkelrotes Gerinnsel ausgefüllt, das sich in die V. mes. sup. fortsetzt.

Wodurch erklärt sich nun der diametrale Gegensatz, in dem die beiden Haupttypen der Krankheit zu einander stehen, das eine Mal das Hervortreten der stürmischen Diarrhöen, das andere Mal die vollständige Aufhebung der Kotpassage?

Zunächst kann man bei den Fällen von Arterienverschluß feststellen, daß überall da, wo Ileus aufgetreten ist, die Krankheitsdauer, vom Zeitpunkt der Embolie ab gerechnet, im allgemeinen eine längere war, als in den diarrhöischen Formen. Bei ersterer Gruppe stellt sie sich durchschnittlich auf 7 - 8 Tage, bei der 2. auf 3—4 Tage. Je längere Zeit der Patient die Embolie überlebt, desto weiter können natürlich die regressiven Veränderungen am Darm fortschreiten, bis die Muscularis endlich nekrotisch wird. Es ist nun klar, daß ein toter Schlauch von 1 m Länge oder mehr auch für eine normal gebliebene Peristaltik des oberhalb gelegenen Darmabschnittes ein absolutes Hindernis darbieten muß. Offenbar kann ja der ganze Effekt der Peristaltik nur der sein, daß der abwärts bewegte Inhalt das äußerst dehnungsfähige Reservoir, welches der nekrotische Darm darstellt, erweitert und sich dabei anstaut. Das Hindernis wird noch dadurch erhöht, daß der tote Darmschlauch durch Verlagerung oder sich ausbildende Adhäsionen Knickungen erfahren kann, die zu korrigieren er durch eigene Bewegungen natürlich außer stande ist. Ferner ist leicht verständlich, daß der in Zersetzung begriffene stagnierende Darminhalt nach Erlahmung des zuführenden Teils durch die Wirkung der Bauchpresse gelegentlich des Brechaktes nach dem Ort des geringsten Widerstandes, also pyloruswärts getrieben wird, daß also auch hier, wie sich Henle ausdrückt, ein „Ueberlaufen" des übertüllten Darmes stattfindet. Man sieht also, wie der Stillstand des Darminhaltes und das Kotbrechen im Grunde genommen auf die nämliche Weise zustande kommt, wie beim mechanischen Ileus. Es ist nicht unwahrscheinlich, daß neben der Ausdehnung der Nekrose, welcher man angesichts vieler Sektionsbefunde (Fall Schütze, Kaufmann, Cattani) die Hauptschuld an dem Zustandekommen des Ileus beimißt, auch schon die Unterbrechung der Kontinuität der Peristaltik an sich eine beträchtliche Störung der Bewegung des Darminhalts mit sich bringt, so daß also schon ein Infarkt von recht geringer Ausdehnung ein mechanisches Hindernis vortäuschen könnte, welches ja in Wirklichkeit nicht vorhanden ist. Von den oben angeführten Fällen würde die Thrombose der A. m. inf. von Elliot hierher gehören, bei welcher die nekrotische Strecke des Colon descendens nur 3—4 Zoll betrug, und wo wegen der Stuhlverhaltung und der auffallenden Auftreibung im Colon transversum, also wegen Erscheinungen, die auf ein mechanisches Hindernis im Colon desc. hinwiesen, ein Darmverschluß durch Krebs jenes Darmteils diagnostiziert wurde. Im übrigen

habe ich mich vergeblich bemüht, andere Fälle von weniger ausgedehnter Darmgangrän ohne gleichzeitiges Vorhandensein eines mechanischen Hindernisses ausfindig zu machen, welche in ähnlicher Weise zum Bild des Ileus führten. Nach Mitteilungen von KRÖNLEIN, CZERNY, GUTSCH, LAUENSTEIN, KÜSTER und MIKULICZ über Gangrän im Colon transversum, wie sie nach Pankreasoperationen oder Pylorusresektionen als unliebsames Ereignis auftreten, infolge ausgedehnter Ablösung des Darms vom Mesenterium, oder Unterbindung der Art. colica media, gingen die Kranken einfach unter den Erscheinungen der Peritonitis zu Grunde. Dagegen teilte mir Herr Geheimrat PONFICK einen Fall mit, der nach seiner Meinung in dieser Richtung sehr charakteristisch ist. Derselbe wurde im Allerheiligen-Hospital zu Breslau beobachtet.

Paul J., 31-jähr. Arbeiter, gestorben 6. Febr. 1897. Klin. Diagnose: Haematoma mesenterii. Pneumonia bilateralis. Sepsis. Stenosis oesophagi. Nephritis acuta. Peritonitis.

Anamnese: Vor 7 Jahren Lungenkatarrh $1^1/_2$ Wochen lang und im Anschluß daran Mandelentzündung. Damals gelblicher Auswurf. Im Sommer 1896 etwa 8 Tage magenleidend: Appetitlosigkeit, konnte keine festen Speisen genießen. Ein Grund für dieses Leiden (Verätzung oder ähnliches) konnte weder vom Pat., noch von den Angehörigen angegeben werden.

Am 20. Jan. stürzte Pat. mit einer Last von 130 Pfd. 7 Stufen hinab. Bei dem Fall ließ er die Last hinuntergleiten und er selbst rutschte dieselben 7 Stufen in sitzender Stellung hinab. Auf diese Verletzung führt er selbst nicht, wohl aber seine Frau, sein jetziges Leiden zurück. Er glaubt, daß sein Leiden herbeigeführt sei durch Ueberanstrengung und zu schroffen Temperaturwechsel, da er in einer Roßhaarspinnerei, in der er im Winter beschäftigt war, oft aus einem 40° warmen Raume in die kalte Luft hinaus mußte. Die ersten beiden Tage nach dem Fall ging Pat. noch ungestört seiner Beschäftigung nach, klagte aber über Kreuzschmerzen, Appetitlosigkeit, Mattigkeit. Seiner Frau fiel auch auf, daß er etwas blasser als gewöhnlich aussah. Am 3. Tage nach der Verletzung mußte Pat. die Arbeit aussetzen und sich zu Bett legen. Es trat Fieber auf, starker Schüttelfrost und Schweiß, Ascites und Oedem des Scrotums, blutiger und galliger Stuhl, Kopfschmerzen, Husten und Stechen in der Schultergegend. Der Arzt nahm eine Influenza an. Am 25. Jan. war dickes schwarzes Blut im Stuhl, Schmerzen beim Stuhlgang, seit $2^1/_2$ Tagen Spannung im Unterleib.

Status praesens den 26. Jan. Pat. ist sehr kräftig gebaut, mit entsprechender Muskulatur nnd Fettpolster. Gesicht ist nicht geschwollen. Leidlich gesunde Farbe, etwas leidender Ausdruck. Zunge feucht, wenig weißlich belegt.

Lungen: Etwas dyspnoische Atmung. Klagt über Schmerzen in beiden Seiten. Objektiv ist nur leichtes pleuritisches Reiben beiderseits über den unteren Partien festzustellen.

Herz o. B.

Abdomen. Stark gespannt, aufgetrieben oberhalb des Nabels. Hier tympanitischer Schall (Magenschall). Fast doppelt handbreit vom Nabel beiderseits eine absolute Dämpfung, großwellige Fluktuation. Nur wenig empfindlich auf Druck.

Oedem des Scrotums mittleren Grades. Schmerzen beim Wasserlassen. Untere Extremitäten: Keine Oedeme, reißende Schmerzen. Reflexe normal.

Urin zeigt eine Trübung beim Kochen. Mikroskopisch weiße und rote Blutkörperchen (wenig zahlreich), spärliche hyaline Cylinder. Reichliche harnsaure Salze (amorphes harnsaures Natron).

27. Jan. Keine Aenderung im Befinden. Urin enthält außer den erwähnten Bestandteilen noch Prostatakörperchen.

28. Jan. Rechts hinten Dämpfung vom 7. Brustwirbet abwärts, sehr vermehrtes Resistenzgefühl. Links hinten vom 7. Brustwirbel abwärts desgl. Pectoralfremitus beiderseits über der Dämpfung aufgehoben. Rechts über dem Dämpfungsbezirke bronchiales In- und Exspirium bis unten hin hörbar, leises Knistern im oberen Bereich der Dämpfung. Links hinten unten bronchiales Exspirium.

Abdomen stark gespannt. Ascites: Doppelthandbreit vom Nabel Dämpfung. Circumferenz 87 cm in Nabelhöhe. Fluktuation.

Urinbefund: Frei von harnsauren Salzen, sonst unverändert.

29. Jan. Rechts vorn Dämpfung vom unteren Rand der 4. Rippe ab. Hinten rechts von der 6. Rippe ab, nach unten an Intensität zunehmend. Bronchialatmen über der ganzen Dämpfung, oben dem Ohr am nächsten klingend, nach unten an Intensität abnehmend. Nirgends Knisterrasseln.

Abdomen: Ueber den oberen Partien bis zur Nabelhöhe stark meteoristische Aufblähung, unterhalb derselben Dämpfung, bogenförmig nach oben gegen den Rippenbogen verlaufend.

1. Febr. Rechts vorn Dämpfung von der 4. Rippe abwärts, im 4. Intercostalraum tympanitischer Beiklang. Links vorn im 3. Intercostalraum tympanitischer Beiklang und Schallverkürzung. Inspirium auf der ganzen Vorderseite verschärft, zum Teil bronchial anklingend. Hinten rechts obere Grenze der Dämpfung 7. Brustwirbel, links 3 Fingerbreit tiefer. Oberhalb der Dämpfung tympanitischer Beiklang. Im Bereich der ganzen rechten Dämpfung Bronchialatmen, deutlicher über den oberen Teilen, desgl. links, besonders beim Inspirium.

Abdomen gedämpft bis zur Nabelhöhe, oberhalb des Nabels lauter tympanitischer Schall und Auftreibung. Ueber dem linken Hypochondrium gedämpft tympanitischer Schall. Beständiges galliges Erbrechen.

2. Febr. Leichter Ikterus, im Laufe des Tages an Intensität zunehmend. Pat. kann nur flüssige Kost, und diese nur in kleinen Portionen zu sich nehmen. Bei Aufnahme größerer Portionen sofort galliges Erbrechen. Schwellung des Scrotums hat aufgehört. Urinbefund noch unverändert, noch immer Prostatakörperchen, dauernde Obstipation.

3. Febr. Auftreibung der Magengegend nimmt beständig zu, Aufrichten des Pat. fast unmöglich, zunehmende Schwäche.

4. Febr. Leicht benommen. Icterus zurückgegangen. Sehr schneller Kräfteverfall, auffallende Abmagerung.

5. Febr. Vorn Dämpfung und abgeschwächtes Atmen, rechts von der 4. Rippe ab. Befund am Abdomen unverändert.

Am 6. Febr. Exitus.

Autopsie den 6. Febr. 1897.

Krankheit: Ringförmige Nekrose im Jejunum. Diffuses Hämatom des Mesenteriums. Akute Nephritis. Doppelseitige croupöse Pneumonie.

Todesursache: Fibrinös eiterige diffuse Peritonitis.

Fast totale Synechie der Lungen. Chronische Induration der Milz mit frischen Infarkten. Beiderseits Niereninfarkte. Icterus der Leber,

der Haut, der Conjunctiva. Dilatation des Oesophagus, Stenose an der Cardia. Kompression des untersten Teils des Duodenum durch das Mesenterialhämatom.

Aeußeres. Der Bauch gleichmäßig stark aufgetrieben. Bauchdecken sehr gespannt, verdünnt. Die Haut in den seitlichen Bezirken der Unterbauchgegend mit quer und schräg verlaufenden Streifen versehen. Die Cutis hier glatt und glänzend. Die Epidermis glatt und trocken. In der Oberbauchgegend macht sich das Relief eines Darmabschnittes geltend, von der Mittellinie aus sich nach links hinüber erstreckend annähernd in der Gegend des Pylorus. Darunter das annähernd quer verlaufende Relief eines zweiten Darmabschnittes von beträchtlicher Breite. Die Haut des ganzen Körpers schmutzig-gelb gefärbt, jedoch nicht sehr intensiv. Intensiver gelb und deutlich ikterisch gefärbt sind nur die Haut des Gesichts und die Bindehäute.

Brusthöhle. Beide Lungen zeigen in den medianen Partien auffallend helle Färbung und leichte Vergrößerung der Alveolen. Ihre medianen Ränder stoßen bis zum 3. Intercostalraum zusammen, die großen Gefäßstämme und den oberen Teil des Herzens gänzlich zudeckend. Zwischen der unteren Fläche des linken Oberlappens und dem Pericardium besteht vollständige Verwachsung, während am seitlichen Umfange nur einzelne membranöse Stränge hinziehen. Dagegen ist die Basis der Lungen mit dem Zwerchfell wieder fast diffus und schwer trennbar verwachsen.

Die rechte Lunge läßt sowohl am Herzbeutel wie an der Spitze, in geringerem Grade am lateralen Umfange des Unterlappens und an dessen Basis straffe, kurze Verwachsungen wahrnehmen.

Flüssigkeit im Herzbeutel nicht vermehrt.

Herz von normaler Größe und Beschaffenheit. Muskulatur von hellrotbrauner, gleichmäßiger Farbe. Endocard und Klappen ganz normal.

Aorta ascendens dünnwandig; Innenfläche zart; ebenso die ganze thoracica und abdominalis.

Die oberen und mittleren Partien beider Lungen zeigen eine nach abwärts stetig zunehmende leichte Vermehrung des Blut- und Feuchtigkeitsgehaltes bei annähernd normalem Luftgehalt. Dazwischen eingestreut, da und dort, besonders rechts, eine Reihe schwarzroter, meist nur undeutlich abgegrenzter Stellen von 1—2 cm Durchmesser, in denen der Luftgehalt zwar vermindert, jedoch nicht gänzlich aufgehoben ist. Im Gegensatz hierzu steht das Verhalten der unteren Partien. Deren Substanz ist dunkelblaurot und ganz derb, lederartig zäh; der Luftgehalt, je weiter nach abwärts, um so vollständiger aufgehoben; die Cyanose hier und da mit ziemlich starkem Oedem verbunden.

Zunge und Fauces ohne wesentliche Veränderungen.

Kehlkopfknorpel durchweg verkalkt.

8,5 cm unterhalb des Anfanges des Oesophagus beginnt sich dieser spindelförmig zu erweitern. Zugleich fällt an der Innenfläche eine teils weißgelbe, teils hellbraune Färbung auf, verbunden mit einer rauhen, eigentümlich chagrinierten Beschaffenheit der allgemein verdickten Mucosa. Hie und da treten auch grünlich verfärbte schorfähnliche Stellen auf, während an anderen plateauartige Inseln sich erheben, mit sehnig verdicktem Epithel versehen. Die Länge dieser elliptischen Ausweitung beträgt $10^1/_2$—11 cm, ihr größter Umfang 7 cm. Nach unten zu verjüngt sie sich mehr und mehr, um kurz oberhalb der Cardia einer Stenose Platz zu machen. Dieser genau bis an die Cardia reichende Abschnitt ist $5^1/_2$ cm

lang. Hier fehlt nicht nur Schleimhaut, sondern auch die Submucosa. Insbesondere im unteren Teile liegen die Ringmuskelfasern frei zu Tage. Der Umfang beträgt am oberen Ende dieses Abschnittes 2,3, am unteren 3,0 cm. Die Muscularis, insbesondere deren Längsbündel, ist fast am ganzen Oesophagus verdickt. Die an die Cardia anstoßende Magenwand ist plötzlich ebenso unversehrt, wie der vorherige Bezirk Sitz alter Verschwärung.

Schilddrüse normal.

Bauchhöhle. Nach Eröffnung der Bauchhöhle entleert sich eine gewaltige Menge einer rötlich-gelben, sehr trüben Flüssigkeit, welcher jedoch zunächst keine Flocken beigemengt sind. Deutlich fäkulenter Geruch zeichnet sie aus. Weiterhin folgen auch, je länger, desto reichlicher, massenhafte, orangegelbe Flocken, die besonders aus dem Hypochondrium und den Fossae iliacae hervordringen und sich der mehrere Liter betragenden Flüssigkeit beimengen. Die Därme zeigen im ganzen glatte, glänzende, vielfach blasse Oberfläche. Hier und da ist die Serosa leicht gerötet, am ausgesprochensten an jenen großen und stark meteoristischen Darmschlingen im Epigastrium, deren Relief schon von außen bemerkt worden war und sich inzwischen als ein Abschnitt des oberen Jejunums erwiesen hatte. Im Gegensatz hierzu sind die die Unterbauchgegend einnehmenden, offenbar dem Ileum angehörenden Darmschlingen klein und zusammengedrückt. Coecum und Proc. vermiform. sind ganz frei; Colon durchweg eng; auch die Flexura iliaca ziemlich eng.

Auf der vorderen Fläche der Leber lagert eine grüngelbe, zum Teil rötlich gescheckte Schicht, welche sich fast überall leicht ablösen läßt. Der Raum zwischen Leber und Zwerchfell klafft nach Abfließen der Flüssigkeit breit und gestattet einen weit nach oben reichenden Einblick gegen das kuppelförmig emporgewölbte Zwerchfell. In ähnlicher Weise, jedoch geringer, nimmt man eine Ausdehnung des linken Hypochondrium nach oben hin wahr. Die hier angesammelte, die Milz umspülende Flüssigkeit wird durch eine tapetumartige Bauchfellduplikatur unvollständig abgegrenzt, welche im Verein mit dem Colon transversum, von diesem gegen die linke, seitliche Bauchwand sich ausspannend, die Umrahmung des Hohlraumes nach unten hin bildet.

Die Milz ist allgemein etwas vergrößert, nur nicht im Dickendurchmesser. Kapsel ungemein runzlich, bläulichweiß, mit einer unabziehbaren Auflagerung bedeckt, ganz in dem Exsudate des linken Hypochondrium schwimmend. Pulpa hell, fleischrot, derb. Follikel undeutlich. Trabekel leicht verdickt. Am hinteren Rande der Milz sieht und fühlt man einen etwa erbsengroßen, härtlichen Herd, der auf dem Durchschnitt aus einer teils schwarzroten, teils graugelben Masse besteht, annähernd keilförmig gestaltet ist und sich gegen die Umgebung scharf sondert.

Beide Nebennieren normal; Harnblase und Prostata desgleichen.

An beiden Nieren bemerkt man schon an der Oberfläche kleine, graugelbe Stellen, teils körnig, teils streifig in die Tiefe dringend, scharf abgesetzt; ähnliche in der inneren Rinde und peripheren Markschicht; letztere hier und da von einem hämorrhagischen Hofe umgeben. Auch in den Spitzen der Markkegel hier und da ein bräunlicher Fleck mit einer gelblichen Inkrustation darüber.

Nunmehr wird am unteren Teil des Jejunum das Gekröse nächst dem Ansatz am Darm durchstochen und der Darm Schritt für

Schritt losgetrennt. Hierbei zeigt sich vielfach eine blaurote Infiltration dieser seiner Randschicht, da und dort auch noch auf die Darmwand selber, dessen Subserosa, übergehend. Die Hauptmasse des Gekröses erweist sich hierbei als mächtig, aber in sehr ungleichem Grade verdickt; die Oberfläche beulenartig vorspringend; die Konsistenz und zwar, je weiter nach aufwärts, um so fester und dichter werdend. Die größte Mächtigkeit (bis zu 6—7 cm) erlangt die Anschwellung in der Höhe der Pars horizont. inf. duodeni. Hier fällt zugleich nächst deren oberem Winkel eine graugelb verfärbte Stelle auf, wo der seröse Ueberzug etwas matt und durch eine Reihe annähernd konzentrischer Ringe undeutlich rotgescheckt aussieht. Der Durchmesser dieses Bezirkes beträgt 3—4 cm. Eine ähnliche Stelle gewahrt man am hinteren Umfange der Radix mesenterii nahe deren linkem Seitenrande.

Die Serosa des Gekröses ist aber durchweg frei von Auflagerungen und abgesehen von den matten, eben geschilderten Stellen, sogar überall glatt und glänzend. Je weiter man das Jejunum hinaufgeht, um so weiter wird das Rohr.

Etwa 26 cm unterhalb des Anfanges des Jejunum stößt man plötzlich auf eine band- oder gürtelartig das Darmrohr umfassende bläuliche Partie, die zugleich etwas eingesunken und ungemein brüchig ist. Hier ist die Serosa stärker getrübt, auch mancherlei Auflagerungen in der Nachbarschaft zu beobachten.

Der unmittelbar oberhalb dieses kaum 1 cm breiten cirkulären Streifens folgende Abschnitt ist fast armdick. Jedoch reicht die Dilatation (Meteorismus) nur so weit, als das Jejunum.

Sobald die nach hinten fest angeheftete Pars horizont. duoden. inf. beginnt, lagert sich das hämorrhagisch infiltrierte Mesenterium so eng vor und auf den Darm, daß der Uebergang von Jejunum in Duodenum noch plötzlicher wird und, was deren Kaliber betrifft, noch greller hervortritt.

Die Wand dieses 26 cm langen Jejunum-Abschnittes oberhalb der ringförmigen Nekrose ist in allen ihren Schichten lebhaft gerötet, auch die Serosa abnorm injiziert. Nach rechts hin setzt sich die Infiltration des Gekröses nicht nur auf das Mesocolon des aufsteigenden Dickdarms fort, sondern schiebt sich auch noch eine Strecke weit vor wie hinter dem Colon ascendens her gegen den Hilus der Niere vor und auch auf deren Vorderfläche eine Strecke weit entlang.

Der untere Teil des Jejunum und das ganze Ileum sind schwach gefüllt und verhältnismäßig blaß. Coecum und Col. ascend. von mittlerer Weite. Col. transversum von hinten her, vor allem durch die Schwellung des Mesenterium, zum kleineren Teil durch eine analoge Infiltration einer Partie des Lig. gastrocolicum nach vorn gedrängt. Die Hauptausbreitung des Lig. gastrocolicum ebenso wie das ganze Netz frei von blutiger Infiltration, letzteres aber in sich verkürzt, zusammengezogen und grobkörnig, an den Rändern da und dort lebhafter injiziert.

Der untere Teil des Jejunum und Ileum enthalten derbe, hellgrüne Flocken und Schollen von auffallender Trockenheit und der Schleimhaut erheblich dichter als normal anklebend. Die Schleimhaut eher blasser als normal, wohl aber vielfach leicht ödematös, gallertig.

Gelangt man zu dem geschilderten Ringe schiefrigen, morschen Jejunum-Gewebes, so erkennt man eine lockere und brüchige Beschaffen-

heit der Wand, deren Innenfläche mit einem glänzend rostbraunen, teils noch fest anhaftenden, teils schon halb gelöstem Schorfe bedeckt ist. Der ganze Bezirk sondert sich ungemein scharf von der blassen Nachbarschaft ab.

Die Pars horizont. duod. inf. sowie der größte Teil des descendens sind eng zusammengedrückt, jedoch gelingt es mit einiger Mühe und unter Anpassung an den nach hinten abweichenden Verlauf des Rohres schließlich doch, daß die von oben und unten eingeführten Zeigefinger sich am hinteren Biegungswinkel des Zwölffingerdarmes begegnen. Nur der dem Pförtner zunächst gelegene Teil des Duodenum ist frei, nämlich 4—5 cm weit. Jedoch schimmert auch hier bereits die hintere Fläche blaurot durch, indem sich der Bluterguß von der Radix mesenterii hinter ihr nach aufwärts schiebt. Offenbar im Zusammenhange mit der hierdurch bedingten Verlegung des Duodenums fehlt eine eigentliche Pars horizont. sup. gänzlich. Vielmehr führt der Weg vom Pförtner aus nur mit einer leichten Krümmung nach rechts direkt nach abwärts. Die inneren Schichten des Darmrohrs sind hier blaß, ebenso der eng zusammengezogene Magen. In situ war letzterer überhaupt nicht zu sehen, sondern ganz verdeckt vom linken Leberlappen.

Im Dickdarm gröbere, geformte Kotballen von der nämlichen hellgrünen Farbe, wie im Ileum und Jejunum und nur wenig kompakter. Schleimhaut auch hier eher blasser als normal.

Nunmehr wird ein frontaler Halbierungsschnitt durch das Infiltrat des Mesenteriums angelegt. Hiernach zeigt sich eine riesige, schmutzigrote Fläche, beruhend auf praller Infiltration des Fettgewebes, zum Teil auch der Lymphdrüsen mit Blut. Die Dicke des Blutergusses beträgt ungefähr 6—7 cm, jedoch sind einige buckelförmig vorgetriebene Stellen bemerkbar, an denen dies Maß noch überschritten wird. An anderen Orten sind letztere direkt weniger beteiligt und heben sich als relativ blasse Inseln aus der tief dunklen Unterlage scharf heraus. Zugleich sind die Ven. und Art. mesenter. sup. frontal halbiert.

Die Vena mesenterica superior stellt ein fast kleinfingerdickes, allerdings durchaus nicht gleichmäßig weites Rohr dar, dessen Wandung ungemein gedehnt ist und dessen Dichtung auf dem Querschnitt einer etwas verzogenen Querellipse entsprechend sich mehr spaltartig darstellt. Sie geht direkt in die lediglich frische Gerinnsel enthaltende Pfortader über. Auch deren intrahepatische Aeste sind frei; ebenso die Vena lienalis.

Die Art. mesent. sup. zeigt ganz normale Beschaffenheit der Wandung, freies, ganz gleichmäßiges Lumen, nirgends eine Veränderung. Auch ihr Anfangsteil und die ganze Aorta abdom. sind normal, eher dünner und zarter als gewöhnlich.

Leber im ganzen nicht vergrößert, nur hat der Dickendurchmesser des rechten Leberlappens etwas zugenommen. Färbung hellrehbraun mit deutlich ikterischem Ton. Blutgehalt mäßig. Acinöse Zeichnung ungemein deutlich. Schnittfläche vielmehr goldbraun, als es von außen den Anschein hatte. Die Centren der Läppchen jedesmal ausgesprochen goldbraun. Der die größere Hälfte bildende Rest gleichmäßig rehbraun. Centren leicht eingesunken, Gallenblase leicht gefüllt, erreicht den freien Rand des rechten Lappens nicht. Incisura provesica fellea sehr stark ausgesprochen. In der submucösen Schicht der Gallenblase einige Blutergüsse.

Im Lig. hepato-duodenale anscheinend keine hämorrhagische Infiltration. Die Gänge jedoch gekrümmt verlaufend. Die Papilla duo-

denalis läßt sich zunächst nicht zur Anschauung bringen, also sich auch nicht die Wegsamkeit des Gallensystems darthun.

Obwohl das Caput pancreatis und der anstoßende Teil des Corpus noch in den Bereich des großen Blutergusses hineinfällt, allerdings nächst dessen oberen Rande, so ist sein Gewebe doch ganz unbeteiligt, von durchaus ganz normalem Aussehen und lockerem Gefüge. Auch im Gekröse, sogar an den erwähnten, in Verfärbung übergehenden Bezirken ist keine Spur einzelner Nekroseherde zu entdecken.

Schädelhöhle. Schädel eher kurz und breit, von mittlerer Schwere und Dicke, allgemein groß. Obwohl die linke Hälfte der Kranznaht ganz fehlt (die rechte ist ebenso wohl erhalten und ebenso vielzackig, wie die Sagittalis), so läßt sich doch irgend eine Asymmetrie am Schädel nicht entdecken. Die Sinus der Dura zeigen normales Verhalten.

Gehirn und Hirnhäute, abgesehen von geringer Blutmenge, ohne Veränderung.

Epikrise. Den an und für sich allein nicht sogleich verständlichen Krankheitsverlauf erkläre ich mir, gestützt auf den Sektionsbefund, folgendermaßen: durch ein an und für sich unbedeutendes Trauma erfolgte Ruptur irgend eines kleinen Mesenterialgefäßes. Allerdings konnte die bezügliche Rißstelle auf dem Sektionstisch nicht nachgewiesen werden. Das darf indessen nicht wunder nehmen, sobald man die enorme Menge des ergossenen, das ganze Mesenterium einnehmenden Blutes und die Ausdehnung des dadurch erzeugten Hämatoms in Erwägung zieht. Die Blutung muß unbedingt mit dem Trauma im Zusammenhang stehen, da die völlig normale Beschaffenheit aller Mesenterialgefäße die Annahme einer spontanen Blutung hinfällig macht, wie sie etwa durch atheromatöse Verdünnung der Wand, durch Platzen eines Aneurysma oder Aehnliches zustande gekommen sein könnte. Auch eine spontane Blutung infolge von Fettnekrose des intra- und peripankreatischen Gewebes ist auszuschließen, da sich keine Anhaltspunkte dafür in Gestalt der dafür charakteristischen stearinfarbenen Herde boten.

Durch die angenommene Gefäßtrennung trat eine Cirkulationsstörung in einem kleinen, scharf umschriebenen Gebiete des Jejunum ein, welche dieses allmählich dem Schicksal der Infarcierung und Nekrose überlieferte. Wunderbar ist es allerdings, daß die Ernährung dieses kleinen Bezirkes nicht weiterhin von den Kollateralen übernommen wurde. Indessen ist es wohl möglich, daß diese durch das wachsende Hämatom insoweit komprimiert wurden, daß sie zwar die ihnen zukommenden Darmpartien eben noch versorgen konnten, zur Unterstützung des benachbarten gefährdeten Gebietes aber nicht mehr fähig waren. Auch ist es denkbar, daß durch dieselbe Erschütterung, welche das Gefäß zerriß, jener als nekrotisch vorgefundene Dünndarmabschnitt geschädigt und für eine Cirkulationsstörung empfindlicher gemacht wurde. Jedenfalls möchte ich den Einwand zurückweisen, daß jener Darmbezirk durch das Hämatom derartig komprimiert worden

sei, daß er allmählich nekrotisch wurde, wozu natürlich ein so starker Druck hätte erforderlich sein müssen, daß auch das Lumen an dieser Stelle verlegt wurde: In Wirklichkeit war aber weder eine Knickung an dieser Stelle wahrzunehmen, noch das Lumen im Bereich der suffundierten Stelle entsprechend verengt.

Das allmählich anwachsende Hämatom erklärt die in den ersten Tagen sich kundgebenden Zeichen von Anämie, die Infarcierung jenes Jejunumbezirkes, das Abgehen blutigen Stuhles. Die blutige Durchtränkung und die bald erfolgende Gangrän jener Stelle ermöglichte den Austritt von Blut und Bakterien in die Bauchhöhle und damit die Entwickelung einer diffusen Peritonitis purulenta. Nebenher gingen eine Pneumonie und eine toxische Nephritis. Den Ikterus deutet man am besten wohl durch die Kompression des Duodenum, welche auch die Papilla Vateri verlegte, da sich im Verlauf der Gallengänge innerhalb des Ligamentum hepatoduodenale kein Hindernis vorfand. 9 Tage nach Beginn der Erkrankung trat neben fortwährendem Erbrechen auch deutlicher Meteorismus auf, den man natürlich als eine Folge der Peritonitis ansah.

In Wirklichkeit verhält sich die Sache anders: Der Bauchsitus zeigte, daß, trotzdem die Peritonitis universell war, der Meteorismus den ganzen Dickdarm, das Ileum und auch den untersten Teil des Jejunum freigelassen hatte, d. h. genau bis zu dem Punkte, wo der geschilderte Ring infarcierter Darmwand begann. Unmittelbar oberhalb des letzteren aber war das Jejunum bis zu Armdicke gebläht. Da sich nun, wie oben erwähnt, eine auf Knickung oder Kompression beruhende Verlegung der fraglichen Strecke des Rohres ausschließen läßt, so ist es klar, daß die unzweifelhaft vorhandenen Zeichen von Darmverschluß nur von der mit Infarcierungsnekrose unzertrennlich verbundenen Lähmung der Muscularis abgeleitet werden können.

Dieser Befund nötigt also zu dem Schluß, daß unter Umständen schon der kleinste ringförmige Bezirk im Darm, der durch irgend welche Umstände seine Kontraktionsfähigkeit eingebüßt hat, als absolutes Passagehindernis zu wirken, somit einen echten Ileus zu erzeugen vermag.

Wenn die Nekrose allein stets die Schuld an der absoluten Stuhlverhaltung hätte, so müßte immer vom Zeitpunkte der Embolie ab bis zum Eintritt der Ileussymptome einige Zeit vergehen, wie man das ja thatsächlich im 2. Falle von KAUFMANN und bei unserer Patientin Schütze konstatieren kann. Oft aber regte sich schon zu einer Zeit der Verdacht, daß ein Ileus vorliege, oder wurde gar schon die bestimmte Diagnose auf einen solchen gestellt, als man noch keine vollständige Nekrose erwarten konnte, wie z. B. bei unserem 3. Falle (M. T.). Natürlich kann man die Erklärung hierfür in der Peritonitis finden, welche durch Lähmung des ganzen Darms oder größerer

Darmpartien den Darminhalt ebenso zum Stillstand zwingen kann, wie die Nekrose. Indessen ist auch zum Zustandekommen einer bakteriellen Peritonitis vom Darminnern aus eine gewisse Zeit notwendig. Ja, gelegentlich kann sie sogar später eintreten als die Gangrän selbst, wie TIETZE nachgewiesen hat, der im Bruchwasser zweier gangränöser Hernien keine Bakterien finden konnte. Ferner mahnt uns die Thatsache, daß durchaus nicht bei jeder Peritonitis eine Herabsetzung der Darmperistaltik nachweisbar ist, der Peritonitis nicht so ohne weiteres alle Erscheinungen in die Schuhe zu schieben.

Es ist in einigen sehr rapide einsetzenden Fällen wahrscheinlich, daß schon wenige Stunden nach der Embolie oder Thrombose eine Darmlähmung bestanden hat. So giebt PILLIET an, daß sich wenige Stunden nach dem Initialschmerz der Leib stark aufbläht, während peritonitische Schmerzhaftigkeit und Spannung des Leibes erst später, am nächsten Tage, nachfolgen. JÜRGENS macht gelegentlich seines Falles auf das prompte Auftreten eines starken Meteorismus und auf die erhebliche, erst mit der allmählichen Wiederkehr der Cirkulation zurückgehende Schädigung der motorischen Darmfunktionen aufmerksam, DELATOUR betont die Aehnlichkeit seines Falles mit einer inneren Einklemmung, DREYFOUS vermißt die Stuhlentleerung und doch findet sich nirgends Peritonitis. Bei COUNCILMAN (Fall 1) war der Darm nur gerötet, und doch hatte seit 8 Tagen absolute Stuhlverhaltung bestanden, ja zum Schluß war fäkulentes Erbrechen aufgetreten.

Als die Ursache, welche den Darm so zeitig seiner Motilität beraubt, ist wohl sicher die Ernährungsstörung anzusehen, welcher er nach dem Verschluß der Gefäße fast momentan ausgesetzt ist. Der Sauerstoffmangel, der die Darmwand allmählich der Nekrose überliefert, raubt ihrer Muskulatur zuerst gerade ihre wesentlichste Eigenschaft, ihre Kontraktilität. Das wird durch schon früher angestellte Tierversuche bestätigt: Schon LITTEN fiel es auf, daß nach Unterbindung der Mesenterialarterie zunächst eine stürmische Kontraktion der Därme eintrat — die erste Folge, welche der Sauerstoffmangel resp. die Kohlensäureintoxikation auf die glatte Muskulatur ausübt. Sehr bald aber wurde die Kontraktion von einer Atonie des Darms abgelöst. Ebenso beobachtete später KADER, der nur die zu einigen Schlingen führenden Gefäße unterband, fast augenblicklich eine perlschnurartige Kontraktion, nach 25 Minuten aber schon eine starke Herabsetzung der Kontraktilität und weiterhin deren völliges Erlöschen. Im Einklang mit dieser Auffassung stehen einige Beobachtungen von SACHS und HEIDENHAIN, in welchen Darmschlingen, die aus einer Einklemmung befreit worden waren, längere Zeit paralytisch blieben. Peritonitis oder gröbere Veränderungen der Darmwand konnten ausgeschlossen werden.

HEIDENHAIN sieht die Ursache nur in einer Lähmung durch die Cirkulationsstörung.

Trotzdem man sich also ganz gut vorstellen kann, wie auf Grund jeder der drei Ursachen: Nekrose, Peritonitis, Ernährungsstörung, um so mehr also einer Kombination dieser Ereignisse ein Ileus erfolgen kann, darf man nicht übersehen, daß sich kein Gesetz aufstellen läßt, durch welches man erkennen könnte, ob ein bestimmter Fall von Anfang an sich nach dem paralytischen oder nach dem diarrhöischen Typus ausbilden wird. Es ist z. B. bei PILLIET's und DREYFOUS' Fällen nicht nachweisbar, warum gerade sie ohne jede einleitende Diarrhöe sofort mit Obstipation begannen, während doch in der Mehrzahl aller Fälle anfangs wenigstens Durchfälle auftraten. Möglicherweise ist es von Belang, ob der Gefäßverschluß sofort vollständig ist. BOLLINGER nimmt dies an. Selbstverständlich ist es aber im Einzelfalle vielfach unmöglich zu entscheiden, ob eine Embolie von vornherein obturierend ist, oder erst durch appositionelle Thrombose allmählich obturierend wird. Ich habe deshalb auch keine Anhaltspunkte in dieser Richtung finden können, ja ich muß sagen, daß die Erscheinungen nach Embolie genau dieselben sind wie nach Thrombose der Arterien, trotzdem der letztere Vorgang wohl im allgemeinen nicht so schnell zur Obturation führen wird wie die Embolie.

Auch der Sitz und die Länge des Infarktes können, wie man sich leicht bei der Durchsicht der Fälle überzeugen kann, nicht ausschlaggebend für diese Entscheidung sein.

Ich möchte daher hier darauf hinweisen, daß auch bei äußeren und inneren Einklemmungen in ähnlicher Weise erhebliche Abweichungen von der Gesetzmäßigkeit der Erscheinungen vorkommen, allerdings erheblich seltener. Bei diesen können nämlich auch gelegentlich neben Erbrechen, Schmerzen, Kollaps und anderen Einklemmungserscheinungen profuse Diarrhöen bestehen. MALGAIGNE hat deshalb diese seltene Affektion als Choléra herniaire bezeichnet, und in der That soll es nach TREVES vorgekommen sein, daß solche Formen zur Zeit einer Choleraepidemie mit dieser Krankheit verwechselt wurden. Mir ist nur ein solcher Fall aus der Litteratur bekannt:

TAUCHARD, Le progrès méd., 1892, No. 5.

60-jähr. Frau, bei der sich bei der Sektion ein Volvulus einiger unterer Ileumschlingen zeigte, ca. 1,50 m oberhalb der Klappe. Gangrän des Darmes an dieser Stelle. Die Diagnose auf Ileus war unmöglich gewesen, weil trotz der 5-tägigen Dauer jede Auftreibung des Abdomens fehlte, das Erbrechen nur gallig war und stürmische Diarrhöen bestanden. Man dachte daher an Vergiftung oder Cholera. Zu dem Bilde der letzteren fehlten nur die Wadenkrämpfe und das reiswasserähnliche Aussehen der Stühle.

Man hat dieses sonderbare Verhalten durch die Annahme einer Hypersekretion von Darmsaft erklären wollen und meint, daß dieser massenhafte Flüssigkeitserguß eine Folge von Paralyse der Mesenterialnerven sei. Wenn auch vielleicht diese „paralytische" Sekretion (Cohnheim), die sich thatsächlich experimentell nach Durchschneidung aller die Gefäße eines bestimmten Darmabschnittes begleitender Nerven erzeugen läßt, zur Erklärung ausreicht, so ist damit immer noch nicht klargestellt, warum sich im konkreten Fall derartige Abweichungen vorfinden.

Der geschilderte Ileus nach Infarcierung des Darms gehört, wie schon mehrfach erwähnt, zur Kategorie des Ileus paralyticus, also zu einer besonderen Form, von der nach unseren heutigen Anschauungen der Operateur seine Hände fernhält, und deren Behandlung, zur Zeit wenigstens, eine lediglich interne ist. Es ist deshalb von Interesse, festzustellen, daß trotzdessen in einer Reihe von Fällen den betreffenden Aerzten die Laparotomie angezeigt schien. 13 Fälle (2 von mir mitgeteilte, McCarthy, Watson, Lochte, Cattani, Kaufmann, Elliot [Thromb. der Art. mes. inf.], Köster, Frankenhäuser, Elliot [Thromb. der Venen], Kendal Franks, Sachs) wurden mit ziemlicher Bestimmtheit einfach als „Ileus" diagnostiziert, und von diesen wurden 9 operiert. Bei einem (Kaufmann) war die Operation in Aussicht genommen, mußte aber wegen der schlechten Herzthätigkeit unterlassen werden. Dies sind sicher nicht die einzigen Fälle, bei denen sich die Chirurgen zum Eingreifen genötigt glaubten: Bier erwähnt beiläufig, daß er einmal einen Ileus laparotomiert habe, der sich bei der Operation als embolisch entstanden entpuppte, ebenso Kocher. Beide Fälle endeten tödlich.

Daß bei dem paralytischen Ileus durch Infarcierung so häufig eine Indikation zur Operation gestellt wurde, ist aber leicht erklärlich. Denn er macht nicht immer den Eindruck eines dynamischen (oder, wie Murphy schreibt: adynamischen), sondern kann Merkmale aufweisen, die man sonst mehr dem mechanischen als eigentümlich zuschreibt. Meist ist er natürlich mit solchen Ileusformen verwechselt worden, welche neben den Obturationserscheinungen doch die Folgen schwerer Cirkulationsstörungen erkennen lassen, also mit dem Strangulationsileus. Kader hebt deshalb auf dem deutschen Chirurgenkongreß 1898 hervor, daß der Ileus nach Embolie den inneren Einklemmungen sehr ähnlich sehe. Wie der Fall Elliot (Thromb. der Art. mes. inf.) beweist, können aber auch gelegentlich reine Obturationsformen in Frage kommen, was freilich wunderbar erscheinen mag, da bei diesen Formen ein plötzlicher Einsatz zu den Seltenheiten gehört, und man bei ihnen im allgemeinen Prodromalerscheinungen erwarten muß. Nach Nothnagel können aber gerade die bösartigsten Obturationsformen (Car-

cinom) wie aus heiterem Himmel sich einstellen, wenn aus irgendwelchen Gründen plötzlich eine „absolute Darminsufficienz" (ROSENBACH) eintritt.

Wenn wir die citierten Krankengeschichten durchsehen, finden wir jedes einzelne Symptom wieder, welches für den Strangulationsileus charakteristisch ist: Einen plötzlich auftretenden Schmerz, den man dem „Einklemmungsschmerz" gleichsetzen kann, und dem nachher Kolikschmerzen folgen. Er kann eine enorme Höhe erreichen, und Herr Geh.-R. VON MIKULICZ erwähnte z. B. gelegentlich des Falles M. T., daß er noch nie bei einer inneren Einklemmung einen so rasenden Schmerz beobachtet habe. Meist erfolgt schon gleichzeitiges Erbrechen, seltener nach 3—4 Tagen. In jenen 13 Fällen wurde es 6 mal fäkal, ebenso in einem Fall von COUNCILMAN. Wenn, wie PILLIET hervorhebt, dasselbe nicht immer kotig wird, darf uns das nicht wunder nehmen. Denn um einen fäkulenten Geruch annehmen zu können, muß der Inhalt des obersten Dünndarms erst Zeit zur putriden Zersetzung haben. Die wurde ihm aber in den rapider verlaufenden Fällen nicht gegeben. Im übrigen beobachten wir dieselbe Thatsache auch bei vielen inneren Einklemmungen, und deshalb geht ja, um die Chancen der Frühoperation ausnutzen zu können, das Bestreben der Chirurgen dahin, das Vorhandensein eines Ileus zu diagnostizieren, ehe das fatale Symptom des Kotbrechens eintritt.

Es müßte in künftigen Fällen darauf geachtet werden, ob das Erbrechen nicht mit der Zeit einen mehr oder weniger blutigen Charakter annimmt, da ja blutiger Darminhalt ebenso durch Erbrechen, wie in den diarrhöischen Fällen durch den Stuhl entleert werden könnte. Vielleicht ist es nur Zufall, daß dies in jenen 13 Fällen nicht geschah. In den übrigen citierten Fällen (ohne Ileus) wurde es 6 mal beobachtet. Bei den landläufigen Formen des Ileus scheint es dagegen eine große Seltenheit darzustellen. Wenigstens kann TIETZE, der hierüber geschrieben hat, nur 2 Fälle anführen.

Die Stuhlentleerungen sistieren meist bald nach dem Auftreten der nur kurz dauernden initialen Diarrhöen, welche der Embolie resp. der Thrombose auf dem Fuße zu folgen pflegen. Eine Ausnahme machte nur unser Fall SCHÜTZE, in welchem noch nach 3 Tagen eine normale Stuhlentleerung stattfand.

Ein weiteres Symptom des Strangulationsileus, welchem heutzutage nach den Arbeiten von WAHL und KADER eine erhebliche Bedeutung für die Diagnostik beigemessen wird, ist bei einigen der citierten Fälle ebenfalls deutlich hervorgetreten: Der schon im Anfangsstadium bemerkbare lokale Meteorismus der eingeklemmten Schlinge, sowie die bald folgende Blähung der oberhalb liegenden Strecke. Beim embo-

lischen Ileus übernimmt natürlich die infarcierte Schlinge die Rolle der eingeklemmten. Wir finden diesbezügliche Angaben bei FRANKENHÄUSER, ELLIOT (Thr. d. A. m. i.) und sehr deutlich in unserem Falle SCHÜTZE. Auch bei Fall T . . . . . kann man am Tage nach der Operation eine ungleichmäßige Auftreibung des Abdomens konstatieren, ja sogar durch die Bauchdecken eine geblähte Darmschlinge erkennen. Gerade eine ungleichmäßige Verteilung des Meteorismus ist es aber, welche nach den gewöhnlichen Darstellungen (REICHEL, PENZOLDT Handbuch u. a.) dem paralytischen Ileus, der meist durch allgemeine Peritonitis entsteht, abgeht, und dieses Symptom wird deshalb wohl in den operierten Fällen bei der bekannten schwierigen Frage: Operieren oder nicht? oft den Ausschlag gegeben haben.

Vergleichen wir die Folgen des Gefäßverschlusses noch mit anderen Formen von Ileus, so finden wir, daß eine Verwechselung mit der Intussusception am ehesten möglich ist. Besonders deshalb, weil bei letzterer nicht immer ein eigentlicher Darmverschluß vorliegt: Oft genug passiert wirklicher Darminhalt, manchmal mit reichlichen Blutmengen vermischt, in diarrhoischer Form den After — das ist auch der gewöhnliche Verlauf nach dem Gefäßverschluß, und schon OPPOLZER machte auf diesen Punkt aufmerksam. Häufiger kommen freilich bei der Intussusception, bei den Versuchen, Stuhl zu entleeren, nur geringe Mengen Blutes zu Tage. Dabei besteht lebhafter Tenesmus. Diese Angaben finden wir bei ELLIOT (Thr. d. A. m. inf.) und PINNER. Da beide Male der Infarkt im Dickdarm saß, darf man wohl die Lokalisation als Ursache des Tenesmus ansehen. Offenstehen des Anus wurde nicht gesehen.

Jedenfalls ist die Differentialdiagnose zwischen einfachem Darminfarkt und Intussusception nicht nur Gegenstand theoretischer Ueberlegung, sondern sie wurde schon einmal gelegentlich eines konkreten Falles von GULL erwogen. Er diagnostizierte einen Fall von plötzlich eintretenden Darmblutungen, bei dem sich während des weiteren Verlaufes in den Abgängen Valvulae conniventes zeigten, als einen Darminfarkt nach Arterienverschluß. Eine Intussusception schloß er deshalb aus, weil sich in den Gewebsfetzen mikroskopisch nur Bestandteile der Schleimhaut, nicht aber der übrigen Darmhäute nachweisen lassen konnten.

Die Angaben ELLIOT's, daß man eine Intussusception von einer Embolie durch die geringe oder große Menge des abgehenden Blutes voneinander unterscheiden könnte, ist nicht ganz zutreffend. Denn die Blutungen nach einer Embolie sind manchmal unbedeutend, nach einer Intussusception dagegen unter Umständen beträchtlich.

Kämen nach einer Embolie eventuell fühlbare Bluttumoren vor, was allerdings nur von B. COHN und MUNRO beobachtet wurde, die dann

mit der Invaginationsgeschwulst verwechselt werden könnten, so könnte die Täuschung vollkommen sein. Sie würde nur vermieden werden können, wenn es gelänge, einen Konsistenzwechsel des Tumors festzustellen, der von der Kontraktion des Invaginatum herrührt, ein Symptom, auf das NOTHNAGEL aufmerksam macht.

Leichter dürfte die Abgrenzung gegen Volvulus möglich sein. Es giebt aber auch Achsendrehungen von nur 180°, bei denen kein vollständiger Darmverschluß besteht, und unter Kolikschmerzen Stuhlentleerungen erfolgen, die gelegentlich blutige Beimengungen zeigen könnten. Sie lösen sich zuweilen spontan, um später wieder zu recidivieren, wozu jeder Volvulus ja eine gewisse Neigung hat. In einem solchen Falle kann, wie NAUNYN es beobachtete, in den anfallsfreien Pausen massenhaft ($^1/_2$—1 l) Blut im Stuhl erscheinen. Es handelte sich in diesem Falle um eine Achsendrehung einiger Dünndarmschlingen, die später operativ beseitigt wurde. Wer, wie KAUFMANN, an der Richtigkeit der Diagnose in den Fällen geheilter Embolie (MOOS, FINLAYSON) zweifelt, könnte diese ganz gut für spontan zurückgegangene Achsendrehungen (oder Invaginationen) ansehen.

Merkwürdigerweise fand sich bei KENDAL FRANKS auf dem Sektionstische eine Achsendrehung neben der Thrombose der Venen. Er erklärt aber die Achsendrehung als eine zufällig zu der schon bestehenden Thrombose hinzugetretene Erscheinung.

Am seltensten wird ein thrombotisch-embolischer Ileus mit einer inneren Incarceration verwechselt werden, da hier jede Entleerung per anum wie mit einem Schlage aufhört. Meist wird sich bei der Embolie resp. Thrombose nachweisen lassen, daß die Krankheit mit Durchfällen begonnen hat.

Dagegen giebt es auch seltenere Formen von innerer Einklemmung, die NAUNYN unter dem Namen „Ileus acutissimus" zusammenfaßt, bei denen ein äußerst rapider septischer Verfall und eine heftige Prostration eintreten, welche eine genauere Diagnose oft unmöglich machen, zumal der Tod oft sehr rasch, mitunter nach 12 Stunden, eintritt. Diesen Zuständen gleichen die Fälle von LOCHTE und DREYFOUS.

Zum Schluß haben wir noch die Aufgabe, gestützt auf die mitgeteilten Fälle, die therapeutischen Grundsätze, welche zuerst GERHARDT bei Embolie der A. mes. sup. aufgestellt hat, erneuter Prüfung zu unterziehen. Sie sollten anstreben: die Stillung der Blutung, Hintanhaltung des gangränösen Prozesses, Ersatz des Blutverlustes und Begünstigung der Herstellung eines Kollateralkreislaufes. MOOS hat diesen Indikationen durch Verabreichung von Alaunklystieren und Excitantien zu genügen gesucht, und will durch erstere einen Erfolg erzielt haben. Es ist selbstverständlich, daß wir künftighin

nach diesen, der Sachlage gemäß etwas allgemein gehaltenen Vorschriften werden handeln müssen, schon um dem Kollaps zu begegnen und das Herz gegen die drohende oder gar schon bestehende Peritonitis auszunützen. Man kann sogar zugeben, daß es durch Hebung der Herzkraft und der damit Hand in Hand gehenden Herabminderung des Pfortaderdruckes möglich ist, die Intensität der Blutung etwas zu beeinflussen. Aber wir dürfen uns nicht verhehlen, daß die meisten dieser Maßregeln von illusorischem Werte sind. Denn selbst, wenn die Blutung, die ja meist das bedrohlichste Symptom darstellt, gemindert werden kann, oder wenn sie sich, wie in unseren beiden letzten Fällen, von vornherein nicht in erheblichem Maße geltend macht, ist doch der Hauptforderung: Herstellung eines Kollateralkreislaufes, noch nicht genügt. Besonders die Versuche von LITTEN haben gezeigt, wie vergeblich eine solche Mühe wäre: Wenn es ihm im Experiment nicht einmal gelang, durch forcierte Injektion die Cirkulation wieder herzustellen, so wird man von der einfachen Reservekraft des Herzens eines immerhin ernst heimgesuchten Patienten erst recht nichts erwarten können. Die Beurteilung der Sachlage bleibt ganz dieselbe, wenn man mit BIER nicht den zu geringen Druck in den benachbarten Arterien, sondern den Mangel des „Blutgefühles" des Darmes als die Wurzel des Uebels ansieht.

Freilich sind in einigen Fällen (FINLAYSON, MOOS, KARCHER) Spontanheilungen eingetreten. Wir können natürlich nicht entscheiden, wie groß die betroffene Darmstrecke war, und wie tief die Veränderungen in ihr gegriffen haben. Jedenfalls muß man aber auf Grund dieser Mitteilungen die Berechtigung einer zunächst rein inneren Therapie anerkennen. ELLIOT freilich rät im Gegensatze hierzu, auch schon in solchen Fällen, wenn die Blutung stark ist und die Diagnose sicher erscheint, zu operieren. Mag man hierüber denken, wie man will, jedenfalls muß man zugeben, daß bei dem etwaigen Eintritt von Symptomen von Darmparalyse nur die Laparotomie zum Zwecke eventueller Entfernung des erkrankten Darmteiles anzuraten ist. Denn sie ist der einzige Weg, auf dem man der drohenden Gefahr der Peritonitis und der Gangrän begegnen kann. Die Resultate werden ja freilich, entsprechend der Schwere des Grundleidens, keine glänzenden sein können, oft wird schon wegen der Länge des infarcierten Darmes (dieselbe betrug im Fall von KOCHER 3 m) die Kunst des Chirurgen machtlos sein. Andererseits ersieht man aber auch aus den angeführten Fällen, daß der Infarkt nur klein und oft recht scharf abgesetzt sein kann, daß also die Bedingungen für eine Resektion sich recht günstig gestalten können. WATSON hat ferner nachgewiesen, daß die Heftigkeit der abdominalen Symptome durchaus keinen Rückschluß auf die Größe

der infarcierten Strecke zuläßt, daß sie also keine Kontraindikation gegen die Operation abgiebt.

Nach ELLIOT hängt das Verhalten des Chirurgen ganz von dem Status ab, den er in der Bauchhöhle vorfindet: Bei Gangrän kommt nur die Resektion in Frage. Bei einfacher Rötung des Darmes mit Lähmung und starker Aufblähung rät er zur Enterostomie. Die Zwischenstadien müssen nach dem Gutdünken des Operateurs durch Resektion oder Enterostomie, je nachdem ihm der Zustand des Darmes besorgniserregend scheint oder nicht, behandelt werden, also nach ähnlichen Prinzipien, wie die inkarcerierten Hernien.

Jedenfalls handelt es sich hier nicht um eine bloße theoretische Möglichkeit, sondern um höchst reelle Aussichten; dafür zeugt der von ELLIOT beschriebene Krankheitsfall, wo mittels der Operation ein guter dauernder Erfolg erzielt worden ist.

Zum Schlusse erlaube ich mir, Herrn Geheimrat PONFICK für die Ueberweisung der Arbeit und seine freundliche Unterstützung, sowie Herrn Geheimrat VON MIKULICZ für die freundliche Ueberlassung der Krankengeschichten und das rege Interesse, mit der auch er meine Arbeit gefördert hat, meinen herzlichsten Dank abzustatten.

Litteratur.

ADÉNOT, Rev. de méd., 1890.
ARONSOHN, Gaz. des hôp., Septbr. 1868, cit. bei WATSON.
ALTMANN, VIRCHOW's Arch., Bd. 117.
BECKMANN, VIRCHOW's Arch., Bd. 13.
BIER, VIRCHOW's Arch., Bd. 147.
BOLLINGER, Jahresber. VIRCHOW-HIRSCH, Selbstref.
BORRMANN, Dtsch. Arch. f. klin. Med., 1897.
MC. CARTHY, Lancet, 1890, cit. bei ELLIOT u. FRANKENHÄUSER.
CATTANI, Gaz. degli hosp., Febr. 1883, ref. VIRCHOW-HIRSCH Jahresber.
CHIENE, cit. bei WATSON.
CONCATO, cit. bei WATSON u. FABER.
CONTI, Centralbl. f. klin. Med., Bd. 4.
COUNCILMAN, Boston med. and surgic. Journ., 1894, cit. bei WATSON.
COHN, Klinik der embolischen Gefäßkrankheiten.
CZERNY, v. LANGENBECK's Arch., Bd. 31.
DELATOUR, Ann. of surgery., 1894.

Dickerhoff, Lehrb. d. spec. Path. u. Ther. d. Haustiere.
Dreyfous, Bull. de la soc. anatom., 1885, cit. bei Pilliet u. Jobst.
Dun, Jahresber. Virchow-Hirsch, 1880.
Eisenlohr, Bericht aus den Hamburger Staatskrankenanstalten, Bd. 2, 1890, p. 76.
Elliot, Ann. of surgery., 1894.
Faber, Dtsch. Arch. f. klin. Med., Bd. 16.
Finlayson, Jahresber. Virchow-Hirsch, 1888.
Firkel u. Malvoz, Centralbl. f. klin. Med., Bd. 13.
Frankenhäuser, St. Petersb. med. Wochenschr., 1890.
Franks, Kendal, Transact. Royal Acad. of Med. in Ireland, 1893, cit. bei Elliot.
Gerhard, Würzb. med. Zeitschr., Bd. 4.
Grawitz, Virchow's Arch., Bd. 110.
Gull, Dtsch. med. Wochenschr., 1898, cit. bei Köster.
Gutsch, v. Langenbeck's Arch., Bd. 29.
Hahn, Inaug.-Diss. München 1889, cit. bei Watson.
Hegar, Virchow's Arch., Bd. 48.
Heidenhain, Dtsch. Zeitschr. f. Chir., Bd. 43.
Howse, Transact. of the Path. Soc. London, 1878, cit. bei Watson.
Johst, Inaug.-Diss. Königsberg 1894.
Jürgens, Münch. med. Wochenschr., 1895.
Kader, Dtsch. Zeitschr. f. Chir., Bd. 33.
Karcher, Schweizer Korresp.-Bl., 1897, ref. Virchow-Hirsch Jahresber., 1897.
Kaufmann, Virchow's Arch., Bd. 116.
Kocher, Mitteil. a. d. Grenzgeb. d. Med. u. Chir., 1898.
Köster, Dtsch. med. Wochenschr., 1898.
Krönlein, Brun's Beitr. z. klin. Chir., Bd. 14.
Kussmaul, Würzb. med. Zeitschr., Bd. 5.
Küster, Centralbl. f. Chir., 1884, p. 754.
Lauenstein, Centralbl. f. Chir., 1885, No. 8.
Litten, Virchow's Arch., Bd. 63.
Idem, Dtsch. med. Wochenschr., 1889.
Lochte, Ibid., 1896, p. 115.
Lothrop, Boston med. and surg. Journ., 1894.
v. Manteuffel, Zoege, St. Petersb. med. Wochenschr., 1890.
Maragliano, Berl. klin. Wochenschr., 1894.
Moos, Virchow's Arch., Bd. 41.
Moyes, Jahresber. Virchow-Hirsch, 1880.
Munro, Centralbl. f. Chir., 1894, p. 383.
Murphy, v. Langenbeck's Arch., Bd. 45.
Naunyn, Mitteil. a. d. Grenzgeb. d. Med. u. Chir., 1896.
Nothnagel, Handbuch, Krankheiten d. Darmes u. Peritoneums.
Idem, Zeitschr. f. klin. Med., Bd. 4.
Oppolzer, Allg. Wiener med. Ztg., 1866.
Osler, Practice of Medicine, 1893, cit. bei Watson.
Parenski, Oesterreich. med. Jahrb., 1875.
Pieper, Virchow's Arch., Bd. 63, cit. bei Litten.
Pinner, Naturforschervers. Heidelberg, 1889.
Pilliet, Progr. méd., 1890.
Ponfick, Virchow's Arch., Bd. 50.

Putnam, New York med. record, Vol. 7, cit. bei Watson.
Reichel, Dtsch. Zeitschr. f. Chir., Bd. 35.
Robson, Centralbl. f. Chir., 1897.
Rosenbach, Berl. klin. Wochenschr., 1889.
Sachs, v. Langenbeck's Arch., Bd. 46.
Sachs, Dtsch. med. Wochenschr., 1892.
Spaeth, Württemb. Korresp.-Bl., 1882, ref. Med. Centralbl., 1882, p. 941.
Tangel u. Harley, Centralbl. d. med. Wissensch., 1895.
Tietze, v. Langenbeck's Arch., 1894.
Treves, Ueber Darmobstruktion (Monographie).
Touchard, Prog. méd., 1892, No. 5.
Virchow, Gesammelte Abhandlungen.
Watson, Boston med. and surg. Journ. 1894.

Frommannsche Buchdruckerei (Hermann Pohle) in Jena. — 1991

Nachdruck verboten.

XVIII.

Beiträge zur Pathologie und Therapie des akuten Darmverschlusses[1]).

Von

Privatdocent Dr. **H. Zeidler,**

Oberarzt der chirurg. Abteilung des städt. weiblichen Obuchow-Hospitals in St. Petersburg.

Das grauenerregende Bild eines vollständig entwickelten Ileus ist seit alters her bekannt; dessenungeachtet bleibt vieles in demselben noch bis zum heutigen Tage unaufgeklärt und strittig, und bis in die neueste Zeit findet eine lebhafte Diskussion über den inneren Darmverschluß sowohl seitens der internen Aerzte als auch der Chirurgen statt. Ohne auf die umfangreiche Litteratur über diesen Gegenstand näher einzugehen, will ich bloß in die Hauptmomente der Entwickelung der uns interessierenden Fragen kurz skizzieren.

Die sehr verschiedenen Arten der Darmundurchgängigkeit, die alle in ihren Hauptzügen ein ähnliches klinisches Bild darbieten, waren unter dem Kollektivnamen Ileus, Miserere bekannt. Diese Bezeichnungen umfaßten Erkrankungen von verschiedenster anatomischer Grundlage. Erst in der ersten Hälfte unseres Jahrhunderts, mit der Entwickelung der pathologisch-anatomischen Richtung in der Medizin, begann man die der Undurchgängigkeit des Darmes zu Grunde liegenden anatomischen Veränderungen zu unterscheiden. Der „Ileus" wurde in eine ganze Reihe von Einzelkrankheiten aufgelöst, die in pathologisch-anatomischer Hinsicht gänzlich verschieden sind. Ganz ausgeschieden

1) Im Auszuge auf einer Sitzung der Aerzte des Obuchow-Hospitals mitgeteilt.

wurden die Erkrankungen entzündlicher Natur — Peritonitis, Perityphlitis etc.; man machte einen Unterschied zwischen Coprostase und Undurchgängigkeit im engeren Sinne; die verschiedenen Arten der letzteren wurden den anatomischen Veränderungen entsprechend in Gruppen eingeteilt: Man unterschied eine narbige Striktur von einer Darmneubildung, eine Einklemmung durch peritoneale Stränge von einer Achsendrehung, oder von einer Knotenbildung, u. s. w.

Diese einzig richtige anatomische Einteilung hat dennoch wenig Einfluß auf die klinische Unterscheidung dieser Erkrankungen gehabt; der Kollektivname „Ileus" hat sich erhalten. Dies erklärt sich dadurch, daß wir auch jetzt noch am Krankenbette bei weitem nicht immer imstande sind, die anatomische Grundlage der Undurchgängigkeit genau festzustellen; oft müssen wir uns auf Grund des Gesamtbildes gewisser Symptome mit der allgemeinen Diagnose: Undurchgängigkeit, Ileus etc. begnügen. Dieser Kollektivname hat sich aber bloß für die Undurchgängigkeit im engeren Sinne — für das mechanische Hindernis — erhalten; ausgeschlossen sind, wie schon erwähnt, dabei heutzutage die entzündlichen Prozesse in der Bauchhöhle, die ähnliche Symptome machen. Es sei aber bemerkt, daß einige Autoren in Anbetracht der Aehnlichkeit des klinischen Bildes auch jetzt noch die Einteilung des Ileus in einen mechanischen und einen dynamischen oder paralytischen beibehalten.

Wenn wir also in der Klärung dieser Frage große Fortschritte vom pathologisch-anatomischen Standpunkte aus zu verzeichnen haben, so hat die Entwickelung der Diagnostik damit nicht Schritt gehalten.

Ein weiterer Umstand, der die ganze Frage außerordentlich förderte, war der große Umschwung in der Chirurgie. Die Chirurgie bemächtigte sich der Therapie des Darmverschlusses, welche jetzt hauptsächlich eine operative wurde.

Die Resultate des chirurgischen Eingriffes, anfangs ziemlich traurig, wurden allmählich besser. Einerseits dank der Vervollkommnung der chirurgischen Technik und der Verbesserung der Antiseptik und Aseptik, der zunehmenden Erfahrung des einzelnen Operateurs, andererseits dank dem sehr wichtigen Umstande, daß frühzeitig operiert wurde. Der chirurgische Eingriff wird nicht mehr als ultimum refugium betrachtet; heute sind sowohl Chirurgen wie Internisten zu dem für eine erfolgreiche Therapie wichtigen Schlusse gekommen, die operative Behandlung der Undurchgängigkeit, wenn eine solche überhaupt angezeigt erscheint, möglichst früh vorzunehmen.

Ein weiterer Schluß, zu dem die Chirurgen gekommen sind, ist der, daß eine ganze Reihe von Mißerfolgen hauptsächlich von der vor und nicht selten auch während der Operation fehlenden Kenntnis über die Lokalisation des Hindernisses, über die dieselbe bedingenden anatomischen Veränderungen zuzuschreiben war, mit einem Worte,

daß für das Gelingen der Operation, außer der allgemeinen Diagnose, Undurchgängigkeit, auch noch eine präzisere Diagnose nötig ist.

Die Diagnose „Undurchgängigkeit des Darmes" macht gewöhnlich keine besonderen Schwierigkeiten, und meistens gestatten die klassischen Symptome: Stuhl-, Gasverhaltung, Erbrechen, Schmerz, Meteorismus, Inkarcerationsshock u. s. w. auch schon in frühen Stadien die allgemeine Diagnose „innerer Darmverschluß" zu stellen; häufig aber müssen wir uns mit dieser allgemeinen Diagnose begnügen. Und doch wäre für den Chirurgen eine genauere Kenntnis der anatomischen Details von größter Bedeutung. Wenn wir vor der Operation wenigstens den Ort des Hindernisses kennen, so finden wir ihn bei einer Laparotomie sofort auf, wir setzen den Kranken nicht den schweren Manipulationen des Aufsuchens einer Einklemmung, der Durchmusterung des Darmes, der Eventration desselben etc. aus. Es ist klar, daß die Prognose eines operativen Eingreifens unter diesen Umständen eine viel günstigere sein wird.

Viel trugen zur Aufklärung der diagnostischen Details die Frühoperationen bei; solche Autopsien in vivo boten die Möglichkeit, die oft unsicher gedeuteten Symptome mit den bei der Laparotomie gefundenen Veränderungen zu vergleichen. Trotzdem sind wir noch weit von der Forderung Wahl's entfernt, „daß eine anatomische Diagnose des Sitzes, der Natur und des Wesens der Occlusion vor allen Dingen gewonnen werden muß, ehe wir das Messer zur Hand nehmen".

Nicht selten müssen wir auch jetzt noch ohne sichere Diagnose zur Laparotomie schreiten.

Bis vor kurzem wurde die Diagnose einer Undurchgängigkeit des Darmes fast ausschließlich auf allgemeine Symptome hin gestellt. Von lokalen Veränderungen des Bauches wurde bloß der Meteorismus besonders berücksichtigt, ohne indessen für die Diagnose der Lokalisation des Hindernisses eingehend gewürdigt zu werden. Nur galt allgemein die Annahme, daß der Meteorismus nur die oberhalb des Hindernisses gelegene Stelle betrifft. Indessen haben einige pathologische Anatomen und Chirurgen [1]) schon längst den örtlichen lokalisierten Meteorismus einer eingeklemmten Darmschlinge als charakteristisches Vorkommnis beschrieben. Eine diagnostische Bedeutung hatten aber diese Hinweise nicht erlangt, und erst Wahl machte auf die Gesetzmäßigkeit des lokalen Meteorismus bei Strangulationen und Achsendrehungen des Darmes aufmerksam. Er zeigte, daß die eingeklemmte Darmschlinge selbst infolge der Cirkulationsstörung und der Fäulnis ihres Inhaltes rasch von Gasen aufgebläht wird, daß ihre Wandung gespannt und die Schlinge selbst in der Bauchhöhle fixiert

1) Förster, Meckel, Rokitansky, Froriep, Gruber, Küttner, Esau, Abercrombie, Emmert, Pirogoff, Oldekop u. a.; citiert nach Kader.

und paralysiert wird. Solch eine aufgeblähte, resistente, unbewegliche, paralysierte Schlinge äußert sich bei der Adspektion durch Asymmetrie in der Form des Unterleibes, bei der Palpation durch deutliche Resistenz.

Diese Beobachtungen WAHL's wurden durch seine Schüler ZOEGE v. MANTEUFFEL und KADER noch erweitert. Letzterer bewies glänzend durch eine große Reihe von Experimenten die Gesetzmäßigkeit des diagnostischen Symptomes WAHL's; er bewies, daß bei Strangulation einer Darmschlinge, bei welcher der venöse Abfluß unterbrochen wird, das eingeklemmte Darmstück sehr rasch, schon nach 4—8 Stunden, gelähmt wird, daß seine Wandung verdickt und die Schlinge selbst stark aufgetrieben wird. Dieser Meteorismus ist ein ausschließlich lokaler, durch die eingeklemmte Schlinge selbst lokalisiert, und hängt ausschließlich von der Cirkulationsstörung ab. Der Meteorismus im zuführenden Schenkel des Darmes, oberhalb der Einklemmung, hängt von der Zersetzung und der Verflüssigung des stagnierenden Inhaltes ab und erreicht für den Anfang keinen hohen Grad; erst nach einigen Tagen bemerkt man auch hier eine Aufblähung, die verhältnismäßig spät größere Dimensionen erreicht.

Die von KADER im Experiment gegebenen Bedingungen können ganz auf den Menschen übertragen werden, und alle Formen der Undurchgängigkeit des Darmes können in 2 große, in diagnostischer und therapeutischer Hinsicht sehr wichtige, Gruppen eingeteilt werden: 1) in die Undurchgängigkeit infolge einer Einschnürung, Strangulation des Darmes (Strangulationsileus), bei der der Darm sowie das ihm zugehörige Mesenterium auch eingeklemmt wird, wobei alle Veränderungen von Cirkulationsstörungen im Sinne der Erschwerung des venösen Abflusses abhängig sind, und 2) in die Undurchgängigkeit des Darmes infolge von Obturation (Obturationsileus), bei der nur das Lumen des Darmes ohne Mitbeteiligung des Mesenteriums verschlossen wird, und die Veränderungen hauptsächlich von der Stagnation des Darminhaltes abhängig sind.

Ein typisches Beispiel einer Strangulation des Darmes ist seine Einklemmung in Hernien, wo durch einen engen Ring der Darm sowie das ihm zugehörige Mesenterium mehr oder weniger fest eingeklemmt wird. Derartige Einklemmungen können in der Bauchhöhle durch allerart Stränge, Spalten im Mesenterium und im Netze hervorgerufen werden; ein Darmstück kann sich in verschiedenen normalen und anormalen Taschen und Divertikeln einklemmen. Zu den Strangulationen sind auch Drehungen des Darmes um seine Achse, verschiedenartige, zuweilen sehr komplizierte, Knotenbildung u. s. w. zu zählen (Volvulus).

An allen diesen Einklemmungen nimmt auch das Mesenterium Teil, und, infolge der Cirkulationsstörung in demselben, leidet sehr

bald die Ernährung des Darmes. Die eingeklemmte Schlinge wird gelähmt und aufgetrieben. Diese Auftreibung erreicht zuweilen kolossale Dimensionen. Ich brauche nur an den Volvulus flex. sigmoideae zu erinnern; eine einzige aufgetriebene Schlinge füllt zuweilen fast die ganze Bauchhöhle aus, indem sie sich hebt und bis an die Zwerchfellkuppe legt. Bei den Strangulationen haben wir also stets eine fixierte, gelähmte, aufgetriebene Schlinge; dagegen sind die höher liegenden Teile des Darmes, wenigstens in den ersten Tagen der Einklemmung, gar nicht oder nur wenig aufgetrieben.

Die Undurchgängigkeit infolge von Obturation des Darmes wird bei Geschwülsten, die das Lumen desselben ausfüllen oder auf denselben von außen her drücken, beobachtet, weiter bei Strikturen, bei Fremdkörpern u. s. w. Als eine häufige Ursache des Obturationsileus sind auch die Knickungen des Darmes oberhalb von Verwachsungen desselben mit einer Geschwulst, mit der Bauchwand oder verschiedener Darmabschnitte untereinander zu nennen.

Bei den Obturationen leidet, im Gegensatz zu den Strangulationen, die Ernährung des Darmes verhältnismäßig wenig, da keine Cirkulationsstörungen im Mesenterium vorhanden sind; wir haben auch keine gelähmte, aufgeblähte Schlinge, sondern es werden allmählich Darmabschnitte gebläht, die oberhalb der Stelle des Hindernisses liegen, wobei ihre Peristaltik nicht nur nicht gelähmt, sondern deutlich verstärkt wird.

Eine Form der Undurchgängigkeit, und zwar die Invagination, nimmt eine Mittelstellung ein. Bei der Invagination treten, entsprechend der Beteiligung des Mesenteriums, bald die Erscheinungen der Obturation, bald diejenigen der Strangulation mehr in den Vordergrund.

Entsprechend dem anatomischen Unterschiede, der die Undurchgängigkeit bedingt, gelingt es auch, das klinische Bild dieser beiden Arten von Undurchgängigkeit ziemlich gut voneinander zu trennen. Allgemeine Symptome — Stuhl- und Gasverhaltung, Erbrechen, Schmerz — werden bei der einen sowie auch bei der anderen Art von Undurchgängigkeit beobachtet; die Intensität dieser Symptome ist aber nicht die gleiche. Noch schärfer ist der Unterschied zwischen Strangulation und Obturation in Bezug auf die lokalen Veränderungen am Unterleib.

Wenden wir uns zuerst zu den Strangulationen.

Das Hauptsymptom, welches unsere Aufmerksamkeit auf sich lenkt, ist selbstredend die Stuhl- und Gasverhaltung. Diese Verhaltung ist stets eine vollständige und findet ihre Erklärung in dem kompletten mechanischen Verschlusse des Darmlumens bei allen Formen von Strangulation. Die selten beobachtete Entleerung von Kotmassen aus den unterhalb des Hindernisses liegenden Darmabschnitten, sowie die auch sehr seltene Form von akuter Undurchgängigkeit, die von Durchfällen begleitet wird, die sogenannte Choléra herniaire (MALGAIGNE),

wahrscheinlich infolge von Hypersekretion des Darmsaftes, können natürlich nicht die Bedeutung dieses Grundsymptomes verringern.

Das nächste Grundsymptom der Undurchgängigkeit ist das Erbrechen. Wir müssen aber das Kotbrechen, welches ausschließlich in den späteren Krankheitsstadien vorkommt, von dem initialien Erbrechen, welches die Einklemmung schon bei Beginn der Erkrankung begleitet, unterscheiden. Das erstere, d. h. das Kotbrechen, ist der beständige klassische Begleiter aller Arten von Undurchgängigkeit; es hängt vorwiegend ab von der Ueberfüllung der oberhalb des Hindernisses liegenden Darmabschnitte mit stinkendem, zersetztem Inhalte, der beim Erbrechen durch den Diaphragmadruck und durch die Bauchpresse in retrograder Richtung herausbefördert wird. Diese Erklärung von HUGUENOT ist jetzt, im Gegensatz zur Theorie der Antiperistaltik, von allen anerkannt, und das Kotbrechen wird ausschließlich auf ein rein mechanisches Moment zurückgeführt. Anders ist es beim Initialerbrechen, welches oft schon beim ersten Beginn der Erkrankung vorkommt (wo von einer Ueberfüllung des zuführenden Darmschenkels noch gar nicht die Rede sein kann) infolge des plötzlichen starken Reizes der Bauchfell- und Darmnerven im Momente der Einklemmung. Sein Charakter ist folglich ein rein reflektorischer. Dieser plötzliche reflektorische Vorgang wird fast ausschließlich bei Strangulationen beobachtet, daher gewinnt auch das Initialerbrechen eine große diagnostische Bedeutung.

Bei Einklemmung von reich innervierten Dünndarmschlingen wird Erbrechen fast ohne Ausnahme beobachtet; bei Einklemmung von dem an Nerven weniger reichen Dickdarme kann es entweder sich später einstellen oder zuweilen auch ganz fehlen.

Zu den rein reflektorischen Erscheinungen ist auch das bei Strangulationen nicht selten beobachtete Aufstoßen (Singultus) zu rechnen.

Ein weiteres beständiges Symptom der Undurchgängigkeit ist der Schmerz. Bei Strangulationen erscheint derselbe auch gleich im Anfang der Erkrankung; er ist mehr oder weniger beständig, größtenteils sehr heftig, was übrigens sowohl von der Art der Einklemmung, wie auch von dem Abschnitt des strangulierten Darmes abhängig ist. Am stärksten ausgesprochen ist er bei akuten, hernienähnlichen Einklemmungen, namentlich des Dünndarmes. Bei Strangulationen des Dickdarmes ist er weniger intensiv, kann sogar auch ganz fehlen. Aeußerer Druck auf die Bauchwand verstärkt den Schmerz nicht.

Das letzte von den allgemeinen Symptomen ist der sogenannte Incarcerationsshock, der fast regelmäßige Begleiter der Darmstrangulation. Seine Intensität geht derjenigen des Schmerzes und des Initialerbrechens parallel; deutlicher ist er gewöhnlich bei Strangulationen des Dünndarmes ausgesprochen. Das Bild eines Incarcerationsshocks, welches den Charakter einer schweren Depression der

Herzthätigkeit und des Nervensystems trägt, wird allgemein als Reflexerscheinung durch starken Reiz der sensiblen Darm- und Bauchfellnerven, als reflektorische Lähmung der N. vagi und N. splanchnici betrachtet.

Eine andere Erklärung für den Shock bei inneren Einklemmungen bietet uns die sogenannte „Intoxikationstheorie", nach welcher der Shock von der Resorption der Produkte der bakteriellen Eiweißfäulnis vom Darme aus und von der durch sie bedingten Intoxikation abhängig sein soll (Koprhémie nach HUMBERT).

Noch eine dritte Theorie „des septischen Kollapses" bringt den Shock in Abhängigkeit von der raschen Infektion der Bauchhöhle, infolge der Durchgängigkeit der durch die Einklemmung alterierten Darmwand für die Bakterien.

Die beiden letzteren Momente, die Intoxikation mit Fäulnisprodukten, sowie die Infektion durch die veränderte Darmwand, haben unzweifelhaft ihre Bedeutung und spielen eine große Rolle in den späteren Stadien der Undurchgängigkeit; sie erklären aber durchaus nicht den primären schweren Incarcerationsshock, der meist schon in den ersten Stunden nach der Einklemmung eintritt, wo weder von einer Intoxikation, noch von einer Infektion die Rede sein kann.

Zu den bei Strangulationen zuweilen beobachteten Symptomen ist noch die verringerte Harnausscheidung, die selten zu vollständiger Anurie führt, zu zählen; sie ist zum Teil von der durch Schwächung der Herzthätigkeit bedingten Herabsetzung des Blutdruckes abhängig. Ferner wird eine nach ihrer Pathogenese noch nicht völlig aufgeklärte Albuminurie beobachtet.

Wenn wir hierher noch den schweren Allgemeinzustand, das verfallene, leidende Gesicht, die eingesunkenen Augen, die kalte, ihres Turgors beraubte Haut, den kalten Schweiß, die Cyanose der Lippen, der Finger und der Zehen, die klanglose Stimme und den fadenförmigen Puls hinzufügen, so haben wir das schwere Bild eines akuten Strangulationsileus, ein um so schwereres Bild, als das Bewußtsein des Kranken völlig ungetrübt bleibt.

Von den lokalen Erscheinungen am Abdomen ist das hervorragendste Symptom der Meteorismus. Wie gering seine differentialdiagnostische Bedeutung in späteren Stadien der Krankheit bei gleichmäßig ad maximum aufgetriebenem Bauch ist, so groß ist sie in den Anfangsstadien, wo der WAHL'sche lokale Meteorismus die Bedeutung eines wichtigen diagnostischen Symptomes gewinnt. Bei Strangulationen gelingt es zuweilen, in der Bauchhöhle eine aufgetriebene, unbewegliche, der Peristaltik beraubte Darmschlinge aufzufinden, die sich „bei der Adspektion durch Asymmetrieen in der Form des Unterleibes und bei sorgfältiger Palpation durch eine deutlich vermehrte Resistenz kenntlich machen wird" (WAHL). Der übrige Darm ist, wenigstens in der ersten Zeit nach der Einklemmung, dabei nicht aufgetrieben und bietet keine Abweichungen von der Norm. Dieses Symptom gestattet nicht nur

die Art der Einklemmung — die Strangulation — festzustellen, sondern es giebt auch, was ebenso wichtig ist, einen deutlichen Hinweis auf den Sitz des Hindernisses und bietet somit die Möglichkeit, nach Eröffnung der Bauchhöhle die strangulierte Schlinge sofort aufzufinden.

Schlange, der sich lange Zeit mit der diagnostischen Bedeutung des isolierten Meteorismus einer eingeklemmten Schlinge nicht einverstanden erklärte, jetzt aber dieselbe anzuerkennen scheint, weist darauf hin, daß, bei Strangulation einer kleinen Schlinge, in den nächsten Tagen neben der Aufblähung derselben sich oberhalb des einklemmenden Ringes ein Meteorismus des zuführenden Schenkels entwickelt, der nicht gelähmt ist und deutliche peristaltische Bewegungen aufweist — „Peristaltik in der fixierten Schlinge".

Trotz der Gesetzmäßigkeit des lokalen Meteorismus der strangulierten Darmschlinge kann derselbe leider nicht immer als diagnostisches Zeichen dienen. Das Wahl'sche Symptom kann bei einer Einklemmung des Darmes in irgend einer Tasche, oder bei der Einklemmung einer sehr kleinen Schlinge fehlen. Uebrigens weisen Wahl und nach *ihm* Zoege-Manteuffel und Kader auf die Notwendigkeit einer genauen Untersuchung des Bauches in tiefer Narkose hin, auf die obligat*orische* Untersuchung per vaginam und rectum, die es in einer großen Zahl der Fälle gestatten, eine resistente eingeklemmte Schlinge aufzufinden; dieses gelingt aber bei weitem nicht immer, wenigstens weisen viele Autoren auf die Schwierigkeit hin, durch Palpation eine kleine eingeklemmte Schlinge aufzufinden. Auch ist das Wahl'sche Symptom bei Einklemmung von sehr großen Darmabschnitten, z. B. bei Drehung des ganzen Dünndarmes um seine Mesenterialachse, nicht deutlich ausgesprochen; dasselbe wird zuweilen auch beim klassischen Volvulus flex. sigmoid. undeutlich, wo die ad maximum geblähte Schlinge die ganze Bauchhöhle ausfüllt.

Finden wir keine einzelne unbewegliche Schlinge, so müssen wir wenigstens den Umstand in Rechnung ziehen, daß bei Strangulationen die eingeklemmte Schlinge gelähmt ist und daß der höher liegende Darmabschnitt in den ersten Tagen der Einklemmung gar nicht, oder sehr mäßig aufgetrieben ist; die Peristaltik fehlt entweder ganz, oder ist nicht scharf ausgesprochen. Dieses Fehlen der Peristaltik bei allgemeinen Symptomen einer Strangulation bietet in der Mehrzahl der Fälle die Möglichkeit, einen Strangulations- von einem Obturationsileus zu trennen.

Von den lokalen Symptomen ist noch die zuerst von Gangolphe erwähnte Anwesenheit eines Exsudates in der Bauchhöhle in Betracht zu ziehen. In der That wird bei Strangulationen nicht selten ein mehr oder weniger reichliches seröses oder serös-blutiges Exsudat beobachtet, welches infolge von Cirkulationsstörungen in der eingeklemmten Schlinge entsteht. Seine Herkunft ist mit der Bildung von

Bruchwasser bei eingeklemmten Brüchen identisch. Als diagnostisches Symptom hat übrigens das Exsudat keine große Bedeutung; erstens wird dasselbe zuweilen auch bei Obturationen beobachtet, zweitens wird es, infolge von Auftreibung der den seitlichen Bauchwänden anliegenden Därme, der Untersuchung unzugänglich und wird oft erst bei der Laparotomie gefunden.

Als Beispiel erlaube ich mir hier einige typische Fälle von Strangulationsileus anzuführen, die die diagnostische Bedeutung der besprochenen Symptome gut illustrieren.

1. Incarceratio interna herniiformis intestini ilei. Gangraena intestini.

Anna N., 31 J. alt, trat am 24. Okt. 1896 in das weibliche Obuchow-Hospital ein.

Im Juli 1895, d. h. vor 1 Jahre und 3 Monaten, wurde die Kranke in die gynäkologische Abteilung des Hospitals in vollständigem Kollaps, mit Erscheinungen der äußersten Anämie, bedingt durch das Platzen einer extrauterinen (tubaren) Schwangerschaft, eingeliefert. Die sofortige von Dr. A. Rymscha vorgenommene Laparotomie war von Erfolg und die Kranke wurde als ganz geheilt entlassen. (Dieser Fall ist von Dr. Rymscha in der russisch. Zeitschr. f. Geburtsh. u. Gynäkol., Bd. 10, Mai 1896, beschrieben worden.) Bei der Laparotomie wurde die linke Tube nach vorhergegangener Unterbindung des Ligament. lat. entfernt.

Die Pat. war länger als 1 Jahr gesund. Vor 24 Stunden erkrankte sie plötzlich an sehr starken Leibschmerzen, Erbrechen, Stuhl- und Gasverhaltung.

Status praesens. Die Patientin ist von gutem Körperbau und genügendem Ernährungszustand. Das Gesicht ist blaß, verfallen, die Augen eingesunken, die Lippen sind blau, die Extremitäten kalt. Die Kranke zittert, ist sehr unruhig, leidet offenbar stark. Ununterbrochenes Erbrechen. Der Puls ist kaum fühlbar, zuweilen verschwindet er ganz. Deutliches Bild eines Incarcerationsshocks. Der Leib ist dabei nicht aufgetrieben, nicht gespannt, bei Palpation und Perkussion nicht schmerzhaft; nur ist ein tieferes Eindrücken über den Poupart'schen Bändern etwas empfindlich. Die Darmperistaltik ist nicht verstärkt. Kein Tumor, kein Infiltrat. Per vaginam ist im hinteren Scheidengewölbe im kleinen Becken, links vom Uterus, eine undeutliche etwas elastische Resistenz (die eingeklemmte Darmschlinge?) zu fühlen.

Es wurde Strangulation einer Darmschlinge, bedingt durch einen Strang, der sich links vom Uterus, nach der vor einem Jahre gemachten Laparotomie mit Entfernung der Tube, gebildet hatte, vermutet.

Laparotomie 26 Stunden nach Beginn der Einklemmung. Schnitt auf die alte Narbe in der L. alba. Geringe Verwachsung des Netzes mit der Narbe; keine Verwachsungen der Därme mit der Narbe oder der Därme unter sich. In der Bauchhöhle ein reichliches serös-blutiges Exsudat; die Flüssigkeit ähnelt ihrem Charakter nach dem Bruchwasser bei eingeklemmten Hernien. Im kleinen Becken zieht sich vom linken Uterusrande zur seitlichen Beckenwand ein dicker Strang hin. Dieser Strang stellte den oberen, stark verdickten Rand des Ligament. lat. dar. Auf diese Weise war eine Tasche entstanden, deren Oeffnung durch den eben beschriebenen Strang und deren vordere Wand durch die dünne Membran

des breiten Bandes gebildet wurden. In dieser Tasche lag die eingeklemmte Dünndarmschlinge. Die Einklemmung war derart stark, daß es mir nicht gelang, die Fingerspitze zwischen Darm und Einklemmungsring einzuführen. Ich mußte eine Hohlsonde einführen und über ihr auf den Strang einschneiden; erst dann gelang es mir die eingeklemmte Darmschlinge aus der Tasche herauszuziehen. Die eingeklemmte Schlinge war sehr verändert, aufgetrieben, von dunkeler Farbe; auf der Serosa stellenweise graue, glanzlose Flecke; die Incarcerationsfurche an dem mäßig aufgetriebenen zuführenden Schenkel war in Form eines weißlichen engen Ringes scharf ausgesprochen; an dem abführenden Schenkel war der Uebergang in den gesunden Darm weniger scharf. Das Mesenterium war ödematös, sugguliert, seine Gefäße trombosiert.

Der Darm wurde in warme Kompressen eingehüllt und ich machte mich an die Entfernung des Stranges, der zwischen 2 Ligaturen reseziert wurde. Dabei fanden sich an den Anheftungspunkten des Stranges am Uterus sowie an der seitlichen Beckenwand Seidenligaturen, die dort unverändert in Form eines Knotens 1 Jahr und 3 Monate gelegen hatten. Nach Durchschneidung des Stranges wandte ich mich wieder dem Darm zu, der sich während dieser Zeit gar nicht erholt hatte; infolgedessen schritt ich zur Resektion des ganzen erkrankten Darmstückes. Die Resektion geschah nach gewöhnlichen Regeln, deshalb lasse ich die Einzelheiten weg und erwähne nur, daß die Vereinigung der Darmstücke vermittelst des Murphy'schen Knopfes geschah. Ich benutzte diesen, um die Operation abzukürzen, da die Patientin fast pulslos war. Die Vereinigungsstelle der Darmstücke war 20—30 cm vom Blinddarm entfernt. Darauf Reposition des Darmes; ins kleine Becken, links vom Uterus, kam ein Tampon, welcher in den unteren Wundwinkel heraus geführt wurde. Der übrige Teil der Wunde wurde schichtweise vernäht.

Der Puls, der sich nach der Operation gehoben hatte, verschlechterte sich häufig in den nächsten Tagen, aber die unangenehmste Erscheinung war ein hartnäckiges, fast ununterbrochenes Erbrechen im Laufe der ersten 4 Tage, welches nur einigermaßen durch subkutane Morphiuminjektionen gemildert wurde. Der Bauch war dabei nicht aufgetrieben und nur mäßig schmerzhaft. Am 3. Tage wurde der Tampon aus dem kleinen Becken entfernt und infolge beträchtlicher Ansammlung von blutiger Flüssigkeit abermals eingeführt. Am 8. Tage wurde er zugleich mit den Nähten definitiv entfernt. Gase gingen vom 2. Tage an ab. Der erste Stuhl erfolgte am 6. Tag, weiterhin täglich, spontan und vollkommen normal. Bei der Untersuchung per rectum wurde am 11. Tag der Murphy'sche Knopf in der Ampulla recti gefunden und entfernt.

Die Länge der resezierten Darmschlinge betrug 73 cm.

In diesem Fall war das Bild der schwersten Strangulation sehr ausgeprägt. Vollständige Undurchgängigkeit, beständiges Erbrechen vom Moment der Erkrankung an; sehr starke Schmerzhaftigkeit. Der heftige Incarcerationsshock mit dem Sinken der Herzthätigkeit gaben der Erkrankung, die im ganzen 24 Stunden dauerte, den Charakter eines Ileus acutissimus.

Höcht interessant ist das fast völlige Fehlen von örtlichen Symptomen, das gar nicht zu der Schwere der Allgemeinsymptome stimmte, der Bauch war nicht im geringsten aufgetrieben, nicht gespannt und

ohne Peristaltik: bei der Palpation fast schmerzlos; ungeachtet dessen hatten wir den lokalen Meteorismus der eingeklemmten Schlinge. Durch ihre versteckte Lage in einer Tasche im kleinen Becken trat diese aufgeblähte fixierte Schlinge nicht scharf hervor. Auf ihre Anwesenheit aber wies die elastische Resistenz hin, die per vaginam im kleinen Becken, links vom Uterus palpiert wurde. Zur Stütze der Annahme einer hier eingeklemmten Schlinge diente natürlich auch die Anamnese. Auf Grund dieser Symptome, mit Berücksichtigung der Anamnese, gelang es sowohl die Art der Einklemmung festzustellen, die Strangulation einer Darmschlinge, als auch den Ort der eingeklemmten Darmschlinge, was natürlich in hohem Grade den glücklichen Ausgang der sofort vorgenommenen Laparotomie begünstigte.

Ich bemerke noch, daß die eingeklemmte Darmschlinge allein aufgebläht war, die Aufblähung des zuführenden Darmschenkels war ganz unbedeutend.

Das schwere Allgemeinbild erklärt sich in diesem Fall durch die Intensität der Strangulation und die Größe der Dünndarmschlinge; die Einklemmung war so stark, daß im Darm und im Mesenterium, ungeachtet der nur 24-stündigen Einklemmung, unreparierbare Ernährungsstörungen sich fanden, und so mußte das der Gangrän verfallene Darmstück entfernt werden.

Sehr ähnlich dem vorigen ist folgender Fall.

2. Incarceratio interna herniiformis intestini ilei.

Fewronia C., 49 J. alt, trat ins weibliche Obuchow-Hospital am 5. Febr. 1897 ein.

Sie erkrankte vor 5 Tagen ohne nachweisliche Ursache an Schmerzen im Bauch, Stuhlverhaltung und Erbrechen. Ol. ricini, das zu Hause genommen war, wurde erbrochen. Erkrankungen nach der Geburt waren nach Aussage der Kranken nicht gewesen.

Status praesens. Patientin von mittlerer Statur und befriedigender Ernährung; Facies hippocratica; Cyanose der Finger und Lippen; kleiner Puls 132; Atmung 32. Erbrechen mit Kotgeruch. Die Auftreibung des Bauches ist recht stark, wobei sie schärfer in den unteren Partien desselben ausgeprägt ist; bei Druck auf die unteren Teile des Bauches ist er mäßig schmerzhaft. Peristaltik fehlt. Von seiten der Vagina: Uterus atrophisch, etwas beweglicher, als in der Norm. Von seiten des Rectum fühlt man hinter dem Uterus einen festen, ein wenig elastischen, nicht höckerigen Tumor.

Bei der Laparotomie, die von Dr. M. Krjukoff ausgeführt wurde, zeigten sich recht stark aufgeblähte Dünndärme; die Serosa derselben ist stark injiziert. Im kleinen Becken hinter dem Uterus inmitten verschiedener Verwachsungen im Douglas'schen Raum hatte sich eine Tasche gebildet, in welcher eine kleine Dünndarmschlinge eingeklemmt war. Die Verwachsungen wurden mit dem Finger zerrissen und der Darm herausgezogen; auf demselben sind 2 Strangulationsfurchen deutlich ausgeprägt; das eingeklemmte Stück ist sehr stark hyperämisch und aufgebläht, gangränöse Flecke sind nicht vorhanden. Dieser Abschnitt gehörte dem unteren Teil des Ileum, nicht weit vom Blinddarm, an. Nach Repositiou

des Darmes Schluß der Wunde durch Nähte, in den unteren Wundwinkel, ins kleine Becken, ein Tampon.

Gase am 4. Tag, Ausleerungen am 6. periodisches Erbrechen und Aufblähung des Bauches dauerten bis zum 4. Tag. Der Tampon wurde am 5. Tage entfernt, die Nähte am 8. Im ferneren Verlauf sehr träge Darmthätigkeit. Gesund entlassen.

In diesem Fall hatte sich außer den allgemeinen Symptomen der Strangulation, infolge der 5-tägigen Dauer der Einklemmung, eine beträchtliche Auftreibung des Bauches, aber ohne sichtbare Peristaltik, entwickelte. Der lokale Meteorismus der eingeklemmten Schlinge stellte sich, wie auch im vorhergehenden Fall, als Geschwulst dar, die im kleinen Becken palpiert wurde. In der Rekonvalescenz muß der hartnäckige paretische Zustand der Därme erwähnt werden, eine Erscheinung, die oft nach Beseitigung einer mehr oder weniger lang dauernden Einklemmung beobachtet wird; bei dieser Komplikation werde ich mich später etwas ausführlicher aufhalten.

Im folgenden Fall war, außer dem allgemeinen Bilde der Strangulation, noch besonders scharf und anschaulich das WAHL'sche Symptom ausgeprägt.

3. Volvulus coeci.

Nadeshda D., 45 J. alt, trat ins weibliche Obuchow-Hospital am 29. Juli 1896 ein.

Bis zur jetzigen Erkrankung war sie immer gesund, bis auf eine Neigung zur Verstopfung. Sie erkrankte plötzlich vor 3 Tagen an starken Schmerzen im Bauch, welche in der linken Hälfte desselben heftiger waren; von dieser Zeit an weder Ausleerungen, noch Gase. Uebelkeiten von Beginn der Erkrankung an. Erbrechen vom 2. Tage.

Status praesens. Patientin ist kräftig gebaut, mager. Das Gesicht ist verfallen, die Augen eingesunken, der Puls klein, häufiges Erbrechen. Klagen über schneidenden Schmerz in der linken Hälfte des Bauches. Der Bauch ist weich, bei der Palpation nicht schmerzhaft, nicht aufgetrieben, mit Ausnahme einer begrenzten Partie links vom Nabel; hier ist schon für das Auge durch die schlaffen Bauchdecken hindurch eine aufgeblähte Darmschlinge bemerkbar; diese Schlinge ist unbeweglich, an der Basis resistent und schmerzhaft; der Perkussionston ist über ihr tympanitisch; Peristaltik fehlt, ebenso ist sie nicht in anderen Teilen des Bauches bemerkbar. Per rectum und per vaginam wurde nichts Abnormes gefunden.

Auf Grund dieser Symptome konnten wir eine Undurchgängigkeit infolge von Strangulation einer Darmschlinge, die sich in der linken Seite des Bauches in der Reg. umbilicalis befindet, sicher feststellen.

Sofortige Laparotomie (3 Tage nach Beginn der Einklemmung). Ein Längsschnitt links über der eingeklemmten Schlinge durch den M. rectus abdominis. In der Bauchhöhle ein wenig seröses Exsudat. Daselbst in der Wunde fand sich eine sehr stark aufgeblähte Dickdarmschlinge; infolge der starken Aufblähung war es nicht möglich die Schlinge aus der Bauchhöhle hervorzuziehen; die Schlinge wurde mit dem Troikart punktiert; es entwichen in großer Menge Gase und ein wenig flüssige Kotmassen, wonach sie ganz zusammenfiel. Es zeigte sich, daß dieses der Blinddarm

und der Anfang des Colon ascendens war, welche um ihre Achse von rechts nach links um 360° gedreht waren. Das Mesenterium war sehr lang, in demselben eine Menge narbiger Stränge. Um die Einklemmung zu heben, wurde eine Wendung des Darmes von links nach rechts um 360° gemacht, worauf der Blinddarm auf seinem Platz lag. Die übrigen Dünndärme waren gar nicht aufgebläht. Schichtweise Naht der Bauchdecken.

Die Rekonvalenscenz verlief ohne Komplikationen, mit Ausnahme einer unbedeutenden Eiterung um 2 Nähte im unteren Wundwinkel. Der übrige Teil der Wunde heilte per primam. Gase vom 1. Tag; der erste Stuhlgang, nach einem Klysma, am 5. Tag. Im weiteren Verlauf mußte man, infolge der trägen Darmthätigkeit, zu täglichen Klysmen greifen. Gänzlich geheilt entlassen.

Außer den heftigen Symptomen der Strangulation hatten wir also den typischen, auf die eingeklemmte Schlinge beschränkten lokalen Meteorismus, der uns die Möglichkeit der genauen Bestimmung der Lokalisation derselben bot. So klassisch, wie im beschriebenen Fall, bekommt man das WAHL'sche Symptom selten zu sehen.

Folgender Fall bietet ein typisches Beispiel eines Volvulus flex. sigmoideae. Dieser Fall wurde von mir noch im männlichen Obuchow-Hospital operiert[1]).

4. Volvulus flexurae sigmoideae.

Alexei Eg., 56 J. alt, leidet schon das zweite Jahr an gastrischen Anfällen, meistenteils an Durchfällen, die selten mit einige Tage dauernden Verstopfungen abwechselten; die Verstopfungen wurden immer von einer starken Aufblähung des Bauches begleitet. Den letzten Stuhlgang hatte Pat. vor 3 Tagen. Am Abend desselben Tages stellten sich Schmerzen im Bauch ein, darauf nahm die Aufblähung des Bauches beständig zu. Erbrechen begann vor 2 Tagen, einige Mal täglich.

Status praesens. Kräftiger Greis. Allgemeinzustand ein guter; schöner voller Puls. Gesicht frisch. In die Augen fällt die starke Aufblähung des Bauches, die in der oberen Hälfte, vom Nabel bis zum Proc. xiphoideus, stärker ausgeprägt ist. Hier, im Epigastrium, quer über dem Bauch, befindet sich scheinbar eine stark aufgeblähte Darmschlinge (Flexura sigmoidea). Bei der Perkussion überall tympanitischer Schall. Keine Schmerzhaftigkeit des Bauches. Darmperistaltik fehlt. Erbrechen. Stuhlgang und Flati fehlen seit 3 Tagen. Ein hohes Klysma ohne Erfolg.

In Anbetracht solcher Anfälle, die auf ein mechanisches Hindernis im Darm hinwiesen, wurde sofort zur Laparotomie unter Chloroformnarkose geschritten. Ein Schnitt in der Mittellinie, vom Nabel fast bis zur Symphyse, darauf Verlängerung desselben 3 Finger breit nach oben über den Nabel. Nach Eröffnung der Bauchhöhle floß etwas seröse Flüssigkeit heraus. Sofort stellte sich eine sehr stark aufgeblähte Dickdarmschlinge ein. Die Schlinge wurde teilweise nach außen hervorgezogen und mit einem Troikart punktiert. Es entwichen viel stinkende Gase, worauf die Schlinge beträchtlich zusammenfiel. Jetzt erwies es sich, daß diese Schlinge die um ihre Achse gedrehte Flexura sigmoidea war, welche, da

1) Protokolle der Aerzte-Sitzungen im städtischen Obuchow-Hospital im Jahre 1894.

sie sehr stark aufgebläht war, sich unter das Zwerchfell gelegt hatte. Die Drehung war die gewöhnliche von links nach rechts (in der Richtung des Uhrzeigers) um 180°. Im Mesenterium der Flex. sigmoid. befanden sich Narbenstränge, durch die ihre beiden Schenkel eine fast parallele Richtung bekommen hatten. Die Serosa der eingeklemmten Darmschlinge war gesund, von Gangrän keine Spur. Aufgebläht erwies sich nur allein die eingeklemmte Schlinge — Flex. sigmoidea. Die übrigen Därme waren nicht aufgetrieben. Nach der Drehung der Flex. sigmoidea in der dem Gang eines Uhrzeigers entgegengesetzten Richtung wurde sie wieder an ihre Stelle reponiert. Schichtweise Naht der Bauchdecken. Ins Rectum ein dickes Drain.

Die Operation bestand der Pat. ausgezeichnet. Der Puls blieb ebenso gut wie vor der Operation. Im weiteren Verlauf waren keine Reizsymptome von seiten des Bauchfells vorhanden. Die Temperatur am Tage nach der Operation am Morgen 38,8; am Abend 38,4; darauf war sie die ganze Zeit vollkommen normal. Am 3. Tag erfolgte spontaner reichlicher Stuhl. Die Nähte wurden am 8. Tag entfernt; prima intentio. Eine Komplikation muß erwähnt worden: am 6. Tag stellte sich eine recht beträchtliche Auftreibung des Bauches ein, die nach einem Klysma verschwand. Diese Auftreibung des Bauches wiederholte sich darauf noch einige Mal infolge der überaus trägen Darmfunktion. Geheilt entlassen.

Es muß auf das Fehlen des Incarcerationsshocks hingewiesen werden, ungeachtet der Anwesenheit einer Strangulation. Diese Abweichung vom gewöhnlichen Typus, die nicht selten bei Volvulus der Flex. sigmoidea beobachtet wird, findet in diesem Fall eine Erklärung in der auf 180° beschränkten Drehung der Schlinge und der infolgedessen wenig intensiven Strangulation. Sehr anschaulich trat die kolossale Aufblähung der gedrehten Flex. sigmoidea hervor, bei gänzlichem Fehlen einer Aufblähung der höher gelegenen Darmabschnitte, ungeachtet des 3-tägigen Bestehens der Undurchgängigkeit.

In einem anderen Fall von Volvulus flex. sigmoideae war der lokale Meteorismus der eingeklemmten Schlinge weniger scharf ausgeprägt.

5. Volvulus flexurae sigmoideae. Pneumonia crouposa.

Natalie M., 61 J. alt, trat ins weibliche Obuchow-Hospital am 5. März 1897 ein.

Leidet seit lange an Verstopfung; vor 3 Tagen erkrankte sie plötzlich an recht starken Schmerzen im Bauche, an Stuhl- und Gasverhaltung; später wurde der Bauch aufgetrieben; Erbrechen seit 2 Tagen.

Status praesens. Schlecht genährte, magere Greisin; Gesicht frisch, nicht verfallen; Puls gut; häufiges Erbrechen; gänzliche Stuhlverhaltung im Laufe von 3 Tagen. Bauch sehr stark aufgetrieben, diese Auftreibung ist unregelmäßig — die rechte Hälfte tritt mehr hervor, links über dem Lig. Poupartii in der Regio hypogastrica ist der Bauch flacher. In dem aufgetriebenen Bauch lassen sich einzelne Darmschlingen unterscheiden: rechts befindet sich allem Anschein nach eine stärker aufgeblähte Schlinge (Flex. sigmoidea?), obgleich auch die übrigen Schlingen ebenfalls aufgebläht sind. Die Peristaltik ist nicht deutlich ausgeprägt, nur beim Beklopfen des Bauches gelingt es eine unbedeutende peristaltische Welle

hervorzurufen, die sich aber auf die Schlinge in der rechten Hälfte des Bauches nicht fortsetzt. Ein alter Prolapsus vaginae. Per rectum nichts Abnormes. Klysma ohne Erfolg.

Bei der Laparotomie erwiesen sich als aufgebläht: Colon ascendens, Colon transversum und Colon descendens, wobei das Colon transversum an einem langen Mesenterium sich bis unter den Nabel gesenkt hatte. Unter ihm erhob sich aus der linken Fossa iliaca in die rechte Hälfte des Bauches die überaus stark aufgeblähte Flexura sigmoidea, welche um die Achse von links nach rechts um 360° gedreht war. Die Schlinge wurde hervorgezogen, mit dem Troicart punktiert, wobei viel Gase entwichen, darauf wurde zur Hebung der Einklemmung die Wendung in der dem Gang des Uhrzeigers entgegengesetzten Richtung gemacht, d. h. von rechts nach links, ebenfalls um 360°. Beide Schenkel der Flex. sigmoid. sind fast parallel und stark genähert durch das von Narbengewebe verkürzte Mesenterium. Nach Reposition der nach der Punktion zusammengefallenen Flex. sigmoid. wird die Bauchhöhle durch schichtweise Naht der Bauchdecken geschlossen.

Der Verlauf ist in den ersten Tagen ein vollständig glatter. Uebelkeit und Erbrechen hörten auf, die ersten Entleerungen waren am folgenden Tage nach der Operation. Der Allgemeinzustand war ein vorzüglicher, die Temperatur normal. Im ferneren Verlaufe waren ebenfalls keine Symptome einer Reizung des Bauchfells. Der Stuhlgang erfolgte täglich, teils spontan, teils mit Hilfe von Klysma.

Am 5. Tage post operationem: Temperatur 38,2; abends 39,8; Husten, Schmerzen in der linken Seite, Dämpfung, Bronchialatmen — eine typische Pneumonia crouposa, an der die Pat. am 12. Tage nach der Operation starb. Bei der Sektion: Pneumonia fibrinosa acuta totalis sinistra (Hepatisatio grisea). Von Seiten der Bauchhöhle nichts Besonderes. Die Därme sind vollkommen durchgängig.

In diesem Fall hatte sich, im Gegensatz zum vorigen, außer einer starken Aufblähung der eingeklemmten Flex. sigmoid. schon ein Meteorismus der höher gelegenen Darmabschnitte — der ganze Dickdarm war aufgebläht — entwickelt; obgleich diese Aufblähung bei weitem nicht die der Flexur erreichte, so verdunkelte sie doch das Bild. Ungeachtet dessen gestatteten die Asymmetrie in der Form des Bauches, das Fehlen der Peristaltik in der stärker aufgeblähten Schlinge in der rechten Hälfte des Bauches mit einer gewissen Wahrscheinlichkeit die Annahme, daß sich hier der Sitz der eingeklemmten Flexura sigm. befinden müsse.

Der letale Ausgang hatte natürlich keinen Zusammenhang mit der Operation. Ob ein Zusammenhang zwischen der Einklemmung und der Pneumonie bestand, ist sehr schwer zu sagen. Die Pneumonie ist eine nicht seltene Komplikation der Operationen wegen Darmundurchgängigkeit. Diese Komplikation werde ich noch weiter unten ausführlicher besprechen.

Folgender Fall bietet das Beispiel einer sehr seltenen Form von innerer Einklemmung.

6. Hernia interna mesogastrica sinistra incarcerata. Gangraena intestini. Peritonitis acuta septica.

Catherine K., 61 J. alt, trat ins weibliche Obuchow-Hospital am 22. Juni 1896 ein.

Erkrankte vor 4 Tagen an Schmerzen im Bauch und an Erbrechen. Während dieser Zeit waren noch einige Durchfälle, aber später weder Gase noch Ausleerungen. Klysma ohne Erfolg. Früher litt sie öfters an derartigen Anfällen, aber von geringerer Intensität und Dauer.

Status praesens. Pat. von mittlerem Wuchs und Körperbau. Facies hippocratica. Puls frequent, klein. Häufiges Erbrechen. Seit 4 Tagen Stuhl- und Gasverhaltung. Bauch beträchtlich aufgetrieben, besonders in seinem unteren Teil, wobei links von der Mittellinie in der Reg. mesogastrica ein Tumor palpiert wird, von der Größe einer Faust, der sich allem Anschein nach fest an die vordere Bauchwand anlegt. Der Schall über dem Tumor ist gedämpft — tympanitisch. Bei der Perkussion und Palpation besteht ziemlich starke Schmerzhaftigkeit des Bauches. Peristaltische Kontraktionen der Därme sind nicht bemerkbar.

Laparotomie (Dr. M. Krjukoff). Schnitt am äußeren Rande des linken M. rectus abdominis. Nach Eröffnung der Bauchhöhle fand sich auf der hinteren Fläche der vorderen seitlichen Bauchwand, etwa in der Höhe des Nabels, ein Tumor von weicher elastischer Konsistenz. Dieser Tumor besteht aus Darmschlingen, die in eine dünne Membran eingehüllt sind. Nach Zerschneidung der letzteren und nach Befreiung der Därme zeigt es sich, daß diese Membran aus einer Duplikatur des Bauchfells besteht, welches, da es die Form einer Tasche mit enger, ringförmiger Oeffnung hatte, als Bruchsack für die in ihm eingeklemmte Darmschlinge diente (Hernia interna mesogastrica). Der Bruchsack enthielt stinkende blutige Flüssigkeit und Gase. Der Darm war in der Länge von 15—20 cm vollkommen gangränös. In der Bauchhöhle eine Menge stinkender hämorrhagischer Flüssigkeit. Resektion des gangränösen Darmstückes. Anus praeternaturalis.

Nach der Operation befindet sich Pat. im vollsten Kollaps. Tod nach 17 Stunden.

Sektion: Peritonitis acuta. Septicaemia.

Ohne den interessanten Befund dieser seltenen Form des Bruches zu berühren, bemerke ich hier nur die Zugehörigkeit des beschriebenen Falles zum Typus der Strangulation; ferner, daß der in der Reg. mesogastrica palpierte Tumor erlaubte, den Ort der Undurchgängigkeit in der Bauchhöhle vor der Operation genau zu bestimmen. Die Anwesenheit einer septischen Peritonitis schloß selbstverständlich jede Möglichkeit eines günstigen Ausganges aus.

Es mögen die angeführten Beispiele zur Charakteristik des Strangulationsileus genügen.

Wende ich mich jetzt zu den Obturationen, so sehen wir ebendieselben allgemeinen Symptome wie bei den Strangulationen, ihr Charakter ist jedoch ein wenig anders.

Stuhl- und Gasverhaltung. Dieses Symptom fällt immer auf; aber während die Verhaltung bei Strangulationen immer eine absolute ist, kann bei Obturationen die Undurchgängigkeit eine nur

relative sein, wenigstens ist sie für Gase bisweilen nicht vollständig, was durch den Mechanismus der Undurchgängigkeit erklärt wird; bei Stenosen, bei Knickungen des Darmes etc., die vollkommen für die Retention der festeren Partikel genügen, finden die Gase noch öfters einen Ausweg.

Erbrechen ist, wie wir sahen, ein fast beständiger Begleiter der Strangulation von Beginn der Erkrankung an, bei Obturationen kann es lange Zeit ganz fehlen; das für die Strangulation charakteristische Initialerbrechen reflektorischen Ursprungs sehen wir bei Verstopfungen sehr selten, dafür wird in späteren Perioden bei starker Ueberfüllung des Darmes, oberhalb des Hindernisses, Erbrechen stets beobachtet, welches bald den Charakter des Kotbrechens annimmt. Beim Obturationsileus tritt dieses Kotbrechen viel häufiger als konstantes Symptom auf, als bei Strangulationen, bei denen das heftige Erbrechen vom Beginn der Erkrankung an die Ueberfüllung des Darmes und die Zersetzung seines Inhaltes nicht zuläßt, bei denen der Tod häufig früher eintritt, ehe sich stinkende zersetzte Massen ansammeln können.

Der Schmerz ist bei Strangulationen gewöhnlich ein sehr heftiger, von mehr beständigem Typus, bei Obturationen hat er einen ganz anderen Charakter. Er kann ebenfalls sehr heftig sein, erscheint aber periodisch in gewissen Zeiträumen, indem er die peristaltischen Kontraktionen in den vor dem Hindernis gelegenen Darmschlingen begleitet. Der Schmerz bei Obturationen, abhängig von der verstärkten Peristaltik, welche sich bisweilen bis zur tetanischen Kontraktion des Darmes steigert, trägt, wie auch letztere, mehr den Charakter einer Kolik.

Der Incarcerationsshock, dieser charakteristische Begleiter der Strangulation, fehlt aus verständlichen Gründen bei Obturationen ganz. Der Allgemeinzustand leidet bei dieser Art der Undurchgängigkeit oft merkwürdig wenig. Die Anfälle von schmerzhaften Koliken sind sehr quälend, aber es fehlt der schnelle Verfall der Kräfte, die Herzschwäche, die so häufig bei Strangulationen beobachtet werden. Die Undurchgängigkeit dauert zuweilen Wochen und hat wenig Einfluß auf die Herzthätigkeit. Der schließlich eintretende Kollaps, abhängig von der Erschöpfung, den Schmerzen, der Schlaflosigkeit und wahrscheinlich auch von der Intoxikation und der Infektion des Peritoneums, hat nichts Gemeinsames mit dem Incarcerationsshock, der rein reflektorischen Ursprunges ist.

Unvergleichlich charakteristischer als die Allgemeinsymptome sind für die Obturation die lokalen Erscheinungen von seiten des Abdomens.

Der Meteorismus ist immer vorhanden, aber er hält sich in mäßigen Grenzen, er erreicht nie — wenigstens in frühen Stadien — die bisweilen kolossalen Dimensionen wie bei Strangulation. Die Hauptursache des Meteorismus besteht, wie Kader's Versuche es

zeigten, in der Cirkulationsstörung eines gewissen Darmabschnittes: bei einer solchen Störung wird die normalerweise vor sich gehende Resorption der Gase aus dem Darm ins Blut aufgehalten (ZUNTZ-TACKE), es entsteht eine lokale Ansammlung von Gasen, ein örtlicher Meteorismus. Solche Bedingungen finden sich nur bei der Strangulation einer Darmschlinge. Bei der Obturation, beim einfachen Verschluß des Darmlumens ohne Cirkulationsstörung hört der Uebertritt von Gasen in die unterhalb gelegenen Darmabschnitte auf; aber die wichtigere (ZUNTZ-TACKE) Resorption vom Darm ins Blut ist nicht gestört, wodurch auch die Entwickelung eines bedeutenderen Meteorismus verhindert wird. Erst in späteren Stadien, wenn ein Mißverhältnis zwischen der Gasbildung und seiner Resorption zustande kommt, kann sich ein Meteorismus entwickeln, wobei die Aufblähung sich auf die vor dem Hindernis gelegenen Darmabschnitte fortpflanzt. Stärker aufgebläht sind natürlich die unmittelbar vor dem Hindernis sich befindenden Abschnitte, und eine solche stärker aufgeblähte Schlinge dient bisweilen, wenn sie ihre Peristaltik bewahrt hat, als diagnostisches Zeichen des Sitzes des Hindernisses[1]).

Ein wichtigeres Symptom als der Meteorismus ist die Peristaltik der Darmschlingen oberhalb des Hindernisses, ein Symptom, das bei der Obturation so stark hervortritt, daß es dieser Art der Undurchgängigkeit den Charakter verleiht.

In der Intensität der Peristaltik ist ein gewisser Unterschied, abhängig von den Ursachen der Undurchgängigkeit, zu bemerken. Am schärfsten ist sie ausgeprägt bei akuten Obturationen auf dem Boden schon mehr oder weniger lange bestehender Darmstenosen. In diesen Fällen verleiht die Hypertrophie der Muscularis der Darmwand den peristaltischen Kontraktionen eine besondere Energie; tetanisch kontrahierte, steif gewordene Schlingen treten plastisch über dem Niveau des Bauches hervor (NOTHNAGEL). Aber auch bei den übrigen Formen der Obturation, die einen bis dahin ganz durchgängigen Darm betreffen, treten verstärkte peristaltische Bewegungen fast immer hervor; sie sind nicht so heftig, wie bei chronischen Stenosen, die tetanische „Darmsteifung", dieses nach NOTHNAGEL hervortretende Symptom einer Stenose, ist nicht vorhanden, aber fast immer läßt sich die peristaltische Welle verfolgen, ja sogar bisweilen die Richtung und ihr Aufhören an einem bestimmten Punkt, der dem Sitz des Hindernisses entspricht.

---

1) Im Gegensatz zu SCHLANGE, der die „Peristaltik in der fixierten Schlinge" als diagnostisches Merkmal des Sitzes der Strangulation hervorhebt, möchte ich auf die Peristaltik in der am meisten aufgeblähten, ebenfalls fixierten Schlinge hinweisen, als auf ein von mir mehrfach beobachtetes Zeichen des Sitzes der Obturation. Bei Strangulationen habe ich nie eine deutliche Peristaltik des zuführenden Schenkels sehen können.

Bei der Undurchgängigkeit auf dem Boden einer chronischen Stenose erhalten sich die tetanischen Kontraktionen sehr lange, bei den übrigen Obturationen, wo eine Muskelhypertrophie der Darmwand nicht besteht, erschlafft die Peristaltik bedeutend schneller und wird im weiteren Verlauf der Krankheit durch die Lähmung der Muskulatur, infolge von Ueberdehnung der Darmwand, ersetzt (KOCHER, NOTHNAGEL).

Die verstärkte Peristaltik in Darmschlingen oberhalb des Hindernisses trägt einen periodischen Charakter. Sie erfolgt in Anfällen, die von mehr oder weniger heftigen Koliken begleitet werden. Einen solchen Anfall von Peristaltik, der nach gewissen, meist kurzen Zwischenräumen auftritt, gelingt es auch durch äußeren Reiz, durch Perkussion, durch Beklopfen des Bauches u. dergl. hervorzurufen. Das periodische Auftreten der Anfälle findet seine Erklärung sowohl in der zeitweiligen Ermüdung der Darmmuskulatur, als auch in der Veränderung der Lage des den Reiz ausübenden und die Peristaltik hervorrufenden Darminhalts.

Als Beispiele von Ileus infolge von Obturation können folgende Fälle dienen.

7. Compressio intestini ilei (e peritonitide chronica).

Anna M., 25 J. alt, trat ins weibliche Obuchow-Hospital den 1. Nov. 1896 ein.

Ende August 1896 lag sie in der gynäkologischen Abteilung des Hospitales an Endometritis puerperalis, wobei in dieser Zeit leichte peritonitische Erscheinungen beobachtet wurden. Sie wurde geheilt entlassen. Bald nach ihrem Austritt trat Durchfall ein, der 7 Wochen dauerte. 5 Tage vor ihrem abermaligen Eintritt ins Hospital hörte der Durchfall auf und von da an waren weder Stuhlgang noch Gase. Zugleich stellten sich Schmerzen im Bauch ein; einmal erfolgte Erbrechen.

Status praesens. Pat. ist von gutem Körperbau und guter Ernährung. Das Gesicht ist frisch, nicht verfallen. Puls 64, gut; T. 37,0; Uebelkeiten; Erbrechen nicht vorhanden; Stuhl- und Gasverhaltung seit 5 Tagen. Der Bauch ist mäßig, aber ungleichmäßig aufgetrieben. Unterhalb des Nabels tritt eine quer verlaufende, etwas stärker aufgeblähte Darmschlinge hervor. Die Darmperistaltik ist sehr verstärkt, sie tritt anfallsweise auf und wird von starken Schmerzen begleitet. Tumoren oder Infiltrate sind in der Bauchhöhle nicht zu palpieren. Bei der Untersuchung per vaginam und per rectum wird nichts Abnormes gefunden. Nach einem hohen Klysma gingen Gase und einige feste Kotstückchen ab; ein zweites und drittes Klysma ohne Erfolg. Gegen Abend verstärkte sich die Auftreibung des Leibes und die schmerzhaften Anfälle von Peristaltik. Darauf wurde, also am Beginn des 6. Tages seit dem Anfang der Undurchgängigkeit, zur Laparotomie geschritten.

In Betreff der Ursache der Undurchgängigkeit lag es nahe, einen Zusammenhang mit der vorhergegangenen Peritonitis zu vermuten; der Sitz der Undurchgängigkeit mußte in der Gegend der Schlinge, die etwas mehr als die anderen Därme aufgetrieben war, gesucht werden.

In der Bauchhöhle ist eine kleine Menge blutig-seröser Flüssigkeit. Die Dünndärme sind aufgebläht, die Serosa leicht injiziert. Eine Dünn-

darmschlinge, die quer verläuft, ist etwas mehr aufgebläht. Ueber ihr verläuft ein ziemlich dicker Strang, welcher mit dem Darm an seiner vorderen Peripherie verwachsen ist. Dieser Strang geht von dem verkürzten und narbig degenerierten Netz aus; zusammen mit ihm, vom Netz, verläuft ein zweiter ähnlicher Strang fast parallel dem ersten. Beide Stränge senken sich in das kleine Becken und sind dort an der konvexen Oberfläche einer Darmschlinge befestigt. Der Sitz des Hindernisses befand sich an der Stelle der Verwachsung des ersten Stranges mit dem Darm und wurde bedingt durch Kompression des Darmes zwischen zwei parallelen Strängen. Oberhalb dieser Stelle ist der Darm aufgebläht, unterhalb zusammengefallen; komprimiert war allein der Darm, das Mesenterium dagegen war frei; der Druck war kein starker; die Darmwand gesund. Außerdem bemerkt man auf den Darmschlingen, und besonders auf dem Mesenterium eine Menge alter Membranen und Narben — die Reste der überstandenen Peritonitis. Beide Stränge wurden vom Darm und vom Netz abgelöst und reseziert. Desgleichen wurde nach vorheriger Unterbindung das degenerierte Stück des Netzes reseziert. Schichtweise Naht der Bauchdecken. Ins kleine Becken ein kleiner Tampon.

Rekonvalescenz ohne Komplikationen. Die Wunde heilte per primam. Der Tampon wurde definitiv beim zweiten Verbandswechsel am 10. Tage nach der Operation entfernt. Gasabgang erfolgte vom 2. Tage. Der erste Stuhl am 5. Tage. Vollkommen geheilt entlassen.

In vorliegendem Fall traten sehr anschaulich hervor: das vollkommene Fehlen des Shocks, ungeachtet der 5-tägigen Undurchgängigkeit des Darms, die mäßige Aufblähung des Bauches und die verstärkte Peristaltik der aufgeblähten Darmschlingen, die den Fall als Obturation charakterisierten. Interessant ist der Umstand, daß der Grund der Undurchgängigkeit Stränge waren, die gewöhnlich Strangulation machen. Infolge des besonderen Mechanismus — der Kompression des Darmes, ohne Beteiligung des Mesenteriums — kam eine Obturation zustande. Weiterhin muß das blutig-seröse Exsudat erwähnt werden, daß sehr selten bei Obturationen beobachtet wird.

8. Adhaesio intestini (coli descendentis) e peritonitide tuberculosa. Tuberculosis pulmonum et pleurae.

Alexandra Sch., 34 J. alt, trat ins weibliche Obuchow-Hospital am 17. Sept. 1896 ein.

Sie erkrankte ohne sichtbare Ursache an Erbrechen und Durchfall. Das Erbrechen hörte nach $1\,^1/_2$ Tagen auf, der Durchfall dagegen dauerte etwa 6 Tage und hörte erst am Tage vor ihrer Aufnahme ins Hospital auf; hier wurde eine starke Abmagerung der Pat., abhängig hauptsächlich von einem alten tuberkulösen Prozeß in der linken Lunge und in der Pleura konstatiert. T. 38,5. Der Bauch war ein wenig aufgetrieben, leicht schmerzhaft in der Reg. ileo-coecalis. Stuhlgang war vor 24 Stunden gewesen. In den nächsten Tagen jedoch vergrößerte sich die Auftreibung des Bauches und eine starke Peristaltik der Därme trat hervor; ein Stuhlgang erfolgte, ungeachtet der Klysmata, nicht, es gingen bloß zuweilen Gase ab. Der Kranken wurde in Anbetracht solcher Symptome der Undurchgängigkeit die Operation empfohlen, welche sie jedoch anfangs verweigerte. Ihre Einwilligung zur Operation erfolgte erst am 9. Tage seit ihrem Eintritt, am 10. Tage der Undurchgängigkeit.

Der Status vor der Operation war folgender: Sehr magere, kraftlose Pat. Puls 108, von schlechter Spannung; T. 37,2; Uebelkeiten; Erbrechen nicht vorhanden; ebenfalls keine Erscheinungen eines Incarcerationsshocks. Ausleerungen, wie schon erwähnt, seit 9 Tagen angehalten. Bauch recht stark aufgetrieben, leicht schmerzhaft; die Auftreibung ist ungleichmäßig — in der rechten Hälfte des Bauches hebt sich eine etwas stärker aufgeblähte Darmschlinge ab, die aber ihre Peristaltik bewahrt hat. Durch die dünnen Bauchdecken tritt sehr scharf die verstärkte Peristaltik auch der übrigen aufgeblähten Darmschlingen hervor. Die Peristaltik tritt anfallsweise, nach bestimmten, nicht langen Zeitabschnitten auf, wobei jeder Anfall von wehenähnlichen Schmerzen begleitet wird. Tumoren oder Infiltrate lassen sich in der Bauchhöhle nicht palpieren. Die Untersuchung per rectum und per vaginam von negativem Resultat.

Da wir solch ein Bild hatten, so konnten wir nur eine Undurchgängigkeit infolge von Obturation konstatieren, der Charakter dagegen des mechanischen Hindernisses blieb unbekannt. In betreff des Sitzes des Hindernisses in der Bauchhöhle konnte nur die etwas mehr aufgeblähte Darmschlinge in der rechten Hälfte des Bauches einigen Hinweis geben.

Bei der Laparotomie am 10. Tage der Krankheit zeigte sich ein ganz eigenartiges Bild, es fand sich eine allgemeine adhäsive Peritonitis. Alle Därme waren durch ziemlich frische, noch leicht lösbare Verwachsungen unter sich verlötet. Das Colon descendens und die Flexura colica lienalis waren dabei in die rechte Seite des Bauches dislociert und hier durch Verwachsungen fixiert. Diejenige Schlinge, die in der rechten Bauchhälfte schärfer hervortrat, gehörte dem aufgeblähten, abnorm beweglichen Colon descendens an.

Die Verwachsungen wurden gelöst und das Colon descendens und die Flexura colica sinistra an ihren Platz gelegt; weiter wurde der Reihe nach das Coecum, welches im kleinen Becken fixiert war, und dann die gleichmäßig aufgeblähten Dünndärme von Verwachsungen befreit. Zusammenschnürungen oder Einklemmungen fand ich nirgends. Außer dem Meteorismus und einer leichten Injektion der Serosa waren keine stärkeren Veränderungen in den Därmen vorhanden. Die Undurchgängigkeit wurde durch die Knickung des Colon descendens infolge seiner Dislokation nach rechts bedingt. Daß das Hindernis sich wirklich an dieser Stelle befand, wird auch dadurch erwiesen, daß Dünn- und Dickdarm aufgebläht waren, mit Ausnahme der Flexura sigmoidea, die leer war.

Solch eine allgemeine adhäsive Peritonitis glich sehr dem Bilde, welches wir bei der trockenen tuberkulösen Peritonitis zu sehen gewöhnt sind. Die Voraussetzung eines tuberkulösen Ursprunges der Peritonitis fand außerdem eine starke Stütze in der heftigen tuberkulösen Lungenaffektion. Allein, ungeachtet aller Nachforschungen in dieser Richtung, gelang es mir nicht, auf dem Bauchfell Tuberkel zu finden, und der Ursprung der Peritonitis blieb unaufgeklärt.

Nach der allmählichen Befreiung der Därme von den Verwachsungen wurden sie nacheinander in die Bauchhöhle reponiert, welche alsdann durch schichtweise Naht der Bauchdecken geschlossen wurde. In den unteren Wundwinkel kam ein kleiner Tampon.

Die Rekonvalescenz verlief ganz glatt. Durch ein ins Rectum noch während der Operation eingeführtes Rohr entwichen Gase und ein wenig stinkende Faeces. Der erste Stuhl erfolgte nach 2 Tagen, der zweite, sehr reichliche, nach einem Klysma am 4. Tage. Weiterhin war die

Darmfunktion ganz regelmäßig. Die Wunde heilte per primam. Von seiten der Bauchhöhle zeigten sich im weiteren Verlaufe keine Komplikationen.

Dafür begann 2 Wochen nach der Operation wiederum ein heftiges Aufflackern des Lungenprozesses. Die Pat., die sich nach der Operation erholt hatte, nahm wieder an Kräften ab, begann zu fiebern, in der linken Pleura bildete sich ein Exsudat, anfangs serös, welches darauf in Eiterung überging und zur Zeit eröffnet wurde. Es enstand eine ziemlich große, wenig zum Zusammenfallen und zur Heilung Tendenz zeigende Höhle. Der Lungenprozeß schritt ebenfalls fort und die Kranke magerte immer mehr und mehr ab. Nicht lange vor dem Tode entstand in der rechten Pleura ein blutig-seröses Exsudat, das mehrere Punktionen erforderte; endlich trat der Tod $4^1/_2$ Monate nach der Operation ein.

Diagnosis anatomica. Dilatatio et degeneratio cordis. Pleuritis chronica fibrosa et acuta fibrinosa tuberculosa. Tuberculosis chronica pulmonum. Hyperplasia chronica lienis. Infiltratio adiposa hepatis. Nephritis chronica diffusa. Peritonitis chronica adhaesiva. Pelveoperitonitis chronica tuberculosa. Metritis chronica fibrosa. Oophoritis chronica fibrosa.

Außer den Anfällen, die vorliegenden Fall als Obturation charakterisierten (Fehlen des Shocks und des Erbrechens, die verstärkte Peristaltik u. dergl.), ist die merkwürdige Beweglichkeit des Dickdarmes zu erwähnen. Bei der Sektion konnten wir den Mechanismus der Undurchgängigkeit vollkommen wiederherstellen, indem wir das Colon descendens weit nach rechts über die Mittellinie hinüberzogen. Weiterhin bietet dieser Fall ein interessantes Beispiel einer fast vollkommenen Heilung einer tuberkulösen Peritonitis durch Laparotomie, ungeachtet des Fortschreitens des tuberkulösen Prozesses in den Lungen. Bei der Sektion war fast die ganze Bauchhöhle vollkommen glatt und glänzend; die bei der Operation sehr reichlichen, stellenweise festen Verwachsungen waren fast vollständig verschwunden, indem sie nur hier und dort noch sehr dünne zarte Stränge hinterlassen hatten. Auf Tuberkulose wies nur eine sehr kleine Aussaat von Tuberkeln auf der hinteren Uterusfläche hin.

Folgender Fall kann als Typus des sehr häufig vorkommenden Obturationsileus infolge von Neubildung im unteren Teile des Dickdarmes dienen.

9. Carcinoma coli descendentis.

Katharine S., 43 J. alt, trat ins weibliche Obuchow-Hospital am 15. März 1896 ein.

Früher litt sie oft an Durchfällen. Vor 4 Tagen erkrankte sie an Schmerzen im Bauche und an Stuhlverhaltung; Stuhlgang erfolgte nicht trotz Klysma und mehrfacher Eingabe von Abführmitteln; Gase gingen nach Aussage der Pat. ab. Uebelkeiten vom Beginn der Erkrankung an, Erbrechen vom 3. Tage.

Status praesens. Pat. ist von mittlerem Körperbau, schlechtem Ernährungszustand, abgemagert, anämisch. Das Gesicht ist nicht verfallen; der Puls ist befriedigend; Stuhlverhaltung; Erbrechen. Der Bauch ist ziemlich stark aufgetrieben, dabei nicht gleichmäßig: aus der linken Regio

iliaca steigt zum linken Hypochondrium und weiter zum Epigastrium eine stärker aufgeblähte Schlinge auf; bei der Palpation entstehen in derselben ziemlich heftige peristaltische Bewegungen. Uebrigens ist auch in den übrigen Teilen des Bauches eine periodisch auftretende schmerzhafte Peristaltik bemerkbar. Bei der Perkussion ist überall tympanitischer Ton. Die Schmerzhaftigkeit des Bauches ist eine sehr mäßige. Die Untersuchung per vaginam und per rectum weist keine Veränderungen nach. Tumoren sind in der Bauchhöhle nicht zu palpieren. Das Hindernis wird im Colon descendens angenommen, sein Charakter blieb unaufgeklärt.

Bei der Laparotomie, 4 Tage nach Beginn der Erkrankung, zeigte sich der Dickdarm aufgebläht, beginnend vom Coecum dicht bis zur Flexura sigmoidea, welche leer war; hier an der Stelle des Ueberganges des Colon descendens in das S romanum zeigte sich eine ringförmige, harte, leicht höckerige Neubildung. Die oberhalb der Stenose gelegenen Dickdärme wurden punktiert, es entleerten sich Gase und eine beträchtliche Quantität flüssiger Kotmassen. An die Stelle der Punktion eine Naht. Darauf wurde ein Schnitt über dem linken POUPART'schen Bande gemacht und zur Resektion des von der Neubildung affizierten Darmstückes geschritten. Die Länge des resecierten Darmstückes betrug 12 cm. Die Resektion geschah nach gewöhnlichen Regeln und wurde durch eine cirkuläre zweireihige Darmnaht beendet. Der Darm wurde reponiert, die Schnitte in der Linea alba und über dem POUPART'schen Bande wurden schichtweise genäht.

Die Pat. ist nach Beendigung der Operation in tiefem Kollaps, von welchem sie sich, ungeachtet aller Excitantien, nicht erholt. Tod 24 Std. nach der Operation.

Bei der Sektion wurde, außer verschiedenen chronischen Veränderungen in den Organen, nichts Erwähnenswertes gefunden. Die Nähte hielten gut. Die Neubildung erwies sich bei mikroskopischer Untersuchung als Carcinom.

Der Tod, der im Kollaps post operationem eintrat, zeigt, daß es in ähnlichen Fällen besser ist, die primäre Resektion des Darmes nicht vorzunehmen, sondern eine Darmfistel oberhalb des Hindernisses anzulegen und erst später, wenn sich der Kranke gekräftigt, zur radikalen Resektion zu schreiten. Die Kranken, schon geschwächt durch die lang dauernde Undurchgängigkeit, sind nicht mehr imstande, die eingreifende Operation zu überstehen.

Eine überaus typische Obturation bietet folgender Fall, der in extremis operiert wurde.

10. Adhaesio intestini ilei. Carcinoma ovarii. Peritonitis.

Wera G., 64 J. alt, trat ins weibliche Obuchow-Hospital am 5. Aug. 1896 ein.

Vor 4 Monaten wurde sie an Pelveoperitonitis behandelt, die mit einem Tumor im Becken, um den Uterus herum, in Verbindung stand. Vor 15 Tagen akute Gastroenteritis mit Erbrechen und Durchfall; der Durchfall hörte nach 5 Tagen auf und seitdem kein Stuhl. Gase gingen zuweilen ab. Erbrechen hielt die ganze Zeit über an und nahm in den letzten Tagen den Charakter des Kotbrechens an. Der Meteorismus nahm

beständig zu. Die Temperatur die ganze Zeit normal (diese Daten stammen vom Arzte, der die Kranke behandelt hatte).

Status praesens. Sehr schwache, abgemagerte Greisin; Puls klein, 120; Stuhl- und Gasverhaltung; häufiges Erbrechen von stinkenden, gelblichen Massen mit kotähnlichem Geruche. Der Bauch ist stark aufgetrieben; scharf hebt sich eine ganze Reihe quer verlaufender aufgeblähter Schlingen ab, augenscheinlich Dünndarmschlingen. Ihre Peristaltik ist sehr verstärkt. Während der tetanischen Kontraktion der einzelnen Schlingen konnte man einfach mit den Fingern das hartgewordene Darmrohr umgreifen. Die überaus schmerzhafte Peristaltik erscheint bald an einer, bald an der anderen Stelle. Es gelingt nicht, die Richtung der peristaltischen Welle zu verfolgen. Bei der Untersuchung per vaginam findet sich links vom Uterus ein ziemlich harter Tumor, der sich scheinbar in Verbindung mit dem Uterus befindet.

Es wurden Verwachsungen der Därme mit dem Tumor im kleinen Becken und Undurchgängigkeit wegen Knickungen des Darmes über Verwachsungen angenommen.

Bei der sofort ausgeführten Laparotomie (10 Tage nach Beginn der Undurchgängigkeit) zeigten sich die Dünndärme stark aufgebläht; ihre Serosa stark injiziert; im kleinen Becken eine geringe Menge trüben Exsudates. Hier befindet sich auch ein fester, 2-faustgroßer Tumor des linken Ovarium, welcher von allen Seiten von Dünndärmen umgeben ist, die sowohl mit dem Tumor, als auch unter sich verlötet sind. Die aufgeblähten Därme wurden punktiert, wobei sich Gase und überaus viel flüssige stinkende Kotmassen entleerten; Naht der Punktionsstelle. Darauf wurde zur Ablösung der Verwachsungen des Darmes vom Tumor geschritten: letzterer wurde hervorgezogen und nach Unterbindung des Stieles entfernt. Darauf begannen nach Loslösung der Verwachsungen zwischen den Därmen die leeren Darmabschnitte sich mit Inhalt zu füllen. In die Bauchhöhle 3 Tampons; partielle Naht der Bauchdecken.

Die Pat. ist nach der Operation sehr schwach und unter beständigem Sinken der Herzthätigkeit starb sie 18 Stunden nach der Operation.

Die Sektion fand nicht statt. Der entfernte Tumor erwies sich als krebsig degenerierte Cyste des Ovarium.

In diesem Falle, wie auch im vorhergehenden, wäre es, wie schon erwähnt, richtiger gewesen, die radikale Entfernung der Neubildung vorerst nicht vorzunehmen, sondern sich auf die Anlegung einer Darmfistel an der am meisten aufgeblähten Darmschlinge zu beschränken. Wahrscheinlich hätte auch diese Operation die überaus geschwächte Patientin nicht gerettet, besonders in Anbetracht der schon existierenden Peritonitis, aber sie ist dennoch weniger eingreifend, kann schneller ausgeführt werden, als die radikale Entfernung des Tumors, und verdient bei Patienten, die sich im Kollaps befinden, den Vorzug.

Wie schon oben erwähnt, nimmt eine Form der Undurchgängigkeit des Darmes, die Invagination, die Mitte zwischen den beiden extremen Typen des Ileus ein. Je nach der Beteiligung des Mesenteriums treten bei der Invagination bald die Erscheinungen der Strangulation, bald der

Obturation mehr hervor; außer den allgemeinen Anzeichen der Undurchgängigkeit sind für die Invagination noch andere Symptome charakteristisch, die die Diagnose hier relativ leichter machen.

Neben den Allgemeinsymptomen des Ileus werden bei der Invagination häufig blutige und blutig-schleimige Entleerungen beobachtet; weiter gelingt es gewöhnlich, in der Bauchhöhle den charakteristischen wurstförmigen Tumor zu palpieren. Wenn man noch berücksichtigt, daß die Invagination die allerhäufigste Art der Undurchgängigkeit bei Kindern ist, so wird die Möglichkeit einer richtigen Diagnose hier verständlich. Fehlen aber die angegebenen, für die Invagination charakteristischen Symptome, so wird die genaue Diagnose unmöglich und man muß sich begnügen, den Fall entweder den Strangulationen oder den Obturationen zuzuzählen.

Die später angeführten 2 Fälle von Invagination ähnelten ihren Symptomen nach mehr einer Obturation. Für die Invagination charakteristische Symptome waren nicht vorhanden, oder sie waren nicht richtig gedeutet worden, und so wurde eine genaue anatomische Diagnose vor der Operation nicht gestellt.

11. Invaginatio iliaca. Gangraena intestini. Gastritis et enterocolitis polyposa (adenocarcinoma). Peritonitis.

Agraphena M., 20 J. alt, trat ins weibliche Obuchow-Hospital am 11. Nov. 1895 ein.

Sie erkrankte vor ca. 3 Wochen an starken Leibschmerzen und häufigen Durchfällen, wozu sich nach 1 Woche noch häufiges Erbrechen hinzugesellte. Vor 5 Tagen hörte der Durchfall plötzlich auf, das Erbrechen dagegen und die Schmerzen im Bauch dauerten fort. Früher war sie stets gesund gewesen.

Status praesens. Pat. von mittlerer Größe und befriedigendem Ernährungszustand. Das Gesicht ist verfallen, bleich; geringes Oedem der Augenlider, desgleichen auch der Füße. Der Harn enthält Spuren von Eiweiß und sehr viel Indikan. Häufiges Erbrechen. Stuhl- und Gasverhaltung. Puls klein, 112. T. 36,8. Der Bauch ist mäßig aufgetrieben, die Auftreibung ist eine gleichmäßige. Bei der Palpation und Perkussion starke Schmerzhaftigkeit im ganzen Bauche. Ueber den abhängigen Teilen, an den Seiten, ebenfalls über den POUPART'schen Bändern ist der Perkussionston fast dumpf, an den übrigen Stellen tympanitisch. Ein Exsudat wird auch bei der Untersuchung per vaginam in der Bauchhöhle konstatiert. Von Zeit zu Zeit verstärkt sich der spontane Schmerz im Bauch heftig bis zu Koliken, dabei werden schwache peristaltische Bewegungen der Därme bemerkbar. Der großen Schmerzhaftigkeit wegen kann in der Bauchhöhle nichts palpiert werden.

Diagnose: Undurchgängigkeit infolge Darmverschlusses und Komplikation mit Peritonitis. Eine detaillierte Bestimmung des Ortes und des Charakters der Undurchgängigkeit blieb unaufgeklärt.

Laparotomie. Nach Eröffnung der Bauchhöhle floß in großer Menge seröses, leicht getrübtes Exsudat ab. Der seröse Ueberzug des mäßig aufgetriebenen Dünndarmes ist stark injiziert. Desgleichen Injektion des Peritoneum parietale. Etwas stärkere Auftreibung und Injektion der in

der Gegend des Blinddarmes liegenden Dünndarmschlingen: Hier fühlte man unter den aufgeblähten Darmschlingen eine Geschwulst, die hervorgezogen wurde und sich als Invagination des Ileum in das Ileum, unweit des Coecum, erwies. Auf dem Darme dunkelgrüne, gangränöse Flecke, an einer Stelle Perforation der Darmwand. In Anbetracht der Gangrän wurde die ganze Invagination nach allen Regeln reseziert. Die Darmabschnitte wurden mittels eines MURPHY'schen Knopfes vereinigt. Die Därme wurden in die Bauchhöhle zurückgebracht. Die äußere Wunde wurde durch einige Nähte verkleinert. In die Bauchhöhle einige Tampons.

Die Kranke erholte sich nach der Operation, die Durchgängigkeit wurde hergestellt; erster Stuhlgang am nächsten Tage nach der Operation. Im weiteren Verlaufe Erscheinungen einer subakuten Peritonitis: unbedeutende Schmerzhaftigkeit des Bauches, selten Erbrechen, Puls 100—120—132. T. 37,8—38,1—38,7. Am 5. Tage gingen die vereinigten Darmabschnitte fast in ihrer ganzen Peripherie auseinander; infolgedessen wurde der MURPHY'sche Knopf entfernt. Die beiden Abschnitte wurden in eine am rechten Rande des M. rectus abdominis d. gemachte Wunde hineingenäht (Anus praeternaturalis). Exitus am 7. Tage nach der Operation.

Obduktion: Peritonitis acuta purulenta, hauptsächlich im kleinen Becken ausgesprochen. Gastritis chron. polyposa. Enterocolitis chron. polyposa.

Der höchst interessante pathologisch-anatomische Fund einer polypösen Erkrankung des ganzen Gąstrointestinaltraktus diente als Thema für ein Referat des Prosektors Prof. N. PETROFF [1]) in der Gesellschaft russischer Aerzte; demselben erlaube ich mir folgendes zu entnehmen: „Im Magen sitzt bei der Cardia ein Polyp; auf der Schleimhaut der vorderen Magenwand finden sich ziemlich große Erhabenheiten, die stellenweise als echte Warzen unterschieden werden können, und die sehr zahlreich sind, stellenweise der Oberfläche ein chagrinähnliches Aussehen verleihen. Im Duodenum, gleich im Anfangsteile, findet sich ein gestielter Polyp; weiter im ganzen Darme finden sich solche in Mengen, bald zerstreut, bald in Gruppen angeordnet."

Wie es sich nach Durchschneidung des resezierten Darmabschnittes erwies, wurde die Invagination durch einen ziemlich großen Polypen hervorgerufen. Die mikroskopische Untersuchung der Polypen zeigte eine carcinomatöse Degeneration derselben, Adenocarcinoma.

Im klinischen Bilde dieses Falles nahmen die Erscheinungen der Peritonitis, an der die Kranke schließlich auch zu Grunde ging, die erste Stelle ein. Gleichfalls infolge der Peritonitis gingen die nach der Resektion vereinigten Darmabschnitte auseinander. Dieses Auseinandergehen ist in hohem Maße lehrreich, denn es zeigt, daß man beim Vorhandensein einer Peritonitis den MURPHY'schen Knopf nicht gebrauchen darf. Allgemein bekannt ist die außerordentliche Neigung des serösen Darmüberzuges zu Verlötungen, die so fest sind, daß wir beim Anlegen von Darmnähten, trotz einer vorhandenen Peritonitis, nicht selten eine ungestörte Verwachsung erhalten; es scheint aber, daß dazu eine

1) Ein Fall von multiplen Magen- und Darmpolypen mit Uebergang in Carcinom (Demonstration des Präparates). Arbeiten der Gesellschaft russischer Aerzte, 1896, Januar.

festere Vereinigung mit in 2—3 Reihen angelegten Nähten erforderlich ist. Bei der Vereinigung der Darmabschnitte vermittels des MURPHY-schen Knopfes ist die zarte primäre Verklebung an den Knopfrändern zu wenig fest, um bei Anwesenheit einer Peritonitis zu einer Verwachsung zu führen.

12. Invaginatio iliaca. Lymphosarcoma intestini ilei.

Antonie A., 58 J. alt, trat am 3. Dez. 1896 ins weibliche Obuchow-Hospital ein.

Sie erkrankte, ohne sichtliche Ursache, vor 5 Tagen an Stuhl- und Gasverhaltung.

Status praesens. Sehr magere, etwas kachektische Frau. Kein Shock, Puls befriedigend 108, Temp. normal. Kein Erbrechen. Der Bauch ist aufgetrieben, wobei einzelne Darmschlingen hervortreten, deren peristaltische Bewegungen verstärkt und in Anfällen auftreten. Jeder Anfall wird von ziemlich starkem Schmerz begleitet. Per vaginam und per rectum fühlt man im kleinen Becken eine teils harte, teils etwas elastische Geschwulst. Außerdem ist noch eine allgemeine Vergrößerung der Lymphdrüsen (Inguinal-, Cubital-, Axillar- und Halsdrüsen) zu erwähnen. Die Blutuntersuchung ergab nichts Anormales.

Die Undurchgängigkeit brachten wir in Abhängigkeit von der im kleinen Becken liegenden Geschwulst, wobei eine Darmneubildung vorausgesetzt wurde.

Laparotomie 5 Tage nach Beginn der Undurchgängigkeit. Die Dünndärme sind aufgebläht und injiziert. Die Geschwulst wurde aus dem kleinen Becken hervorgezogen und erwies sich als eine Invagination des Ileum in das Ileum. Das Intussusceptum reicht bis zur Stelle des Ueberganges des Ileum in das Coecum. Auf dem serösen Ueberzuge des Intussuscipiens stellenweise gangränöse Flecke. Resektion der ganzen Invagination. Der abführende Darmschenkel wurde hart an seinem Uebergang ins Coecum abgeschnitten; das periphere Darmende wurde blind vernäht, das centrale aber unmittelbar mit dem Coecum durch einen an diesem angelegten Schnitt vereinigt. Vereinigung vermittelst eines MURPHY'schen Knopfes. Es sei noch bemerkt, daß die Mesenterialdrüsen sehr vergrößert waren, so daß der Gedanke an eine die Invagination bedingende Darmneubildung uns auch während der Operation nicht verließ. Nach Vereinigung der Därme wurden sie reponiert, die Bauchhöhle durch Nähte geschlossen. Ins kleine Becken kam ein Tampon.

Trotz der Herstellung der Durchgängigkeit (Stühle erfolgten am Abend des Operationstages), ertrug die herabgekommene Kranke die Operation nicht und starb nach 48 Stunden unter Erscheinungen der Herzschwäche.

Bei der Sektion wurde eine geringe lokale Peritonitis in der Gegend der Resektion gefunden, dann ein dilatiertes Herz, ausgesprochene Arteriosklerose und eine Neubildung im Darme und in den Lungen.

Die sehr interessanten Veränderungen im Darme und in den Lymphdrüsen wurden auf einer Sitzung der Aerzte des Obuchow-Hospitals vom Prosektor Dr. A. MOISSEJEFF demonstriert.

„Alle PAYER'schen Plaques des Dünndarmes sind bedeutend vergrößert, hirnmarkähnlich, weich, von weißer Farbe; den typhösen sehr ähnlich. Im Dickdarm sind die solitären Drüsen von der Größe eines Maiskornes bis zu einer kleinen Erbse und sind ebenso wie die PAYER'schen Plaques

verändert. Die Mesenterialdrüsen sind bis taubeneigroß, weich, hirnmarkähnlich; desgleichen die Inguinal- und die Halsdrüsen. Im oberen Lappen der rechten Lunge eine hirnmarkähnliche weiche hühnereigroße Neubildung. Die mikroskopische Untersuchung zeigte ein der Pseudoleukämie zu Grunde liegendes Lymphosarcoma malignum.

Wie es sich nach Zerschneidung des resezierten Darmabschnittes erwies, wurde die Invagination durch die vergrößerten PAYER'schen Plaques verursacht."

Das Hauptinteresse der beiden beschriebenen Fälle liegt in dem pathologisch-anatomischen Befunde und in der Bildung der Invagination durch eine seltene polypöse Form der Neubildung im Darm. In diagnostischer Hinsicht boten die Fälle wenig für eine Invagination Charakteristisches. Es waren keine schleimig-blutigen Ausleerungen vorhanden. Die Geschwulst konnte im ersten Fall infolge von Peritonitis nicht palpiert werden; im zweiten Falle konnte die im Becken palpierte Geschwulst eher als eine Neubildung, als eine Invagination gedeutet werden.

Wenn wir nun alles oben Gesagte über die diagnostischen Zeichen eines „Strangulations-" und eines „Obturationsileus" ins Auge fassen, wenn wir weiter die oben mitgeteilten Krankengeschichten durchsehen und die verschiedenartigen Symptome miteinander vergleichen, so müssen wir zu dem Schlusse kommen, daß es wohl gelingt, eine ziemlich scharfe Grenze zwischen diesen beiden Typen der Undurchgängigkeit zu ziehen. Von den immerhin möglichen Abweichungen ist hier natürlich nicht die Rede. Ich wiederhole aber, daß für die Mehrzahl der Fälle diese Grenze wohl zu ziehen ist.

Der Fortschritt in der Diagnostik der Undurchgängigkeit des Darmes besteht eben darin, daß man es aufgab, am Krankenbette eine ätiologische Einteilung des Ileus durchzuführen, dagegen sich bemühte die Formen desselben nach pathologisch-anatomischen Veränderungen des Darmes selbst zu unterscheiden. Dieses Postulat ist seit langer Zeit von ZOEGE-MANTEUFFEL ausgesprochen worden. Auch nach SCHLANGE sind von der größten symptomatischen Bedeutung die nachweisbaren Veränderungen des Darmes selbst, die Modifikationen seiner Form und seiner Beweglichkeit.

Es wäre selbstredend in hohem Maße wünschenswert, in einem jeden einzelnen Falle die anatomische Ursache, die Art und den Ort der Undurchgängigkeit zu bestimmen; bis jetzt ist dieses aber bloß ein pium desiderium.

Am Krankenbette fließen die Krankheitsbilder der einzelnen Formen der Undurchgängigkeit oft bis zur Unkenntlichkeit zusammen, so daß wir uns wenigstens mit der Möglichkeit einer Einteilung in zwei größere Gruppen zufrieden geben müssen.

Die von der WAHL'schen Schule eingeführte Einteilung in einen Strangulations- und einen Obturationsileus hat eine enorme thera-

peutische Bedeutung. Strangulationen, bei denen die Ernährung des Darmes einer großen Gefahr unterliegt und die Gangrän zuweilen schon nach Ablauf von einigen Stunden eintritt, erheischen eine sofortige operative Hilfe; dagegen kann man bei Obturationen, bei denen die Ernährung des Darmes verhältnismäßig wenig, jedenfalls aber nicht so rasch, leidet, ruhiger abwarten, und entsprechende interne Maßnahmen, die oft auch zum Ziel führen, anwenden.

Die Art der Undurchgängigkeit festzustellen, gelingt aber bloß in einem gewissen Stadium. Alles von der diagnostischen Bedeutung der verschiedenen Symptome oben Gesagte gilt ausschließlich für das Anfangsstadium der Krankheit; in den späteren Stadien, bei bereits eingetretener Paralyse des ganzen Darmtraktus, gestattet die tote Ruhe des aufgetriebenen Bauches nicht einmal die sichere Unterscheidung einer Darmeinklemmung von einer diffusen Peritonitis. Letztere gesellt sich übrigens oft im weiteren Verlauf zu den Einklemmungen.

Ist die Art der Undurchgängigkeit festgestellt, so muß der Ort des Hindernisses bestimmt werden, d. h. die Stelle, wo der Chirurg im Falle einer Operation dasselbe in der Bauchhöhle zu suchen hat. Eine weitere Aufgabe besteht noch in der Bestimmung des Abschnittes des erkrankten Darmes. Ersteres, die Lokalisation in der Bauchhöhle ist natürlich für den Operateur von viel größerer Bedeutung.

Die Bestimmung des Ortes des Hindernisses bietet oft unüberwindliche Schwierigkeiten. Um wenigstens annähernd zu einem bestimmten Schlusse zu kommen, muß eine ganze Reihe von verschiedensten Umständen in Betracht gezogen werden.

Eine sehr wichtige Rolle spielen die anamnestischen Daten. Hinweise auf entzündliche Prozesse in der Bauchhöhle, auf voraufgegangene lokale Bauchfellentzündungen infolge von Appendicitis, auf Beckenperitonitiden bei Frauen, vorangegangene Laparotomien, alte Hernien[1]) etc. — alles das kann einen Anhaltspunkt für die Diagnose geben.

Wichtige Aufschlüsse für die Diagnose giebt ferner die lokale Untersuchung des Bauches: die ungleichmäßige Auftreibung des Unterleibes, eine einzelne unbewegliche Schlinge, die verstärkte Peristaltik in der unbeweglichen Schlinge, die an einem bestimmten Punkte aufhörende

---

1) Die seit langer Zeit bestehenden reponierbaren sowie nicht reponierbaren (nicht eingeklemmten) Hernien und frühere Herniotomien sind bekanntlich, infolge von Verwachsungen und Strängen in der Gegend der inneren Bruchöffnung, nicht selten Ursache der Undurchgängigkeit des Darmes. Die zur Beseitigung derartiger Undurchgängigkeit vorgenommenen Operationen geben eine sehr gute Prognose. Naunyn fand 72 Proz. Geheilte. Die guten Resultate werden ausschließlich durch die Leichtigkeit in der Auffindung des Hindernisses erklärt.

Peristaltik — alle diese Symptome sind oben in ihrer diagnostischen Bedeutung für die Bestimmung der Art, sowie des Ortes der Undurchgängigkeit schon genügend besprochen worden.

Eine ebenso wichtige diagnostische Bedeutung kommt auch den etwa in der Bauchhöhle palpablen Geschwülsten, einer anormalen Resistenz etc. zu. Die Untersuchung per rectum und per vaginam ist selbstverständlich in allen Fällen obligatorisch. Diese Untersuchung klärt zuweilen die Sachlage mit einem Schlage auf[1]).

Noch größere Schwierigkeiten, als die Bestimmung der Lokalisation des Hindernisses in der Bauchhöhle, bietet die Bestimmung, welcher Teil des Darmes eingeklemmt ist.

Im allgemeinen entspricht die Lage aufgetriebener Därme ihrer normalen Lage: beim Hindernis im Dickdarm haben wir einen in der seitlichen und der oberen Bauchpartie am meisten ausgesprochenen Meteorismus, bei Undurchgängigkeit im Dünndarm unregelmäßig gelagerte Schlingen, die die Mitte des Bauches einnehmen; die peristaltischen Bewegungen der letzteren sind dabei stärker ausgesprochen, vollziehen sich rascher und sind unruhiger, als im Dickdarme. Diese allgemeinen Regeln gelten aber bloß für die Stenose und die Obturation des Darmes, allerdings mit vielfachen Abweichungen. Bei Strangulationen, mit lokaler, zuweilen kolossaler Auftreibung der eingeklemmten Schlinge, wird die Bestimmung, ob der Dünn- oder Dickdarm aufgetrieben ist, ganz unmöglich. Nach dem Umfange einer aufgeblähten Schlinge auf ihre Zugehörigkeit zum Dünndarme oder Dickdarme zu schließen, ist sehr unzuverlässig.

Weiter gilt als alte Regel, welche übrigens auch viele Ausnahmen hat, daß sehr stürmische Erscheinungen — starker Schmerz, starkes Erbrechen, rascher Kollaps — für eine Einklemmung des Dünndarmes, dagegen ein langsamerer Verlauf für ein Hindernis im Dickdarme sprechen. Erbrechen von großen Mengen Galle spricht für ein Hindernis im Duodenum, Beimengung von gelben Massen zur Galle

---

1) Marie L., 67 J. alt, trat ins Hospital am 16. Febr. 1897 ein mit Klagen über Leibschmerzen und Stuhl- und Gasverhaltung seit 5 Tagen. Der Bauch ist gleichmäßig ziemlich stark aufgetrieben, etwas schmerzhaft. Keine Peristaltik zu bemerken. Die Perkussion ergiebt überall tympanitischen Schall. Eine Nabelhernie, die seit ca. 30 Jahren besteht; diese Hernie ist nicht reponibel, aber nicht eingeklemmt, sie existiert so schon seit langer Zeit, ohne die Kranke zu belästigen. Der Allgemeinzustand ist befriedigend. Der Zustand konnte den Gedanken an eine innere Einklemmung in Abhängigkeit von der alten Nabelhernie wachrufen. Die Untersuchung per rectum zeigte aber eine vollständige narbige Striktur des Rectums, 5—6 cm vom After entfernt. Unter Kontrolle eines Spiegels gelang es mit großer Mühe, durch die Striktur eine Hohlsonde, dann ein dünnes Bougie, einen Finger und schließlich ein dickes Drainrohr durchzuführen; dadurch wurde die Undurchgängigkeit beseitigt.

für ein solches im oberen Dünndarmabschnitte. Bei einem Hindernis im Dickdarm tritt das Erbrechen später auf, oder fehlt sogar ganz. Die Ansicht, daß das Koterbrechen auf ein Hindernis im Dickdarme hindeute, ist ganz irrtümlich; dasselbe tritt sogar öfter und früher bei Hindernissen im Dünndarme auf.

Die von JAFFE gefundene Indicanurie bei Hindernissen im Dünndarm hat so viel Ausnahmen und wird außerdem noch bei so vielen anderen Darmerkrankungen beobachtet, daß ihr keine große diagnostische Bedeutung beigelegt werden darf.

Noch weniger verläßlich ist es, durch Eingießungen von Flüssigkeit in das Rectum, d. i. durch die Menge der eingeführten Flüssigkeit — die Länge des unterhalb des Hindernisses liegenden Darmabschnittes [1]) zu bestimmen. Dasselbe gilt auch für die Sondierung des Rectums.

Ganz unbestimmt und irreführend sind die Ergebnisse der Perkussion und Auskultation.

Ist es so gelungen, annähernd den Sitz des Hindernisses zu bestimmen, was aber keineswegs immer der Fall ist, so werden wir uns selbstverständlich auch noch bemühen, die Ursache der Undurchgängigkeit sowie ihre anatomische Grundlage festzustellen, was nicht geringere Schwierigkeiten bietet. Etwas erleichtert wird diese Aufgabe durch die Erkennung der Art der Undurchgängigkeit, ob Strangulation oder Obturation; dadurch kann im konkreten Falle eine ganze Gruppe von Erkrankungen ausgeschieden werden. Auch die anamnestischen Daten sind von Bedeutung; außer den oben angeführten (peritonitische Prozesse, alte Hernien) muß noch nach früheren Anfällen von Darmstenose, nach überstandenen Gallensteinkoliken etc. geforscht werden. Ferner können das Alter, lokale Veränderungen (Geschwülste, Hernien etc.), desgleichen auch die genaue Berücksichtigung der Anfangssymptome der eigentlichen Erkrankung nicht selten wichtige Anhaltspunkte bieten. Wir müssen uns aber jederzeit auf Abweichungen vom gewöhnlichen Typus gefaßt machen. NOTHNAGEL hält „die Bestimmung des Darmhindernisses für das schwierigste Gebiet der anatomischen Diagnostik“ [2]).

---

1) NAUNYN giebt an, daß man bei einem Hindernisse im Rectum, in der Flexura sygmoid., ja sogar im Colon descendens nicht mehr als 1—1 $^1/_2$ l einzuführen imstande sei.

2) Viele Autoren (NOTHNAGEL, SCHLANGE, NAUNYN u. a.) weisen mit vollem Rechte auf ein in praktischer Hinsicht sehr wichtiges Hindernis für eine exakte lokale Untersuchung hin — nämlich eine sehr stark entwickelte Muskulatur oder ein bedeutendes Fettpolster der Bauchwand, die oft eine genaue Beurteilung des Zustandes der Därme ganz unmöglich machen. Eine weitere Schwierigkeit, der wir häufig in der Hospitalpraxis begegnen, ist das völlige Fehlen einer genauen Anamnese und das späte Eintreffen der Kranken. Bei der geringen Intelligenz der Kranken gelingt es zuweilen bloß sehr kurze Aussagen über die derzeitige akute Er-

Was die Differentialdiagnose anderen Krankheiten gegenüber betrifft, so will ich hier bloß die in praxi am häufigsten vorkommende Schwierigkeit erwähnen, nämlich die Unterscheidung einer Undurchgängigkeit des Darmes von einer diffusen Peritonitis, eines mechanischen Ileus von einem dynamischen.

Wie bereits erwähnt, ist es ganz unmöglich, in einem späteren Stadium der Undurchgängigkeit, beim Hinzutritt von Darmparalyse, bei gleichmäßig aufgetriebenem Bauche, bei allen Symptomen (Koterbrechen, vollständige Verhaltung von Stuhl und Winden, schwerer Kollaps), die der einen sowie der anderen Erkrankung gemeinschaftlich sind, beide Zustände zu unterscheiden, zumal beide nicht selten kombiniert sind. Es muß auf eine präcise Diagnose verzichtet werden. Zuweilen kann hier eine genaue Anamnese noch bis zu einem gewissen Grade den Fall aufklären. In den früheren Stadien fußt die Diagnose hauptsächlich auf den lokalen Veränderungen am Abdomen. Die ganze Gruppe der Fälle von Obturation mit verstärkter, für das Auge bemerkbarer Peristaltik fällt bei der Differentialdiagnose weg; bei einer Peritonitis kommt keine verstärkte Darmperistaltik vor. Von einigen Beobachtern wird erwähnt, daß man in den früheren Stadien einer Peritonitis durch Beklopfen zuweilen peristaltische Bewegungen hervorrufen könne, ferner daß bei einer Undurchgängigkeit, zu der sich bereits eine Peritonitis hinzugesellt hat, die Peristaltik auch noch einige Zeit erhalten bleibe. Das kommt natürlich vor, aber jedenfalls nicht oft. Im allgemeinen spricht die erhaltene Peristaltik gegen eine Peritonitis.

Größere Schwierigkeiten macht die Unterscheidung zwischen Strangulation und Peritonitis. Ein deutlich ausgesprochener lokaler Meteorismus, eine ungleichmäßige Auftreibung des Bauches entscheidet die Frage zu Gunsten einer Undurchgängigkeit. Bei einer diffusen Peritonitis ist der Bauch stets gleichmäßig aufgetrieben.

Es bleiben noch zu unterscheiden die Fälle von akuter Strangulation ohne Auftreibung des Bauches, von den seltenen Fällen akuter Peritonitis, die auch anfänglich ohne Auftreibung verlaufen, bei denen, wie bei Strangulationen, am ersten Tage sogar eine Einziehung des Bauches beobachtet wird. Ferner Fälle von Strangulation mit rascher Auftreibung einer einzelnen Schlinge (öfters Flex. sigm.), die die ganze Bauchhöhle ausfüllt und keine Peristaltik besitzt, von den Fällen von Peritonitis mit gleichmäßiger Auftreibung des Bauches. Bei der Unterscheidung dieser beiden Formen kommt eine Reihe anderer Symptome in Betracht.

Ein intensiver spontaner Schmerz wird sowohl bei Strangulationen

---

krankung zu erhalten; die vorhergegangenen Erkrankungen bleiben dabei gewöhnlich ganz unaufgeklärt. Infolgedessen ist der Chirurg oft gezwungen, ohne genau gestellte Diagnose das Messer zu ergreifen.

sowie auch bei Peritonitis beobachtet, kann übrigens bei beiden auch ganz fehlen, er hat daher keine große diagnostische Bedeutung. Ein deutlich ausgesprochener Schmerz bei Druck und bei Perkussion spricht mehr für eine Peritonitis, obschon er, zwar weniger ausgesprochen, auch bei Strangulationen vorkommt; bei einer zur Undurchgängigkeit hinzugetretenen Peritonitis verliert dagegen dieses Symptom seine Bedeutung. Folglich spricht die Anwesenheit eines starken Schmerzes bei Druck in zweifelhaften Fällen für eine Peritonitis, seine Abwesenheit aber durchaus noch nicht für eine Undurchgängigkeit, denn es ist allgemein bekannt, daß auch eine ganze Reihe von Peritonitiden, sogar von diffusen eitrigen, von keinerlei Schmerz begleitet sind.

Eine Temperaturerhöhung spricht unbedingt für Peritonitis und gegen Undurchgängigkeit, natürlich mit der Voraussetzung, daß keine Peritonitis sich der Undurchgängigkeit hinzugesellt hat. Folglich haben wir es bei einer von Anfang an mit erhöhter Temperatur einhergehenden Erkrankung mit einer Peritonitis zu thun. Andererseits spricht aber die Abwesenheit einer erhöhten Temperatur keineswegs gegen eine Peritonitis; es verlaufen gar nicht selten sogar diffuse, eiterige, jauchige Bauchfellentzündungen bei normaler respektive subnormaler Temperatur.

Ein Exsudat in der Bauchhöhle, dessen Konstatierung übrigens bei aufgetriebenen, den Bauchwänden anliegenden Darmschlingen nicht immer möglich ist, entscheidet keineswegs für Peritonitis; dasselbe wird nicht selten auch bei einer akuten Strangulation beobachtet.

Wie wir sehen, gelingt es sogar in den früheren Stadien nicht immer die Differentialdiagnose zu stellen. Infolge von Veränderlichkeit der positiven Symptome einer Peritonitis — des Schmerzes und der Temperatur — werden die Fehler, wie NAUNYN richtig bemerkt, häufiger darin bestehen, daß wir eine Undurchgängigkeit diagnostizieren, während eine diffuse Peritonitis besteht.

Wie dunkel das Bild in der That sein kann, zeigt folgendes Beispiel:

Alexandra Sch., 38 J. alt, trat am 16. Sept. 1896 ins weibliche Obuchow-Hospital ein.

Sie erkrankte vor 4 Tagen ohne sichtbare Ursache an Schmerzen im Bauch, Stuhl- und Gasverhaltung; Erbrechen vom zweiten Tage an. Abführmittel ohne Wirkung. Früher stets gesund gewesen.

Status praesens. Die Kranke ist von mittlerem Körperbau, mäßiger Ernährung. Allgemeinzustand ziemlich gut. Gesicht nicht verfallen, Puls befriedigend, T. 36,7. Bauch stark aufgetrieben; die Auftreibung ist gleichmäßig. Keine Darmperistaltik zu bemerken. Perkussionsschall überall tympanitisch. Keine Spur von Schmerzhaftigkeit, weder bei Perkussion, noch bei stärkerem Druck. Per vaginam et per rectum nichts Abnormes.

Die Diagnose schwankte zwischen Peritonitis und Volvulus flexurae sigmoideae mit starker Auftreibung der die ganze Bauchhöhle ausfüllenden Schlinge; dabei neigte ich, in Anbetracht der ganz normalen Temperatur (beim Eintritt 36,7, einige Stunden später, vor der Operation, 36,2) und der vollständigen Abwesenheit von Schmerzhaftigkeit eher zu Gunsten einer Undurchgängigkeit.

Bei der von mir ausgeführten Laparotomie erwiesen sich sämtliche Därme stark aufgetrieben, ihr seröser Ueberzug sowie das Peritoneum parietale stark injiziert. Stellenweise auf den Därmen fibrinöse Auflagerungen und zwischen den Darmschlingen eiteriges geruchloses Exsudat. Im kleinen Becken etwas mehr Exsudat, obgleich auch hier keine große Ansammlung desselben. Keine Verlötungen zwischen den Därmen. Diffuse Peritonitis. In der Gegend der Eileiter und des Proc. vermicularis ließ sich nichts palpieren. In Anbetracht des schlechten Zustandes der Kranken und des Sinkens des Pulses gab ich das weitere Suchen nach der Ursache der Peritonitis auf und schloß die Operation mit Einführung von Tampons zwischen die Darmschlingen, ins kleine Becken, zwischen Därmen und Bauchwand u. s. w.

Im Verlaufe nach der Operation hielt das Erbrechen 4 Tage an. Der Stuhlgang erfolgte am 3. Tage. Die Temperatur stieg während der ganzen Zeit nicht über 37,1. Der erste Tamponwechsel am 7. Tage. Vollständige Heilung.

Der Fehler ist in diesem Falle in Anbetracht der Abwesenheit der für eine Peritonitis charakteristischen Symptome sehr verständlich; solche Fälle sind gar keine Seltenheit. Ich kann auf eine ganze Reihe von in unserem Krankenhause operierten Fällen hinweisen, die dem beschriebenen ganz ähnlich sind, in denen die richtige Diagnose einer Peritonitis nur dank einer unbedeutenden Temperaturerhöhung oder verschiedener nebensächlicher Umstände gestellt werden konnte. Was die Herkunft dieser Peritonitiden anbetrifft, so sind in der Mehrzahl der Fälle die Genitalorgane als Ausgangspunkt zu betrachten — eine eiterige Salpingitis, wovon wir uns öfters überzeugten, indem wir die erkrankte Tube entfernten. Diese Peritonitiden sind wahrscheinlich gonorrhoischer Natur und werden durch den, trotz der diffusen Ausbreitung, oft günstigen Verlauf, sowie durch die Abwesenheit von anderen für eine diffuse Peritonitis charakteristischen Symptome gekennzeichnet. Das eiterige Exsudat ist ganz eigenartig, geruchlos, etwas klebrig — ein schleimiger Eiter.

Es ist selbstverständlich, daß auch Peritonitiden anderer Herkunft ohne charakteristische Symptome verlaufen und Grund zu Fehlern abgeben können.

Wir müssen deshalb noch einmal betonen, daß die Unterscheidung einer Undurchgängigkeit von einer diffusen Peritonitis schon in früheren Stadien nicht immer leicht, in den späteren aber zuweilen ganz unmöglich ist.

Indem ich die Betrachtung der diagnostischen Ergebnisse der Undurchgängigkeit schließe, kann ich nicht umhin, darauf hinzuweisen,

daß in praxi Fälle vorkommen, die den Arzt in vollständiger Ungewißheit lassen, Fälle, die nicht nur vor der Operation dunkel bleiben, sondern in denen auch während der Operation der Mechanismus der Einklemmung sich nicht ganz aufklärt, ferner Fälle, in denen nach Beseitigung des Hindernisses durch die Operation die Symptome der Undurchgängigkeit fortbestehen, sei es infolge von Erneuerung des Hindernisses, oder infolge von Anwesenheit eines zweiten. Solcher schwer zu diagnostizierenden Fälle sind in der Litteratur nicht wenige beschrieben worden.

Ich erlaube mir als Beispiel einige mir begegnete Fälle anzuführen.

13. Ileus. Volvulus eines Dünndarmabschnittes? Enterospasmus?

Darja A., 43 J. alt, trat ins weibliche Obuchow-Hospital am 7. Jan. 1897 ein.

Erkrankte ohne sichtbare Ursache vor 4 Tagen an starkem Schmerz im Bauch, Stuhl- und Gasverhaltung und Erbrechen. Bis zu dieser Erkrankung ist sie stets gesund gewesen.

Status praesens. Pat. ist von mittlerem Wuchs und mäßiger Ernährung. Gesicht verfallen, Augen eingesunken; Cyanose der Lippen und Extremitäten; Haut kalt. Puls klein, aber rarus, 68; T. 36,9; die Kranke zittert am ganzen Körper, leidet offenbar stark. Klagt über beständigen starken, nicht genau lokalisierbaren Schmerz im Bauche. Häufiges Erbrechen. Vollständige Stuhl- und Gasverhaltung seit 4 Tagen. Der Bauch ist mäßig aufgetrieben. Keine Peristaltik zu bemerken. Beim Druck ist der Bauch nicht schmerzhaft. In der Bauchhöhle ist nichts zu palpieren. Die Untersuchung per vaginam et per rectum ergiebt ein negatives Resultat. Seitens der inneren Organe nichts Abnormes. Hohes Klysma ohne Wirkung.

Die allgemeinen Symptome einer akuten Strangulation waren sehr deutlich ausgesprochen, die lokalen Veränderungen am Bauch waren zu unbestimmt, um über den Charakter und den Ort des Hindernisses urteilen zu können; indessen erheischten der schwere Zustand der Kranken und die 4-tägige Dauer der Undurchgängigkeit eine sofortige Hilfe. Ich mußte zur Operation mit der allgemeinen Diagnose eines Strangulationsileus schreiten.

Bei der Laparotomie erwiesen sich die Dünndärme als mäßig aufgetrieben. Weder durch Inspektion, noch durch Palpation gelang es, ein Hindernis zu entdecken; darauf schritt ich zu einer systematischen Besichtigung der Därme, mit der Flex. sigmoid. beginnend. Im Dickdarme fand ich keine Veränderungen. Während der Durchmusterung der Dünndärme, wobei ich die durchgesehenen sofort wieder reponierte, kam ich bald bis zu einem Darmabschnitt, der sich von den übrigen unterschied. Diese Verschiedenheit bezog sich sowohl auf die Farbe, die infolge venöser Stauung dunkler war, als auch auf die stärkere Aufblähung dieses Darmabschnittes. Die Grenze der Aufblähung war eine sehr scharfe, besonders auf der Seite des abführenden kontrahierten Darmendes; dabei war aber keine Strangulationsfurche zu bemerken; aus diesem Grunde mußte auch der ursprüngliche Gedanke einer Einklemmung dieser Schlinge in irgend einer Tasche oder unter einem Strange, unter dem die Schlinge während der Manipulationen hervorgezogen sein konnte, aufgegeben werden. Wahr-

scheinlicher schien uns die Annahme einer Drehung dieser Schlinge um die Mesenterialachse: beim allmählichen Herausziehen der Darmschlingen konnte die Drehung (wahrscheinlich eine unvollständig um 180°) sich ausgeglichen haben. Es bleibt schließlich noch die Annahme eines reinen Enterospasmus, der die Undurchgängigkeit verursacht haben konnte.

Bei weiterer Besichtigung der Därme fand sich keine Veränderung mehr und die Operation wurde mit schichtweise angelegten Nähten der Bauchdecken beendet.

Trotz der schweren, mit langen Manipulationen an den Därmen verbundenen Laparotomie erholte sich die Kranke bald, das Erbrechen und die Schmerzen hörten ganz auf, der Puls besserte sich und im weiteren Verlaufe waren keine Komplikationen zu verzeichnen. Der erste Stuhlgang erfolgte am 2. Tage. Die Wunde heilte per primam. Die Kranke wurde geheilt.

Es ist natürlich schwer zu sagen, inwieweit unsere Voraussetzung einer stattgehabten Drehung der Darmschlinge um die Mesenterialachse richtig ist, und vielleicht wäre dieser Fall zu dem von HEIDENHAIN beschriebenen Enterospasmus [1]) zu zählen; jedenfalls zeigt derselbe dem klinischen Bilde und dem bei der Laparotomie erhobenen Befunde zufolge viel Aehnlichkeit mit den von HEIDENHAIN angeführten Fällen.

Wie dem auch sei, dient er als gutes Beispiel diagnostischer Schwierigkeiten nicht nur vor, sondern auch während der Operation.

Im folgenden Falle hatten wir zwei Hindernisse.

14. Adhaesio intestini ilei e peritonitide chron. Ulcus carcinomatosum c. transversi.

---

1) Auf dem 26. Kongresse der deutschen Chirurgen (Bericht über die Verhandlungen der Deutschen Gesellschaft für Chirurgie. 26. Kongr. 1897) teilte HEIDENHAIN Fälle von akuter Undurchgängigkeit des Darmes aus der chirurgischen Klinik in Greifswald mit und führte einige, in den letzten Jahren gemachte Beobachtungen über die Existenz eines funktionellen Hindernisses für die Fortbewegung des Darminhaltes infolge spastischer oder tonischer Kontraktion eines Darmabschnittes an. Diese Beobachtungen beweisen nach HEIDENHAIN das Vorhandensein eines wahren Enterospasmus, der das Bild einer vollständigen Undurchgängigkeit hervorrufen kann. Bei den betreffenden Laparotomieen fand man entweder gar keine Veränderungen, oder aufgeblähte Darmabschnitte, die ohne jedes mechanische Hindernis unmittelbar in kontrahierte übergingen.

Eine Erklärung für derartigen Enterospasmus sucht HEIDENHAIN in einer reflektorischen Kontraktion der Darmmuskulatur, hervorgerufen durch irgend einen Reiz. Eine Analogie dazu bieten Fälle von Einklemmung von Gallensteinen im Dünn- und sogar im Dickdarme. Verhältnismäßig kleine Steine können keinen Verschluß des Darmlumens verursachen, die Undurchgängigkeit wird in solchen Fällen nur von der festen Kontraktion der Darmwand um den Stein hervorgerufen.

Das klinische Bild der genannten Fälle von Enterospasmus unterschied sich im allgemeinen nicht von demjenigen einer akuten Strangulation. Auffallend war bloß der mehrmals beobachtete Pulsus rarus, der den Gedanken an einen reflektorischen Reiz des N. vagus nahelegt.

Alexandra P., 35 J. alt, trat ins weibliche Obuchow-Hospital am 15. März 1897 ein.

Pat. giebt bestimmt an, vor 24 Tagen an Stechen im Bauch, Erbrechen und Verstopfung erkrankt zu sein. Die Schmerzen hielten die ganze Zeit über an, bald stärker, bald schwächer werdend. Die Schmerzen hatten, nach der Beschreibung zu urteilen, den Charakter von Koliken. Das Erbrechen dauerte 4 Tage, dann hörte es für eine Woche auf, stellte sich dann wieder ein und dauerte mit kurzen Unterbrechungen bis zur Operation. Fast vollständige Stuhlverhaltung; nur einmal, eine Woche vor der Operation erfolgte nach einem Klysma ein unbedeutender Stuhl. Gase gingen selten ab. Früher ist die Kranke gesund gewesen.

Status praesens. Pat. ist von gutem Körperbau, mager, elend. Kein Incarcerationsshock. Puls 96, befriedigend. Temp. 37°. Erbrechen nicht häufig, einigemal im Laufe von 24 Stunden; die erbrochenen Massen haben einen schwach fäkulenten Geruch. Stuhl- und Gasverhaltung (keine absolute) seit 24 Tagen. Bauch stark aufgetrieben; die Auftreibung ist eine gleichmäßige. Bei der Perkussion gelingt es, deutliche, ziemlich schmerzhafte peristaltische Bewegungen hervorzurufen; dieselben sind in der linken Bauchhälfte deutlicher fühl- und sichtbar. Mäßige Schmerzhaftigkeit des Bauches. In der Bauchhöhle ist der starken Auftreibung wegen nichts zu palpieren. Per vaginam und per rectum nichts Abnormes. Seitens der inneren Organe nichts Abnormes.

Wir hatten folglich das ganz deutliche Bild einer Obturation, wobei der Krankheitsverlauf mit einer gewissen Wahrscheinlichkeit auf eine chronische Stenose, eine Darmknickung und dergleichen hinwies. Den Charakter und namentlich die Stelle der Undurchgängigkeit genauer zu bestimmen, war nicht möglich.

Bei der Operation fiel, nach Eröffnung der Bauchhöhle, die außerordentlich starke Auftreibung der mit flüssigem Inhalt überfüllten Dünndarmschlingen auf. Der seröse Ueberzug derselben war injiziert. Im Bereich des Blinddarmes umfangreiche feste Verwachsungen, die vom unteren Teile des Ileum zum Coecum, zur Fossa iliaca und zur rechten Tube ziehen. Im Ileum, an der Stelle seines Ueberganges in das Coecum hatte sich eine durch die Verwachsungen verursachte scharfe Knickung gebildet, die sich nach Durchschneidung der Stränge zwischen zwei Ligaturen ausglich. Der Blinddarm und das Colon ascendens waren ebenfalls mäßig aufgetriebeu, was ich mir durch die unvollständige Obturation und durch die für Gase nur relative Undurchgängigkeit der Knickungsstelle erklärte. Nach Befreiung der Dünndärme vom Inhalte (Schnitt; Naht) wurden die Därme reponiert und die Bauchhöhle durch Nähte geschlossen.

In den ersten Tagen nach der Operation erholte sich die Kranke und fühlte sich besser, es gingen aber weder Gase noch Stühle ab, der Bauch blieb aufgetrieben. Am 4. Tage erfolgte nach einem Klysma ein guter Stuhl, der Bauch wurde weicher, blieb aber trotzdem noch aufgetrieben. Am 5. Tag aber stellte sich das Erbrechen von neuem ein und trotz eines Klysmas gelang es nicht Ausleerungen zu erzielen. Dabei machte sich wieder stärkere Peristaltik bemerkbar. Der Allgemeinzustand der Kranken hatte sich bedeutend verschlechtert, der Puls wurde schwach und frequent.

Die für das Auge bemerkbare Peristaltik schloß die anfängliche Voraussetzung einer Darmparalyse aus und es mußte ein mechanisches

Hindernis angenommen werden — entweder eine erneuerte Knickung im Bereich der Verwachsungen oder ein zweites Hindernis an anderer Stelle.

Da der Allgemeinzustand der Kranken ein schlechter war und sich bereits ein ausgesprochener Kollaps entwickelt hatte, so konnte von einer zweiten Laparotomie mit Untersuchung der Bauchhöhle gar keine Rede sein; wir begnügten uns daher mit einem über dem rechten POUPART'schen Bande unter lokaler Cocainanästhesie gemachten Schnitte. Stark aufgetrieben waren sowohl die Dünndärme, als auch das Coecum; es war hier keine Knickung zu konstatieren. Der Binddarm wurde in die Wunde eingenäht und eine Darmfistel angelegt. Eine sehr große Menge stinkender flüssiger Ausleerungen kam zum Vorschein, worauf der Bauch sich verkleinerte und die Kranke große Erleichterung verspürte. Die Herzthätigkeit aber besserte sich nicht und die Kranke starb im Kollaps am 7. Tage nach der ersten Operation.

Bei der Obduktion: Ulcus carcinomatosum intestini c. transversi.

Es ist klar, daß in diesem Falle die krebsige Verengerung im C transversum Anfälle von Undurchgängigkeit primär bedingt hatte, und daß die Knickung des Ileum sich sekundär bei Aufblähung des durch Verwachsungen fixierten Dünndarmes ausgebildet hatte. Sowohl das eine, wie auch das andere Hindernis war ein relatives und ließ zuweilen Gase und sogar Kot durch.

Der letzte dieser Kategorie zugehörige Fall ist ein nach der Laparotomie sich wiederherstellendes Hindernis.

15. Adhaesio intestinalis e peritonitide chron.

Magdalene W., 52 J. alt, trat am 2. Aug. 1897 ins weibliche Obuchow-Hospital ein.

Sie erkrankte vor 9 Tagen an starkem Schmerz im Epigastrium und an Stuhl- und Gasverhaltung. Abführmittel und Klysmata ohne Wirkung. Früher hatte sie oft an Verstopfung gelitten, die zuweilen einige Tage dauerte; Gase gingen aber stets ab. Hatte 5mal geboren, 1mal abortiert. Die Regeln hörten vor 12 Jahren auf. Nachgeburtserkrankungen waren, nach Angaben der Pat. nicht gewesen.

Status praesens. Elende abgemagerte Frau. Gesicht nicht verfallen. Puls befriedigend 72. Temp. 37°. Der Bauch ist stark, dabei ungleichmäßig aufgetrieben; die rechte Hälfte des Bauches und die Gegend des Epigastrium ragen mehr hervor, und hier wird eine stark aufgetriebene Darmschlinge wahrgenommen, in der zeitweise peristaltische Kontraktionen erfolgen. Bei Druck ist der Bauch fast schmerzlos, nicht gespannt. Die Untersuchung per rectum und per vaginam ergiebt ein negatives Resultat. Seitens der inneren Organe ist, außer der etwas vergrößerten Leber, nichts Abnormes zu finden.

Bei der Laparotomie (Dr. M. KRJUKOFF) wurden Coecum, C. ascendens und C. transversum stark aufgetrieben gefunden, dagegen war die Flex. sigmoidea ganz leer, zusammengefallen. Es erwies sich, daß das Ende des C. transversum und der Anfang des C. descendens miteinander in einer Ausdehnung von ca. 8 cm durch ziemlich feste, breite, fibröse Verklebungen verwachsen waren; durch diese Adhäsionen wurde an der Stelle des Ueberganges der Flexura colica sinistra in das C. descendens eine scharfe Knickung des Darmes verursacht. Nach Durchtrennung dieser Verwachsungen lösten sich die Darmschlingen und das zusammengefallene

C. descendens begann sich mit Inhalt zu füllen. Die Operation wurde mit schichtweiser Naht der Bauchdecken beendet.

In den nach der Operation folgenden Tagen bestanden, trotz Beseitigung des Hindernisses, die Symptome der Undurchgängigkeit fort. Das Erbrechen hörte nicht auf, es erfolgte kein Stuhl und Gase gingen nicht ab. Nach einem hohen Klysma kamen kleine Stückchen Kot in winziger Menge zum Vorschein. Der Bauch blieb aufgetrieben, leicht schmerzhaft. Der Allgemeinzustand der Kranken verschlimmerte sich allmählich, das Gesicht verfiel, der Puls begann zu sinken. In Anbetracht dieser Symptome, die auf ein Fortbestehen des Hindernisses deuteten, beschlossen wir, in der Voraussetzung einer erneuerten Knickung in der Flex. colica sinistra, bedingt durch die übermäßige Auftreibung des zuführenden Darmendes oberhalb des Hindernisses — das bei derartigen Komplikationen einzig rationelle Mittel zu ergreifen — das Entleeren des oberhalb des Hindernisses aufgetriebenen Darmes vermittelst Anlegens einer Darmfistel. Zu diesem Zweck wurde von mir über dem rechten Poupart'schen Bande unter Cocainanästhesie ein Schnitt gemacht. Die Wand des sehr stark aufgetriebenen Blinddarmes wurde in die Wunde eingenäht und eröffnet. Es entleerten sich Gase in großen Mengen, später auch halbflüssige Entleerungen. Der Effekt des Anlegens der Darmfistel war ein vollständiger. Das Erbrechen hörte auf, die Auftreibung des Bauches verschwand, die Kranke erholte sich bald vollständig. Eine Woche nach der zweiten Operation — ein hohes Klysma, welches einen reichlichen Stuhl per vias naturales herausförderte. Bei den darauffolgenden täglichen Klysmata erreichte das Wasser nicht selten den Blinddarm und entwich durch die Fistel; es rief dabei einen guten Stuhl hervor, wodurch natürlich die vollständige Herstellung der Durchgängigkeit des Darmes bewiesen wurde.

Jetzt, 2 Monate nach der Operation, erfolgt der Stuhlgang täglich, bald spontan, bald vermittelst eines Klysma oder eines Abführmittels. Durch die bedeutend kleiner gewordene Fistel scheiden sich zuweilen unbedeutende Mengen Kot aus. Sollte kein spontaner Schluß der Fistel eintreten, so wird eine plastische Schließung derselben beabsichtigt[1]).

Die mitgeteilte Krankengeschichte demonstriert sehr deutlich die Rolle, die eine überfüllte, geblähte Darmschlinge in der Aetiologie der Knickungen des Darms oberhalb von Verwachsungen spielt. Zu vollständiger Herstellung der Durchgängigkeit genügt oft schon ein bloßes Entleeren des zuführenden Endes.

Bevor ich zur Therapie der akuten Undurchgängigkeit des Darmes, speciell zur chirurgischen Therapie übergehe, muß noch die wichtige Frage von der Indikationsstellung der Operation berührt werden. In Bezug auf diese Frage existieren bedeutende Meinungsdifferenzen nicht nur zwischen Internisten und Chirurgen, sondern auch zwischen den Chirurgen selbst, die die Indikationen der Operation bald weiter, bald enger stellen. Es giebt sogar Stimmen, die die Notwendigkeit eines chirurgischen Eingriffes fast ganz negieren.

Zu Gunsten einer nicht operativen Therapie werden statistische

1) Mittlerweile ist die Fistel spontan verheilt.

Daten herangezogen, nach denen die Sterblichkeit bei einem ohne Operation behandelten Ileus 65—70 Proz. (Goltdammer, Cursch-mann, Fürbringer), die Sterblichkeit bei einem mit Laparotomie behandelten Ileus 60—70 Proz. ist (Naunyn, Ashurst, Schramm, Treves, Poppert, Farghart-Curtis, Obalinski u. a.).

Dieses Resultat bewog viele interne Aerzte, die Indikationen für einen operativen Eingriff bei Ileus für eine noch „offene Frage", wie sich Naunyn ausdrückt, zu erklären und zur Operation nur diejenigen Fälle zu bestimmen, bei denen ein Erfolg von einer internen Behandlung nicht mehr zu erwarten war.

Der Umstand — daß den Chirurgen von vielen Aerzten prinzipiell nur die Fälle überwiesen wurden, bei denen alle internen Maßnahmen schon erschöpft waren, die also in einem späteren Stadium der Krankheit zur Operation kamen — zeigt sofort die Unzulässigkeit derartiger allgemeiner statistischer Berechnungen. Die durchaus nicht glänzenden Resultate der chirurgischen Behandlung erklären sich vor allem durch die zu spät vorgenommene Operation. Wie groß der Einfluß des für die Operation gewählten Zeitpunktes auf das Resultat ist, ist aus folgender von Naunyn gesammelter Statistik ersichtlich: Eine beim Ileus im Laufe der ersten 2 Tage nach Beginn der Erkrankung vorgenommene Operation ergiebt 75 Proz. Heilung (25 Proz. Mortalität); vom 3. Tage an fällt der Prozentsatz der Heilungen steil ab, bis auf 35—40 Proz. (65—60 Proz. Mortalität).

Daraus geht klar hervor, daß es nicht erlaubt ist hier allgemeine Zahlen, die absolut nichts beweisen, zu benutzen. Um über die Resultate irgend einer therapeutischen Maßnahme zu urteilen, ist eine gründliche Sortierung des ganzen kasuistischen Materials, eine sehr genaue Kritik jedes einelnen Falles erforderlich.

Die oben angeführten Zahlen der Sterblichkeit bei der internen Behandlung des Ileus können übrigens noch aus einem anderen Grunde nicht benutzt werden; in diese Zahlen kamen, wie bereits Zoege-Manteuffel und andere hingewiesen haben, wegen der Schwierigkeiten der Differentialdiagnose auch eine ganze Reihe von Perityphlitiden und Peritonitiden hinein. Die Unzulänglichkeit der allgemeinen statistischen Zusammenstellungen für die Frage der Indikationsstellung der Operation ist übrigens auch von anderen betont worden (Naunyn, Treves, Nothnagel u. a.).

Da wir in jedem Falle von Ileus mit der Möglichkeit einer Operation zu rechnen haben, so müssen wir uns die Frage vorlegen: Wovon soll man sich bei der Entscheidung der Notwendigkeit einer Operation leiten lassen? Welche Fälle sind zu operieren und welche gehören der internen Behandlung an? In welchen Fällen muß sofort operiert werden, in welchen darf man warten? Sowohl der interne Arzt als auch der Chirurg steht öfters vor der verhängnisvollen Frage, ob operiert werden soll oder nicht.

Wäre die Operation an und für sich ein ganz unschuldiger Eingriff, so wäre die Entscheidung eine sehr einfache, man operiert, sobald die Diagnose einer Undurchgängigkeit des Darmes festgestellt ist. Aber eine Laparotomie bei Undurchgängigkeit des Darmes ist durchaus keine unschuldige Operation, sondern sie setzt schon an und für sich den Kranken einer Gefahr aus. Aber auch abgesehen von den Gefahren der Operation fiele der Entschluß zu Gunsten derselben aus, wenn sie das einzige Mittel der Behandlung wäre; dem ist aber nicht so. Es unterliegt keinem Zweifel, daß mehrere Formen von Undurchgängigkeit unter Anwendung von internen Mitteln heilen.

Die Indikation zur Operation hängt daher in erster Linie von der Diagnose ab. Die Feststellung des Mechanismus der Undurchgängigkeit entscheidet über die Notwendigkeit einer sofortigen Operation oder die Möglichkeit einer internen Behandlung[1]). Wie wir aber oben gesehen haben, gestatten unsere heutigen diagnostischen Kenntnisse bei weitem nicht immer, die anatomische Grundlage des Hindernisses zu bestimmen; daher sind wir in der Mehrzahl der Fälle auch bei der Indikationsstellung genötigt, uns mit der Einteilung in die zwei oben angeführten Gruppen — Strangulation oder Obturation — zu begnügen.

Alle Fälle von Darmstrangulation erheischen eine sofortige Operation. Trotzdem bei dieser Art von Undurchgängigkeit (innere Einklemmung, Drehungen um die Achse u. s. w.) die spontane Lösung nicht ganz ausgeschlossen ist, so ist doch die Wahrscheinlichkeit einer solchen so

---

1) Die Möglichkeit der Heilung durch interne Maßnahmen ist nach Heidenhain vorhanden: in allen Fällen von Darmverengerung durch Neubildung, durch Narbenstriktur, durch Verwachsungen und durch Darmknickungen. Derartige Hindernisse kommen sehr häufig vor; trotz bedeutender Verengerung bleibt die Durchgängigkeit, dank einer kompensatorischen Hypertrophie der Muskulatur des zuführenden Schenkels, lange erhalten. Bei eingetretener Insufficienz der Darmmuskeln oder bei zufälliger Verstopfung der verengten Stelle durch einen Kotballen entwickelt sich das vollkommene Bild einer akuten Undurchgängigkeit. Es unterliegt keinem Zweifel, daß zuweilen durch Entlastung des zuführenden Endes durch eine Magenausspülung oder durch Erreichung des verstopfenden Ballens vermittelst eines hohen Klysma die Durchgängigkeit wieder hergestellt werden kann.

Ferner kann die innere Behandlung in Fällen von Undurchgängigkeit infolge von Gallensteinen und anderen Fremdkörpern erfolgreich sein, wo, wie wir gesehen haben, die Hauptrolle nicht der mechanischen Verstopfung des Darmlumens, sondern der krampfartigen Zusammenziehung der Darmwand um den Stein zukommt.

In seltenen Fällen wurde ferner die Beseitigung der Invagination und die Lösung eines Volvulus flex. sigm. (um 180°) unter Einwirkung von hohen Klysmen oder Lufteinblasung beobachtet.

Schließlich gehören der inneren Behandlung reine Fälle von Enterospasmus an, die, wie wir gesehen haben, unter dem Bilde einer akuten Undurchgängigkeit des Darmes verlaufen können.

gering, daß sie nicht in Betracht gezogen werden kann [1]). Dagegen treten zuweilen bei Strangulationen die Veränderungen in der eingeklemmten Darmschlinge so rasch auf, daß eine jede Verzögerung verhängnisvoll werden kann; daher soll man bei ihnen die üblichen internen Maßnahmen nur kurze Zeit anwenden, „während man gleichzeitig die Vorbereitungen zur Operation trifft" (NOTHNAGEL).

Bei Obturationen leidet die Ernährung des Darmes weniger und die Veränderungen in demselben entwickeln sich langsamer, daher dürfen wir bei einem Obturationsileus warten und innere Mittel anwenden, die hier natürlich öfter als bei Strangulationen zum Ziele führen; was aber noch wichtiger ist, wir gewinnen Zeit, uns zu orientieren und zu einer genaueren Diagnose zu gelangen, was für die Prognose des operativen Eingriffes von Wichtigkeit ist.

Die Mehrzahl der Veränderungen, die eine Obturation hervorrufen, erheischen schließlich doch eine Operation; es ist aber ein enormer Unterschied, ob eine chronische Darmstenose (eine narbige oder eine Neubildung) während eines akuten Anfalles von Undurchgängigkeit während des Ileus operiert werden soll, oder ohne denselben.

Folglich ist bei jedem Obturationsileus der Versuch einer nicht operativen Behandlung gestattet, sofern die specielle Diagnose nicht gestellt ist und ein befriedigender Allgemeinzustand, vor allem eine noch gute Herzthätigkeit, das Zuwarten gestattet.

Wie lange darf man in solchem Falle mit der Operation warten? Erstens muß operiert werden, sobald eine Diagnose sicher gestellt ist, die die Unmöglichkeit oder die Unwahrscheinlichkeit einer spontanen Heilung erweist; weiter beim Sinken der Herzthätigkeit; schließlich ist die Operation nach NOTHNAGEL indiziert, wenn therapeutische Maßregeln, rasch und zweckentsprechend angewandt, im Laufe von 1 bis 2 Tagen nicht zum Ziele führen. NAUNYN fordert vom Arzte die Entscheidung über die Notwendigkeit einer Operation spätestens vor Ablauf von 2 mal 24 Stunden. Diese Forderung, von zwei so hervorragenden Vertretern der medizinischen Wissenschaft einstimmig ausgesprochen, ist sehr bedeutungsvoll. Wenn wir Chirurgen in jedem Falle schon im Laufe der ersten 24—48 Stunden nach Beginn der Erkrankung

1) Eine Ausnahme bilden nach NAUNYN Fälle von Volvulus flex. sigm. mit nicht akutem Verlaufe, ohne Strangulationsshock, d. h. bei einer Drehung nur um 180°. Es unterliegt keinem Zweifel, daß sich solche unvollkommene Drehungen der Flex. sigmoid. lösen können. Ich erinnere mich an 2 derartige Fälle von Lösung unter Einwirkung von hohen Klysmen, die als erste therapeutische Maßregel angewandt wurden. Wenn wir aber von dieser Behandlung keinen sofortigen Effekt sehen, so wäre es riskiert, die Operation aufzuschieben; denn eine genaue Bestimmung, ob eine Drehung um nur 180°, oder eine solche um 270°, oder 360° vorliegt (bei welchen NAUNYN die Operation für vollständig indiziert hält), ist vor der Operation nicht möglich.

operieren könnten, wären unsere Resultate zweifellos viel besser als bisher.

Folglich: Bei Strangulationen sofortige Operation, bei Obturationen nicht später als nach 2mal 24 Stunden.

Diese Forderung bewahrt, wie mir scheint, ihre Giltigkeit, auch wenn wir keine specielle Diagnose der Stelle der Undurchgängigkeit, ihrer anatomischen Form u. s. w. gestellt haben. Es wäre zu riskiert, immer auf lokale Symptome seitens der Därme zu warten. Nicht selten sind bei solchem Warten die Veränderungen in der eingeklemmten Darmschlinge schon so bedeutend, daß sie jede Chance auf operativen Erfolg vernichten, oder aber es kann der Kranke in den akutesten Fällen vor der Operation in einem durch Strangulation hervorgerufenen Shock zu Grunde gehen.

Ist der Shock eine Kontraindikation gegen eine Operation? In Fällen von Shock mit bedeutender Schwächung der Herzaktion, mit kleinem, kaum fühlbarem Puls, mit starkem Erbrechen u. a. — mit Symptomen, die zuweilen schon in den ersten Stunden nach Beginn einer Strangulation beobachtet werden, wird von manchen geraten, das Verschwinden der akutesten Erscheinungen abzuwarten. Dieses ist aber kaum richtig. Solch ein gewaltiger Shock ist ja durch die Einklemmung selbst, durch ihre Intensität bedingt, das einzige Mittel gegen einen solchen Shock ist die Operation.

Ein schwerer initialer Shock, der auf die Schwere der Erkrankung hinweist, kann nicht nur keine Kontraindikation sein, sondern im Gegenteil muß er, wie es mir scheint, gerade zur Operation drängen. Daß Kranke auch unter solchen Bedingungen eine Operation gut vertragen, zeigt der oben mitgeteilte Fall (1) von Ileus acutissimus. Trotz des Chloroforms, der Laparotomie, die noch mit einer Darmresektion kompliziert war, war die Herzthätigkeit nach der Operation, dank der Beseitigung der Strangulation, eine bessere als vorher.

Folglich ist nach meiner Ueberzeugung der Shock, selbst der schwerste, keine Kontraindikation gegen eine Operation.

Wenn wir in den ersten Tagen der Undurchgängigkeit nicht selten mit dem Incarcerationsshock zu rechnen haben, so treten in den späteren Stadien Kollapserscheinungen auf, abhängig von Schmerzen, von Erbrechen, von Schlaflosigkeit, von ungenügender Ernährung, wahrscheinlich auch von Autointoxikation, von peritonealer Infektion, von Darmparalyse, diesen häufigen Begleitern der späteren Perioden der Undurchgängigkeit. Soll bei Vorhandensein eines derartigen Kollapses operiert werden? Hier sind die Chancen auf Erfolg eines operativen Eingriffes minimal; es können die bei einer Operation unvermeidlichen Manipulationen, das Chloroform u. s. w., sogar einen rascheren Eintritt des Exitus letalis herbeiführen. Und trotzdem scheint

es mir, daß wir auch hier noch zu einer Operation schreiten sollen. In derartigen Fällen ist keine andere Hoffnung mehr vorhanden, die Operation giebt eine, wenn auch geringe Chance, denn wir sind nie imstande, im Einzelfalle den Grad des Kollapses, den Grad der Darmparalyse, die Widerstandsfähigkeit des Organismus im voraus genau zu schätzen. Die Mehrzahl der in diesem Zustande Operierten wird allerdings zu Grunde gehen, die allgemeinen Resultate der Chirurgen werden durch solche Fälle erheblich verschlechtert, aber man hat doch nicht selten die Freude, die unerwartete Heilung solcher anscheinend hoffnungsloser Kranker zu erleben. Wir werden natürlich alle Maßregeln treffen, um den durch die Operation selbst hervorgerufenen Shock zu vermindern, wir werden zu dem Zwecke die Operationsmethode ändern, wir werden einen Anus praeternaturalis in einem Falle anlegen, in dem wir bei gutem Kräftezustande eine Radikaloperation vorgenommen hätten, u. s. w.; ich wiederhole aber, daß auch ein, sich in späterer Periode entwickelnder, von andauernder Undurchgängigkeit abhängiger Kollaps keine unbedingte Kontraindikation gegen eine Operation abgeben darf.

Es ist selbstverständlich, daß es dem Takte des Chirurgen, wenn ich mich so ausdrücken darf, anheimgestellt ist, im einzelnen Falle zu entscheiden, ob noch operiert werden oder ob man den Kranken ruhig sterben lassen soll. In der Agonie wird natürlich niemand operieren.

Eine zur Undurchgängigkeit hinzugekommene Peritonitis soll ebenfalls keine unbedingte Kontraindikation gegen eine Operation abgeben. Wir sind nie imstande, den Grad ihrer Ausbreitung oder die Intensität der Infektion zu bestimmen; in der Kasuistik fehlt es nicht an Fällen von Heilung trotz einer schon bei der Operation bestehenden Peritonitis.

Was die Bedingungen anbetrifft, die den Erfolg einer Operation begünstigen, so sind derer, wie wir gesehen haben, abgesehen von der operativen Technik, zwei: eine frühe Vornahme der Operation und eine genaue Diagnose sowohl der Stelle als auch der anatomischen Form der Undurchgängigkeit. Die enorme Bedeutung dieser Bedingungen haben wir schon genügend besprochen; ich wiederhole nur, daß in vielen Fällen die schwere Erfüllung der zweiten Bedingung — einer genauen Diagnose — uns nicht von der Erfüllung der ersteren abhalten darf, vor der frühen Vornahme der Operation. Ein chirurgischer Eingriff in einer frühen Periode der Undurchgängigkeit giebt auch bei Mangel einer speciellen Diagnose doch größere Chancen auf Genesung, als eine planlos zu lange fortgesetzte interne Behandlung.

Mit der Entscheidung der Frage von der Notwendigkeit eines chirurgischen Eingriffes — einer Entscheidung, die meistens zusammen

vom internen Arzt und Chirurgen gefällt wird — kommt der Kranke gänzlich in die Hände des Chirurgen. Dieser hat nun vor allem die sehr wichtige Frage nach der Wahl einer Operation zu entscheiden. Namentlich, ob ein Anus praeternaturalis resp. eine Darmfistel angelegt werden soll, oder ob eine Laparotomie mit Aufsuchung und Beseitigung der Undurchgängigkeit vorgenommen werden soll. Es handelt sich hier zum Teil um eine prinzipielle Frage denn es giebt prinzipielle Anhänger der Laparotomie, und ebenso auch prinzipielle Anhänger des Anus praeternaturalis, die diese Operation fast in sämtlichen Fällen von Undurchgängigkeit des Darmes als das Normalverfahren anwenden. Als Hauptgrund gegen die Laparotomie und für die Anlegung einer Darmfistel werden folgende Gründe angeführt: Die Laparotomie mit der Chloroformnarkose und mit den Manipulationen zum Aufsuchen und zur Entfernung eines Hindernisses sei eine für die durch langdauernde Undurchgängigkeit geschwächten Kranken zu schwere Operation; Manipulationen an stark veränderten geblähten Darmschlingen verstärkten den Shock, den Kollaps, in dem der Kranke sich befinde, und durch solche Handgriffe werde dem Kranken, trotz Beseitigung des Hindernisses, mehr geschadet als genützt; durch den bei dem operativen Eingriff verursachten Skock könne das an einem Faden hängende Leben des Kranken abgeschnitten oder abgekürzt werden. Die erste und hauptsächlichste Indikation bei einer Undurchgängigkeit sei die Herstellung der freien Kotentleerung, die durch Anlegen einer Darmfistel erreicht werde, einer Operation, die rasch ausführbar und einfach sei, kein Chloroform verlange. Sei einmal dieser Hauptindikation Genüge geleistet worden und habe der Kranke sich vom Kollaps erholt, der aufgetriebene Darm sich entleert, so müsse zur Laparotomie und zur Entfernung des Hindernisses geschritten werden, wenn sich nicht inzwischen die Durchgängigkeit des Darmes spontan hergestellt habe, was nicht selten nach Anlegung einer Darmfistel beobachtet werde.

Die Anhänger der Laparotomie leugnen durchaus nicht den zuweilen schweren Einfluß dieses Eingriffes, weisen aber darauf hin, daß beim Anlegen einer Darmfistel das Hindernis nicht beseitigt werde, daß der Darm eingeklemmt bleibe, wobei er weitere Veränderungen in der Ernährung erleide, und daß es schließlich in vielen Fällen zur Darmgangrän komme; weiterhin wird darauf hingewiesen, daß eine Darmfistel leicht an der eingeklemmten Schlinge die (bei Strangulationen) am meisten aufgetrieben ist, angelegt werden kann; sodann auf die Gefahr einer zu hoch angelegten Fistel, schließlich auf die Statistik, laut derer die Laparotomie einen höheren Prozentsatz von Heilung ergebe, als der Anus praeternaturalis (Oettingen).

Mir scheint, daß die Frage durch solche allgemeine Erwägungen nicht entschieden werden kann. Das einzig Richtige ist, die Wahl der

Operation von der speciellen Form der Undurchgängkeit abhängig zu machen.

Bei allen Formen von Darmstrangulation, bei einem Strangulationsileus, ist das Anlegen einer Darmfistel ganz zu verwerfen und die Laparotomie zur Entfernung des Hindernisses unbedingt angezeigt. In solchen Fällen hat das Anlegen einer Darmfistel gar keine raison d'être. Aufgetrieben ist ja, wie wir oben sahen, hauptsächlich die eingeklemmte Schlinge selbst, die höherliegenden Abschnitte sind entweder leer oder mäßig aufgetrieben, alle Erscheinungen hängen nicht von der Verhaltung, sondern von der Strangulation selbst ab und können erst nach Beseitigung derselben verschwinden; dabei kommt noch die eben angeführte Gefahr einer unvermeidlichen Gangrän oder des Anlegens einer Fistel an die eingeklemmte Schlinge selbst hinzu.

Bei Obturationen kann das Anlegen einer Darmfistel angezeigt sein, wenn die Diagnose des Sitzes sowie des Charakters des Hindernisses vor der Operation bestimmt worden sind. Wenn wir z. B. wissen, daß eine chronische Stenose oder eine Neubildung des Darmes zur akuten Undurchgängigkeit geführt hat und wenn der Sitz der Verengerung bekannt ist, so wird unbedingt das Anlegen einer Darmfistel oberhalb der verengerten Stelle zunächst am Platze sein und erst nach Ablauf des akuten Anfalles die Laparotomie zum Zwecke einer Radikaloperation erfolgen. Anders, wenn die anatomische Form und die Stelle der Undurchgängigkeit unbekannt sind; hierbei ist, wie mir scheint, stets die Laparotomie, das Aufsuchen und die Besichtigung des Hindernisses angezeigt; entsprechend den gefundenen Veränderungen, der größeren oder geringeren Schwierigkeit der Beseitigung des Hindernisses, dem guten oder schlechten Kräftezustande des Kranken u. s. w. werden wir dann entweder radikal vorgehen, oder die palliative Darmfistel vorziehen, indem wir die radikale Operation auf eine spätere günstigere Zeit aufschieben. Legen wir in derartigen Fällen ohne vorhergegangene Besichtigung eine Darmfistel an, so werden wir dem Kranken manchmal zufällig helfen, häufiger aber keine dauernde Hilfe bringen.

Ich resümiere: Der Anus praeter naturam hat seine Indikationen bei einigen Formen von Obturation, bei bekannter Lage und Art des Hindernisses. In allen Fällen von Strangulation, sowie bei Obturation ohne specielle Diagnose ist die Laparotomie mit Aufsuchen des Hindernisses angezeigt. Der Anus praeternaturalis, nach Besichtigung des Hindernisses, ist in letzterem Falle bloß ein Aushilfsmittel, wie er es auch bei Strangulationen ist, wo wir nach Resektion einer gangränösen eingeklemmten Schlinge auch zuweilen temporär einen Anus praeternaturalis anlegen, um die Operation abzukürzen und die Gefahr der primären Naht zu vermeiden. Eine selbständige Behandlungs-

methode der akuten Undurchgängigkeit des Darmes kann aber das Anlegen eines Anus praeternaturalis nicht sein. Nur wo der Kranke sich schon im vollständigen Kollaps befindet, wobei kein ernsterer Eingriff mehr möglich ist, werden wir uns von vorne herein mit einer Darmfistel ohne Narkose begnügen.

Bei Vornahme der Operation müssen wir uns über die Frage von der Narkose schlüssig machen. Es ist allgemein anerkannt, daß die Narkose eine unvorteilhafte Komplikation bei der Operation des Darmverschlusses ist, daß sie einen schädlichen Einfluß auf die ohnehin geschwächte Herzthätigkeit ausübt. Als allgemeiner Satz ist das gewiß richtig, aber wir müssen auch hier streng eine reflektorische Depression der Herzthätigkeit in der Anfangsperiode der Strangulation von der Schwächung der Herzthätigkeit in den späteren Stadien unterscheiden; wir müssen die schlechte Herzthätigkeit im Shock von einer solchen im Kollaps unterscheiden. Ich habe mich früher, in einer anderen Arbeit, dahin ausgesprochen, daß die Narkose nicht nur nicht die von einem Incarcerationsshock abhängige schlechte Herzthätigkeit verschlimmert, sondern im Gegenteil dieselbe verbessert, daß der Puls, vor der Operation kaum fühlbar, sich in tiefer Narkose merklich hebt. Ich wiederhole hier, daß ich kein einziges Mal einen nachweisbaren Einfluß der Narkose auf die Verschlimmerung des Incarcerationsshocks, weder bei Herniotomien, noch bei Operationen infolge von innerem Darmverschluß zu verzeichnen hatte. Man braucht sich demnach nicht zu fürchten, bei einem Incarcerationsshock die Narkose einzuleiten.

Anders ist es bei der schlechten Herzthätigkeit im Kollaps. Hier kann die Narkose einen tödlichen Einfluß auf das Herz ausüben, sie ist hier eines der Hauptmomente, welche den operativen Eingriff zu einem so schweren gestalten. Leider verfügen wir bis jetzt über keine Mittel, um diese Gefahr zu vermeiden. Das heutezutage so verbreitete Operieren unter lokaler Cocainanästhesie ist bloß beim Anlegen einer Darmfistel, aber nicht bei der Laparotomie mit darauffolgenden Manipulationen an den Därmen anwendbar. Derartige Operationen verlangen eine Narkose, erstens, um die reflektorische Wirkung auf das Herz, die von den unvermeidlichen Manipulationen an den Därmen hervorgerufen wird, zu vermeiden, oder wenigstens zu verringern, zweitens, um der auch ohnehin großen Neigung der geblähten Därme zum Herausfallen vorzubeugen. Jedem Chirurgen ist es wohl bekannt, daß bei jeweiliger Spannung der Bauchpresse die geblähten Därme aus der Bauchhöhle unaufhaltsam durch die Laparotomiewunde hervortreten, und daß die Reposition der eventrierten aufgetriebenen Därme nur in tiefer Narkose, bei völliger Erschlaffung der Bauchpresse, möglich ist. Folglich müssen wir nolens volens die Narkose mit in den Kauf nehmen. Um die Menge des verbrauchten Chloroforms wenigstens etwas zu verringern, machen wir gewöhnlich

den Bauchdeckenschnitt unter lokaler Anästhesie mit 1-proz. Cocainlösung (ca. 5 PRAVAZ'sche Spritzen), wobei wir nur wenig Chloroform verabfolgen; erst nach Eröffnung der Bauchhöhle wird der Kranke in vollständige Narkose versetzt, die nach Anlegung der tiefen Bauchdeckennähte sofort wieder aufzuhören hat.

Ich persönlich ziehe für die Narkose das Chloroform vor. Der Aether, der in Anbetracht seiner geringeren Wirkung aufs Herz vielfach in derartigen Fällen gebraucht wird, hat durch seine reizende Wirkung auf die Respirationswege soviel Unvorteilhaftes an sich, daß seine Anwendung bei Kranken mit Darmundurchgängigkeit, die sowieso zu Pneumonien neigen, unzweckmäßig erscheint.

Allseitig wird mit Recht empfohlen, vor der Operation den Magen auszuspülen. Diese Maßregel begünstigt in hohem Grade eine gute Narkose, indem sie dem Erbrechen und der Aspiration von erbrochenen Massen — der mehrfach beschriebenen Komplikation der Narkose bei reichlichem Kotbrechen — vorbeugt.

Einige Worte über die Lagerung des Kranken. Die gewöhnliche ist die Horizontallage, in der der Kranke narkotisiert wird und in der die Operation beginnt. Im weiteren kann die TRENDELENBURG'sche Lage mit gehobenem Becken erforderlich werden, durch die die Arbeit im kleinen Becken bedeutend erleichert wird. Diese Lage von vorne herein anzuwenden, ist meiner Ansicht nach unvorteilhaft, denn dadurch werden bis zu einem gewissen Grade die gegenseitigen Beziehungen der Därme verändert und die Besichtigung der Bauchhöhle erschwert. Ich muß übrigens erwähnen, daß die TRENDELENBURG'sche Lage, die bei gynäkologischen Operationen, wo die leeren Därme ganz aus dem Operationsfelde verschwinden, sehr vorteilhaft ist, bei Operationen infolge von Darmundurchgängigkeit bedeutend weniger Vorteil bietet. Die aufgetriebenen Därme treten doch in die Wunde, wobei sie teilweise auch das kleine Becken ausfüllen. Unzweifelhaft wird aber durch diese Lage die Reposition der geblähten Schlingen und das Anlegen der tiefen Nähte der Bauchwand erleichtert. Bei Operationen wegen Darmverschluß kommt der Kranke bei uns stets auf einen Operationstisch mit einer Vorrichtung zur Hebung des Beckens, und zwar mit dem Kopf zum Fenster; nach Bedürfnis wird dann das Becken gehoben oder gesenkt.

Der Schnitt wird gewöhnlich in der L. alba geführt. Bei dieser Schnittführung gestaltet sich sowohl das Aufsuchen des Hindernisses, als auch das weitere Manipulieren am bequemsten. In Ausnahmefällen, bei genauer Kenntnis der Lokalisation der eingeklemmten Schlinge, kann sich ein Schnitt über dieser Schlinge, in den seitlichen Bauchpartien, über dem POUPART'schen Bande u. s. w. als bequemer herausstellen. Uebrigens ist es sehr wenig wesentlich, wo man den Schnitt macht, denn es kann im Notfalle zu dem in der Mehrzahl der Fälle

bequemeren Schnitte in der L. alba jederzeit noch ein anderer an entsprechender Stelle hinzugefügt werden.

Mehr Meinungsdifferenzen giebt es in Bezug auf die Länge des Schnittes, die von der Art des Aufsuchens des Hindernisses völlig abhängig ist.

Einige proponieren, um den durch die Manipulationen an den Därmen verursachten reflektorischen Shock, sowie die Abkühlung und das Herausfallen der Därme zu vermindern, einen kleinen Schnitt zu machen und nach TREVES, die Untersuchung der Bauchhöhle mit der durch den Schnitt eingeführten Hand vorzunehmen, oder nach HULKE-MIKULICZ, die am nächsten liegende zusammengefallene Schlinge zu fassen, dieselbe zu fixieren und ihrem Verlauf nach oben und nach unten zu folgen, bis das Hindernis erreicht ist, wobei jede herausgenommene und besichtigte Schlinge sorgfältig reponiert wird. Andere halten sich an den Vorschlag KÜMMELL's, von vornherein einen langen, vom Proc. xyphoid. bis zur Symphyse reichenden Schnitt zu machen, die Därme zu eventrieren und auf diese Weise rasch das Hindernis zu finden. Die dadurch ermöglichte Schnelligkeit im Auffinden des Hindernisses hebt den Nachteil des dem Darme verursachten größeren Traumas auf.

Was den Wert dieser Vorschläge anbetrifft, so gelingt es, wie MADELUNG bemerkt, beim TREVES'schen Verfahren sehr selten ein Hindernis aufzufinden, beim HULKE-MIKULICZ'schen etwas häufiger; aber es ist noch die Frage, was für den Darm ein größeres Trauma darstellt — das allmähliche lange dauernde Durchsuchen oder die einmalige Eventration. Nach MADELUNG's Meinung ist eine Kontrolle mit dem Auge, d. h. eine Besichtigung der Bauchhöhle, unbedingt erforderlich, und das ist vollkommen richtig. Die Untersuchung der Bauchhöhle mit der Hand ohne Beteiligung des Auges ist sehr wenig ergiebig und sehr verletzend. Das allmähliche Durchmustern der Därme ist ebenfalls eingreifend, mühsam und langdauernd. Andererseits ist auch ein großer Schnitt mit vollständiger Eventration des Darmes für viele Fälle zum mindesten überflüssig. Sehr oft findet man sofort, bei Besichtigung durch einen mäßig langen Schnitt, die Stelle des Hindernisses; in der Wunde liegt die geblähte, eingeklemmte Schlinge, ist der einklemmende Strang zu sehen, u. s. w. Auf die Stelle des Hindernisses weist weiter bei bloßer Besichtigung die starke Injektion des Darmes hin, die sich bald nach einer, bald nach der anderen Seite hin verringert, oder die stärkere oder geringere Auftreibung der Därme; es ist eine anormale Lage derselben bemerkbar, oder es sind Geschwülste, Verwachsungen zu sehen, u. s. w. Mit einem Wort, die Besichtigung mit dem Auge ergiebt größtenteils außerordentlich viel, jedenfalls viel mehr als die Betastung mit der Hand. Es ist selbst-

verständlich, daß die Aufgabe des Auffindens eines Hindernisses durch die annähernde Kenntnis seiner Lokalisation erleichert wird.

Wenn die Stelle des Hindernisses bei bloßer Besichtigung nicht bestimmt werden kann, so geht man zur Untersuchung mit der Hand über. Es wird die Gegend der Flex. sigmoid. untersucht, dann diejenige des Blinddarmes, schließlich die Radix mesenterii. Durch diese Untersuchung wird sofort eine Reihe der am häufigsten vorkommenden Drehungen um die Mesenterialachse und der Kombinationen von Drehung mit Knoten bestimmt. (Volvulus flex. sigmoid., Volvulus coeci, Drehung des Dünndarmes um die Mesenterialachse, ein Knoten des Blinddarmes mit einem Abschnitte von Dünndarm u. s. w.). Wenn durch diese Untersuchung normale Verhältnisse in den genannten Gegenden festgestellt werden, so tritt man an eine systematische Besichtigung des ganzen Darmes heran; entweder verfährt man nach HULKE-MIKULICZ, wobei man eine zusammengefallene Schlinge fixiert und dann, derselben nach oben und nach unten folgend, den ganzen Darm durchmustert, oder aber man untersucht nach Besichtigung des Dickdarmes von der Flex. sigmoid. bis zum Coecum den Dünndarm, wobei natürlich die besehenen Abschnitte nach Möglichkeit sofort reponiert werden.

Sowohl zur Besichtigung der Bauchhöhle, als auch zu allen eben beschriebenen Manipulationen ist kein vom Schwertfortsatz bis zur Symphyse reichender Schnitt erforderlich, obschon ein kleiner Schnitt, der bloß das Einführen einer Hand gestattet, natürlich ungenügend ist: daher legen wir gewöhnlich einen vom Nabel bis zur Symphyse reichenden Schnitt an und verlängern denselben nach oben nur bei vorliegendem Bedürfnis.

Das Auffinden eines Hindernisses wird durch die starke Auftreibung des Darmes sehr erschwert; daher schlägt MADELUNG vor, in allen Fällen vor Beginn irgendwelcher Manipulationen die aufgetriebenen Därme zu entleeren. Von den neueren Autoren besteht HEIDENHAIN auch auf der obligatorischen Entleerung der geblähten Därme. Zu diesem Zwecke zieht MADELUNG eine aufgetriebene Schlinge nach außen, führt an zwei Stellen um den Darm durch das Mesenterium Ligaturen, die er aber einstweilen ungeknüpft läßt; darauf wird der Darm durch einen, zwischen den Ligaturen geführten Schnitt eröffnet und nach möglichst vollständiger Entleerung die Oeffnung durch Darmnähte geschlossen, die Ligaturen über dem Darme werden dann geknüpft, wodurch die Stelle der Naht ganz isoliert und vor dem Andrang des Inhaltes geschützt wird. Erst jetzt schreitet man zum Aufsuchen und zur Beseitigung des Hindernisses. Nach Beendigung dieses Operationsaktes werden die Ligaturen natürlich abgenommen. Sollte aber das Anlegen einer Darmfistel erforderlich sein, so kann dazu der gemachte Darmschnitt benutzt werden. Außer der Erleichterung des

Aufsuchens eines Hindernisses wird durch diese Entleerung noch das Reponieren der Därme bedeutend erleichtert.

MADELUNG spricht sich für die Incision und gegen die Punktion des Darmes mit einem dünnen Troicart aus; durch eine Schnittöffnung entleert sich der Darm viel rascher und freier, dagegen können durch einen dünnen Troicart bloß Gase entweichen und der Troicart wird fortwährend durch feste Kotteilchen verstopft. In der Verurteilung der Punktion im Bausch und Bogen im Gegensatz zum Schnitt geht MADELUNG, wie mir scheint, entschieden zu weit. Bei vielen Formen von Undurchgängigkeit, namentlich bei Strangulation einer einzelnen Schlinge, wird bloß diese eine Schlinge aufgetrieben und zwar hauptsächlich durch Gase; Kotmassen finden sich in derselben sehr wenig, daher genügt zu ihrem vollständigen Zusammenfallen die Punktion allein; aber auch bei Obturationen, bei Ansammlung von Gasen, wie auch von Kotmassen oberhalb des Hindernisses, sind die letzteren gewöhnlich ganz flüssig nnd entweichen frei durch einen Troicart guten Kalibers, selbstredend aber nicht durch einen capillären Troicart, von dem MADELUNG offenbar spricht. Sollte sich der Darminhalt als zu dick erweisen, so kann sofort über dem eingeführten Troicart die Darmwand eingeschnitten werden. In der Mehrzahl der Fälle wird die genügende Entleerung vermittelst eines Troicarts möglich sein und dann hat dieselbe große Vorteile vor dem Darmschnitt, bei dem es viel schwerer ist, eine Verunreinigung des Operationsfeldes zu vermeiden. Jedem ist ja bekannt, mit welcher Gewalt der zurückgehaltene Inhalt durch eine Schnittwunde des Darmes hinausgeschleudert wird. Bei der Möglichkeit, die geblähte Schlinge nach außen zu ziehen, dieselbe weit vom Operationsfelde, welches indessen durch Kompressen geschützt wird, zu entfernen, gelingt es noch, sich vor Verunreinigung zu schützen; diese Möglichkeit ist aber bei weitem nicht immer vorhanden. Bei Hindernissen im Dickdarm, bei allerlei Drehungen, Knoten u. s. w. den ganzen eingeklemmten Abschnitt hinauszuziehen, ist ganz undenkbar oder sehr eingreifend; es muß der Darm in der Bauchhöhle selbst entleert werden; dieses kann aber ohne Verunreinigung nur vermittelst eines Troicarts geschehen [1]). Also: durch Schnelligkeit,

1) Wir benutzen einen Troicart von der Dicke derjenigen, die zur Pleurapunktion gebraucht werden. Der Troicart hat seitlich einen Hahn, dem ein langes Gummidrainrohr aufgesetzt wird, dessen Ende sich in einer Flüssigkeit enthaltenden Schale befindet. Der Darm wird, wenn möglich, aus der Bauchhöhle herausgezogen, sonst innerhalb derselben durch einen Assistenten fixiert, darauf wird der Troicart eingestochen, wobei er fest von der Darmwand umfaßt wird, so daß zwischen dieser und dem Troicart kein Tropfen entweicht; die Einstichstelle wird noch von Kompressen umgeben. Nun wird das Stilett herausgezogen, der seitliche Hahn wird geöffnet und durch das Gummirohr scheiden sich sowohl Gase

Einfachheit und, was besonders wichtig, Sauberkeit, übertrifft die Punktion bedeutend den Darmschnitt und ist in der Mehrzahl der Fälle zur Entleerung des Darmes ganz ausreichend. Gelernt habe ich diesen Handgriff bei Dr. A. TROJANOFF, der denselben bereits seit mehreren Jahren anwendet. Aus den oben angeführten Krankengeschichten ist zu ersehen, daß wir uns seiner mit vollem Erfolg sehr ausgiebig bedient haben; nur ein einziges Mal mußte über dem Troicart, infolge seiner Verstopfung, ein Darmschnitt gemacht werden.

Ich habe mich etwas genauer bei der Art der Darmentleerung aufgehalten, weil dieselbe eine große Bedeutung hat. Es wird sowohl das Aufsuchen des Hindernisses als auch das Reponieren der Därme bedeutend erleichtert; die Därme werden weniger lädiert, infolgedessen wird auch die reflektorische Wirkung aufs Herz verringert. Weiter wird die ad maximum geblähte Schlinge vor Zerreissungen des serösen Ueberzuges geschützt; schließlich wird der Darm, wenigstens teilweise, von giftigem Inhalt befreit und die Rekonvalescenz post operationem, worauf namentlich HEIDENHAIN hinweist, wesentlich begünstigt. Es versteht sich von selbst, daß die Entleerung des Darmes vermittelst der Punktion oder des Schnittes kein unumgänglicher Teil einer jeden Laparotomie wegen Darmverschluß ist, wie es MADELUNG verlangt, sondern bloß ein in vielen Fällen nützliches Hilfsmittel; es kommen nicht selten Fälle vor, in denen keine übermäßige Auftreibung des Darmes vorhanden ist und das Hindernis rasch aufgefunden wird, wo also eine Entleerung des Darmes überflüssig wäre.

Die Beseitigung eines Hindernisses kann sowohl leicht, als auch außerordentlich schwer und kompliziert sein. Allgemeine Regeln aufzustellen, ist ganz unmöglich, denn in einem jeden einzelnen Falle werden die nötigen Handgriffe und Manipulationen von den jeweiligen anatomischen Veränderungen, von dem Mechanismus der Undurchgängigkeit abhängig sein.

Nachdem das Hindernis auf die eine oder die andere Weise beseitigt worden ist, schreitet man zum Reponieren der Därme und zur Schließung der Bauchhöhle. Beides kann, wie erwähnt, sehr schwierig sein. Wir erleichtern uns diese Momente der Operation durch Entleerung der Därme und durch Anwendung der TRENDELENBURG'schen Lagerung; darauf erhebt ein Assistent die Ränder der Laparotomiewunde, die Därme werden reponiert und vor weiterem Herausfallen durch eine glatt zusammengelegte Mullkompresse oder Serviette geschützt, deren Ränder unter die Ränder der Bauchwunde eingeführt werden. Bei starker Neigung zum Vorfallen werden die

---

als auch flüssige Kotmassen aus. Nachdem der Darm zusammengefallen, wird der Troicart herausgenommen und an die Einstichstelle eine, höchstens zwei Nähte angelegt.

Kompresse und die Därme durch die Hand des Assistenten zurückgehalten. Nun geht man an das Anlegen einer Reihe tiefer Nähte durch das Bauchfell und die Aponeurose. Die Nähte sind geknöpfte aus fester mittelstarker Seide. Jede Naht wird sofort geknüpft; unter allmählicher Schließung der Bauchhöhle wird unter den Wundrändern die Kompresse oder die Serviette successive herausgezogen. Darauf folgt die Hautnaht, die übrigens stellenweise auch die Aponeurose mitfaßt, um einer Ansammlung des Sekretes unter der Haut vorzubeugen.

Die Bauchhöhle wird fest geschlossen, oder es bleiben die 2—3 untersten Nähte ungeknüpft und in die Peritonealhöhle wird ein Tampon eingeführt, nach dessen Entfernung am 2.—3. Tage die Nähte geknüpft werden. Ein Tampon wird gewöhnlich eingeführt, wenn sich in der Bauchhöhle ein mehr oder weniger reichliches Exsudat befindet.

Der Verband ist ein ganz einfacher, aus sterilem Material.

Was die Komplikationen anbetrifft, mit denen man bei einer infolge von Darmundurchgängigkeit gemachten Laparotomie zu rechnen hat, so ist eine der häufigsten die Gangrän des eingeklemmten Abschnittes, die selbstverständlich die Darmresektion notwendig macht. Wie bei Behandlung von gangränösen Hernien, so existiert auch hier eine bedeutende Meinungsdifferenz zwischen den Anhängern der primären Resektion mit darauffolgender Naht und den Anhängern eines Anus praeternaturalis. Das Richtigste ist natürlich die primäre Vereinigung der Darmenden, wenn dieser etwas länger dauernde Akt anwendbar ist, d. h. wenn es der allgemeine Zustand des Kranken gestattet. Wenn sich aber der Kranke bereits in vollständigem Kollaps befindet, der eine schnellere Beendigung der Operation erheischt, so sind wir genötigt, die primäre Vereinigung des Darmes aufzugeben. In solchen Fällen wäre es aber auch wenig rationell, die typische Anlegung eines Anus praeternaturalis vorzunehmen, denn ein lege artis angelegter Anus praeternaturalis mit Resektion des gangränösen Abschnittes und Fixation der Enden in der Bauchwunde würde fast ebensoviel Zeit in Anspruch nehmen, als eine Resektion mit Naht, abgesehen von den übrigen Gefahren und Unannehmlichkeiten eines Anus praeternaturalis. Das einzig rationelle Vorgehen in Fällen, die eine schnellere Beendigung der Operation erheischen, ist die von Riedel für gangränöse Hernien vorgeschlagene sekundäre Frühresektion; es wird der von Gangrän befallene Darmabschnitt nach außen gezogen, die Bauchwunde und die Basis der herausgezogenen Schlinge werden mit Mull bedeckt, darauf in den zuführenden Schenkel ein kleiner Schnitt gemacht, durch den ein dickes langes Drainrohr eingeführt wird, über dem der Darm mit einem Mullstreifen festgebunden wird. Vermittelst dieses in wenigen Minuten ausführbaren Handgriffes bringen wir den gangränösen Abschnitt vor die Bauchhöhle, schaffen einen Abfluß für den Darminhalt, wobei wir eine Verunreinigung vollkommen

vermeiden. Wenn sich der Kranke nach 1 bis 2 Tagen erholt hat, schreiten wir sekundär zur Resektion und Vereinigung des Darmes, womit wir alle Gefahren und Unannehmlichkeiten eines widernatürlichen Afters vermeiden.

Ueber die Technik der Darmresektion will ich hier nicht sprechen. Ich habe dieselbe ausführlich in einer anderen Arbeit behandelt; ich will bloß bemerken, daß wir in der letzten Zeit behufs Beschleunigung des am längsten dauernden Operationsaktes — der Vereinigung der Darmenden — mehrfach den MURPHY'schen Knopf angewandt haben, der unzweifelhaft viel weniger Zeit in Anspruch nimmt, als eine doppelte oder gar eine dreifache Nahtreihe. Ueber die Untauglichkeit desselben bei Komplikation mit Peritonitis haben wir uns bereits oben geäußert.

Außer bei Gangrän wird die Darmresektion auch notwendig bei Stenosen, namentlich bei Geschwülsten, die zur Undurchgängigkeit geführt haben. In solchen Fällen soll man keine primäre Resektion vornehmen, sondern sich mit Anlegung einer Darmfistel oberhalb der verengten Stelle[1]) begnügen und erst sekundär, wenn der Kranke sich vollständig von dem akuten Anfalle erholt hat, die radikale Operation — Resektion mit Naht — vornehmen. Diese Fälle unterscheiden sich dadurch wesentlich von denen der Darmgangrän, daß kein gangränöser Darmabschnitt vorhanden ist, der à tout prix aus der Bauchhöhle hervorgezogen werden muß, daher kann man sich auch zeitweilig mit einer einfachen Darmfistel begnügen, wobei der ersten Forderung —

---

1) SCHÖNBORN hält bei Herstellung einer Darmfistel — einer Enterostomie — die Anlegung einer möglichst kleinen Oeffnung im Darme für einen wichtigen Punkt. Er stützt sich dabei auf eine große Anzahl von Fällen von Enterostomie, die in später Periode gemacht wurden und in denen die Operation, als solche, glatt verläuft, der Kranke aber nach 6—10 Stunden im Kollapse stirbt. Bei der Obduktion findet man weder eine Peritonitis, noch eine Trübung des serösen Ueberzuges, man findet bloß eine sehr bedeutende Ueberfüllung der Darmgefäße. SCHÖNBORN entscheidet nicht die Frage, ob der Tod in derartigen Fällen von einer Intoxikation, oder von einer tödlichen Gehirnanämie infolge von plötzlichem Blutzufluß zu den Darm- und Mesenterialgefäßen abhängig ist. Jedenfalls ist eine rasche Entwickelung des Kollapses von der zu plötzlichen Entleerung des Darmes, von der zu raschen Ausscheidung durch die große Oeffnung des während langer Zeit zurückgehaltenen Inhalts abhängig. Durch eine kleine Oeffnung im Darm läßt sich, nach SCHÖNBORN's Meinung, dem unglücklichen Ausgange in diesen Fällen vorbeugen. Dieser Hinweis SCHÖNBORN's ist ganz richtig. Ich erinnere mich an 2 Fälle von Enterostomie infolge von Verengerung im unteren Teil des Dickdarmes, die im späteren Stadium der Krankheit, aber bei verhältnismäßig gutem Zustande der Kranken gemacht wurden. Der sich rasch nach der Operation entwickelnde schwere Kollaps führte in beiden Fällen zum Tode im Laufe der ersten 24 Stunden.

der freien Kotentleerung — Genüge geleistet wird. Wenn wir eine schwere Resektion machen, laufen wir Gefahr, den auch ohnedies durch die Undurchgängigkeit geschwächten Kranken zu verlieren, wie es auch in dem oben beschriebenen Fall geschah (N. 9).

Wenn die Undurchgängigkeit mit einer Peritonitis kompliziert ist, so kommen außer den, die Entfernung des Hindernisses anstrebenden Maßnahmen noch Maßregeln zur Behandlung der Peritonitis zur Anwendung, so das Einlegen von Tampons u. s. w. Die äußere Wunde bleibt dabei natürlich entweder ganz oder teilweise unvernäht.

Es muß noch eine Komplikation erwähnt werden, nach den Litteraturangaben keine sehr seltene, das Nichtauffinden des Hindernisses oder die Unmöglichkeit, das Hindernis zu beseitigen. In derartigen Fällen muß man sich mit Anlegung einer Darmfistel an dem am meisten geblähten Darmabschnitt begnügen.

In dem Verlaufe post operationem ist die Aufmerksamkeit hauptsächlich auf den nach Operationen vorkommenden Kollaps zu richten. Die gewöhnlichen Maßregeln zur Beseitigung desselben sind: ein erwärmtes Bett, Wärmflaschen, Excitantia subkutan, warme Lavements mit Zusatz von Wein etc. Uns leistete auch gute Dienste die subkutane Infusion von warmer Kochsalzlösung (0,6-proz.). Weitere Vorkehrungen erheischt die nach Narkose und Laparotomie gewöhnlich auftretenden Uebelkeit, Erbrechen und Durstgefühl. Insofern diese Erscheinungen von der Narkose abhängig sind, kommen auch die gebräuchlichen Maßnahmen in Betracht, wobei wir nach Möglichkeit die Einführung von Flüssigkeiten und Eisstückchen per os, die bloß das Erbrechen begünstigen, einschränken. Der Durst wird zuweilen besser durch kleine Mengen heißen Thees, als durch Eis gestillt. Ein weiteres gutes Mittel ist Morphium subkutan. Sehr oft genügt bloß eine einzige Injektion, um dem Kranken Ruhe und Schlaf für einige Stunden zu schaffen, wonach das Erbrechen sich nicht mehr wiederholt.

Einen etwas anderen Charakter hat das Erbrechen, welches zuweilen mehrere Tage nach der Laparotomie anhält. Dasselbe ist wahrscheinlich von einer peritonealen Reizung, von einer Peritonitis, sowie auch von einer durch diese hervorgerufenen Darmparese abhängig. Leichte Grade einer Peritonitis finden sich nicht selten schon während der Operation — Injektion des Bauchfells und Exsudat. — Diese Peritonitis giebt bei weitem nicht immer eine schlechte Prognose. Alles ist von der Quantität und Qualität der Infektion, sowie von der Fähigkeit des Bauchfells, mit dem infektiösen Agens fertig zu werden, abhängig; das Bauchfell ist aber bekanntlich imstande, verhältnismäßig große Dosen von infektiösem Material zu vertragen. Als Zeichen dieser Infektion erscheint eben das fortdauernde Erbrechen, der frequente Puls, die leichte Schmerzhaftigkeit des Leibes, die Darmparese. Gar nicht selten nehmen diese Symptome allmählich in einigen Tagen ab,

der Kranke erholt sich. In derartigen Fällen ist Morphium [1]) subkutan ein Universalmittel, welches wir larga manu anwenden. Bald nach der Injektion hört das Erbrechen auf, die Schmerzen werden geringer, der Puls bessert sich, es tritt Schlaf ein. Diese Euphorie dauert einige Stunden, bis zu einem halben Tage, dann erneuern sich die Symptome und werden wieder durch Morphium gemildert. Am 3.—4. Tage erholt sich der Kranke vollständig oder die Peritonitis dauert fort, wobei sie sich bald durch charakteristische Symptome als diffuse Peritonitis äußert, bald sehr latent in Form einer peritonealen Sepsis unter dem Bilde einer Darmparalyse verläuft.

Die Fälle von peritonealer Reizung im Laufe der ersten Tage nach der Operation sind gar nicht selten. Als Beispiele können die obenangeführten Fälle (1. und 2.) dienen. Im zweiten Fall hatten wir unzweifelhaft schon eine Darmparese, die sich aber allmählich ausgeglichen hat.

Das Bild einer diffusen eiterigen Peritonitis ist zu sehr bekannt, um sich bei ihm aufzuhalten. Ich erlaube mir bloß auf den Zustand aufmerksam zu machen, der zuweilen nach Operationen infolge von Undurchgängigkeit beobachtet wird und unter dem Namen Darmparalyse bekannt ist (Paralysis, Insufficientia muscularis intestini, Pseudoileus). Die ätiologischen Momente der Darmparalyse sind sehr mannigfach [2]). Uns interessiert hier bloß der Zustand, soweit er als Folge der Operation auftritt.

Nach günstiger Beendigung der Operation erholt sich der Kranke, in den folgenden Tagen aber entleeren sich, trotz Beseitigung des Hindernisses, weder Gase noch Ausleerungen, der Meteorismus nimmt allmählich zu, es kommt wieder zum Erbrechen, der Puls sinkt, der Kranke kollabiert. Symptome von Peritonealreizung sind entweder schwach ausgeprägt, oder auch gar nicht vorhanden. Kurz, wir bekommen aufs neue ein vollständiges Bild der Undurchgängigkeit. Bei der Obduktion findet man stark geblähte, vollständig durchgängige Darmschlingen, bei Abwesenheit von Peritonitis.

Die Mehrzahl der Autoren erklärt diese Darmparalyse durch einen starken reflektorischen Reiz der die Darmbewegungen hemmenden

---

1) Außer Morphium wenden wir in der letzten Zeit in derartigen Fällen, sowie auch Peritonitiden anderen Ursprungs, die Magenspülung an, die zuweilen einen ausgezeichneten Einfluß auf das Erbrechen ausübt, welches manchmal schon nach der ersten Spülung aufhört; das Befinden der Kranken wird dabei bedeutend besser.

2) Akute Orchitis, Traumen der Hoden, Operationen von Hämorrhoidalknoten, entzündliche Prozesse in der Inguinalgegend und in den Bauchwänden; weiter Koprostase, Stenosen, übermäßiger Meteorismus, Hysterie; Operationen an Därmen: Reposition von Hernien, Herniotomie, Beseitigung von Undurchgängigkeit; überhaupt Operationen in der Bauchhöhle (Ovariotomien u. s. w.). Schließlich die häufigste Ursache: Peritonitis.

Nerven, d. i. der NN. splanchnici; dieser Reiz führe einen vollständigen Stillstand der Peristaltik herbei. Neben den Fällen von Paralyse reflektorischen Ursprungs werden aber auch Fälle beobachtet, in denen die Darmparalyse von einer Muskelinsufficienz oberhalb des chronischen Hindernisses abhängig ist. Die verstärkte Peristaltik der hypertrophischen Darmmuskeln überwindet lange Zeit die Verengerung, bis eine Periode von Ermüdung, Insufficienz in den Abschnitten unmittelbar oberhalb des Hindernisses eintritt; als Resultat entwickelt sich das Bild einer Undurchgängigkeit. Die Muskelinsufficienz geht dann infolge von übermäßiger Dehnung des Darmes oberhalb des Hindernisses in eine vollständige Paralyse über.

Noch eine andere Erklärung für die Darmparalyse — den Pseudoileus — ist von REICHEL gegeben worden. Er setzt die Entwickelung einer Paralyse stets in Abhängigkeit von einer peritonealen Infektion, wobei er durch klinische Beobachtungen, sowie durch Tierexperimente nachweist, daß es eine peritoneale Infektion ohne Spuren von entzündlichen Veränderungen des serösen Ueberzuges giebt. Wenn der pathologische Anatom keine Peritonitis findet, so beweise das noch nicht die Abwesenheit einer bakteriologisch nachweisbaren peritonealen Infektion. Zum Eindringen des Infektionsvirus giebt es zwei Wege: von außen her, während der Operation, und der wahrscheinlich häufigere — vom Darmlumen aus durch die infolge der Einklemmung veränderte Darmwand hindurch. Der letztere Weg erklärt auch die Entwickelung einer Darmparalyse mit Infektion der Bauchhöhle nach unblutiger Reposition von Hernien.

Zur Zeit ist die Frage von der Durchgängigkeit des Darmes für Bakterien bei Darmverschluß in positivem Sinne entschieden worden (NEPVEU, GARRÈ, BÖNNECKEN, ARND, OKER-BLOM, REICHEL, MULTANOWSKY u. a.). MULTANOWSKY bewies, daß eine 5—6-stündige Unterbrechung der freien Bewegung des Darminhaltes zur Durchwanderung der Bakterien durch die Darmwand genügt; dabei ist zum Passieren derselben keine Nekrose der Darmwand erforderlich. Die Darmwand wird nicht nur für das Bacterium coli commune passierbar, sondern auch für andere Mikroorganismen, die sich zufällig im Darminhalt vorfinden. Auf Grund dieser Ergebnisse läßt sich annehmen, daß bei Undurchgängigkeit des Darmes sehr oft und sehr früh eine Infektion der Bauchhöhle zustande kommt und daß bloß das Quantum und die Art der eingedrungenen Bakterien den Unterschied in dem klinischen und pathologisch-anatomischen Bilde einer leichten peritonealen Reizung, einer Darmparese und -paralyse, einer diffusen eiterigen Peritonitis, einer akutesten peritonealen Sepsis bedingen. Leichte Symptome von Peritonealreizung, die im Laufe von einigen Tagen verschwinden, werden, wie bereits erwähnt, ziemlich oft nach Laparotomien infolge von Undurchgängigkeit, nach Herniotomien u. s. w. beobachtet.

Fälle von sogenannter Darmparalyse sind seltener. Ich erinnere mich an 2 Fälle nach unblutiger Bruchreposition und nach Herniotomie. In beiden blieb bei der Obduktion die Ursache des Todes unaufgeklärt, es war keine Peritonitis, der Darm war wenig verändert. Wir hatten auch Gelegenheit, ein ähnliches Bild 2 mal nach der Operation wegen innerer Darmundurchgängigkeit zu sehen. Ich führe hier die Fälle kurz an.

16. Incarceratio interna intestini ilei (Strang). Paralysis intestinorum. Sepsis peritonealis (?).

Marie J., 44 J. alt, trat am 9. Aug. 1896 ins Obuchow-Hospital ein. Pat. erkrankte vor 5 Tagen an Leibschmerzen, Erbrechen, Stuhl- und Gasverhaltung. Früher stets gesund gewesen.

Status praesens. Die Kranke ist von mittlerem Wuchs, mager. Gesicht und Augen verfallen; Nase zugespitzt; Lippen cyanotisch; Puls klein, sehr frequent; Temperatur 36,5; fortwährendes Erbrechen und Aufstoßen. Stuhl- und Gasverhaltung im Laufe von 5 Tagen. Leib mäßig aufgetrieben, wenig schmerzhaft; seine linke, über dem Poupart'schen Bande liegende Hälfte ist mehr aufgetrieben; hier gelingt es auch zwei querziehende, geblähte, scheinbar dem Dünndarm angehörende Schlingen zu verfolgen. Peristaltische Bewegungen sind weder in diesen Schlingen, noch in den übrigen Partien des Bauches zu bemerken. Per vaginam: rechts am Uterus drei kleine runde, glatte, schmerzlose Geschwülste, scheinbar Myome. Per rectum nichts Abnormes.

Diagnose: Strangulation von Dünndarmschlingen (durch einen Strang?), die sich in der linken Bauchhälfte über dem Lig. Poupartii befinden.

Bei der von mir vorgenommenen Laparotomie fand sich bereits in der Bauchhöhle ein trübes, geruchloses Exsudat in mäßiger Menge. Links über dem Lig. Poupartii stark aufgetriebene und injizierte Dünndarmschlingen; auf dem serösen Ueberzug derselben stellenweise kleine Einrisse. Eine Schlinge wurde nach außen gezogen und punktiert; es entleerten sich unter starker Spannung in sehr reichlicher Menge Gase und flüssiger Darminhalt. Die Darmwand sehr morsch, zerreißlich, so daß an die Punktionsstelle 5 Nähte in 2 Reihen angelegt wurden. Nun sah man in der Gegend der Mesenterialwurzel neben der Basis dieser nach der Punktion zusammengefallenen Darmschlingen einen wie eine seidene Ligatur so dünnen Strang, der in Form eines Ringes einen ganzen Abschnitt der Dünndärme nebst dem Mesenterium umfaßte. Der Strang wurde zwischen zwei an denselben angelegten Torsionspincetten durchschnitten, wodurch die Einklemmung beseitigt wurde. Auf dem Darm zwei scharfe Strangulationsfurchen; keine Gangrän. Der zuführende Schenkel sehr mäßig aufgetrieben. Rechts am Uterus Myome. Schichtweise Naht der Decken. Die Kranke ertrug die Operation sehr gut.

1. Tag: Allgemeinzustand befriedigend, Puls gut, 100. Kein Erbrechen, keine Uebelkeiten. Leib etwas aufgetrieben, kaum schmerzhaft. Keine Gase, kein Stuhl; T. 36,3—36,5.

2. Tag: Allgemeinzustand etwas schlechter, Puls befriedigend, 116. Kein Erbrechen, keine Uebelkeit. Leib etwas mehr aufgetrieben, nicht schmerzhaft. Keine Gase, kein Stuhl; T. 36,5—36,6.

3. Tag: Allgemeinzustand bedeutend schlechter, Puls 140. Uebelkeiten. Leib stärker aufgetrieben. Keine Schmerzhaftigkeit des Bauches. Klysma ohne Erfolg, es gingen bloß etwas Gase ab; T. 36,8—37,0.

4. Tag: Kollaps. Puls fehlt. Erbrechen; T. 36,0. Exitus am Ende des 4. Tages nach der Operation.

Bei der Obduktion: Starke Blähung sämtlicher Därme, mit Ausnahme des ganz zusammengefallenen eingeklemmten Abschnittes. Därme durchgängig, keine Gangrän. Keine frische Peritonitis. Pelveoperitonitis chron. adhaesiva. Fibromyomata uteri.

Epicrisis: Impermeabilitas intestini ilei (paralysis).

Obgleich in diesem Falle bei der Sektion keine peritonitischen Erscheinungen vorhanden waren, so machen doch die starken, schon während der Operation gefundenen Veränderungen an den eingeklemmten Schlingen — die leichte Zerreißlichkeit, die Einrisse der Serosa — den Durchtritt der Infektionsstoffe durch die Wand verständlich. Auf die bereits stattgehabte Infektion der Bauchhöhle wies auch das während der Operation gefundene trübe Exsudat hin. Der ganz zusammengefallene Darmabschnitt, der vollständige Verlust seiner Elasticität und seiner Muskelkraft ließen außerdem wahrscheinlich rein mechanisch die Bewegung des Inhaltes nicht zu. Eine bakteriologische Untersuchung wurde leider nicht gemacht, aber wir hatten den Eindruck, daß die Ursache des Todes in diesem Falle eine peritoneale Sepsis war, die auch die Darmparalyse erzeugte.

Anders gestaltete sich der folgende Fall, in dem sich die Darmparalyse wahrscheinlich in Abhängigkeit von Insufficienz des muskulösen Darmapparates entwickelt hat.

17. Adhaesio intestini ilei. Paralysis intestinorum. (Insufficientia muscularis?).

Thekla S., 48 J. alt, trat ins Obuchow-Hospital am 12. Januar 1897 ein.

Sie erkrankte vor ca. 5 Wochen an Bauchschmerzen, Erbrechen und Durchfall. Das Erbrechen hörte bald auf, der Durchfall dauerte aber während dieser 5 Wochen fort. Der Bauch war während der ganzen Zeit aufgetrieben. Früher ist Pat. gesund gewesen, hatte 9 Kinder; giebt an, keine Erkrankungen im Wochenbett durchgemacht zu haben. Vor 24 Stunden hörte der Durchfall auf, es begann das Erbrechen.

Status praesens. Mittlere Statur, abgemagert. Gesicht mager, aber nicht verfallen. Puls klein, 118. T. 36,0. Häufiges Erbrechen. Stuhl- und Gasverhaltung während 24 Stunden. Der Bauch ist sehr stark aufgetrieben. Im mittleren Teil des Bauches sind einige geblähte, scheinbar dem Dünndarm angehörige Schlingen zu bemerken. Die in äußerst schmerzhaften Attaquen auftretende Peristaltik ist sehr scharf ausgeprägt. Bei der Palpation und Perkussion ist der Bauch mäßig schmerzhaft. Per rectum et vaginam nichts Abnormes.

Diagnose: Undurchgängigkeit infolge von Obturation. Der Ort und der Charakter des Hindernisses bleiben unaufgeklärt.

Laparotomie. Sehr starke Blähung sämtlicher Dünndärme. In der Gegend des Coecums, zwischen Dünndarmschlingen, ziemlich feste alte Verwachsungen, durch die sich eine Knickung im unteren Teil des Ileum ausgebildet hatte. Oberhalb dieser Knickung ist der Darm äußerst aufgetrieben, unterhalb derselben ist er ganz zusammengefallen und leer. Nach

Trennung der Verwachsung fingen die leeren Abschnitte an sich zu füllen. Außer Auftreibung und venöser Stauung waren keine weiteren Ernährungsstörungen zu bemerken. Die Därme wurden reponiert. Schichtweise Naht der Decken. Die Kranke ertrug die Operation gut.

1. Tag: Die Kranke ist schwach. Puls 104. Am Abend nach der Operation waren Ausleerungen, Gase gehen ab. Bauch noch aufgetrieben. Kein Erbrechen. T. 36,2—37,4.

2. Tag: Fühlt sich besser. Puls befriedigend, 96. In der Nacht erfolgte ein Stuhlgang. Der Bauch ist noch ziemlich stark aufgetrieben, etwas empfindlich, kein Erbrechen. T. 37,0—37,2.

3. Tag: Allgemeinzustand befriedigend. Puls 96. Stuhlgang nach einem Klysma. Der Bauch ist noch aufgetrieben. Kein Erbrechen. T. 37,2—37,6.

4. Tag: Die Kranke ist schwächer. Puls 92. Geringe Ausleerung nach Klysma. Bauch stärker aufgetrieben. Keine Schmerzhaftigkeit. Kein Erbrechen. T. 36,8—37,2.

5. Tag: Schwäche. Puls 88. Guter Stuhl nach einem Klysma. Der Bauch ist weniger aufgetrieben, bedeutend weicher. T. 36,6—36,8.

6. Tag: Schwäche. Apathie. Nimmt fast gar keine Nahrung ein. Der Bauch ist bedeutend weniger aufgetrieben. Kein Erbrechen. T. 36,5—37,0.

7. Tag: Die Auftreibung ist wieder stärker. Klysma ohne Erfolg. T. 36,1—36,8.

8. Tag: Ausgesprochene Schwäche. Puls schlecht, 120. Klysma ohne Wirkung. Der Bauch ist stark aufgetrieben, nicht schmerzhaft. Kein Erbrechen. T. 35,9—37,0.

9. Tag: Puls kaum fühlbar. Aeußerst starke Auftreibung des Bauches. Kein Stuhlgang. T. 35,2—35,8.

10. Tag: Bewußtsein getrübt. Puls fadenförmig. Die Auftreibung wie am Tage vorher. Erbrechen. T. 35,0—35,0.

11. Tag: Pulslos. T. 35,0. Exitus.

Obduktion. Peritonitis chron. fibrinosa adhaesiva. Dilatatio intestinorum. Enterocolitis catarrhalis acuta. Paralysis intestinorum. Keine Spur frischer Peritonitis. Därme vollständig durchgängig. Die unterhalb des früheren Hindernisses gelegenen Darmabschnitte gleichfalls mit Inhalt gefüllt.

Dieser Verlauf, sowie das Resultat der Obduktion, machen in diesem Falle eine peritoneale Infektion sehr wenig wahrscheinlich, denn unter dem Einfluß derselben hätten sich im Laufe von 11 Tagen bestimmt ausgesprochenere Veränderungen am Bauchfell entwickelt. Andererseits ist es auch schwer, eine während so langer Zeit nach Beseitigung des Hindernisses anhaltende reflektorische Reizung der NN. splanchnici anzunehmen. Mir scheint es außer Zweifel, daß der beschriebene Fall zur Kategorie der Darmparalyse, in Abhängigkeit von Muskelinsufficienz oberhalb des chronischen Hindernisses, gehört, welches in unserem Fall scheinbar seit längerer Zeit existierte.

Betreffs der Therapie der sekundären Darmparalyse sind wir ganz hilflos. Derselben vorzubeugen, sind wir kaum imstande, außer wenn eine während der Laparotomie vorgenommene Entleerung des Darmes

die Herstellung der muskulären Kraft des bloß paretischen Darmes durch Befreiung von seinem Inhalte begünstigen könnte. Alle Maßregeln, die bei bereits vollständig entwickelter Paralyse vorgeschlagen worden sind, sind wenig wirksam. Sogar das Anlegen einer Darmfistel an die am meisten geblähte Schlinge ist kaum imstande, die vollständig eingebüßte Fähigkeit der Darmmuskulatur, sich zu kontrahieren, wieder herzustellen. Die Prognose ist deshalb eine sehr schlechte. Eins ist nur zu beachten — es darf kein Opium gereicht werden, da es bloß den paretischen Zustand des Darmes verstärkt, in dem er sich stets, sogar in frischen Fällen, nach irgendwelchen an ihm gemachten Operationen befindet. Wir geben schon seit langem kein Opium nach Laparotomien, einerlei aus welchem Grunde dieselben gemacht worden sind.

Hierher, zu der Parese, gehört auch die träge Darmthätigkeit, die fast stets nach Laparotomie und Beseitigung eines Hindernisses beobachtet wird; dieselbe dauert oft Wochen und länger. Hauptsächlich giebt sie sich aber bald nach der Operation kund. Trotz Beseitigung des Hindernisses bleiben Gase und Ausleerungen in den ersten Tagen aus. Es kommt selten vor, daß bereits am ersten Tage Stuhlgang erfolgt. Nach unseren Erfahrungen erscheinen durchschnittlich die Gase am 2., die Stühle am 4. Tage. Bei gutem Allgemeinzustand, bei Abwesenheit von stärkerem Meteorismus hat das Nichterscheinen von Gasen und Ausleerungen nichts Drohendes an sich, und wenn keine Komplikationen vorhanden sind, stellt sich die Darmthätigkeit bald spontan ein. Den Stuhl in der ersten Zeit hervorzurufen, halten wir für überflüssig, namentlich geben wir keine Abführmittel, dabei enthalten wir uns aber, wie oben gesagt, auch des Opiums. Ueber die Abführmittel sind die Meinungen der Chirurgen noch verschieden. Viele reichen dieselben sofort nach der Laparotomie und der Beseitigung des Hindernisses. Wenn eine Wirkung eintritt, ist der Effekt natürlich ein sehr guter. Wenn aber ein Abführmittel nicht wirkt, so vermehrt es bloß den schon ohnehin in geblähten, aufgetriebenen Därmen zurückgehaltenen Inhalt und kann dadurch sehr üble Folgen haben, abgesehen von seinem gefährlichen Einfluß auf die oft durch die Einklemmung stark veränderte Darmwand. Wenn bis zum 3.—4. Tage noch keine Ausleerung erfolgt ist, verabreichen wir gewöhnlich ein kleines Klysma mit Zusatz von Glycerin; demselben kommt oft eine gute Wirkung zu. Zur Erleichterung der Gasausscheidung leistet ein dickwandiges ins Rectum eingeführtes Drainrohr gute Dienste.

Was die Diät anbetrifft, so genießt der Kranke am 1. Tage nichts, später geben wir Bouillon, schwachen Thee halb mit Milch, später gehen wir zu reiner Milch, zu Brei, fein geschabtem Fleisch u. s. w. über. Am längsten entziehen wir, in Anbetracht der trägen Darmthätigkeit, Brod, Kartoffeln u. s. w.

Von den Komplikationen nach einer Operation sind namentlich die verhältnismäßig häufigen Pneumonien in Betracht zu ziehen, die sehr schlecht von den geschwächten Kranken überstanden werden und nicht selten die endliche Ursache des letalen Ausganges bilden. Wir haben es dabei entweder mit Herden einer katarrhalischen, oder mit einer typischen croupösen Pneumonie zu thun. Es ist selbstverständlich, daß sowohl die katarrhalische, als auch die croupöse Pneumonie bloß ganz zufällige Komplikationen sein können, die infolge von Schwächung der Kranken durch die Darmundurchgängigkeit und durch die schwere Operation schlecht verlaufen. Auffallend ist aber die Häufigkeit ihres Auftretens gerade nach Operationen wegen Darmverschluß und eingeklemmten Hernien. Eine befriedigende Erklärung dieser Häufigkeit lieferte Pietrzikowsky, der bewies, daß diese Pneumonien embolischer Herkunft sind. In den Venen des eingeklemmten Darmmesenterium bilden sich Tromben; nach Beseitigung der Einklemmung entstehen auf Grund dieser Tromben Embolien in den Lungen und führen zu Pneumonien. Auf die Specifität dieser pneumonischen Herde wiesen Fischer und Levy hin, indem sie in denselben bei bakteriologischer Untersuchung das Bacterium coli commune fanden. Ein anderer, die Bildung von katarrhalisch-pneumonischen Herden begünstigender Umstand ist das Operieren bei Gas- oder Lampenbeleuchtung. Wie Zweifel zuerst gezeigt hat, bilden sich dabei Zersetzungsprodukte des Chloroforms — Chlorwasserstoff, freies Chlor und unbestimmte Zwischenprodukte — die eine äußerst reizende Wirkung auf die Respirationsorgane ausüben. Wer oft bei solcher Beleuchtung zu operieren hat, der kennt den sich dabei im Zimmer entwickelnden Dunst; derselbe wirkt höchst unangenehm auf das Aerzte- und Wartepersonal, vor allem aber natürlich auf den chloroformierten Kranken. Dieses Uebel ist selbstredend leicht durch Einführung elektrischer Beleuchtung zu beseitigen, die in Operationsräumen dringend nötig ist.

Einige Worte über Recidive der Undurchgängigkeit des Darmes nach Beseitigung des Hindernisses. Im allgemeinen werden Recidive äußerst selten beobachtet und die Gefahr derselben ist keine große. Während einer Operation müssen wir natürlich alle eine Einklemmung begünstigende Momente zu entfernen suchen. Stränge werden reseciert, Verwachsungen werden getrennt u. s. w., kurz, es werden nach Möglichkeit normale Verhältnisse hergestellt. Dieses gelingt aber nicht immer; es bilden sich neue Verwachsungen, wir sind nicht imstande, die durch chronische Peritonitis gesetzten Veränderungen zu vernichten; zur Entstehung einer Undurchgängigkeit ist aber eine solche Menge verschiedenartiger Bedingungen nötig, ein oft rein zufälliges unglückliches Zusammentreffen von begünstigenden Momenten, daß wir gewöhnlich, wenn wir auch keine ganz normalen Verhältnisse schaffen, Recidive nicht zu befürchten haben.

Eine Ausnahme bildet nur der Volvulus flex. sigmoid., der eine sehr starke Tendenz zu recidivieren besitzt. Eine Erklärung für diese Tendenz findet sich in den Veränderungen des Mesenteriums der Flex. sigmoid., welches, narbig zusammengezogen (Peritonitis chronica mesenterialis), beide Enden der Flex. sigmoid. einander nähert. Die Enden können ganz parallel werden, nach Art einer zweiläufigen Flinte. Diese, an ihrem Grunde fixierte, im übrigen Teil aber freie Schlinge macht sehr leicht eine Drehung um ihre Achse. Durch eine unvollständige Drehung werden auch die stets in der Anamnese solcher Kranken vorhandenen häufigen Stuhlverhaltungen mit Auftreibung des Leibes erklärt. Bei einer vollständigen Drehung aber entsteht schon eine Strangulation der Schlinge, welche auch infolge baldiger Blähung in gedrehtem Zustande fixiert bleibt. Durch eine Operation heben wir die Drehung, geben der Schlinge ihre normale Lage, wir beseitigen aber nicht das prädisponierende Moment und Recidive nach Laparotomie und Lösung eines Volvulus flex. sigmoid. sind keine Seltenheit. Roser hat einen Kranken durch ein Recidiv verloren. Obalinski war im Laufe von 4 Monaten 2 mal genötigt, die Laparotomie wegen Volvulus flex. sigmoid. zu wiederholen. Roux mußte 3 mal eine Laparotomie wegen Volvulus flex. sigmoid. bei einem und demselben Kranken vornehmen. In einem anderen Fall war er gleichfalls genötigt, die Operation zu wiederholen. Braun hat 2 mal Recidive einer Drehung verzeichnet. N. Sklifossowsky mußte auch zu einer zweiten Laparotomie wegen eines Recidivs schreiten. A. Trojanoff hatte gleichfalls ein Recidiv zu operieren. Budberg und Koch halten Recidive von Drehung der Flex. sigmoid. fast für die Regel.

In meiner, in der Gesellschaft der Aerzte des Obuchow-Hospitals gemachten Mitteilung über den Fall (No. 4) einer Laparotomie bei Volvul. flex. sigmoid. hatte ich hervorgehoben, daß bei dem Kranken die zweifellose Gefahr einer Wiederholung der Drehung bestehe, denn eine Neigung dazu war bereits vor der Operation zu bemerken und bestand auch nach der Operation in Form von periodisch auftretender Blähung der Flex. sigmoid. fort. Die Voraussage hat sich auch bestätigt. Ungefähr nach einem Jahre trat der Kranke abermals ins Hospital ein mit einem Recidiv des Volvul. flex. sigmoid., das durch eine zweite von Dr. F. Wulff gemachte Laparotomie mit vollem Erfolg beseitigt wurde.

Diese Ergebnisse zeigen, daß Vorkehrungsmaßregeln gegen ein Recidiv hier wünschenswert sind. Braun nähte die Schlinge der linken seitlichen Bauchwand an. Nussbaum schlug vor, dieselbe an die Beckenwand anzunähen, Roser das Mesenterium des Darmes durch Nähte am Peritoneum der seitlichen Bauchwand zu befestigen. Roux fixierte die Schlinge durch Nähte, die durch das Mesokolon und das parietale Peritonealblatt geführt wurden. Dies Verfahren schlug er ein,

No.	No. d. Krankengesch. im Texte	Jahr der Operation	Geschlecht	Alter J.	Dauer der Undurchgängigkeit	Ursache der Undurchgängigkeit
						I. Strangu
1	(1)	1896	Frau	31	1 Tag	Incarceratio interna herniiformis. Strangulation einer Dünndarmschlinge unter einem Strange in einer Tasche im kleinen Becken
2	(2)	1897	„	49	5 Tage	Incarceratio interna herniiformis. Strangulation einer Dünndarmschlinge in einer Tasche im kleinen Becken
3	(16)	1896	„	44	5 „	Incarceratio interna. Strangulation eines Dünndarmabschnittes durch einen Strang
4	(6)	1896	„	69	4 „	Hernia interna mesogastrica incarcerata
5	(13)	1897	„	43	4 „	Ileus (Volvulus eines Dünndarmabschnittes? Enterospasmus?)
6	(3)	1896	„	45	3 „	Volvulus coeci
7	(5)	1897	„	61	3 „	Volvulus flexurae sigmoideae
8	(4)	1894	Mann	56	3 „	Volvulus flexurae sigmoideae
						II. Obtu
9	(7)	1896	Frau	25	5 Tage	Compressio intestini ilei durch 2 Stränge
10	(8)	1896	„	34	9 „	Adhaes. coli descendentis. Verlagerung u. Knickung über den Verwachsungen
11	(17)	1897	„	48	1 Tag (?)	Adhaesio intestini ilei. Knickung über Verwachsungen
12	(10)	1896	„	64	10 Tage	Adhaesio intestini ilei. Knickung über Verwachsungen an eine Geschwulst (cancer ovarii)
13	(15)	1897	„	52	9 „	Adhaesio flexurae colicae sinistrae. Knickung über Verwachsungen
14	(14)	1897	„	35	24 „	Adhaesio intestini ilei. Knickung über Verwachsungen. Carcinoma coli transversi
15	(9)	1896	„	43	4 „	Carcinoma coli descendentis
						III. Invagi
16	(11)	1895	Frau	20	5 Tage	Invaginatio iliaca
17	(12)	1896	„	58	5 „	Invaginatio iliaca

lationen.

Operation	Ausgänge: Heilung	Ausgänge: Tod	Ursache des Todes	Anmerkungen
Laparotomia. Entfernung d. Stranges. Resekt. des gangränösen Darmabschn. und Vereinigung der Abschnitte vermittelst des MURPHY'schen Knopfes	geheilt	—	—	—
Laparotomia. Trennung der Verwachsungen	geheilt	—	—	—
Laparotomia. Punctio. Durchschneidung des Stranges	—	†	Paralysis intestin. Sepsis peritonealis	—
Laparotomia. Resektion d. gangränösen Darmes. Anus praeternaturalis	—	†	Peritonitis acuta septica	—
Laparotomia	geheilt	—	—	—
Laparotomia. Punctio. Repositio	geheilt	—	—	—
Laparotomia. Punctio. Repositio	—	†	Pneumonia croup.	—
Laparotomia. Punctio. Repositio	geheilt	—	—	Nach Ablauf 1 J. Recid. u. 2. Laparotomie. Heilung

rationen.

Laparotomia. Resektion der Stränge	geheilt	—	—	—
Laparotomia. Trennung der Verwachsungen. Repositio	geheilt	—	—	Tod nach 4½ Mon. an Lungentuberk.
Laparotomia. Trennung der Verwachsungen	—	†	Paralysis intestin. Insuff. muscularis	—
Laparotomia. Punctio. Trennung der Verwachsungen. Entfernung der Geschwulst	—	†	Peritonitis	—
Laparotomia. Trennung der Verwachsungen. Wegen erneuerter Undurchgängigkeit wurde eine Darmfistel angelegt	geheilt	—	—	—
Laparotomia. Trennung der Verwachsungen. Entleerung d. Darmes durch einen Schnitt. Wegen fortdauernder Undurchgängigkeit wurde eine Darmfistel angelegt	—	†	Fortd. Undurchgängigkeit inflg. v. Nichtentfernung e. 2. Hindernisses (Carc. c. transv.)	—
Laparotomia. Punctio. Resectio et suturae intestini	—	†	Kollaps	—

nationen.

Laparotomia. Resektion d. gangränösen Darmes u. Vereinigung d. Abschnitte vermittelst d. MURPHY'schen Knopfes	—	†	Peritonitis acuta purulenta	Mult. Polyp. d. Mag. u. d. Därme mit Uebergang in Carc. (Adenocarcinoma)
Laparotomia. Resektion d. gangränösen Darmes u. Vereinigung d. Abschnitte vermittelst d. MURPHY'schen Knopfes	—	†	Kollaps	Lymphosarcoma intestini ilei

nachdem er die Schlinge am Peritoneum der Bauchwand befestigt und trotzdem ein Recidiv erhalten hatte. SENN schlug vor, das Mesokolon vermittelst einer der Darmachse parallelen Falte zu verkürzen. ISRAEL legte an der an die vordere Bauchwand angenähten Schlinge eine Darmfistel an. WINIWARTER stellte an der Basis der Flexur, zwischen ihren beiden Schenkeln, eine breite Kommunikation her (Enteroanastomose). Die gleiche Operation machte auch TROJANOFF. SCHULTEN schuf eine Kommunikation zwischem dem unteren Ende des Ileum und dem abführenden Schenkel der Flex. sigmoid. (Ileocoloanastomose). BUDBERG und KOCH machten eine vollständige Resektion der ganzen Flex. sigmoid.

Zur Zeit scheint es mir voreilig, die angeführten verschiedenen Vorschläge abzuschätzen. Es sind noch zu wenig Beobachtungen vorhanden, um zu sagen, welche der vorgeschlagenen Methoden sicherer imstande ist einem Recidiv vorzubeugen, ohne dabei zu einem zu schweren Eingriff zu werden.

Zum Schluß erlaube ich mir eine kurze Tabelle der im Texte genauer mitgeteilten Fälle vorzulegen.

Im ganzen sind im Laufe der zwei letzten Jahre auf der von mir geleiteten chirurgischen Abteilung des weiblichen Obuchow-Hospitals 16 Fälle von akuter Undurchgängigkeit des Darmes operiert worden; 1 Fall wurde von mir noch früher im Männerhospital operiert.

Mit wenigen Ausnahmen traten die Kranken nicht direkt in die chirurgische Abteilung, sondern zuerst in die innere ein, und wurden erst nach gemeinschaftlicher Beratung mit dem Oberarzt des Hospitals, dem hochgeehrten Dr. W. KERNIG operiert. Die gynäkologische Untersuchung wurde in der Mehrzahl der Fälle von meinem hochgeehrten Kollegen dem Oberarzte der gynäkologischen Abteilung Dr. W. WASTEN ausgeführt. Die Operation wurde in 3 Fällen vom Ordinator der chirurgischen Abteilung Dr. M. KRJUKOFF, in 14 Fällen von mir gemacht.

Die in der Tabelle (s. p. 632 u. 633) angeführten 17 Fälle zerfallen nach der anatomischen Form der Undurchgängigkeit in:

Incarcerationes internae herniiformes (intestini ilei)	3
Hernia interna mesogastrica incarcerata	1
Volvulus intestini ilei? Enterospasmus?	1
Volvulus coeci (1), flex. sigmoideae (2)	3
Compressio, adhaesio intestini e peritonitide chron.	5
Adhaesio intestini et neoplasma malignum intestini	1
Neoplasma malignum intestini	1
Invaginationes (e neoplasmate maligno)	2
	17

Als Ursache der zur Undurchgängigkeit führenden anatomischen Veränderungen erscheinen 9mal vorausgegangene peritoneale Prozesse.

Zu den letzteren sind übrigens auch chronische Veränderungen im Mesenterium der Flex. sigmoid. und des Coecum zu zählen, die ihrer Drehung um die Achse zu Grunde liegen.

Die anamnestischen Daten sind im allgemeinen sehr spärlich. Es fällt nur die Häufigkeit der Durchfälle auf, die den Obturationen vorausgehen (von 7 Fällen in 6). In sämtlichen Fällen von Volvulus wird in der Anamnese chronische Verstopfung angegeben.

Die vor der Operation beobachteten Symptome ließen eine Einteilung in 2 Hauptgruppen vollständig zu, und zwar in Strangulationen 8 und Obturationen 7 Fälle. 2 Fälle von Invagination waren in ihren Symptomen mehr einer Obturation ähnlich.

Es gelang die Diagnose des Ortes der Undurchgängigkeit in der Bauchhöhle vor der Operation mehr oder weniger genau festzustellen bei Strangulationen 7mal (von 8), bei Obturationen 4mal (von 7), bei Invaginationen 1mal (von 2).

Die anatomische Diagnose der Undurchgängigkeit gelang es bloß 6mal (von 17) vor der Operation festzustellen.

Die Laparotomie und die Beseitigung des Hindernisses war 5mal mit Resektion des Darmes verbunden (4mal wegen Gangrän, 1mal bei Neubildung des Darmes). 3mal wurden die Darmabschnitte vermittelst des MURPHY'schen Knopfes, 1mal durch Naht vereinigt, 1mal wurde der Anus praeternaturalis angelegt.

Die Punktion der geblähten Schlinge wurde 6mal ausgeführt; 1mal wurde der Darm durch Schnitt entleert.

In der Periode nach der Operation wurde 2mal eine Darmfistel an dem zuführenden geblähten Darmabschnitt angelegt.

Was den Ausgang anbetrifft, so hatten wir unter 17 Fällen 8 Heilungen und 9 Todesfälle (Mortalität 52,94 Proz.) und zwar

Strangulationen:	von 8	Fällen	5	Heilungen	3	Todesfälle
Obturationen:	„ 7	„	3	„	4	„
Invaginationen:	„ 2	„	—	„	2	„

Es fällt hier der erhebliche Unterschied zu Gunsten der Strangulationen auf, obgleich diese sonst für die schwerere Form der Undurchgängigkeit[1]) gelten. Der Grund dafür ist, wie ich glaube, hauptsächlich in dem Zeitpunkt der Operation zu suchen. Bei Strangulationen im Mittel $3\,^1/_2$ Tage, bei Obturationen fast 9 Tage nach Beginn der Undurchgängigkeit. Dann hatte wahrscheinlich auch die bei Strangulationen genauere Diagnose des Sitzes der Undurchgängigkeit einen Einfluß. Die hohe Mortalität bei Invaginationen erklärt sich aus der in den beiden Fällen gefundenen Gangrän, die eine Resektion des Darmes nach 5-tägiger Undurchgängigkeit erforderte.

1) Die Resultate der Laparotomien bei Strangulation erscheinen noch besser, wenn man in Betracht zieht, daß in einem Falle der Tod durch eine sekundäre Krankheit (Pneumonia crouposa) erfolgte.

Die Dauer der Undurchgängigkeit schwankt zwischen 1 und 24 Tagen, im Mittel fast 6 Tage. Auf den Unterschied in der Dauer bei Strangulationen und Obturationen haben wir soeben hingewiesen. Offenbar führen die starken quälenden Anfälle bei Strangulation die Kranken früher ins Hospital.

Unser Krankenmaterial ist im allgemeinen ein sehr schweres. Die Operation wurde im Mittel erst am Ende des 5. Tages gemacht. 4mal begegneten wir bereits einer Gangrän des Darmes, 4mal einer Peritonitis.

Betreffs der Todesursachen sind zu verzeichnen.

Vor der Operation bestanden	Pneumonia crouposa	1
	Peritonitis acuta purulenta et Sepsis peritonealis	4
	Kollaps nach der Operation	2
	Ein zweites, nicht beseitigtes Hindernis	1
	Paralysis intestinorum (Insufficientia muscularis)	1
		9

Bei den Operationen befolgten wir die gewöhnlichen Regeln der trockenen Asepsis.

Litteratur.

Alsberg, Dtsch. med. Wochenschr., 1896, No. 32.
Arnd, Mitteil. a. Kliniken u. med. Instit. d. Schweiz, 1. Reihe, 1893, Heft 4.
Aschoff, Berl. Klinik, 1896, Heft 100.
Bardeleben, Dtsch. med. Wochenschr., 1885, No. 21, 22.
Bönnecken, Virchow's Arch., Bd. 120.
Braun, Verhandl. d. Dtsch. Gesellsch. f. Chir., 20. Kongr. 1891.
Budberg u. Koch, Dtsch. Zeitschr. f. Chir., Bd. 52, 1896, Heft 4 u. 5.
Curschmann, Verhandl. d. 8. Kongr. f. inn. Med., Wiesbaden 1889.
Czerny, Virchow's Arch., Bd. 101.
Czerny u. Rindfleisch, Beitr. z. klin. Chir., Bd. 9, Heft 3, 1893.
Doerfler, Münch. med. Wochenschr., 1893, No. 52.
Eichhorst, Specielle Pathologie u. Therapie.
Eiselsberg, Wien. klin. Wochenschr., 1890, No. 12, 13.
Fischer u. Levy, Dtsch. Zeitschr. f. Chir., Bd. 32, 1891.
Frankenhäuser, St. Petersb. med. Wochenschr., 1890, No. 24.
Frey, Beitr. z. klin. Chir., Bd. 22, 1896.
Gangolphe, Rev. de Chir., T. 13, 1893.
Garrè, Fortschritte d. Med., Bd. 4, 1886.
Idem, Beitr. z. klin. Chir., Bd. 9, 1892.
Goltdammer, Berl. klin. Wochenschr., 1889, No. 10.
Gruber, Virchow's Arch., Bd. 58.
Heidenhain, Centralbl. f. Chir., 1897, No. 28.
Jaffe, Virchow's Arch., Bd. 70.

Israel, Berl. klin. Wochenschr., 1892, No. 1.
Kader, Dtsch. Zeitschr. f. Chir., Bd. 33, 1892.
Idem, Verhandl. d. Dtsch. Gesellsch. f. Chir., 20. Kongr. 1891.
Kadjan, Botkin's Hospital-Ztg., 1893. (Russisch.)
Kirstein, Dtsch. med. Wochenschr., 1889, No. 49.
Körte, Berl. Klinik, 1891, Heft 36.
Idem, Dtsch. med. Wochenschr., 1894, No. 8.
Kümmell, ibid., 1886, No. 12.
Idem, ibid., 1890, No. 27 u. 28.
Idem, Centralbl. f. Chir., 1887, No. 45.
Küttner, Virchow's Arch., Bd. 43.
Leichtenstern, v. Ziemssen's Handbuch der spec. Pathologie u. Therapie, Bd. 7.
Idem, Dtsch. med. Wochenschr., 1888, No. 12.
Idem, Verhandl. d. 8. Kongr. f. inn. Med., Wiesbaden, 1889.
Liebermeister, Dtsch. med. Wochenschr., 1892, No. 11.
Madelung, Verhandl. d. Dtsch. Gesellsch. f. Chir., 16. Kongr. 1887.
Murphy, Dtsch. Zeitschr. f. Chir., Bd. 45, 1897.
Multanowsky, Diss. St. Petersburg, 1895. (Russisch.)
Naunyn, Mitteil. a. d. Grenzgeb. d. Med. u. Chir., Bd. 1, 1895, Heft 1.
Nothnagel, Die Erkrankungen des Darmes und des Peritoneum. 2. Teil. Wien 1896.
Nussbaum, Dtsch. Chir., Lief. 44, 1880.
Obalinski, Arch. f. klin. Chir., Bd. 48, 1894.
Idem, Gaz. Lekarska, 1893, No. 32, 35 u. 37.
Oettingen, Inaug.-Diss. Dorpat, 1888.
Orlowski, Gazeta Lekarska, 1888, No. 11.
Pietrzikowsky, Verhandl. d. Dtsch. Gesellsch. f. Chir., 18. Kongr. 1889.
Poppert, Arch. f. klin. Chir., Bd. 39, 1889.
Idem, Münch. med. Wochenschr., 1892, No. 34.
Reichel, Dtsch. Zeitschr. f. Chir., Bd. 35, 1895.
Rehn, Arch. f. klin. Chir., Bd. 43, 1892.
Ricard, Gaz. des hôpitaux, 1895, No. 106.
Riedel, Dtsch. med. Wochenschr., 1883, No. 45.
Rockwell, Ann. of Surg., Febr. 1888.
Rosenbach, Berl. klin. Wochenschr., 1889, No. 13, 14 u. 17.
Roser, Centralbl. f. Chir., 1883, No. 43.
Idem, Dtsch. med. Wochenschr., 1886, No. 5.
Roux, Centralbl. f. Chir., 1894, No. 37.
Rovsing, ibid., 1892, No. 32.
Rydygier, Verhandl. d. Dtsch. Gesellschaft f. Chir., 16. Kongr. 1887.
Idem, ibid., 24. Kongr. 1895.
Samson, Inaug.-Diss. Dorpat, 1890.
Sarrazin, Dtsch. med. Wochenschr., 1896, No. 32.
Scharfe, Inaug.-Diss. Halle, 1896.
Schede, Verhandl. d. Dtsch. Gesellsch. f. Chir., 16. Kongr. 1887.
Schoenborn, ibid., p. 71.
Schlange, ibid., 18. Kongr. 1889.
Idem, Samml. klin. Vortr., 1894, No. 101.
Schramm, Arch. f. klin. Chir., Bd. 30.
Senn, Experimentelle Beiträge zur Darmchirurgie. Basel 1892.
Skliffossowsky, Chirurg. Ann., Bd. 2, 1892, Heft 3. (Russisch.)
Sonnenburg, Dtsch. med. Wochenschr., 1888, No. 27.

Staffel, Samml. klin. Vortr., 1889, No. 342.
Stumpf, Verhandl. d. Dtsch. Gesellsch. f. Gynäkol., 6. Kongr. 1895.
Talma, Zeitschr. f. klin. Med., Bd. 17, 1890.
Tietze, Arch. f. klin. Chir., Bd. 49, 1895.
Trier, Dtsch. Zeitschr. f. Chir., Bd. 30, 1890.
Touchard, Progr. med., 1892, No. 5.
Treves, Darmobstruktion. Leipzig 1888.
Wahl, Centralbl. f. Chir., 1889, No. 9.
Idem, Arch. f. klin. Chir., Bd. 38.
Wladislavleff, Protok. d. russ. Aerztegesellsch., 1896, Nov. (Russisch.)
Wulff, Protok. d. russ. chirurg. Pirogoff'schen Gesellschaft, 1895—1896. (Russisch.)
Tschistovitsch, Botkin's Hospital-Ztg., 1896. (Russisch.)
Zuntz u. Tacke, Dtsch. med. Wochenschr., 1884, p. 717.
Zoege-Manteuffel, Arch. f. klin. Chir., Bd. 41, 1891.
Zeidler, Diss. St. Petersburg. 1892. (Russisch.)

Nachdruck verboten.

XIX.

Hämaturie aus normalen Nieren und bei Nephritis.

Vortrag in dem Verein unterelsässischer Aerzte zu Strassburg am 18. November 1899.

Von

B. Naunyn.

Ich hatte längst die Absicht, hier einmal über Massenblutung aus den Nieren bei Nephritis zu sprechen; da sind es denn die in der Neuzeit von chirurgischer Seite veröffentlichten Erfahrungen, vor allem die im vorigen Heft dieser Zeitschrift erschienenen Arbeiten von ISRAEL und von HOFBAUER, welche diesen Entschluß endlich bei mir zur Reife gebracht haben.

In neuerer Zeit ist viel von Nierenblutungen bei normalen Nieren gesprochen worden. Es handelte sich um Hämaturieen, welche mit oft sehr schweren Koliken, seltener ohne solche eintraten und bei denen man die Diagnose auf Neubildung oder wohl auch auf Tuberkulose der Niere oder Urolithiasis gestellt hatte. Es wurde die Niere bloßgelegt um exstirpiert zu werden und die Ueberraschung des Operateurs war nicht gering, wenn er das Organ normal fand, und das geschah gar nicht selten. Die allgemeine Ueberraschung ist nun aber noch größer, da wir erfahren, daß in vielen solcher Fälle die Niere nicht normal, wie man gemeint hatte, sondern nephritisch erkrankt war, daß es sich in diesen Fällen um Nierenblutungen bei Nephritis gehandelt habe.

Damit soll nicht gesagt sein, daß es nicht Fälle von Blutung aus gesunder Niere giebt. Es sind vielmehr solche Fälle mit anatomischer Untersuchung der Niere, die man also als sicher ansehen muß, mitgeteilt, und es existieren manche Fälle, freilich ohne anatomische Untersuchung, bei denen der Verlauf sehr dafür spricht, daß die Nieren trotz

der Blutung wirklich normal waren. Ich schließe hier natürlich die traumatischen Nierenblutungen aus und denke an Fälle, wie ich vor jetzt 25 Jahren einmal einen beobachtete.

Eine Dame, damals Mitte der 30 er, aus vollkommen gesunder, nicht hämophiler Familie stammend, und selbst weder nervös noch hämophil, blühende Frau, verheiratet, Mutter von 2 Kindern, kommt im Jahre 1874 in meine Behandlung wegen in unregelmäßigen Abständen, bald alle 2 Wochen, gelegentlich aber auch in Abständen von mehreren Monaten auftretender schwerer Hämaturie. Der Urin, wie Blut aussehend, ohne Gerinnsel, dabei leichte Schmerzen in der rechten Nierengegend. Die Frau im übrigen vollkommen gesund, Herz, Augenhintergrund, alles genau untersucht. Der Urin war außerhalb der Anfälle, welche etwa 2—3 Tage dauerten, vollkommen eiweißfrei und von normaler Menge und normalem Gewicht und Aussehen. Damals war die Zeit, in der gerne Ren mobilis diagnostiziert wurde, und so ließ ich, obgleich von der beweglichen Niere nichts zu finden war, der Kranken einen Verband machen, wie bei solcher. Seitdem sie diesen trug, ist nie wieder ein Anfall von Nierenblutung eingetreten. Der Urin war immer normal, und die Kranke, die ich noch während mehrerer Jahre hinterher gelegentlich gesehen habe, befand sich fortdauernd wohl und ihr Urin war eiweißfrei.

Also es giebt Fälle von Blutungen aus gesunden Nieren, das muß vorläufig noch gelten, doch stimme ich ISRAEL vollkommen bei, wenn er sagt, daß es sich in einer großen Zahl jener Fälle, welche als Blutungen aus normalen Nieren unter verschiedenen Namen beschrieben sind, um chronische Nephritis gehandelt habe.

Ganz unerwartet kann diese Erkenntnis nicht kommen. Die Diskussionen in der Gesellschaft der belgischen Chirurgen gelegentlich des KEERSMAEKER'schen Falles, dessen HOFBAUER gedenkt, zeigen daß jene Herren sich damals schon nachdrücklich mit der Frage der Nephritis in ihren Fällen beschäftigt haben. Es war ihnen schon bekannt, daß gelegentlich Nephritis gefunden wird, wo vor der Operation eine Neubildung erwartet war und wo man bei der Operation eine makroskopisch normale Niere angetroffen zu haben glaubte.

Einen Fall der hierher gehört, habe ich im Jahre 1890 gesehen. Es war das ein Herr in Mitte der 50er Jahre. Ich behandelte ihn kurze Zeit wegen leichter Atembeschwerden. Es handelte sich um eine geringe Albuminurie mit leichter Hypertrophie des linken Ventrikels bei anscheinend etwas sklerotischen Arterien. Etwas reichlichere Harnsekretion mit sehr spärlichen hyalinen Cylindern stimmte mit der Annahme einer arterio-sklerotischen Nephritis gut überein. 3 Jahre früher hatte der Herr an schweren Nierenblutungen mit Schmerzen in der rechten Nierengegend gelitten. Man hatte Neubildung diagnostiziert und die Niere exstirpieren wollen. Nach ihrer Bloßlegung und Untersuchung (ob mittels Schnitt, war nicht bekannt) hatte man sie für normal erklärt und drin gelassen.

Was nun diese Hämaturien bei Nephritis anlangt, so ist es, nach dem bereits Gesagten, selbstverständlich, daß es sich dabei nicht um solche Blutbeimengungen zum Urin handelt, wie man sie in vielen

Fällen von akuter und in nicht wenigen von chronischer Nephritis vorübergehend oder dauernd findet; solche Fälle, die man dann als hämorrhagische Nephritis bezeichnet, sind jedem geläufig. Die Nierenblutungen, von denen hier die Rede ist, waren von den inneren Aerzten, nach der Litteratur zu urteilen, bisher allerdings wenig beachtet. Es handelt sich dabei um, wie ich schon gesagt, massenhafte, anfallsweise auftretende, meist von Koliken in einer Niere begleitete Blutungen. Es wird fast immer wegen dieser Blutungen und Koliken zuerst an Urolithiasis, oder Tuberkulose oder Neubildung der Niere gedacht, und solche Kranke kommen deshalb sehr viel häufiger zum Chirurgen als zum Internen.

Ich besitze über 3 solche Fälle genauere Aufzeichnungen.

Den 1. Fall sah ich im Jahre 1882 in Königsberg. Der Kranke, ein 40-jähriger, kräftiger Mann, Weinreisender, aber angeblich nicht stark Potator, aus gesunder Familie stammend und nie hämophil, leidet schon seit längerer Zeit gelegentlich an Lungenkatarrhen und öfteren asthmatischen Anfällen. Oedeme sollen nie dagewesen sein, auch war sein Befinden, abgesehen von dem Asthma, immer gut. März 1882 plötzlich heftige Hämaturie, der Urin wie reines Blut aussehend, keine Gerinnsel, im Anfall keine erheblichen Schmerzen. Der Kranke war dem Chirurgen zugeführt und hier war Neubildung der Niere diagnostiziert, da die Blase bei genauester Untersuchung gesund befunden war. Es handelte sich um eine chronische Nephritis, denn der Urin war auch in den Intervallen nicht eiweißfrei und enthielt Nierencylinder, auch blutkörperchenhaltige. Die Blutung dauerte fast 5 Wochen, dann verschwand sie und trat sie nicht wieder auf. Der Kranke blieb mit chronischer Nephritis, zu der sich eine deutliche Herzhypertrophie gesellte, noch lange in Behandlung.

Ein 2. Fall betraf einen 44-jährigen Kaufmann aus gesunder Familie, nie hämophil, angeblich stets gesund außer häufigen Rückenschmerzen (angeblich Lumbago) und gelegentlichen Magenbeschwerden. Erste Hämaturie Mai 1889, wiederholte sich von da alle 4—6 Wochen, dauerte jedesmal 14 Tage bis 3 Wochen; nur gegen das Lebensende (Juli 1891) wurden die Blutungen dauernd. Ich sah ihn ein halbes Jahr vor dem Tode. Er litt wieder seit einigen Tagen an starker Hämaturie, der Urin, dem Augenschein nach reines Blut, enthielt diesmal, wie allemal, kein Gerinnsel, war sehr reichlich, enthielt keine blutigen oder überhaupt Nierencylinder, nicht mehr Eiweiß als der Blutmenge zu entsprechen schien. Trotz der großen Anämie war der Puls auffallend hart; es bestand eine deutliche Hypertrophie des linken Ventrikels und eine zweifellose Retinitis Brigthii. Nun wurde auch in den Intervallen Eiweiß gefunden, der Urin war dann sehr reichlich und dünn.

3. Fall. 35-jähriger Förster, gesunde Familie, nie Zeichen von Hämophilie, keine Lues, kein Potus, gesund bis Anfang Januar 1895, plötzlich, angeblich nach Erkältung im Walde Hämaturie. Damals schon Gerinnsel entleert, welche Katheterismus nötig machten. Die Anfälle wiederholten sich öfters, über ihre Dauer weiß der Kranke nichts genaueres anzugeben; während der Blutungen waren heftige kolikartige Schmerzen in der linken Nierengegend und längs des l. Ureter vorhanden. Als nach 5 Wochen das Bluten für längere Zeit aufgehört hatte, sah ich den Kranken.

Der reichliche blasse Urin enthielt wenig Eiweiß. Diagnose: chronische interstitielle Nephritis. Der Kranke war mehrere Monate ohne Blutungen, dann trat August 1895 wieder heftige Hämaturie auf und wieder machte Verlegung der Urethra durch Gerinnsel Katheterismus nötig. Nach einigen Tagen verlor sich das Blut aus dem Urin. Vom 20. August ab soll täglich jeden 2. Tag Blutung aufgetreten sein. Vom 15. Sept. blutete er bis zum 22.; es wurden massenhafte „bis daumendicke" Blutgerinnsel, oft unter gewaltigen Schmerzen aus der Urethra entleert. Vom 25. Sep- bis 21. Oct. war der Kranke auf der Klinik. Es bestanden die Erscheinungen einer chronischen Nephritis. Diurese meist über 2 l pro 24 Stunden, spez. Gewicht 1010—1014, Eiweißgehalt in den blutfreien Zeiten 0,7 bis 2 $^0/_{00}$. spärliche Nierencylinder. Die erste Blutung trat nach etwas hartem Stuhlgang, bei dem der Kranke viel drücken mußte, wieder auf, war unbedeutend, der folgende Urin war schon wieder blutfrei. Am 4. Okt. spürte der Kranke Stechen häufiger und stärker in der linken Nierengegend. Am folgenden Tage reichliche Blutung, dabei ziemlich heftige Schmerzen hauptsächlich links. Die Urethra häufig durch Gerinnsel verstopft, die der Kranke unter großen Beschwerden durchpreßt und durchdrückt, dann strömt der wie reines Blut aussehende Urin nach. Unter den Gerinnseln mehrfach solche von deutlich cylindrischer Gestalt, bis 25 cm lang und bis 3 mm dick, am Ende dünner werdend (Ureterenabgüsse), andere Gerinnsel ganz von der Gestalt wie Nierenbeckenabgüsse. Die Blutung schwankte dann in ihrer Intensität, wurde vom 10. ab geringer, hörte am 12. auf; am 28. verließ der Kranke die Klinik. Der Urin blutfrei, wie früher geringer Eiweißgehalt. Während der Zeit der stärksten Blutungen zeigte der Kranke geringe Temperaturerhöhungen bis auf 38,2.

Derartige Fälle waren es, die man der Operation unterzog. Die Chirurgen haben es, ehe sie zur Operation schritten, in der Regel auch da, wo schon die einseitigen Schmerzen auf die einseitige Nierenerkrankung hinwiesen, an der genauesten Untersuchung nicht fehlen lassen. Die cystokopische Untersuchung, der Katheterismus der Ureteren haben das ihre geleistet, und jedenfalls ist in der Mehrzahl der Fälle bei der Operation die richtige Niere getroffen worden, wie daraus hervorgeht, daß die Blutungen und die Schmerzen aufhörten. Anfangs hat man öfters die Niere exstirpiert; man traute ihrer anscheinenden Normalität nicht, sondern vermutete verborgene Neoplasmen etc. Später hat man das nicht mehr gethan, sondern hat sich mit dem zur Diagnose notwendigen anatomischen Schnitt in die Niere begnügt. Der Erfolg war in beiden Fällen gleich gut: Die Blutungen hörten in den meisten Fällen auf und mit ihnen die Beschwerden, wonach also selbstverständlich die Exstirpation wegen der Blutung allein zu unterlassen ist, was wieder ISRAEL zuerst bestimmt ausgesprochen hat.

In den Fällen, wo man die exstirpierte Niere oder ein ad hoc reseciertes Stück der Niere untersuchen konnte, waren die makroskopischen Veränderungen oft so gering, daß die Niere auch jetzt noch als normal imponierte. Erst bei mikroskopischer Untersuchung fand man dann die nephritische Erkrankung, welche aber auch fast immer nur gering war. Es fiel den Beobachtern fast immer auf, daß trotz der bis

zur Operation bestandenen Blutung in der Niere selbst sowohl in Ampullen, wie in den Harnkanälchen nur wenig Blutkörperchen zu finden waren. Ich habe das auch in einem Fall von chronischer Nephritis mit starken Blutungen, der zur Sektion kam, schon vor vielen Jahren einmal bemerkt. Es scheint, daß die Blutungen im Nierenbecken stattfinden, wofür auch das sprechen könnte, daß wiederholt in der Schleimhaut desselben Ecchymosen gefunden wurden. Nach der Operation hörte, wie schon gesagt, die Blutung auf, der Eiweißgehalt des Urins wurde sehr gering oder er verschwand auch ganz, weshalb dann einzelne Chirurgen meinten annehmen zu dürfen, daß es sich um eine einseitige Nephritis gehandelt habe. Der Beweis hierfür scheint mir indessen doch mit solchen Beobachtungen nicht geliefert zu sein, denn es ist eine sichere Thatsache, daß bei chronischer Nephritis der Urin eiweißfrei sein kann; man kann also selbst aus dem Aufhören des Eiweißgehaltes nach der Operation nicht schließen, daß die andere, nicht operierte Niere gesund sei; auch wäre es im einzelnen Falle nicht absolut ausgeschlossen daß die Operation an der einen Niere günstig auf die Erkrankung der anderen gewirkt, die Nephritis der anderen gebessert habe.

Mit diesen Erfolgen der Chirurgen ist also die Nephritis in die Reihe derjenigen Krankheiten eingetreten, welche unter Umständen, (d. h. zunächst bei solcher Massenblutung) des chirurgischen Eingriffs bedürfen. Dieser Fortschritt eröffnet uns aber noch eine weitere Perspective, und wieder ist es Israel's Arbeit, die auch hier bahnbrechend wirken dürfte. Es dürfte die Nephrotomie auch noch zu einer weitergehenden Rolle in der Behandlung des Morbus Brigthii berufen sein! Dieser Gedanke ist freilich nicht ganz neu. Harrison hat 1896 die Nephropunktur für die Behandlung des Morbus Brigthii empfohlen; er setzt bereits ausführlich auseinander, wie er sich deren Wirkung bei dieser Krankheit denkt und meint, in vielen Fällen von Morbus Brigthii stehe das Organ unter abnormem Druck infolge der entzündlichen Schwellung des Parenchyms und der Spannung der Nierenkapsel. Von der Beseitigung dieser Spannung der Kapsel sei ein günstiger Einfluß auf das erkrankte Organ zu erwarten. Harrison weist darauf hin, wie die Verhältnisse in einer solchen geschwellten und in der gespannten Kapsel gepreßten Niere ähnliche, wie die des Bulbus oculi beim Glaucom seien; welche Bedeutung für die Heilung dieses die Entspannung durch die Iridectomie habe, sei bekannt, auch der geschwollene Testis bei der Epididymitis oder Orchitis könne durch Punktion oder Incision erleichtert werden. Diese Ueberlegungen sind es, mit welchen Harrison die Mitteilung dreier Fälle begleitet, bei denen er sein Verfahren erprobte. Er führte übrigens nicht einfache Punktion aus, sondern legte die Niere blos und machte Einschnitte

und Punktionen in dieselbe. Der Verlauf war günstig, doch scheint es mir nicht sicher, daß in diesen HARRISON'schen Fällen wirklich ein Erfolg der Operation demonstriert werden kann. Hingegen ist in dem sehr interessanten, von ISRAEL im jüngsten Hefte dieser Mitteilungen als ersten publizierten Fall ein ganz zweifelloser Erfolg durch den Einschnitt in die akut entzündete Niere erreicht worden. Auch ISRAEL glaubt die Wirkung in der Entspannung des geschwellten Organs begründet.

So wird es nicht zu umgehen sein, daß man in geeigneten Fällen von Morbus Brightii auch in dieser Absicht die Operation versucht. Uns, den Internen, kommen ja leider genug Fälle vor, in welchen uns die Therapie im Stiche läßt, und welche so liegen, daß eine Rettung des Kranken durch ein Verfahren, welches der Nierenerkrankung eine günstige Wendung giebt, wohl noch zu hoffen steht.

Nur wolle man nicht ungeeignete Fälle dem operativen Verfahren unterziehen. Der Verlauf der Nephritis ist häufig, sehr häufig auch ohne Operation günstig, auch in anscheinend sehr schweren Fällen, das muß gleich heute betont werden; wenn die Erfolge etwas lehren sollen, müssen die Fälle mit Rücksicht hierauf sorgfältig ausgesucht werden.

Nachdruck verboten.

XX.

Die Orthopädie im Dienste der Nervenheilkunde.

Von

Prof. Dr. **Albert Hoffa** in Würzburg.

(Hierzu 79 Abbildungen im Text.)

In den folgenden Blättern möchte ich die Erfahrungen mitteilen, die ich bei der orthopädisch-chirurgischen Behandlung gewisser Nervenkrankheiten im Laufe der letzten 13 Jahre gemacht habe. Es wird sich aus der Darstellung ergeben, daß die Nervenkrankheiten ein Grenzgebiet der Medizin sind, bei welchen sich durch eine geeignete orthopädische Behandlung außerordentlich gute, ja früher ganz ungeahnte Erfolge erzielen lassen. Lag bis vor kurzer Zeit das gemeinsame Arbeitsfeld wesentlich auf dem Gebiete der Kinderlähmungen und deren Folgen, so haben wir in den letzten Jahrzehnten gelernt, auch bei anderen Erkrankungen, bei denen die Mittel der internen Therapie nicht mehr ausreichen, durch entsprechende chirurgisch-orthopädische Behandlung bemerkenswerte Resultate zu erzielen. Wir befinden uns hier auf einem Felde unserer Thätigkeit, das bisher nur wenig bebaut war, dessen Ausbau jedoch die schönsten Früchte verspricht.

Den Begriff „chirurgisch-orthopädische Behandlung“ fasse ich weit auf, in der Weise, daß ich nicht nur entsprechende operative Eingriffe und mechanische Apparate und Hilfsmittel einschließe, sondern ebenso auch Massage und Gymnastik. Es wird sich daher aus den folgenden Blättern auch ergeben, daß an denjenigen, der sich mit der Behandlung einschlägiger Fälle befassen will, große Anforderungen gestellt werden müssen. Er muß nicht nur ein geübter Chirurg und geschulter Mechaniker, er muß vielmehr auch in Massage und Gymnastik wohl bewandert sein und muß ebenso das ganze große Gebiet der Nervenkrankheiten beherrschen. So erfordert die Einarbeitung in das betreffende Gebiet große Mühe; diese Mühe aber wird sich durch die erzielbaren Erfolge

auf das reichlichste belohnen. So möchte diese Arbeit die Anregung dazu geben, das Grenzgebiet, das wir nunmehr betreten wollen, zu pflegen. Der gemeinsamen Arbeit der Fachgenossen wird es dann sicher bald gelingen, die Saat wachsen zu lassen und schließlich eine schöne Ernte zum Heile unserer sonst so unglücklichen Patienten zu erzielen.

Die Zahl der von mir bisher behandelten Nervenfälle beträgt 264. Sie verteilen sich folgendermaßen:

Chorea	3 Fälle
Hysterische Kontrakturen und Lähmungen:	
a) hysterische Stimmbandlähmung	1 Fall
b) „ Caput obstipum	1 „
c) „ Skoliosen	2 Fälle
d) „ Kontraktur des M. biceps brachii	1 Fall
Gelenkneuralgien	5 Fälle
Neurasthenie	20 „
Schreibkrampf	15 „
Paralysis agitans	2 „
Ischias	26 „
Apoplexia cerebri	7 „
Facialislähmung	1 Fall
Accessoriuskrampf	1 „
Kinderlähmungen (Poliomyelitis anterior)	93 Fälle
Cerebrale Diplegien:	
a) Little'sche Krankheit	21 „
b) Allgemeine Starre	2 „
c) Athetosen	3 „
d) Cerebrale Kinderlähmungen	14 „
Tabes dorsalis	23 „
Spastische Spinalparalyse	4 „
Transversale Myelitis	4 „
Spondylitische Lähmungen	9 „
Dystrophia musculorum progressiva	6 „
	264 Fälle

Was ich bei der Behandlung dieser Fälle gelernt und welche Erfolge ich bei ihnen erzielt habe, will ich nun zu schildern versuchen.

Gehe ich direkt auf die einzelnen Krankheiten ein, so werde ich nur diejenigen ausführlicher behandeln, bei denen ich Neues beibringen kann.

Die 3 Fälle von Chorea wurden ohne besondere Schwierigkeit geheilt. Wir übten bei denselben in bekannter Weise Massage und Gymnastik und gaben dabei innerlich Arsen mit Eisen.

Hysterische Kontrakturen und Lähmungen.

Interessant waren unsere Fälle von hysterischen Kontrakturen und Lähmungen. Wir hatten da zunächst einen Fall von

hysterischer Stimmbandlähmung. Ich habe den Fall gemeinschaftlich mit unserem Kollegen OTTO SEIFERT behandelt. Der Fall ist ausführlich in der Dissertation von Dr. A. MEYER, Würzburg 1890, beschrieben worden und brauche ich daher hier nicht weiter auf ihn einzugehen. Ich will nur erwähnen, daß ich die Patientin alle Jahre ein oder das andere Mal wiedersehe, und daß sie sich jetzt blühender Gesundheit erfreut.

In einem Falle handelte es sich um ein hysterisches Caput obstipum.

Die 20-jähr. Pat. E. aus U. ist seit dem Auftreten der Menses in ihrem 16. Lebensjahre sehr nervös, stammt auch aus einer Familie, in der Nervosität zu Hause ist. Eines Morgens, als sie aufwachte, behauptete sie, ihren Kopf nicht mehr gerade halten zu können. Sie hielt demnach ihren Kopf schief und war durch 6 Wochen hindurch nicht zu bewegen, ihn wieder gerade zu halten. Pat. wurde mir daher überwiesen.

Fig. 1.

Beim Eintritt in die Anstalt im Mai 1897 ergab sich folgender Befund. Pat. ist im ganzen recht wohlgenährt. Sie hat keinerlei Schmerzen am Hals, hat nie an rheumatischen Affektionen gelitten; auch ein selbst geringfügiges Trauma wird in Abrede gestellt. Pat. behauptet einfach, daß sie den Kopf nicht aufrecht stellen könne. Der Kopf ist, wie die Abbildung (Fig. 1) zeigt, nach der linken Seite geneigt, das Kinn leicht nach rechts gedreht. Die Weichteile auf der rechten Seite fühlen sich weich an, auf der linken Seite jedoch ist der Sternocleidomastoideus und der Cucullaris stark gespannt. Allen Redressionsversuchen setzt Pat. großen Widerstand entgegen, so daß es selbst bei großer Kraftanwendung kaum gelingt, dem Kopf seine normale Stellung zu geben. In der Narkose gelingt es dagegen leicht, sogar eine Ueberkorrektion zu bewirken.

Die Behandlung bestand darin, daß in der Narkose die falsche Stellung des Kopfes überkorrigiert und die Ueberkorrektion durch einen Gypsverband für 14 Tage erhalten wurde. Nach 14 Tagen Abnahme des Verbandes, Massage, Gymnastik und Elektricität für weitere 4 Wochen. Nach 6 Wochen wurde Pat. geheilt entlassen und ist auch dauernd geheilt geblieben.

In 2 Fällen handelte es sich um hysterische Skoliosen. Hysterische Skoliosen sind neuerdings mehrfach beschrieben worden. Die bezügliche Litteratur findet sich bei WEGNER (Dtsch. Zeitschr. f. Chir., Bd. 50, p. 198 ff.). Meine beiden Fälle sind folgende:

Frl. R. aus H., 19 J. alt, ist erblich stark belastet. Der Vater ist an chronischem Alkoholismus in einer Anstalt gestorben. Das Mädchen ist von Jugend auf sehr nervös gewesen, hat fortwährend Gesichtszuckungen, fährt bei jedem leichten Geräusch auf und klagt über alle möglichen Beschwerden. Der Rücken zeigt eine totale links-konvexe Skoliose. Pat. klagt dabei über Schmerzen namentlich in der Mitte der Brustwirbelsäule. Wenn sie sich nach vorn biegt, gleicht sich die Verkrümmung völlig aus. Die Wirbelsäule ist völlig beweglich, keine Spur einer etwaigen Wirbelentzündung. Pat. wird energisch massiert und bekommt ein Stützkorsett für die Wirbelsäule. Dann wird sie in eine Kaltwasserheilanstalt geschickt und ist schließlich völlig geheilt worden. Sie hat inzwischen geheiratet und fühlt sich ganz wohl.

Ungleich schwieriger als dieser eben geschilderte war unser 2. Fall von hysterischer Skoliose.

Frl. B. aus B., 35 J. alt, wird uns aus einer hydrotherapeutischen Anstalt geschickt zwecks Anfertigung eines Korsettes für die Wirbelsäule wegen angeblicher Spondylitis. Frl. B. ist seit Jahren leidend und zwar im höchsten Grade nervös. Sie hat die verschiedenartigsten hysterischen Stigmata, den Globus hystericus, hysterische Darmerscheinungen und vor allen Dingen hysterisches Herzklopfen, unter welchem sie aufs äußerste leidet. Sie muß beständig Digitalis oder Strophantus nehmen, um einigermaßen Ruhe zu haben. Sie wird an ihren inneren Organen, speciell am Herzen, von einer hervorragenden ärztlichen Autorität untersucht; es ergiebt sich aber ein völlig negativer Befund und wird die Diagnose auf „nervöses Herzklopfen“ gestellt. Die Lungen sind gesund. Der Rücken nun zeigt eine doppelte Verkrümmung, die Brustwirbelsäule ist nach rechts, die Lendenwirbelsäule nach links ausgebogen. Es besteht eine typische Skoliose der Wirbelsäule zweiten Grades; merkwürdigerweise aber fehlt jede Torsion. Es ist keine Spur eines Rippenbuckels vorhanden. Dementsprechend zeigt auch das wohlgelungene RÖNTGEN-Bild (Fig. 2) nur die Verkrümmung der Wirbelsäule ohne die bei einer typischen Skoliose gleichen Grades vorhandene Verdrehung der Wirbelkörper nach der konvexen Seite. Die Palpation der Wirbelsäule ist äußerst schmerzhaft, namentlich ist ein Druck auf die Lendenwirbel am Uebergange in die Brustwirbel äußerst empfindlich. Wegen dieser Druckempfindlichkeit ist von anderer Seite die

Fig. 2.

Diagnose auf Spondylitis gestellt worden. Pat. hat von dieser Diagnose gehört, hat sich über die Symptome der Spondylitis unterrichtet und ist nun nicht davon abzubringen, daß sie wirklich eine Spondylitis hat. Nichtsdestoweniger ist von einer Spondylitis keine Rede. Die Druckempfindlichkeit ist allein zurückzuführen auf eine außerordentliche Hyperästhesie der Haut. Gelingt es, die Aufmerksamkeit der Pat. einmal wirklich abzulenken, so kann man selbst stark auf die Dornfortsätze drücken, ohne daß Schmerz geäußert wird. Außerdem zeigt sich, daß beim Vornüberbeugen die Wirbelsäule überall beweglich ist, daß sie nirgends starr fixiert wird. Am RÖNTGEN-Bild läßt sich auch keine Spur einer Wirbelentzündung nachweisen. Bei Suspension der Pat. wird die Wirbelsäule ganz gerade. Ich habe die Pat. längere Zeit am Rücken massiert und konnte nach allen meinen Beobachtungen und dem objektiven Befunde mit aller Sicherheit eine Spondylitis ausschließen. Es handelte sich um eine typische hysterische Skoliose und glaube ich, daß die ersten Anfänge derselben daher rührten, daß Pat., um ihrem Herzklopfen auszuweichen, stets auf der rechten Seite lag. Pat. bekam von uns ihr Stützkorsett und ging dann wieder in nervenärztliche Behandlung über. Das Stützkorsett hat ihr, wie ich später erfuhr, ganz gute Dienste gethan.

Der 5. Fall hysterischer Kontraktur betraf ein 16-jähriges, erblich belastetes Mädchen, das eine Kontraktur am Musculus biceps aufwies. Pat. hielt ihren linken Arm adduziert, im Ellenbogengelenk rechtwinkelig gebeugt, die Finger in der Regel zur Faust geballt. Die Kontraktur soll am Ellenbogen angefangen haben und nach längerem Klavierspielen zuerst aufgetreten sein. Als hysterische Kontraktur ließ sich die Spannung des Biceps leicht dadurch nachweisen, daß beim Versuch, den Arm passiv stärker zu beugen, der Biceps sich sofort krampfhaft zusammenzog. Pat. wurde massiert und elektrisiert und war nach 3 Wochen völlig geheilt.

An die hysterischen Kontrakturen möchte ich die von mir behandelten Gelenkneuralgien anreihen. Es sind das 5 Fälle, die sämtlich das Hüftgelenk betrafen. Die Fälle bieten nichts Auffallendes und brauche ich hier nicht näher auf sie einzugehen, zumal einer meiner Schüler, Dr. HOLST, die ersten Fälle in seiner Dissertation: Ein Beitrag zu den Gelenkneuralgien, Würzburg 1890, veröffentlicht hat.

Neurasthenie.

Neurastheniker habe ich im ganzen 20 längere Zeit behandelt. Ich kann zu diesem Kapitel nichts Neues beibringen. Unsere Patienten wurden morgens kalt gebadet resp. kalt abgerieben, wurden dann am ganzen Körper massiert, namentlich effleuriert und mußten dann ruhen. Mittags mußten sie aktive Gymnastik treiben, so zwar, daß nacheinander sämtliche Körpermuskeln geübt wurden. Es wurde großes Gewicht auf gute Ernährung gelegt und jeder Genuß von Alkohol untersagt. Bei 2 Patienten, die sehr hochgradig krank waren und jede Energie verloren hatten, habe ich Stützkorsette für die Wirbelsäule machen lassen. Die Korsette hatten eine auffallend gute Wirkung. Diese war sicher nur suggestiver Natur. Jedenfalls aber haben sie gute Dienste

gethan. 2 meiner Patienten, die sexuelle Neurastheniker waren, haben auf mein Anraten hin geheiratet; sie sind jetzt beide glückliche Familienväter und sind mir sehr dankbar für meinen Rat. Die Furcht, sich beim ersten Beischlaf zu blamieren, hatte sie abgehalten, eine Ehe einzugehen. Beide Male war die Furcht glücklicherweise grundlos.

Schreibkrampf.

15 Fälle von Schreib- resp. Klavierspielerkrampf, die ich behandelt habe, sind sämtlich geheilt resp. so hergestellt worden, daß das Schreiben resp. Spielen wieder möglich war. Die Behandlung geschah im wesentlichen durch Massage, Gymnastik, Elektricität und Douchen.

Die Massage besteht in der Effleurage, Petrissage und dem Tapotement sämtlicher Muskeln der oberen Extremität, angefangen von den Lumbricales und Interossei bis zu den Muskeln der Schultern und des Schulterblattes. Sind einzelne Schmerzpunkte vorhanden, so werden diese besonders sorgfältig behandelt. Da jede mechanische Reizung die Erregbarkeit der Nerven herabsetzt, so streiche ich nach der Muskelmassage auch über die Nerven hinweg, und zwar von der Austrittsstelle des Plexus brachialis aus den Halswirbeln angefangen längs der Axilla und dann dem Verlauf des Radialis, Ulnaris und Medianus folgend. Den Schluß der Massage bildet eine leichte Vibration des Plexus brachialis über der Clavicula.

Bei der Behandlung meiner ersten Fälle schloß ich an die Massage stets noch die Ausführung von Widerstandsbewegungen aller Arm- und Schultermuskeln an. Ich habe aber gefunden, daß ein solches Vorgehen unzweckmäßig ist, indem dadurch die Muskulatur des Armes zu sehr ermüdet. Ich wechsle daher jetzt Tag um Tag mit der Massage und Gymnastik ab oder massiere des Morgens und nehme die Bewegungen erst Mittags vor.

Hat sich der Arm nach der Massage erholt, so appliziere ich den galvanischen Strom auf die Muskulatur. Ein stabiler Strom von mäßiger Stärke wird durch dieselbe in der Weise hindurchgeschickt, daß der positive Pol in den Nacken kommt, und der negative Pol teils in der Fossa supraclavicularis aufgesetzt wird, teils mittels einer elektrischen Massierrolle über die Muskeln von den Fingern an nach den Schultern hin herüberfährt. Dauer der Sitzung 3 Minuten.

Zweckmäßig wird diese Kur noch durch Douchen des Armes und des Nackens unterstützt. Nach jeder Sitzung lasse ich schon von Anfang an Schreibübungen vornehmen, während die ganze Kur erfordert, daß der Patient für 2—3 Monate seinen Beruf ganz aufgiebt. Die Schreibübungen zeigen bald, daß entschiedene Besserung eintritt, doch darf man die Behandlung nicht zu früh aufgeben, da sonst Recidive eintreten.

Paralysis agitans.

In 2 Fällen von Paralysis agitans habe ich durch täglich ausgeführte allgemeine Körpermassage leichtester Art sowie specielle Massage der befallenen Hände den Zustand der beiden Patienten ganz entschieden günstig beeinflußt. Ich erwähne das besonders, da OPPENHEIM in seinem Lehrbuch der Nervenkrankheiten schreibt, daß die Massage bei Paralysis agitans nichts leistet. Jedenfalls brachte die Massage den Patienten subjektive Besserung. So heißt es in den Lebenserinnerungen an unseren hochverdienten Kollegen Prof. v. TRÖLTSCH (Stuttgart 1891, Druck der Union Deutsche Verlagsgesellschaft), der an sehr vorgeschrittener Paralysis agitans litt und den ich im Winter 1888/89 täglich in oben angegebener Weise massierte:

„Die allgemeine Körpermassage verschaffte dem Kranken jedesmal Erleichterung und hatte eine entschieden günstige Wirkung auf das Gesamtbefinden. Ein erkennbarer Nutzen zeigte sich besonders darin, daß v. T. abends wieder teilweise seine Hände gebrauchen konnte z. B. zum Essen. Aber auch gleich nach jeder einzelnen Vornahme dieser allgemeinen Massage fühlte sich v. T. erfrischt und gekräftigt und glaubte er sogar auch eine nachhaltige Wirkung davon zu verspüren, die er durch konsequent durchgeführtes Turnen an einem Hängeapparat — ich hatte auch diese Uebungen angeraten — zu unterstützen versuchte."

Auch bei meinem zweiten Patienten, ebenfalls einer vorgeschrittenen typischen Paralysis agitans, hatte ich den gleichen Erfolg.

Ischias.

An Ischias habe ich 26 Fälle behandelt. Sämtliche Fälle, darunter selbst sehr hochgradige, sind geheilt worden.

Ich möchte zunächst eine diagnostische Bemerkung machen. Eine ganze Reihe von Patienten sind mir mit der Diagnose Ischias zugeschickt worden. Es zeigte sich dann, daß diese Patienten nicht an Ischias litten, sondern an Arthritis deformans des betreffenden Hüftgelenkes. Ich habe in Erfahrung gebracht, daß die beginnende Arthritis deformans öfters für Ischias angesehen wird. Da braucht man nun die Patienten nur die Beine spreizen zu lassen. Handelt es sich um Ischias, so werden beide Beine ganz gleichmäßig abduziert, liegt dagegen eine Arthritis deformans vor, so bleibt das betreffende Bein bei der Abduktion zurück. Diese geschieht nur auf Kosten des gesunden Beines. Auf der kranken Seite spannen sich die Adduktoren gleichmäßig an und die Spina ilei anterior superior dieser Seite geht in die Höhe.

Unsere Behandlungsmethode ist wohl die allgemein übliche. Wir legen das Hauptgewicht auf eine rationelle Massage und Gymnastik, daneben sorgen wir, eingedenk des v. ESMARCH'schen Ausspruches, daß $^3/_4$ aller Ischiasfälle alsbald nach einer guten Dosis Ricinusöl heilen, für guten Stuhlgang, regeln die Diät, sorgen bei starker Schmerz-

haftigkeit für Ruhe und machen hier und da auch wohl mal eine Cocaininjektion an den schmerzhaftesten Stellen (Cocain 0,5 einer 3proz. Lösung). In geeigneten Fällen wird auch noch faradisiert und galvanisiert. Das Hauptgewicht legen wir aber, wie gesagt, auf eine rationelle Massage und Gymnastik. Ich empfehle in folgender Weise vorzugehen.

Wir streichen und kneten zunächst die ganze untere Extremität einschließlich der Gesäßmuskeln ohne jede rohe Gewalt in der Art und Weise, wie ich das in meiner „Technik der Massage" auseinandergesetzt habe. Dann üben wir mittels unserer Knöchel einige kräftige Striche in der Furche zwischen dem Musculus biceps, Semimembranosus und Semitendinosus, von der Kniekehle anfangend bis hinauf an die Gesäßfalte. Mit diesen Knöchelstrichen treffen wir direkt den erkrankten Nerven. Dann gehen wir zur Friktion und Vibration aller schmerzhaften Punkte über. So suchen wir den Nerven an der Gesäßfalte auf; ferner verfolgen wir den Nervus peroneus und den Nervus tibialis posticus.

Dann gehen wir zur unblutigen Dehnung der Nerven über. Der Kranke liegt auf dem Rücken. Wir beugen nun das kranke Bein im Hüftgelenk. Dabei hängt das im Kniegelenk gebeugte Bein am Oberschenkel herab. Jetzt machen wir gelinde Streckversuche mit dem Kniegelenk. Anfangs sind dieselben sehr schmerzhaft. Allmählich läßt die Schmerzhaftigkeit nach, und so gehen wir Schritt für Schritt weiter, bis wir das im Hüftgelenk stark gebeugte Bein im Kniegelenk völlig ausstrecken können. Um dabei das Becken der Patienten zu fixieren, läßt man am besten das gesunde Bein im Hüftgelenk ad maximum von einem Gehilfen gebeugt halten.

Den Beschluß der Sitzung machen wir mit einem leichten Tapotement der ganzen vom Nerven besorgten Muskulatur.

Darauf muß der Patient aktive Uebungen machen. Beugen des Beines im Hüft- und Kniegelenk, Rotation des Hüftgelenkes, Ausführung der Kniebeuge, schließlich Herabspringen von einem Schemel oder einem höheren Stuhl sind die Hauptübungen. Als allgemeiner Grundsatz gilt der, daß der Patient gerade jene Uebungen vornehmen muß, deren Ausführung ihm schwer fällt und ihn schmerzt.

Besonders hervorheben muß ich einen Fall schwerster Ischias, bei dem es mir gelungen ist, durch die Verwendung eines Schienenhülsenapparates eine völlige Heilung zu erzielen.

Frau N. aus L., 60 Jahre alt, leidet schon seit 2 Jahren an schwerster Ischias, die mit allen möglichen und nur denkbaren Hilfsmitteln behandelt wurde. Pat. ist jetzt seit $1^1/_2$ Jahren bettlägerig und Morphinistin geworden. Von Wiesbaden, wo sie schließlich Heilung durch die Bäder suchte, wurde sie mir überwiesen.

Status praesens: Pat., eine gracile Dame, liegt im Bett. Das linke Bein liegt adduziert und nach innen rotiert. Sie hat die typischen ischiadischen Schmerzen, Druckpunkte entsprechen dem unteren Rande des Foramen ischiadicum, an der Gesäßfalte und über dem Fibulaköpfchen. Bei Bewegungsversuchen mit dem Bein schreit sie laut auf. Nur durch Morphium kann sie sich ein erträgliches Dasein verschaffen.

Da es mir vor allen Dingen darauf ankam, Pat. zunächst wieder auf die Beine zu bringen, ließ ich ihr einen Schienenhülsenapparat mit Beckengürtel machen und legte das Bein in seiner richtigen Stellung in den Apparat. Das Hüftgelenkscharnier stellte ich fest, so daß das Bein in guter Mittelstellung völlig fixiert war. Der Apparat that der Pat. außerordentlich gut. Die früher so heftigen Schmerzen ließen alsbald nach und nach 8 Tagen brachte ich Pat. dazu, mit Hilfe von Krücken aufzustehen. Die ersten Gehversuche fielen recht mäßig aus. Bald besserte sich aber das Gehvermögen, so daß nach etwa 3 Wochen die Krücken durch Stöcke ersetzt werden konnten. Ich ließ den Apparat, ohne ihn abzunehmen, 4 Wochen liegen. Dann wurde er bei Nacht abgenommen; morgens wurde leicht massiert, dann der Apparat wieder angelegt. So wurde die Behandlung 4 Wochen geleitet. Pat. lernte bald auch an einem Stock gehen; die Schmerzen waren nach einem Verlauf von 8 Wochen gänzlich geschwunden. Pat. ging dann nach der Riviera und als sie zurückkam, hatte sie den Apparat 4 Monate getragen. Ich gewöhnte ihr nun den Apparat allmählich ab und nach Verlauf eines halben Jahres war sie völlig geheilt, nachdem sie sich auch des Morphiums entwöhnt hatte.

Ich halte diesen Fall für bemerkenswert, weil ich glaube, daß wir ohne den Apparat nicht zum Ziele gekommen wären. Patientin, die in glänzenden Verhältnissen lebte, hatte alle möglichen Mittel ohne Erfolg versucht und war gewiß alles aufgewendet worden, um sie zu heilen. Alle Heilungsversuche aber waren gescheitert und erst durch den Apparat sind wir imstande gewesen, die Patientin wieder herzustellen. Die Dame ist jedenfalls eine meiner dankbarsten Patientinnen.

Unter unseren 26 Ischiasfällen boten 4 die charakteristischen Symptome der Ischias scoliotica dar. Ich habe mich über diese Deformität ausführlich in meinem Lehrbuche der orthopädischen Chirurgie ausgesprochen. Außerdem sind meine ersten Fälle, die den letzten genau gleichen, in der Dissertation von J. MAIER, Würzburg 1894, beschrieben worden. Ich brauche daher hier nur auf diese Werke hinzuweisen.

Apoplexia cerebri.

Wiederholt habe ich Gelegenheit gehabt, Patienten an den Folgen früher stattgehabter Gehirnblutungen zu behandeln.

In einem Falle, in dem es sich um vorangegangene Lues handelte, ist der Patient völlig gesund geworden.

Der Fall ist folgender:

A. H., 36-jähr. Kutscher, verheiratet. Hat als Soldat im 20. Lebensjahre Lues acquiriert und ist deswegen wiederholt behandelt worden. Im Mai 1888 erlitt Pat. eine Apoplexie, welche eine Lähmung an der linken oberen und unteren Extremität, und an der rechten Gesichtshälfte herbeiführte. Als Pat. im Januar 1889 in unsere Behandlung trat, war die ganze linke Seite spastisch gelähmt. Er konnte nur schwer gehen, indem er den linken Fuß mit Mühe nachschleifte. Doppelbilder im Sinne einer Lähmung des rechten Musculus rectus superior. Beim Blickwenden nach links tritt Nystagmus rotatorius ein. In der Augenklinik wurde als Wahrscheinlichkeitsdiagnose disseminierte Sklerose des Gehirns angenommen. Pat. wurde von uns während 3 Monate mittels Massage und Gymnastik behandelt und bekam daneben regelmäßig Jodkali. Der Zustand besserte sich zusehends. Die Lähmung verschwand, die Doppelbilder verschwanden; die Kräfte nahmen zusehends zu, kurz, der Pat. wurde völlig geheilt. Nach einem halben Jahre nahm er seinen Beruf als Kutscher wieder auf. Ich sehe ihn jetzt nach 10 Jahren fast täglich und ist er bisher vollständig gesund geblieben.

In den anderen Fällen, im ganzen 5 mal, wurden mir die Patienten zugeschickt, um gegen ausgebildete Kontrakturen an den Armen und den Beinen Hilfe zu schaffen. Den 2 Patienten, die uns mit Kontrakturen an den Armen aufsuchten, haben wir verhältnismäßig wenig nützen können. Es gelang nicht, die Kontrakturen der Finger durch Massage zu beseitigen, und zur Anlegung von Apparaten blieben die Patienten nicht lange genug in unserer Behandlung.

Recht gute Hilfe konnten wir dagegen den Patienten mit ihren Lähmungen und Kontrakturen an der unteren Extremität bringen. In allen 3 Fällen habe ich zunächst durch Tenotomie der Achillessehne den bestehenden Pes equinovarus beseitigt. Dann haben wir Schienenhülsenapparate angefertigt mit elastischen Zügen, die den Fuß rechtwinkelig hielten und haben dadurch die Patienten wieder zum Gehen gebracht. Alle 3 Patienten konnten später die Apparate wieder fortlassen. Sie wurden dann massiert und lernten gut gehen.

Interessant war ein Fall dadurch, daß sich bei bestehender Quadricepsatrophie ein starkes Genu recurvatum ausbildete, welches in Gemeinschaft mit einem paralytischen Klumpfuß das Gehen ganz unmöglich machte.

Pat. litt weniger an seiner stotternden Sprache und der Lähmung des linken Armes, als an der Ueberstreckung des Kniegelenkes. Wir machten dem Pat. einen Schienenhülsenapparat, der den Fuß richtig stellte und durch entsprechende Anordnung der Charniere jede Ueberstreckung des Knies ausschloß. Nach Anlegung des Apparates konnte Pat. sofort gehen und zwar ohne jede Unterstützung. Er trägt den Apparat zur Zeit noch.

Neuerdings sind auch bei diesen Patienten erfolgreiche Sehnentransplantationen gemacht worden. Ich habe dazu noch keine Gelegenheit gehabt.

Facialislähmung.

Obgleich die Facialislähmung nicht in den Bereich der speciellen Orthopädie gehört, gestatte ich mir doch einen Fall von Facialislähmung hier anzuführen, bei dem durch eine plastische Operation ein recht zufriedenstellendes Resultat erzielt worden ist.

Der Fall ist folgender:

L. N. aus M., 26 J. alt, aufgenommen in die Anstalt 4. Nov. 1897. Giebt an, im 7. Lebensjahre Keuchhusten gehabt zu haben. Im Anschluß daran soll sich die Lähmung der rechten Gesichtsseite entwickelt haben. Sie sei darauf einige Jahre von verschiedenen Aerzten elektrisch behandelt worden, jedoch ohne jeden Erfolg. In ihrem 12. Lebensjahre wurde wiederum von einem Nervenarzte zur Elektrotherapie geraten. Infolgedessen wurde Pat. wieder während mehrerer Jahre mit Unterbrechungen elektrisch behandelt, schließlich gab sie jedoch wegen Erfolglosigkeit die Behandlung auf. Trotzdem machte sie vor 3 Jahren bei einem Nervenarzt einen nochmaligen Versuch mit der Elektrotherapie und Strychnininjektionen, aber gleichfalls ohne Erfolg.

4. Nov. 1897 Status praesens: Es handelt sich um eine mittelkräftige, sonst ganz gesunde junge Dame von 26 Jahren. Die mimischen Gesichtsmuskeln sind auf der rechten Seite gelähmt. Die rechte Gesichtshälfte ist dementsprechend schlaff und ohne Ausdruck. Die Stirnrunzeln sind rechts verstrichen, das rechte Auge ist weiter geöffnet als das linke. Läßt man das rechte Auge schließen, so sinkt das obere Lid herab, der Bulbus wird nach oben gedreht und dadurch die Pupille verdeckt, während das untere Augenlid unbeweglich bleibt, so daß ein offener Spalt zwischen den Lidern bestehen bleibt. Das rechte Auge neigt zu Schmerzen, die Bindehaut des unteren Lides ist etwas mehr gerötet als links. Die Nasolabialfalte ist rechts vollkommen verstrichen, der rechte Mundwinkel hängt tief herab, erscheint mehr zugespitzt; dabei ist die Oberlippe stark gewulstet und die ganze rechte Mundseite ist gegen links verlängert und der Mund nach links verzogen. Bei allen Bewegungen des Gesichtes tritt die Lähmung besonders hervor. Beim Stirnrunzeln bleibt die rechte Seite zurück, doch ist noch ganz leichte Runzelung möglich. Bewegungen der ganzen rechten Wangenseite sind nicht im geringsten Maße möglich. Die Sprache der Patientin ist normal, Kauen soll keine Beschwerden machen. Das Gaumensegel und die Zunge sind bezüglich Stellung und Bewegung normal.

Geschmack, Gehör und Tastempfindung im Munde sind nicht gestört.

Es besteht in dem befallenen Gebiete vollkommene Entartung, weder faradisch noch galvanisch sind die betroffenen Muskeln direkt oder indirekt irgendwie erregbar.

Es wird der Pat. vorgeschlagen, aus kosmetischen Gründen eine Operation an der Wange vorzunehmen, womit sie sich einverstanden erklärt.

9. Nov. 1897 Operation. Narkose: Dauer 35 Min. Chloroform 30 g. Nach gründlicher Säuberung der rechten Gesichtshälfte wird bei digitaler Kompression der zuführenden Gefäße ein Schnitt von 3 cm Länge geführt und zwar ein wenig unterhalb und in der Richtung des Margo infraorbitalis. Ein zweiter Schnitt geht von den Endpunkten der ersten Incision in stark konvexem Bogen nach unten, so daß im ganzen ein in der Mitte etwa 2 cm hoher Lappen umschnitten und excidiert wird (⌓). Mit 3 Silberdrähten werden dann die Weichteile im unteren Wundgebiete gefaßt, nach

oben gezogen und mit dem Periost des Jochbeins vernäht. Schluß der äußeren Wunde mit 5 Seidennähten. Jodoformgazeverband.

Die ganze rechte Wangenseite und der rechte Mundwinkel sind dadurch bedeutend gehoben.

Reaktionsloser Wundverlauf. Nach 6 Tagen werden die Hautnähte entfernt. Der Effekt der Operation bleibt zunächst erhalten.

18. Nov. Die Wunde ist glatt verheilt. Pat. wird nach Hause entlassen. Es sollen später ev. noch einige kleine Eingriffe gemacht werden.

9. Jan. 1898. Pat. kommt zurück. Die rechte Gesichtshälfte hat sich wieder etwas gesenkt.

10. Jan. 1898 zweite Operation. Narkose: Dauer 20 Min. Chloroform 15 g. Desinfektion.

Im Sinne der ersten Excision vom 9. Nov. 1897 wird die ganze Narbe mit einem Ovalärschnitt umschnitten und tief excidiert. Die alten Silberdrähte werden entfernt und mit 2 neuen die Weichteile des unteren Wundgebietes gegen das Jochbein hochgezogen und mit dem Periost hier vernäht. Schluß der Haut mit 4 Seidennähten. Jodoformpulver. Antiseptischer Verband.

14. Jan. 1898. Verwandwechsel. Das rechte Auge ziemlich gerötet und die Lider stark geschwollen. 2 Nähte werden entfernt.

19. Jan. 1898. Wunde ist gut verheilt. Die rechte Wangenseite ist gut gehoben, das früher schlaffe Herabhängen stark gemildert.

26. Jan. Da der Mundwinkel noch immer ausdruckslos und schlaff nach rechts herabhängt und die starke Wulstung der rechten Oberlippe sehr stört, wird eine Plastik vorgenommen.

Operation. Dauer der Narkose 35 Min. Chloroform 25 g. Nach Säuberung der ganzen Mundpartie außen und innen wird die rechte Oberlippe etwas erhoben und entsprechend der beigefügten Zeichnung ein etwa $1^1/_2$ cm langer Keil aus dem Lippenrot samt der Schleimhaut innen excidiert.

Die entstandene Wunde wird mit 6 dünnen Seidenfädchen vernäht, die Oberlippe und der verlängerte rechte Mundwinkel werden dadurch im ganzen verkleinert, die ganze Wulstung der Oberlippe wird hiermit beseitigt und noch die herabhängende Unterlippe rechts erhoben.

Unter die Oberlippe wird innen etwas Jodoformgaze geschoben und auch außen die Wunde mit Jodoformpulver bestreut und mit Gaze bedeckt. Nach 8 Tagen wurden die Nähte entfernt. Bis auf eine kleine granulierende Stelle ist Heilung eingetreten.

10. Febr. Die granulierende Stelle überhäutet sich.

19. Febr. Pat. geht nach Hause. Die rechte Mundseite ist noch ein wenig geschwollen, die Länge derselben entspricht der linken. Das Gesicht hat dadurch auch auf der rechten Seite ein mehr normales Aussehen erhalten. Pat. kann sogar seit etwa 8 Tagen den rechten Mundwinkel wieder aktiv etwas heben und auch die Wange am Uebergange zum Nasenrücken etwas runzeln.

22. Okt. 1898. Pat. kehrt nochmals in unsere Behandlung zurück. Das Gesicht hat seine verbesserte Form beibehalten. Der rechte Mundwinkel ist nach der Plastik recht gut geworden. Bei dem vollständigen Fehlen der Nasolabialfalte hat natürlich die rechte Gesichtsseite noch immer auch in Ruhestellung etwas Schlaffes, wenig Ausdrucksvolles. Die Bewegungsfähigkeit der rechten Wangenhälfte hat noch etwas zugenommen.

24. Okt. 1898. Es soll versucht werden, durch eine erneute Operation eine künstliche Nasolabialfalte zu bilden.

Operation. Narkose 25 Minuten. 25 g Chloroform. Entsprechend der Nasen-Wangen-Falte am rechten Nasenflügel außen wird nach Säuberung des Operationsgebietes eine etwa 3 cm lange Incision gemacht. Mit 2 scharfen Häkchen werden die Wundränder auseinandergehalten und nun eine mit Silberdraht armierte halbrunde mittelgroße Nadel in der Tiefe der Incisionswunde in der Richtung nach außen unten eingestoßen, so daß sie etwas oberhalb und innen vom rechten Mundwinkel die Haut nach außen durchbohrt. Durch diesen selben äußeren Stichkanal wird die Nadel mit dem Silberdraht wieder eingestoßen und auf einem zweiten Wege nach der Incision am Nasenflügel zurückgeführt. Nunmehr werden die beiden Silberdrahtenden stark angezogen, so daß der rechte Mundwinkel stark erhoben wird. Durch eine kleine Incision über der Umbiegestelle des Silberdrahtes wird derselbe versenkt. Die beiden Drahtenden werden im Inneren der ersten Incisionswunde am Nasenflügel miteinander durch Drehen vereinigt, kurz abgekniffen und in den Wundkanal gelagert. Schluß der Hautwunde mit 3 Seidennähten. Antiseptischer Verband mit Jodoformgaze. Mit einigen Heftpflasterzügen wird der Wundwinkel hochgezogen.

29. Okt. 1898. Die Heilung geht reaktionslos von statten. Die Hautnähte werden entfernt. Der Mundwinkel ist noch besser als früher gehoben, eine eigentliche Nasolabialfalte ist indes nicht zustandekommen. Um diese schließlich noch zu erhalten, wird am 7. Nov. 1898 zu einer weiteren Operation geschritten.

Narkose 25 Min. Chloroform 30 g. Desinfektion des Operationsgebietes. In der Richtung der fehlenden Nasolabialfalte wird ein fast 5 cm langer, spitz auslaufender Ovalärschnitt geführt, und zwar wird ein Lappen ausgeschnitten, derart, daß er oben außen flach beginnt und nach unten innen immer mehr in die Tiefe geht. Es soll dadurch beim Zusammennähen eine faltenartige Rinne entstehen. Die Wunde wird mit 4 Seidennähten derart geschlossen, daß der obere Wundrand etwas über dem unteren übersteht. Jodoformverband.

Fig. 3.

Fig. 4.

Mit 2 Heftpflasterstreifen wird die rechte Wundseite tüchtig in die Höhe gezogen.

14. Nov. Reaktionsloser Wundverlauf. Die Nähte werden entfernt.

Die Nachbehandlung besteht in aktiven und passiven Bewegungsübungen der rechten Gesichtshälfte. Gleichzeitig wird dieselbe 2mal täglich faradisiert und galvanisiert.

Die Bewegungen und Zuckungen bei Anwendung des elektrischen Stromes haben sich immer mehr gebessert, obwohl doch früher auch nicht die leiseste Andeutung einer Reaktion oder Bewegungsmöglichkeit vorhanden war.

Das Resultat ist ein sehr gutes. Das ganze Gesicht hat ein anderes lebhafteres Gepräge bekommen.

Die Photographien (Fig. 3 u. 4) zeigen Pat. vor und jetzt ein Jahr nach der letzten Operation. Pat. ist glücklich über den erreichten Erfolg und äußerst dankbar für die Operation.

Rekapitulieren wir nochmals, so habe ich in diesem Falle durch wiederholte Keilexcisionen aus der Wange in der Gegend des Jochbeines und in der Nasolabialfalte sowie durch eine Plastik an der Lippe ein sehr gutes kosmetisches Resultat erreicht. Merkwürdigerweise aber stellte sich auch die Beweglichkeit der vorher total gelähmten Wange wenn auch nur in gewissen Grenzen wieder her. Ich kann mir das nur so erklären, das vor der Operation die gelähmten Teile durch die Schwere der Wange passiv so gedehnt waren, daß selbst durch den elektrischen Strom keine Zuckung mehr ausgelöst werden konnte. Erst als durch die Operation die gedehnten Muskeln verkürzt waren und sie gewissermaßen ihre normale Länge wieder erhalten hatten, konnte die Zuckung wieder statthaben.

Accessoriuskrampf.

Das Bild des Accessoriuskrampfes ist ein so bekanntes, daß ich mich bei der Schilderung desselben nicht aufzuhalten brauche. Ebenso ist es bekannt, daß die Heilung dieses Leidens eine recht schwierige

Aufgabe ist und daß man dazu vielfach operative Eingriffe angegeben und auch vorgenommen hat. STROHMEYER und GUÉRIN haben die Tenotomie des Kopfnickers gemacht, v. MOSETIG, ANNANDALE und NOBLE SMITH haben den Nervus accessorius gedehnt, BUJALCKI und nach ihm viele andere haben ein Stück aus ihm reseziert. ISIDOR stellte vor kurzem schon 62 derartiger Resektionsfälle zusammen. GOULD machte in einem Falle unwillkürlich die Nervenausreißung. KEEN durchschnitt, nachdem die Resektion des Accessorius vergeblich gewesen war, mit Erfolg noch die hinteren Aeste der ersten 3 Cervicalnerven. Aehnlich operierte POWERS. KOCHER endlich führte wiederholt die Durchschneidung aller am Krampfe beteiligten Muskeln aus.

Jedenfalls handelt es sich stets um eingreifende Operationen. Die Erfolge der Resektionen sind ungewiß. Die besten Resultate giebt unzweifelhaft das KOCHER'sche Verfahren, das DE QUERVAIN ausführlich beschrieben hat.

Diesem operativen Verfahren gegenüber möchte ich nun darauf hinweisen, daß es selbst in schweren Fällen gelingen kann, durch eine rationell geleitete orthopädisch-mechanische Kur eine völlige Heilung zu erzielen.

Das Verdienst, die mechanische Behandlung zuerst geübt und empfohlen zu haben, gebührt DUCHESNE, BOULEY und FISCHER.

Die Behandlung besteht in der Kombination eines orthopädischen und eines gymnastischen Verfahrens.

Die orthopädische Behandlung gestaltet sich folgendermaßen: Eine Kautschukbinde wird unter der Achsel der gesunden Seite und um den Kopf mehreremale herumgeführt und kräftig angezogen. Dadurch wird der Kopf von der Schulter der kranken Seite entfernt und der gesunden Schulter genähert. Während so der Kopf gegen die gesunde Schulter gezogen wird, erhält nun der Patient gleichzeitig ein schweres Gewicht in die Hand der kranken Seite, durch welches die hochstehende Schulter herabgezogen wird und macht mit diesem Gewicht in der Hand schwingende Bewegungen nach vorn und hinten. Dadurch werden die Insertionspunkte der krampfhaft einander genäherten Muskeln von einander entfernt und die Muskulatur gleichzeitig gedehnt und geübt. Die Dehnung wirkt, wie wir aus der praktischen chirurgischen Erfahrung täglich lernen, ausgezeichnet antispasmodisch.

Nach Ausführung der gymnastischen Uebungen wird der ganze Hals mit allen seinen Muskeln massiert, indem man die Muskeln zunächst ausstreicht, dann durchknetet und schließlich leicht durchklopft.

Nach der Massage werden dann noch aktive Kopfübungen, Drehungen des Kopfes nach rechts und links, seitliches Neigen desselben nach beiden Seiten und schließlich Kreisbewegungen ausgeführt.

Indem ich in der geschilderten Weise vorging, habe ich in einem sehr schweren Fall von Accessoriuskrampfe völlige Heilung erzielt. Ich lasse die Krankengeschichte, die für sich selbst spricht, hier folgen und bemerke nur noch, daß ich als Adjuvans für die Therapie auch die Suggestion zu Hülfe nahm, indem dem leicht suggerierbaren Patienten in täglichen Sitzungen suggeriert wurde, daß er den Kopf gerade zu tragen und die krampfartigen Bewegungen zu unterlassen habe.

A. L., 24-jähr. Techniker aus Prag. Eintritt 26. Jan. 1898.

L. stammt aus gesunder Familie, nur soll auf mütterlicher Seite Nervosität und Migräne geherrscht haben. Als Kind war L. stets gesund. Beim Militärdienst im Jahre 1894 stürzte er mit dem Pferde über eine Bretterbarriere. Er kam unter das Pferd zu liegen und trug außer einigen Prellungen einen Bruch des linken Oberarms davon. Nach 2 Monaten war er aber wieder dienstfähig. Im Januar 1897 bemerkte er, daß er einen Bandwurm hatte, und nahm starke Gegenmittel — lange Zeit vergeblich — ein. Es lag von ärztlicher Seite das Bedenken vor, ob nicht infolge des starken Gegenmittels eine Vergiftung vorliege, auf welche die späteren Erscheinungen zurückzuführen wären. Im März 1897 fühlte sich Pat. sehr angegriffen und matt, ohne daß er eine besondere, bestimmte Klage hatte. Er bemerkte ein verstärktes Zittern in den Händen — etwas war dies bei ihm immer der Fall — und er beobachtete, daß, wenn er einen fixen Punkt anschaute, ein plötzliches, unfreiwilliges Zucken des Kopfes eintrat. Vor seinem Examen mußte Patient viel zeichnen und das Zittern und Zucken wurde auf Anstrengung und Aufregung zurückgeführt. Die freie Zeit betrieb Pat. viel Sport.

Aber jeden Tag vermehrte sich das Zucken mit dem Kopfe und dazu tritt die den Pat. beängstigende Erscheinung, daß der Kopf anfing, sich erst langsam nach rechts zu drehen und zwar um die eigene vertikale Achse und sich später auch nach der linken Schulter hin zu neigen. Er hatte jedoch immer noch die Kraft, ihn gerade aufzurichten und brauchte z. B. nur den Rockkragen umzustülpen, um ihn dabei zu stützen. Schmerzen haben dabei nie bestanden. Er begab sich nun in Behandlung, wurde elektrisiert und massiert, jedoch jeden Tag an anderer Stelle. Zu Hause trug er eine steife Kravatte, doch neigte immer der Hals dazu, sich darüber zu legen, so daß er es nicht mehr aushielt. Bei Ruhelage hatte er nicht das mindeste Gefühl, daß ihm etwas fehle. Nach einer starken Anstrengung (Tennisspiel) trat plötzlich so starke Verschlimmerung ein, daß der Kopf sich vollständig auf die linke Seite legte und die letztere sich hoch zog. Nun wurde wieder absolute Ruhe 2 Monate hindurch in Anwendung gebracht mit Fixation des Kopfes durch Extension, Pappkrawatte und Zug an der rechten Kopfseite. Da sich keine Aenderung zeigte, stand er auf und machte sich selbst eine Bandage, bestehend in Stirn- und Achselbinde und gebrauchte dann Soolbäder in Hallein. Dort wurde er auch mit Jodsalbe massiert. Ungeheilt verließ er Hallein, nachdem sein Zustand einen Tag besser, den anderen schlechter war. Pat. war schon ziemlich verzweifelt, er dachte an Operation, hat aber davon bei ähnlichen Fällen nur von schlechten Erfolgen gehört. Im Januar 1898 wandte er sich an mich.

Status: Bei der Betrachtung des Pat. fällt eine Drehung des Kopfes nach rechts und eine Bewegung desselben nach der linken Schulter hin

Fig. 5.

Fig. 6.

auf (Fig. 5). Die letztere ist ziemlich stark in die Höhe gezogen. Der linke Sternocleidomastoideus und die linksseitige Nackenmuskulatur ist stark gespannt. Der linke Sternocleidomastoideus springt als kräftiger Wulst deutlich hervor. Fordert man den Pat. auf, den Kopf gerade zu richten, so geschieht dies unter stark zitternden Bewegungen desselben. Vollständige Geraderichtung ist überhaupt nicht möglich. Gewöhnlich wird der Kopf in mittlerer Beugestellung zur linken Schulter gehalten und etwa um 45° um seine Höhenachse gedreht. Zeitweise treten im rechten Cucullaris stechende Schmerzen ein. Am hinteren Rande des linken Sternocleidomastoideus sind kleine, etwa erbsengroße Drüsen fühlbar.

Die Behandlung wurde genau in der oben geschilderten Weise 8 Wochen hindurch fortgesetzt. Der Kopf wurde mit einer Gummibinde auf die rechte Schulter gebunden, so daß die Binde um die Stirn und unter der rechten Achsel durchging (Figur 6), und in dieser Stellung mußte Pat. eine Stunde lang täglich eine ca. 4 kg schwere Hantel mit der linken Hand im unteren Halbkreisbogen von vorn nach hinten und zurückschwingen. Hierauf folgte Massage des rechten Sternocleidomastoideus und des linken Cucullaris und Tapotement des linken Sternocleidomastoideus. Dann wurden die Halsmuskeln mit starken Strömen elektrisiert. Schon nach 14 Tagen war eine deutliche Besserung nachweisbar. Die Besserung hielt dann ständig an, die „schlechten Tage", an denen die Zuckungen wieder auftraten, wurden immer seltener, und Ende März wurde der Pat. völlig geheilt aus der Klinik entlassen.

Fig. 7.

Jetzt, nach Ablauf eines Jahres, ist die Heilung dauernd geblieben (Fig. 7). Pat. hat sogar als Reserveoffizier eine Manöverübung

mitgemacht und inzwischen seine Examina als Techniker glänzend bestanden und geheiratet.

Poliomyelitis anterior chronica.

Die Fälle von Poliomyelitis anterior chronica mit ihren Folgen stellen ein großes Kontingent zu unserem neuro-pathologischen Material. Ich habe deren bisher im ganzen 93 zur Behandlung bekommen, und befinden sich unter diesem Material nahezu sämtliche überhaupt vorkommende paralytische Deformitäten und Kontrakturen.

Ueber das Wesen der Poliomyelitis selbst kann ich nichts Neues beibringen, nur zur Frage der Aetiologie habe ich eine interessante Beobachtung. Man ist in neuerer Zeit geneigt, die spinale Kinderlähmung als Infektionskrankheit aufzufassen, und sind ja wiederholt in einschlägigen Fällen bakteriologische Untersuchungen vorgenommen worden. Noch neuerdings hat SCHULTZE in Bonn einen Fall mitgeteilt, indem er ganz im Beginn der Erkrankung eine Lumbalpunktion ausführte und in der Spinalflüssigkeit Mikrokokken nachwies. Ich habe nun ebenfalls einmal eine Poliomyelitis anterior 8 Tage nach dem Beginn der Erkrankung bei einem 2-jährigen Kinde zu beobachten Gelegenheit gehabt. Ich machte ebenfalls die Lumbalpunktion. Die bakteriologische Untersuchung der Cerebrospinalflüssigkeit ergab jedoch ein vollkommen negatives Resultat.

Unsere therapeutischen Bestrebungen bei der spinalen Kinderlähmung hängen innig zusammen mit unserer Ansicht über die Entstehung der paralytischen Kontrakturen, und wollen wir daher zunächst einen kurzen Ueberblick über die Entstehung derselben geben.

Es ist viel über die Aetiologie der Kontrakturen bei der spinalen Kinderlähmung diskutiert worden und es hat sich herausgestellt, daß verschiedene Ursachen bei dem Zustandekommen der Kontrakturen angeführt werden können. Wie ein Muskel, dessen Sehne durchtrennt ist, wird sich ein gelähmter Muskel infolge der ihm innewohnenden Elasticität verkürzen, wenn nicht andere Momente, wie die Schwere der Glieder oder die Kontraktionen der nicht gelähmten Antagonisten, dagegen wirken. Die Theorie, nach der die paralytischen Kontrakturen zustande kommen, können wir mit SEELIGMÜLLER als die antagonistisch-mechanische bezeichnen.

Wir müssen bei den Folgezuständen der spinalen Paralyse unterscheiden, ob wir es mit der einfachen schlaffen Lähmung einer ganzen Extremität oder sogar mehreren zu thun haben, ob nur ein Teil der Muskeln des Gelenkes oder alle Muskeln von der Paralyse ergriffen sind, ob Kontrakturen oder Schlottergelenke aufgetreten sind, oder ob schließlich neben der Lähmung der Muskeln auch Wachstumshemmungen vorliegen.

Setzen wir zunächst den Fall, daß nur ein Teil der Muskeln, die ein Gelenk bewegen, von der Krankheit befallen ist, so kann die Folge davon sein, daß die gesunden Antagonisten ihr Uebergewicht geltend

machen und das betreffende Gelenk in einer bestimmten Stellung mehr oder weniger fixieren. Ist nämlich der Patient bestrebt, ein Gelenk zu bewegen, so wird der Willensimpuls nur zu den nicht gelähmten Muskeln gelangen und die Kontraktion derselben bewirken. Diese willkürlichen Kontraktionen wiederholen sich und werden zur Folge haben, daß die gesunde Muskulatur dem Gliede eine Stellung in ihrem Sinne giebt. Da nun ihre gelähmten Antagonisten nicht mehr imstande sind, jene primär willkürlich, dann aber dauernd verkürzten Muskeln zu dehnen, so werden diese letzteren der Schrumpfung anheimfallen, die so hohe Grade annehmen kann, daß sie selbst der Schwerkraft entgegen ihre Wirkung auszuüben vermag.

Nun giebt es aber Fälle, wo unter den gleichen Bedingungen die Schrumpfung nicht in Erscheinung tritt, wenn auch zahlreiche Willensimpulse immer denselben Weg nehmen, weil das betreffende Glied passiv viel bewegt worden ist.

Man hat auch Grund anzunehmen, daß die Schrumpfung von einer besonderen centralen Prädisposition abhängt, wobei sich auch eine Neigung zu Oedemen des gelähmten Teiles zu erkennen giebt.

Im allgemeinen wird die eingeleitete Kontraktur der gesunden Muskeln doch von der Schwere des Gliedes und der Belastung des Gelenkes beeinflußt. Diese letzten Faktoren können in demselben Sinne wirken, wie die anfängliche Muskelkontraktion oder im entgegengesetzten. Im ersten Falle bildet sich die Deformität um so schneller zu einer bleibenden aus, im zweiten Falle um so langsamer. Es kann z. B. die Lähmung vorwiegend die Beugeseite des Unterschenkels betroffen haben, und dadurch die Wirkung der Schwere des Fußes wenigstens zeitweise wieder durch die aktive Kontraktion der Muskeln der Streckseite aufgehoben oder doch verringert werden. Doch tragen schließlich die äußeren Kräfte den Sieg davon über die noch funktionstüchtigen Muskeln, und nur selten werden die letzteren bestimmend für die Stellungsanomalie sein. Wir können für gewöhnlich hierbei festhalten, daß von dem Augenblicke der Lähmung an der Kampf der mechanischen Momente, und zwar der Eigenschwere der Gliedes und der Belastung desselben, mit den erhaltenen Muskeln beginnt.

Sind nun aber alle ein Gelenk bewegende Muskeln vollständig gelähmt, so wird in der Regel ein Schlottergelenk entstehen. Die Muskeln fühlen sich dann schlaff und welk an, falls nicht mechanische Momente späterhin auf dieselben einwirken. Ist dies der Fall, so werden sich bald Kontrakturen ausbilden, die natürlich nur von der Wirkungsweise mechanischer Kräfte bestimmt sind. Die Form der Kontrakturen wird demgemäß von der Schwere des betreffenden Gliedes und seiner Belastung abhängen (Lagerung im Bett, Verband). Diese so eingeleitete Verkürzung der gelähmten Muskeln wird sicher noch, namentlich bei wachsenden Individuen, durch trophoneurotische Vor-

gänge verstärkt. Handelt es sich hingegen nur um eine Parese der ein Gelenk bewegenden Muskeln, so daß ein Teil der Muskelfunktion erhalten bleibt, so wird sich die Wirkung der Schwere des Gliedes mit seinem Gebrauche zum Gehen, Stehen, Rutschen, Greifen vereinigen, um die Deformität einzuleiten.

Für die fernere Entwickelung derselben kommt dann aber noch ein weiterer Faktor in Betracht, nämlich die überwiegende Kraft der Muskeln der Beugeseite über die der Streckseite. Dieses Uebergewicht der Beuger über die Strecker ist auch anatomisch und von GRÜTZNER histologisch nachgewiesen worden. Es werden daher die Extensoren bei längerem Gebrauch der betreffenden Glieder leichter ermüden als die Flexoren, und diese werden daher das Glied auf ihre Seite hinüber ziehen. So bilden sich in solchen Fällen die Beugekontrakturen aus.

Im allgemeinen kann uns die elektrische Prüfung darüber Aufschluß geben, welche Muskeln normal, welche nur geschwächt, und welche außer Funktion gesetzt sind. Schon in der zweiten Woche nach Beginn der Krankheit wird es sich zeigen, ob die elektrische Erregbarkeit der in Mitleidenschaft gezogenen Muskeln noch erhalten ist, ob partielle Entartung vorliegt oder komplette. Nur im letzten Falle wird man berechtigt sein, anzunehmen, daß die Muskelparalyse eine bleibende ist. Wir werden sehen, wie die einzuschlagende Therapie unter Umständen wesentlich davon abhängt, ob es uns noch gelingt, einen Muskel funktionsfähig zu erhalten oder nicht.

Die gewöhnlichsten der nach der spinalen Kinderlähmung auftretenden paralytischen Kontrakturen sind: Caput obstipum, Abstehen der Scapula, Kontrakturen der Hand und Finger, Verkrümmungen der Wirbelsäule, Pes equino-varus, seltener valgus und calcaneos-valgus. Neben diesen Kontrakturen bei Poliomyelitis beanspruchen noch die Schlottergelenke besonderes Interesse, ebenso die Wachstumshemmungen und die vollständige Gliederlähmung, und schließlich die Fälle, wo bei bestehender Parese eine eigenartige Deformität sich ausbildet, wovon nur das Genu recurvatum paralyticum ein typisches Beispiel ist.

Bevor ich dazu übergehen will, an der Hand der von mir beobachteten Fälle diese einzelnen Folgezustände der spinalen Kinderlähmung und deren Behandlung im speciellen zu betrachten, möchte ich erst auf einige allgemeine Punkte, die bei der Therapie hier in den Vordergrund treten, hinweisen.

Für die Behandlung der paralytischen Kontrakturen ist als erster Satz hinzustellen, daß dieselbe so frühzeitig wie möglich einsetzen soll. Wir wissen, daß bei unserem Leiden im ersten Stadium seines Bestehens eine große Neigung zur Spontanheilung der entstandenen Lähmung vorhanden ist. Die Lähmungen gehen in der Regel rasch zurück, um sich auf ein bestimmtes Gebiet zu beschränken. In diesem Gebiet aber soll man sich die Lähmung mit ihren Folgen nicht erst

festsetzen lassen, sondern soll vielmehr von Anfang an die Natur in ihrem Eigenbestreben unterstützen. Das von der Poliomyelitis befallene Kind soll also von Beginn der Lähmungserscheinungen an so behandelt werden, daß man sich direkt gegen die gelähmten Muskeln wendet und die Entstehung der paralytischen Kontrakturen verhindert.

Es fallen dem Arzte zwei verschiedene Aufgaben zu: erstens die Lähmung zu bekämpfen und zweitens die Entstehung der paralytischen Kontrakturen zu verhüten.

Die meisten Erfolge hinsichtlich der Funktionsherstellung der gelähmten Muskeln gewährleistet eine durch lange Zeit hindurch konsequent fortgesetzte elektrische Behandlung der Muskeln in Form der Galvanisation. Ich möchte aber hier gleich auf eine Beobachtung hinweisen, die ich öfters zu machen Gelegenheit hatte. Es kamen vielfach Patienten in meine Klinik, die schon anderweitig mittels Elektricität behandelt waren, ohne den geringsten Erfolg zu verspüren. Erkundigte ich mich nach der Art und Weise, wie das Elektrisieren vorgenommen war, so erfuhr ich wiederholt, daß die Patienten während der Vornahme der Elektrisierung in unkorrigierter Stellung verblieben. Die unter dem Einfluß des elektrischen Stromes erstrebte Muskelkontraktion muß in diesem Falle zuerst die Schwere des Gliedes überwinden und kann dann erst die gewünschte normale Bewegungsexkursion ausführen. Das ist aber für den geschwächten Muskel eine unerfüllbare Anforderung. Es gilt daher als erste und Hauptregel für die elektrische Behandlung gelähmter Muskeln, während des Aktes der Elektrisierung die bestehenden Deformitäten nicht nur auszugleichen, sondern sie, wenn es irgend geht, überzukorrigieren. Wollen wir z. B. bei einer Peroneuslähmung die Peronealmuskulatur mit Erfolg elektrisieren, so müssen wir zuerst manuell den bestehenden paralytischen Klumpfuß in einen Plattfuß verwandeln. Dann geben wir den gelähmten Muskeln ihre frühere Länge annähernd wieder, und man kann dann auf einen Erfolg des elektrischen Stromes hoffen.

Man soll nicht danach trachten, das Rückenmark speciell einer elektrischen Behandlung zu unterwerfen, weil starke elektrische Ströme, wenn sie überhaupt das Rückenmark selbst erreichen, den Patienten unnötigerweise stark beunruhigen und eher zu einer Verschlechterung denn einer Besserung des Leidens führen.

In der richtigen Weise auf die Muskeln angewandt, läßt sich mit Elektricität oft viel erreichen. Der dem Willen nicht mehr untergeordnete Muskel wird zu Kontraktionen gereizt, und so wird eine Art Gymnastik mit ihm getrieben. Dies ist natürlich nur möglich, wenn man mittels Elektricität auch wirklich den Muskel noch reizen kann. Versagt wegen großer Schwächung der Erregbarkeit der faradische Strom, so muß man zum galvanischen seine Zuflucht nehmen und,

wenn Besserung allmählich eintritt, so lange dabei verharren, bis es wieder gelingt, mit faradischen Strömen Zuckungen zu erzielen.

Die Ausführung des Elektrisierens wird folgendermaßen vorgenommen:

Man setzt eine große, breite Elektrode als Anode auf die Wirbelsäule auf an der Stelle, welche dem Orte der Läsion im Rückenmark entspricht — bei Lähmung der oberen Extremitäten also an den Halswirbeln, bei Lähmung der Beine an den unteren Brustwirbeln, bei Lähmung der Blase, des Mastdarms an den Lendenwirbeln — während die andere Elektrode als Kathode peripherisch über die gelähmten Nerven und Muskeln herüberstreicht, oder die isolierten Muskeln stabil und mit VOLTA'schen Alternativen reizt. Man muß schon recht kräftige Ströme wählen, läßt dieselben 2—3 Minuten einwirken und fügt dann zum Schluß einige Stromwendungen hinzu, um Zuckungen des Muskels auszulösen. Die so geführte elektrische Behandlung ist schmerzhaft und läßt sich nur durchsetzen, wenn man energisch ist. Den Eltern das Elektrisieren zu überlassen, ist unstatthaft. Ist einmal eine Zuckung im Muskel zu erzielen, so wechselt man mit dem konstanten und faradischen Strom ab, indem man einen Tag den ersteren, den nächsten Tag den letzteren appliziert. Man kann sich zuweilen veranlaßt sehen, zunächst die Tenotomie der kontrakturierten Muskeln vorzunehmen, und zwar in der Absicht, dadurch, daß man den Zug der verkürzten Muskeln durch die Tenotomie für eine Zeit lang eliminiert und später ihre Sehnen durch Dehnung verlängert, den paretischen Antagonisten mehr Spielraum, leichtere Wirksamkeit zu verschaffen. Es wirkt letzteren dann gar keine oder wenigstens nur eine schwächere Spannung entgegen, so daß sie sich eher auf die Wirkung des Stromes hin kontrahieren können.

Hat man den betreffenden Körperteil elektrisiert, so läßt man der Elektricität unmittelbar die Massage, die Gymnastik und die redressierenden Manipulationen folgen. Man effleuriert, petrissiert und tapotiert also die Muskeln und drückt die Gelenke in ihre normalen Stellungen hinein. Kann dabei das Kind aktiv seine Muskeln, wenn auch nur wenig, bewegen, so ist das ein großer Gewinn. Dann sucht man diese aktiven Bewegungen möglichst auszunützen und geht ganz langsam dazu über, den Bewegungen einen Widerstand zu setzen, also schwache Widerstandsbewegungen einzuschalten.

Ausgezeichnete Dienste bei Ausführung der gymnastischen Uebungen leisten die KRUKENBERG'schen Pendelapparate. Diese Apparate gestatten nämlich dem Patienten, Bewegungen selbst an den Gelenken noch auszuführen, welche aktiv nicht mehr bewegt werden können.

Die Bewegung wird in diesen Fällen passiv eingeleitet, und es genügt dann eine ganz geringe Kraft, um das Pendel in Schwingung zu erhalten. Durch die Trägheit des Pendels werden die geringen,

selbst ausgeführten Bewegungen summiert, und diese kommen auf diese Weise verstärkt als passive Bewegungen zu energischerer Wirkung. Kann z. B. das Kniegelenk nicht aktiv bewegt werden, so wird das Pendel auf irgend eine Weise passiv in Schwingung gesetzt — hierzu würde schon eventuell der gesunde Sartorius genügen — und so werden durch die bedeutende Erleichterung der Arbeit die geschwächten Muskel in den Stand gesetzt, ihre nur geringe Kraft zu entfalten, und so wird ihrer Wiederherstellung genügend Vorschub geleistet.

Ebenso wichtig wie für die Stärkung der geschwächten oder paretischen Muskeln sind die Pendelapparate, wenn es sich darum handelt, paralytischen Kontrakturen vorzubeugen und sie zu behandeln. Wir haben schon auf die SEELIGMÜLLER'sche Theorie hingewiesen. Bei Lähmung einer Muskelgruppe kontrahieren sich die Antagonisten, da sie nicht mehr gedehnt werden. Bei Anwendung der Apparate ersetzt dann der schwingende Pendel die verlorengegangene Muskelkraft, und so kann die Kontraktur verhütet werden. Ich habe die KRUKENBERG'schen Pendelapparate, wie sie für die verschiedenen Gelenke konstruiert sind, schon lange in Gebrauch und bin mit ihrer Wirkung außerordentlich zufrieden.

Den Eltern kann man dann noch empfehlen, den Kindern recht oft warme Bäder von etwa 26—28° in einer Dauer von 10—15 Minuten zu geben, nach dem Bade aber die Glieder mit Kampherspiritus, Senfspiritus, Ameisenspiritus oder Franzbranntwein einzureiben. Es soll durch dieses Vorgehen die vitale Energie der gelähmten Teile möglichst gehoben werden.

Hat man die Kinder elektrisiert und der Mechanotherapie unterzogen, so werden nun die gelähmten Teile sofort in passende Apparate gelagert, damit sich keine Kontrakturen entwickeln können. Wir empfehlen hierzu unbedingt die Schienenhülsenapparate, da wir die ausgezeichnete Wirkung derselben allen anderen mechanischen Vorrichtungen gegenüber zu sehr schätzen gelernt haben. Selbst bei völlig gelähmten unteren Extremitäten kann man mit Hilfe solcher Schienenhülsenapparate, die man mit einem Korsett oder einem Beckengürtel in Verbindung bringt, das Stehen und das Gehen erreichen. Die Schienenhülsenapparate müssen ganz exakt und sorgfältig ausgeführt sein, wenn sie den großen Nutzen bringen sollen, den sie erwiesenermaßen zu bringen imstande sind. Die Apparate müssen über einem dem kranken Gliede selbst entnommenen Modell angefertigt werden; nur auf diese Weise kann ein tadelloser Sitz derselben garantiert werden. Ich will auch die Gelegenheit nicht vorübergehen lassen, ohne nochmals darauf hinzuweisen, daß ein Arzt, der mit dergleichen Dingen sich beschäftigt, selbst genügend in der Konstruktion der Apparate Bescheid wissen muß, um dem Mechaniker die nötigen An-

gaben machen zu können und nicht etwa auf diesen allein sich verlassen zu müssen.

Die Apparate, wie ich sie für die einzelnen paralytischen Deformitäten selbst benutze, werde ich später beschreiben.

Die Apparate werden Tag und Nacht getragen. Nur morgens zum Baden des Kindes lasse ich dieselben abnehmen und ebenso abends vor dem Schlafengehen; dies letztere deshalb, weil ich auch des Abends noch einmal die Massage vornehmen lasse, nachdem vorher etwa eine Stunde lang das gelähmte Glied mit heißen Tüchern eingewickelt worden war. Ich habe die trockene Wärme als ein wertvolles Unterstützungsmittel zur Regeneration der Muskel- und Hautfunktionen kennen gelernt und empfehle dasselbe angelegentlichst.

Mit den aufgezählten, relativ einfachen Mitteln, die man aber in rationeller Weise anwenden muß, erreicht man selbst bei anscheinend ganz verzweifelten Fällen oft noch ein recht zufriedenstellendes Resultat. Denn selbst wenn es nicht gelingt, die Lähmung völlig zu beseitigen, hat man doch die Kinder auf die Beine gebracht und ihnen die Fortbewegung ermöglicht, während sie sonst zu elenden Krüppeln geworden wären.

Bekommt man nun die Kinder in Behandlung, nachdem sich die Kontrakturen bereits entwickelt haben, so sucht man auch jetzt noch durch Elektricität, durch Massage und Gymnastik, durch Bäder, Einreibungen und durch Applikation der trockenen Wärme die Funktion des Gliedes möglichst zur Norm zurückzuführen. Als ein wichtiger Faktor tritt aber dann noch in die Behandlung die eigentliche orthopädisch-chirurgische Kur ein, welche die möglichst vollkommene Herstellung der normalen Form und Gestalt der Glieder erstrebt.

Die Redression der paralytischen Kontrakturen gelingt im allgemeinen viel leichter als die der angeborenen Deformitäten. Man versucht dieselbe zunächst durch die Händekraft allein zu erreichen. Gelingt dies nicht, so tenotomiert oder durchschneidet man ohne Gefahr offen alle Weichteile, welche sich der Geraderichtung des Körperteiles entgegensetzen. Am Knochen zu operieren hat man selten nötig. Nach vollendeter Redression legt man dann wieder Schienenhülsenapparate an, welche die Bewegung der Gelenke gestatten. Die fehlende Muskelwirkung ersetzt man dabei durch das Anbringen künstlicher Muskeln in Form der elastischen Züge. So erreicht man im Verhältnis zu der Schwere der Erkrankung recht gute Erfolge, ja man kann sagen, daß diese bei rationeller und methodischer Anwendung aller uns zu Gebote stehenden Mittel um so größer sind, je ausgebreiteter die Lähmungen und Deformitäten waren.

Sind noch einige Muskeln, die zu einem Gelenk gehören, von der Paralyse verschont geblieben, so kommt uns heutzutage die operative Orthopädie zu Hilfe, um früher ungeahnte Erfolge zu erzielen.

Die Operationsmethode, welche hier in Frage kommt, ist die Sehnenplastik. Dieser Operation liegt die Idee zu Grunde, bei Vorhandensein einer Lähmung an einer Extremität den gelähmten Muskel mit einem funktionstüchtigen derart in Verbindung zu bringen, daß der funktionsfähige Muskel imstande ist, auch die Funktion des gelähmten Muskels mit zu übernehmen.

Im Jahre 1882 hat NICOLADONI in Innsbruck die erste derartige Operation gemacht, indem er bei einem paralytischen Pes calcaneus die Peronealmuskulatur an die Achillessehne annähte. Später haben sich der Methode dann namentlich DROBNIK, FRANKE, MILLEKEN, GOLDTHWAIT und VULPIUS angenommen, und ist die Technik zur Zeit schon recht vollkommen durchgebildet, während sich die Indikationen zur Ausführung der Operation mit der fortschreitenden Technik bedeutend erweitert haben. Ich möchte mir nun erlauben, Ihnen auf Grund meiner eigenen Erfahrungen einen Ueberblick über die Methode selbst und ihre Leistungsfähigkeit zu geben.

Sehen wir zunächst zu, in welcher Weise der kraftspendende Muskel mit dem gelähmten in Verbindung gebracht werden kann, so kommen hier wesentlich drei Methoden in Betracht:

1) kann man die Sehne eines noch vollkommen funktionstüchtigen Muskels in toto durchtrennen, um seinen centralen Stumpf der Sehne des gelähmten Muskels einzuverleiben und dadurch der letzteren neue Kraft zuzuführen; diese Methode wird nur ausnahmsweise verwertet und zwar dann, wenn der betreffende gesunde Muskel für seinen ursprünglichen Zweck entbehrlich ist. Denn nur so ist ja seine vollkommene Ausschaltung ohne Schädigung der Aktionsfähigkeit des betreffenden Gliedes gerechtfertigt. Als Beispiel möchte ich Ihnen anführen die Ueberpflanzung des gesunden Flexor carpi ulnaris auf den gelähmten Extensor digitor. communis.

2) Die zweite Möglichkeit der Sehnenüberpflanzung ist die, daß man die Sehne des gelähmten Muskels durchschneidet, daß man das centrale Ende derselben ganz außer acht läßt, das periphere Ende dagegen möglichst centralwärts an den kraftgebenden Muskel annäht. Denken wir uns zum Beispiel einen paralytischen Pes equinus, bei dem der Musculus tibialis anticus gelähmt, der Extens. digit. communis longus dagegen erhalten ist. Man durchtrennt dann in solchem Falle die Sehne des Tibialis anticus, bringt den Fuß in möglichst starke Dorsalflexion und näht nun das periphere Ende des Tibialis anticus möglichst centralwärts an die Sehne des Extens. digit. commun. longus an. Man erreicht damit einmal, daß das Fußgelenk durch die vorhandene Spannung mechanisch in dorsal flektirter Lage bleibt, dann aber, daß nach eingetretener Verwachsung der Sehnen jede Kontraktion des Extens. digitor. den peripheren Tibialisteil mit sich emporzieht und so einen der Tibialis-Kontraktion ähnlichen Effekt hervorbringt.

3) Die dritte Modifikation der Sehnentransplantation gestaltet sich derart, daß man von der Sehne eines vollkommen erhaltenen Muskels einen Teil, etwa die Hälfte, abzweigt und diesen abgezweigten Teil dann in der notwendigen Korrektionsstellung des Gelenkes mit der Sehne des gelähmten Muskels fest vernäht. Am häufigsten wird in dieser Weise ein Teil der Achillessehne verwertet, um die Kraft der Wadenmuskulatur für die Thätigkeit der gelähmten Mm. peronei, des gelähmten Tibialis anticus oder der gelähmten Zehenstrecker in Anspruch zu nehmen.

Vulpius hatte vorgeschlagen, die Operation, bei der die Sehne eines gelähmten Muskels oder ein Teil derselben an die Sehne eines funktionskräftigen Muskels angenäht wird, eine aufsteigende Ueberpflanzung zu nennen, die Operation dagegen, bei der die funktionsfähige Sehne oder ein Teil derselben auf die gelähmte Sehne transplantiert wird, eine absteigende Ueberpflanzung zu nennen. Wir möchten empfehlen, die erste Form eine passive Transplantation zu nennen, weil dabei eine nicht thätige, passive Sehne an eine kraftgebende angenäht wird, die zweite Form jedoch als aktive Transplantation zu bezeichnen, weil hier die Sehne eines aktiven Muskels auf einen gelähmten Muskel übertragen wird. Die Kombination beider Methoden, die Vulpius als beiderseitige Ueberpflanzung unterscheidet, würden wir mit aktiv-passiver Transplantation bezeichnen.

Hand in Hand mit der geschilderten aktiven, passiven oder aktivpassiven Sehnentransplantation übt man nun zur Erreichung brauchbarer Resultate noch Operationen an den Sehnen, die man als Sehnenverkürzung und Sehnenverlängerung bezeichnet, und wir müssen nach unseren Erfahrungen sagen, daß man gerade durch die Kombination der genannten Methoden die besten Erfolge zu erzielen vermag. Die Methode der Sehnenverkürzung kann ich Ihnen am besten an einem konkreten Fall schildern. Nehmen wir einen paralytischen Pes valgus an, so haben wir bei dieser Deformität eine passive Verlängerung des Musculus tibialis anticus. Durchschneiden wir nun in einem solchen Falle die Sehne des Tibialis anticus, stellen den Fuß in Dorsalflexion und Supination, schieben die Sehnenenden des Tibialis ant. gegeneinander und vernähen sie unter möglichster Anspannung der beiden durchschnittenen Enden, so erreichen wir eine beträchtliche Verkürzung des Tib. anticus und geben ihm so die Möglichkeit, seine Funktion, die er wegen seiner passiven Verlängerung nicht ausüben konnte, wieder aufzunehmen. Die Sehnenverlängerung macht man nach dem Vorgang von Bayer in der Weise, daß man die Sehne in Form eines Z spaltet, die beiden Enden der Länge nach verschiebt und die Querschnitte vernäht.

Die Technik der Transplantation gestaltet sich im ganzen recht einfach. Man legt sich die betreffenden Sehnen bloß, nachdem man eine

eventuell bestehende Kontraktur vorher durch redressierende Manipulationen möglichst überkorrigiert hatte.

Liegen nun die zwei Sehnen, die man verbinden will, nebeneinander, so ist die Aneinandernähung sehr einfach zu bewerkstelligen. Je nach dem Fall näht man die Sehnen entweder einfach aneinander, oder man schiebt das eine Sehnenende durch eine Kulisse der anderen Sehne, durchflicht sie so gewissermaßen und fixiert sie dann. Zur Naht verwende ich ausschließlich durch einfaches Kochen sterilisierte dünne Seide.

Liegen die beiden Sehnen entfernt voneinander, so muß man, um die Sehnen vereinigen zu können, der zu überpflanzenden Sehne oder dem betreffenden Teile derselben erst einen Weg zur anderen Sehne hin bahnen, indem man mittels einer Pincette oder eines Elevatoriums die Weichteile, am besten subfascial unterminirt. Um dann den zu überpflanzenden Teil seinem neuen Insertionspunkt entgegenzuführen, schiebt man eine Pincette unter die Weichteilbrücke und zieht mittels derselben den Sehnenzipfel durch. Es empfiehlt sich auch wohl, den Sehnenzipfel zunächst mit einem stärkeren Seidenfaden zu umschlingen und ihn an diesem Faden an seine richtige Stelle zu ziehen.

Ehe man nun an die Operation selbst herangeht, muß man sich einen genauen Operationsplan machen. Dieser Operationsplan hängt von einer gründlichen Untersuchung des Patienten ab. Da es sich meist um gelähmte Muskeln handelt, muß man zunächst die noch funktionstüchtigen, dann die geschwächten, atrophischen und die völlig gelähmten Muskeln herausfinden. Wir haben zwei Methoden, die uns hier zum Ziele zu führen vermögen. Einmal können wir bei verständigen Patienten das Verhalten der Muskeln durch aktive Kontraktionen derselben von seiten der Patienten bestimmeu. Zweitens können wir uns den notwendigen Ueberblick mit Hilfe der elektrischen Untersuchung verschaffen. Da wir es nun sehr häufig mit noch kleinen, widerstrebenden Patienten zu thun haben, ist ein sehr geduldiges und immer wiederholtes Beobachten der in Betracht kommenden Muskelgruppen und Gelenkbewegungen ein Haupterfordernis. Leicht ist es in der Regel, die ganz funktionskräftigen Muskeln herauszufinden. Schwieriger ist die Differenzierung einer völligen oder nur teilweisen Lähmung. Hier die richtige Entscheidung zu treffen, ist aber sehr wichtig, da es sich durch die Praxis gezeigt hat, daß nur geschwächte, atrophische Muskeln sich funktionell ganz bedeutend bessern oder sich sogar vollkommen erholen, wenn sie im Anschluß an die durch die Sehnenoperation veränderten, mehr normalen Gelenkstellungen ihrer vorherigen starken passiven Dehnung und Zerrung enthoben werden. Sie werden dann eventuell sehr willkommene Mithelfer für die gewünschte normale Gelenkhaltung und Beweglichkeit.

Ist man trotz genauester Untersuchung nicht in der Lage, zu entscheiden, ob der betreffende Muskel ganz oder nur teilweise gelähmt ist, so kann man Klarheit bei der Operation selbst gewinnen, indem man nicht nur die Sehne, sondern den Muskelbauch selbst durch eine längere Incision bloßlegt. Die Farbe des Muskels giebt uns dann den gewünschten Aufschluß. Der kräftige, funktionstüchtige Muskel ist dunkelrot, der gelähmte infolge seiner fettigen Degeneration gelblich-weiß, der paretische Muskel in der Regel mehr oder weniger rosarot gefärbt.

Ist die Sehnentransplantation ausgeführt, so wird das betreffende Glied in überkorrigierter Stellung mit einem Gipsverband fixiert. Die Hautnähte entferne ich nach 3—5 Tagen, indem aus dem Gipsverband ein Fenster herausgeschnitten wird. Der fixierende Verband bleibt ruhig 4—8 Wochen lang liegen, dann wird er entfernt und nun die Nachbehandlung mittels Massage, Gymnastik und Elektricität noch einige Wochen hindurch geübt. Wie bei allen orthopädischen Operationen hängt der Erfolg auch hier wesentlich von der zweckmäßigen Nachbehandlung ab.

Es ist nun sehr interessant, daß gelegentlich schon nach Abnahme des ersten Verbandes, also nach wenigen Wochen, der Erfolg der Transplantation sichtbar ist, so daß zum Beispiel nach Ueberpflanzung eines Teiles der Achillessehne auf die gelähmten Peronei der Patient imstande ist, mittels der Wadenmuskulatur die gewünschte Pronationsbewegung des Fußes, die vor der Operation ganz unmöglich war, auszuführen. In anderen Fällen stellt sich die durch die Transplantation erstrebte Bewegung erst nach und nach ein. Es muß sich der Kraftspender gewissermaßen erst an die neue Bewegung gewöhnen. Wieder in anderen Fällen muß man zufrieden sein, wenn man nur die abnorme Gelenkstellung beseitigt und eine dauernde Korrektion der Deformität erreicht hat.

Die Frage, in welcher Weise der kraftspendende Muskel zu seiner neuen Thätigkeit angeregt wird, ist physiologisch sehr interessant, aber noch nicht definitiv entschieden und auch wohl in den verschiedenen Fällen verschieden zu beantworten. Es muß wohl durch die Transplantation gewissermaßen ein neues Muskelindividuum entstehen, welches durch Anpassung der Gehirnrinde allmählich eine gewisse Selbständigkeit der Innervation und Funktion erlangt. Die Anpassung der Koordinationscentren an die veränderte Wirkungsweise der Muskeln erfolgt jedenfalls durch immer wiederholte centripetale sensible Erregungen aus dem Gebiete der verlagerten Muskeln. Zweifellos ist es hochinteressant, daß man zur Kraftübertragung nicht nur solche Muskeln benutzen kann, die vermöge ihrer Funktion den gelähmten Muskeln nahestehen, daß man vielmehr ganz entgegengesetzt wirkende Muskeln zur Kraftübertragung in Anspruch nehmen kann, ohne dadurch ein schlechteres funktionelles Resultat zu erzielen.

A. Untere Extremität.

Indikation	Gewollter Effekt	Operationsmethode: Verkürzung oder Verlängerung	Operationsmethode: Transplantation
1. Paralytischer Spitzfuß	Akt. Dorsalflexion im Fußgelenk resp., wenn diese nicht erreichbar, Fixation d. Fußes im rechten Winkel	Verkürzung d. Tib. antic. oder Verkürzung d. Extens. digitor. commun. longus, ev. Verkürzung d. Extensor halluc. long., ev. Verlängrg. der Achillessehne	Passive Transplantation d. gelähmten Tibial. ant. auf den gesunden Extensor digitor. communis longus od. aktive Transplantation eines Teiles der Achillessehne auf den Tibialis antic.
2. Paralytischer Klumpfuß	Akt. Dorsalflexion, Abduktion u. Pronation des Fußes, event. Fixation des Fußes in rechtwinkeliger Mittelstellung	Verkürzung des Tibialis anticus, ev. Verlängerung der Achillessehne	1. Aktive Transplantation eines Teiles der Achillessehne auf a) den gelähmten M. peroneus longus oder b) den gelähmten M. extensor digitor. communis longus, oder c) den gelähmten M. extensor digitor. communis brevis 2. Aktive Transplantation des M. extensor hallucis a) auf die M. peronei od. b) auf den Extens. digit. commun. longus.
3. Paralytischer Plattfuß	Akt. Dorsalflexion, Adduktion und Supination des Fußes, event. Fixation des Fußes in rechtwinkeliger Mittelstellung	Verkürzung des Tibialis anticus, ev. Verlängerung der Achillessehne	Akt. Transplantation eines Teiles d. Achillessehne auf den M. tibialis posticus od. den M. tibialis anticus, od. aktive Transplantation d. Sehne d. M. peron. long. auf den M. tibialis antic. od. M. tib. posticus. Aktive Transplantation d. M. ext. hall. longus auf den gelähmten Tibial. anticus
4. Paralytischer Hackenfuß	Akt. Plantarflexion des Fußes resp. Fixation d. Fußes in Mittelstellung	Event. Verkürzung der Achillessehne	Akt. Transplantation eines der beiden M. peronei auf die Wadenmuskulatur od. des Flexor digitor. commun. longus auf die Wadenmuskulatur
5. Lähmung des M. quadriceps femor.	Aktive Extension im Kniegelenk	—	Aktive Transplantation d. M. sartorius auf den M. quadriceps femoris

B. Obere Extremität.

6. Totale Lähmung des Nervus radialis am Vorderarm	Tendinöse Fixation des Handgelenkes in mittlerer Streckstellung und aktive Streckg. d. Grundphalangen d. Finger	Verkürzung des Extensor carpi radialis longus (ev. auch d. Extensor carpi ulnaris), ev. Verkürzung des Extens. poll. longus	Aktive Transplantation d. M. flexor. carpi ulnaris auf d. Extens. digit. communis (Durchziehung d. ersteren Sehne unter dem M. extensor carpi ulnaris). Aktive Transplantation des Flexor carpi radialis auf den Extens. pollic. longus

Indikation	Gewollter Effekt	Operationsmethode	
		Verkürzung oder Verlängerung	Transplantation
7. Partielle Radialislähmung am Vorderarm	Wie bei No. 6	Verkürzung des Extensor carpi radialis longus und ev. des Extensor carpi ulnaris	Aktive Transplantation d. Extens. carpi radial. long. auf den Extensor digitor. u. aktive Transplantation des halben Extens. carpi radialis brevis auf den Extens. pollic. longus
8. Lähmung des M. triceps brachii	Aktive Streckung im Ellenbogengelenk	—	Passive Transplantation d. centralen Tricepssehne auf den M. deltoideus od. akt. Transplantat. eines Teiles des M. deltoides auf den M. triceps

Wir werden später sehen, daß die Sehnenplastiken jetzt schon ein weites Indikationsgebiet erworben haben. Hier will ich nur kurz ein Schema gegeben haben, in welcher Weise man etwa bei den verschiedenen poliomyelitischen Deformitäten vorzugehen vermag.

Welche Vorteile eine wohlgelungene Sehnentransplantation zur Folge haben kann, ergiebt sich daraus, daß z. B. am Fuß alle portativen Apparate in Wegfall kommen können oder nur ganz leichte und einfache in Anwendung zu kommen brauchen, wie wir sie — speziell für den Fuß — später beschreiben werden.

Es bleiben nun eine Reihe von Fällen übrig, in welchen man mit der geschilderten Therapie nicht alles Wünschenswerte zu leisten imstande ist. Das sind die Fälle, in welchen die Poliomyelitis zu Schlottergelenken oder zu völliger Lähmung aller Muskeln der Extremität geführt hat, so daß diese zur Funktion ganz unbrauchbar ist. Man kann nun allerdings auch noch in diesen verzweifelten Fällen, wenigstens an der unteren Extremität, durch geeignete Apparate die Patienten auf die Beine bringen und ihnen mit Hülfe von Stützvorrichtungen auch eine Fortbewegung ermöglichen. Allein die Patienten sind dann zeitlebens auf Apparate angewiesen, die doch immerhin kostspielig sind, häufig repariert werden müssen, oft auch Decubitus erzeugen und so mancherlei Unannehmlichkeiten mit sich bringen. Wenn es nun in solchen Fällen gelingen sollte, die Beine durch künstliche Versteifung der Gelenke gewissermaßen in lebendige Stelzen zu verwandeln, so müßte das ein großer Gewinn für die betreffenden Patienten sein, da sie dann völlig unabhängig von Apparaten sein oder doch wenigstens mit ganz einfachen auskommen würden.

In der That sind solche künstliche Ankylosierungen paralytischer Gelenke möglich, und zwar bezeichnet man die zu diesem Zweck ausgeführten Operationen nach dem Vorschlag ihres Urhebers Albert (1877) als Arthrodesen.

Die Arthrodesen können nicht nur an der unteren Extremität, sondern auch an der oberen Extremität indiziert sein. Eine obere Extremität, bei welcher die Schultermuskeln völlig gelähmt sind, ist, selbst wenn die Vorderarmmuskulatur noch funktionsfähig wäre, für den Patienten ein völlig nutzloses Anhängsel. Mit den funktionierenden Mm. pectoralis major und latissimus dorsi können nur Schleuderbewegungen gemacht werden. Fixiert man aber in einem solchen Falle den Oberarm durch Arthrodese an das Schulterblatt, so kann mit der Scapula der Arm gehoben, mit dem Pectoralis major und Latissimus dorsi eine zweckmäßige Ad- und Abduktion gemacht werden (J. Wolff, Heineke, Karewski).

Wann soll nun die Arthrodese vorgenommen werden? Es ist das eine wohlberechtigte Frage, da man doch ein an sich im großen und ganzen gesundes Gelenk, das eigentlich nur durch die Unthätigkeit der Muskulatur funktionsunfähig ist, durch die Operation zerstört, um dadurch zu einem schon bestehenden pathologischen Zustand einen neuen zuzugesellen. Karewski hat diese Frage richtig beantwortet. Nach den Erfahrungen der Chirurgen und der Nervenärzte bleibt ein gelähmter Muskel, der bei beständiger zweckmäßiger Behandlung in einem Zeitraum von 6—9 Monaten seine Funktion nicht wieder erhalten hat, dauernd gelähmt. Mit dieser Thatsache ergiebt sich aber die Antwort auf unsere Frage von selbst. Die Arthrodese ist nur dann auszuführen, wenn man alle Hülfsmittel der Behandlung in der von uns geforderten rationellen Weise, während mindestens eines halben Jahres versucht, aber keinen Erfolg erzielt hat.

Die Arthrodese erstrebt in jedem Falle eine knöcherne Verwachsung der Gelenkenden. Die knöcherne Ankylose wird allerdings nicht immer erreicht. Dann muß man sich mit einer fibrösen Verwachsung begnügen. Ist diese straff, so daß sie dem Gelenk den nötigen Halt gewährt, so ist der Zweck der Operation auch erreicht; ist sie dagegen schlaff oder wieder schlotterig, so ist die Operation mißglückt.

Die gewünschte knöcherne Ankylose läßt sich nur durch eine blutige Eröffnung der Gelenke, Auffrischung der Gelenkenden und direkte Vereinigung derselben erreichen. Versuche, die Gelenke durch lange dauernde Fixation in festen Verbänden zur Verödung zu bringen, gaben infolge der mangelhaften vitalen Energie der gelähmten Glieder keine genügende Festigkeit, ebensowenig Versuche, diese letztere durch Eintreiben von Nägeln und nachfolgende Fixation der Gelenke in Gipsverbänden zu erzielen (Petersen). Die von Dollinger angegebene Methode, den Kopf des Oberschenkels durch eine Schraube, welche die Pfanne durchbohrt, und durch eine Schraubenmutter, welche an der inneren Beckenwand festgeschraubt wird, zu fixieren, dürfte wohl kaum Nachahmung finden.

Die einzelnen Akte der Arthrodese sind eigentlich die der Resektion der Gelenke. Die letzteren werden durch Längs- oder Querschnitte eröffnet. Dann werden die Gelenkenden möglichst oberflächlich angefrischt. Die Anfrischung soll aber keine ganz ebene sein. Man macht vielmehr entweder eine bogenförmige Resektion nach HELFERICH, oder man fügt nach der Empfehlung DOLLINGER's, um ja recht sicher eine knöcherne Verwachsung zu erzielen, dem ersten Sägeschnitt am besten noch einige senkrecht auf demselben aufstehende Kreuzschnitte hinzu. Selbstverständlich werden die Epiphysenknorpel stets geschont. Man sucht einen Zustand, möglichst ähnlich einem subkutanen Knochenbruch herbeizuführen. Deshalb erstrebt man auch ein tüchtiges Blutextravasat und sucht außerdem noch die sich berührenden Knochenenden möglichst genau an einander zu fixieren. Dies geschieht durch Naht mit Silberdraht oder durch Einschlagen langer, vernickelter Nägel (HAHN) oder durch Einschlagen von Elfenbeinstiften (KAREWSKI). Nagelt man, so darf man bei den weichen Knochen der gelähmten Glieder mit den Nägeln nicht sparsam sein; jedenfalls müssen dieselben auch den zweiten Knochen vollständig durchdringen. Die Synovialis der Gelenke läßt man bei der Operation ganz unberührt. Sie zu exstirpieren, wie dies ZINSMEISTER vorschlug, ist unnötig.

Die Nachbehandlung ist eine einfache. Die Wundheilung erstrebt man nach exaktester Ausführung der Operation unter dem SCHEDE'schen Blutschorf.

Den Silberdraht und die Elfenbeinnägel kann man einheilen lassen. Die vernickelten Nägel werden nach etwa 3 Wochen extrahiert, wenn sie sich gelockert haben. Dann werden wieder Kontentivverbände angelegt, bis die erstrebte Ankylose eingetreten ist. Um die an und für sich schon so weichen Knochen durch zu lange Unthätigkeit nicht noch mehr atrophieren zu lassen, lasse ich die fest geschienten Glieder möglichst früh gebrauchen.

Die Arthrodese ist, in der beschriebenen Weise ausgeführt, eine ungefährliche Operation. Dieselbe ist jetzt von verschiedenen Operateuren schon sehr oft gemacht worden, ohne daß ein Unglücksfall berichtet worden wäre. Man kann die Arthrodese daher ohne Bedenken an mehreren Gelenken desselben Individuums in einer Sitzung vornehmen. So habe ich an einem total an den unteren Extremitäten gelähmten Kinde ohne jeden störenden Zwischenfall und mit Erfolg in einer Sitzung beide Kniegelenke und das eine Fußgelenk verödet. Durch eine solche einzeitige Operation wird jedenfalls das Krankenlager ganz bedeutend abgekürzt, und das ist schon ein großer Gewinn.

Als eine sehr zweckmäßige Unterstützung der Arthrose am Fußgelenk hat VULPIUS die Sehnenverkürzung der Muskeln an der Streckseite des Unterschenkels angegeben. Ich habe diese Operation

auch gemacht und dadurch eine sehr gute Fixation des sonst völlig schlaffen Fußgelenkes erreicht.

Ich will hier nicht unterlassen, darauf hinzuweisen, daß es uns des öfteren auch wohl gelingt, eine künstliche Vermehrung der Knochenbildung für das Zusammenheilen der angefrischten Knochenflächen durch Blutstauung oder Reize, die auf den Knochen wirken (Einschlagen von Nägeln), zu erzielen.

Nach diesen allgemeinen Betrachtungen wollen wir nun dazu übergehen, die Folgezustände der spinalen Kinderlähmung im einzelnen näher zu betrachten.

Torticollis paralytica.

Der Schiefhals infolge von Lähmung des Musc. sternocleidomastoideus, die Torticollis paralytica, entsteht durch Lähmung des Nervus accessorius, und diese kann die Folge einer spinalen Kinderlähmung sein. Die Affektion ist im ganzen sehr selten, ich habe sie nur zweimal gesehen. Dieser paralytische Schiefhals ist dadurch charakterisiert, daß der Kopf eine leicht schiefe Stellung einnimmt, bedingt durch das Uebergewicht des gesunden Muskels der anderen Seite. Das Kinn ist etwas nach der kranken Seite gedreht und etwas gehoben. Der Kopf kann willkürlich nicht leicht nach der entgegengesetzten Seite gedreht, passiv aber leicht dorthin gedreht werden. Ganz ist die Drehungsfähigkeit des Kopfes aber nicht aufgehoben, indem dieselbe auch durch andere Muskeln ermöglicht sein kann.

Charakteristisch ist das Ausbleiben des auffallenden Muskelvorsprunges, wenn man die durch den Sternocleidomastoideus besorgten Bewegungen bei einigem Widerstand ausführen läßt, indem man z. B. das Kinn mit der Hand unterstützt und den Kranken auffordert, dasselbe stark nach abwärts oder seitwärts zu drücken. Es tritt dann nur der Muskelbauch der gesunden Seite hervor. Bei längerem Bestehen der Lähmung kann sich eine völlige Kontraktur des gesunden Muskels und damit dauernder Schiefstand des Kopfes ausbilden.

Auf die Veränderungen, die beim Caput obstipum an der Scheitelbasis, die ihre Symmetrie einbüßen kann, und die der Wirbelsäule, welche skoliotische Verkrümmung annimmt, will ich nicht näher eingehen.

Um die Diagnose einer paralytischen Kontraktur zu sichern, riet Boyer, den Patienten zu narkotisieren. In der Narkose sollte sich die Kontraktion des Antagonisten lösen, so daß der Kopf von selbst in seine Lage zurückfalle. Das stimmt aber nur für ganz frische Fälle. In älteren Fällen, wenn sich der Antagonist schon nutritiv verkürzt hat, ist es auch in Narkose unmöglich, durch Zug oder Druck die Deformität zu beseitigen. Selbstverständlich kann für die Diagnose der

paralytischen Kontraktur das Vorhandensein weiterer Lähmungen wichtig sein, ebenso wie sich durch Erhebung der Anamnese Anhaltspunkte gewinnen lassen.

Therapeutisch ist vor allen Dingen die elektrische Behandlung angezeigt, die ganz nach den früher geschilderten Grundsätzen zu leiten ist. In veralteten Fällen ist die weitere Behandlung die gleiche wie beim gewöhnlichen muskulären Schiefhals.

Die 2 Fälle, die ich beobachtet und behandelt habe, betrafen ein 6-jähriges Mädchen und ein 16-jähriges Fräulein. Im ersten Falle war der linke, im letzten Falle der rechte M. sternocleidomastoideus befallen. In beiden Fällen handelte es sich um veraltete Fälle. Neben der Lähmung des Sternocleidomastoideus bestanden beide Male noch typische Lähmungen an den unteren Extremitäten, so daß die Diagnose absolut klar war. Ich machte in beiden Fällen die subkutane Tenotomie des stark kontrahierten Muskels, legte dann Pappkravatten um den Hals und übte dann noch mehrere Wochen hindurch Massage, Gymnastik und Elektricität. Der Erfolg war beide Male ein befriedigender, indem die Patienten ihren Kopf wieder gerade tragen lernten.

Paralytische Wirbelsäulenverkrümmungen.

Von Wirbelsäulenverkrümmungen, die als Folge einer Poliomyelitis anterior beobachtet werden, sei zunächst die Lordose genannt. Diese paralytische Deformität entsteht sowohl bei Lähmung der Bauchmuskeln, als ganz besonders bei Lähmung der langen Rückenstrecker. Sind die Bauchmuskeln gelähmt, so kommen die Patienten bei der aufrechten Körperhaltung in Gefahr, hintenüber zu fallen, da jetzt die langen Rückenstrecker ihre Antagonisten an der vorderen Körperfläche eingebüßt haben. Die Patienten helfen sich dann instinktiv dadurch, daß sie durch die Thätigkeit ihrer beiden Musc. ileopsoas die Lendenwirbelsäule stark nach vorn ziehen und den Oberkörper zurückbeugen. So entstehen die Lordosen stärksten Grades. Sind hinwiederum die langen Rückenstrecker gelähmt, so suchen die Patienten, um nicht vornüber zu fallen, das Gleichgewicht ihres Körpers dadurch herzustellen, daß sie den Oberkörper stark zurücklegen. Derselbe balanciert dann zwischen der Wirkung der Bauchmuskeln und seiner eigenen Schwere. Das Resultat ist aber wieder eine starke Lordose der Lendenwirbelsäule, denn in dieser wird natürlich, als in dem beweglichsten Teile der ganzen Säule, die Rückwärtsbiegung geschehen.

Charakteristisch für die paralytischen Lordosen ist es, daß die Vorwölbung der Wirbelsäule sofort verschwindet, wenn man die Patienten horizontal hinlegt. Die Wirbelsäule schmiegt sich dann der Unterlage platt an. Diese Lordosen fixieren sich sehr selten.

Weiterhin beobachtet man lordotische Ausbiegungen der Wirbelsäule jedesmal bei stärkeren Flexionskontrakturen des Hüftgelenkes;

hier sind sie die Folge der vermehrten Beckenneigung. Wir werden diese Fälle gelegentlich der Besprechung der paralytischen Hüftgelenkkontrakturen näher kennen lernen.

Die eigentlichen Lendenlordosen bei Lähmung der Bauch- oder Rückenmuskeln habe ich im ganzen 8 mal beobachtet und habe in allen diesen Fällen eine ausgezeichnete Stütze für die Wirbelsäule durch gutsitzende Stoffkorsette oder durch abnehmbare Holzkorsette erreicht. Ich würde also die Korsettbehandlung für ähnliche Fälle bestens empfehlen. Für Patienten der besseren Stände eignen sich unbedingt am besten die Stoffkorsette, da sie für die Patienten ungleich bequemer sind als abnehmbare feste Korsette. Das Korsett, wie ich es machen lasse, ist dasselbe, wie ich es für die Behandlung Tabeskranker später beschreiben werde.

Häufiger als die Lordose bildet sich nach spinaler Kinderlähmung die paralytische Skoliose aus, wenn eine Seite des Rückens vorzüglich gelähmt ist. Die gesunden Muskeln werden dann meist die Wirbelsäule gegen ihre Seite hin ausbiegen, so daß dann eine Verkrümmung der Wirbelsäule entsteht. Eine solche kann sich aber auch aus rein statischen Gründen ausbilden. Wenn nämlich bei paretischer Rückenmuskulatur der Rumpf aufrecht getragen werden soll, so sucht der Patient instinktiv die Haltung der Wirbelsäule, welche ihm durch Inanspruchnahme seiner Knochenhemmungen den größten Halt gewährt, und damit können sich dann je nach dem Grade der Lähmungen verschiedenartig gestaltete Verkrümmungen ausbilden.

Die paralytischen Skoliosen sind erst neuerdings wieder richtig gewürdigt worden. Einschlägige Arbeiten lieferten Mousarrat, Hallion, Messerer, Kirmisson, Sainton und Mirallié. Nach den bezüglichen Mitteilungen ergiebt sich, daß die Konvexität der paralytischen Skoliosen in der größten Mehrzahl der Fälle (14 mal unter 17 Fällen) nach der gesunden Seite gerichtet war, nur 3 mal fand sich die Konvexität der Skoliosen auf der gelähmten Seite.

Charakteristisch für die paralytischen Skoliosen ist es, daß sie sich erst sehr spät oder gar nicht fixieren, daß es nur selten zu hochgradiger Rippenbuckelbildung kommt, und daß die Achsendrehung der Wirbel sehr in den Hintergrund tritt. Zweitens findet man auch einen Unterschied der elektrischen Erregbarkeit der Muskeln der kranken Seite zu Gunsten der gesunden.

Nicht selten findet man ferner eine Entwickelungshemmung des Thorax auf der gelähmten Seite und infolgedessen eine hochgradige Asymmetrie des Thorax. Messerer beobachtete 8 hierher gehörige Fälle, von denen 7 die skoliotische Verkrümmung nach der der gelähmten Seite entgegengesetzten Richtung aufwiesen, und nur bei einem Falle war Lähmung und Skoliose gleichseitig.

Ich habe unter meinem Material eine große Anzahl von Skoliosen

im Gefolge der spinalen Kinderlähmung beobachtet. Wir müssen aber hier die Fälle unterscheiden, in denen die Skoliose sozusagen nur sekundär in Betracht kommt, das sind alle die Fälle, in denen die Skoliose eine statische ist, als Folgeerscheinung der Verkürzung eines Beines oder einer Flexionskontraktur am Hüft- oder Kniegelenk, und die Fälle, in denen es sich um eine wirkliche paralytische Skoliose handelt, d. h. um Fälle, in denen die Skoliose eine Folge der Lähmung der Rückenmuskulatur ist. Solche Fälle habe ich unter meinem Material 6. In 5 derselben war, wie das nach dem oben Gesagten die Regel ist, die Konvexität der Skoliose nach der gesunden Seite gerichtet; 1 mal dagegen sah ich sie nach der gelähmten Seite. Da dieser Fall auch insofern interessant ist, als sich die Skoliose fest fixiert hat, lasse ich ihn hier ausführlicher folgen.

G. B., 15 J. alt, leidet seit 8 Jahren an den Folgen einer spinalen Kinderlähmung. Er war als Kind bis dahin immer gesund und kräftig. Als er 5 Jahre alt war, überkam ihn die Krankheit, während er im lebhaften Spiel begriffen war. Nach dreitägigem heftigem Fieber war die ganze rechte Seite gelähmt. Er wurde gleich mit Bädern, Elektricität und Massage behandelt und nach einiger Zeit konnte er wieder gehen, aber der r. Fuß schleppte und die ganze r. Seite blieb schwach. Die Skoliose hat sich erst vor 3 Jahren ausgebildet.

Status: Gesund aussehender Knabe, dessen ganze rechte Seite dünner ist als die linke. Die r. Glutäalfalte verläuft etwas höher als die l. Die Brustwirbelsäule ist stark nach der r. Seite ausgebogen, und zwar überschreitet sie ein vom letzten Halswirbel gefälltes Lot um 4 cm an der Stelle der größten Ausbiegung (Fig. 8). Eine umgekehrte Ausbiegung weist die Lendenwirbelsäule auf. Der Oberkörper erscheint ganz über die r. Beckenhälfte verlagert, so daß der frei herabhängende r. Arm etwa 3 Finger breit neben dem r. Oberschenkel sich befindet. Die linke hintere Thoraxhälfte ist dementsprechend eingesunken, während die r. hinteren Rippen sich stark nach rechts und hinten verbogen haben. Die Schulterblätter und desgleichen die Schultern befinden sich in gleicher Höhe. Während aber das l. Schulterblatt dem Thorax mehr flach anliegt, springt auf der r. Seite der untere Schulterblattwinkel spitz nach hinten hervor. Auf der linke Seite springt, von hinten gesehen, die Crista ossis ilei stark hervor, während sie auf der rechten Seite infolge des überhängenden Rippenbuckels nicht zu sehen ist. Von vorn gesehen, weist der Thorax — abgesehen von seinem Ueberhängen nach der r. Seite — sehr geringe

Fig. 8.

Veränderungen auf. Oberschenkelumfang — 20 cm oberhalb des oberen Patellarrandes gemessen — rechts $37^1/_2$, links $41^3/_4$ cm. Wadenumfang r. $29^1/_4$, l. $30^1/_2$. Rohe Kraft an der Hand l. und r. gleich, dito an den Beinen. Beinlängen gleich. Manuell ist die Skoliose nicht auszugleichen. Sensibilität überall gut erhalten. Die Erregbarkeit der Rückenmuskulatur ist auf der r. Seite geringer wie links.

Pat. ist zur Zeit 2 Monate in meiner Behandlung und ich kann feststellen, daß schon eine wesentliche Besserung des Leidens eingetreten ist.

Ich erkläre mir die Ausbildung des rechtsseitigen Buckels bei rechtsseitiger Lähmung auf die Art, daß sich Patient immer mehr so auf die kranke Seite herübergelegt hatte, daß er eine knöcherne Unterstützung und festen Halt an den Rändern der Wirbel finden konnte. Der Körper war hier also imstande, den Zug der gesunden Muskeln zu überwinden.

Bei der Behandlung der paralytischen Skoliose wird man, wenn irgend angängig, so bald als möglich durch Massage und Anlegen eines Stützkorsettes eine größere Ausbildung der Skoliose zu verhüten suchen. Ist die Rückgratverkrümmung aber nicht mehr so leicht zu redressieren, daß die Wirbelsäule in einem Korsett gerade gerichtet werden kann, so wird man, wie bei jeder anderen Skoliose, damit beginnen, die Wirbelsäule zu mobilisieren, die Muskeln durch Massage zu stärken, um nach erfolgreicher Redression das Stützkorsett anzulegen, wie wir auch jede andere Skoliose behandeln.

Paralytische Deformitäten an der oberen Extremität.

Gehen wir nun zur Schulter über, so kommt hier das paralytische Schlottergelenk in Betracht. Die Schultermuskeln, vor allem der Deltoideus und die Auswärtsroller, sind bekanntlich gleichzeitig die Spanner der Schultergelenkskapsel. Aehnlich wie der Limbus cartilagineus am Hüftgelenk sorgen sie für die Aequilibrierung des Armes am Schultergelenk. Werden nun diese Muskeln durch eine Poliomyelitis ant. funktionsuntüchtig, so verliert die Kapsel ihre Spannung, der Arm aber sinkt seiner Schwere und dem Zuge der Innenrotatoren folgend soweit herab, als es die schlaffe Kapsel erlaubt. Das Gewicht des Armes zieht nun beständig an der atonischen Kapsel und vermag diese dadurch in bedeutendem Maße zu dehnen. Damit ist aber die Funktion des Gelenkes vernichtet; es ist ein Schlottergelenk entstanden. Es kann eine solche Schulterlähmung ohne alle Beteiligung der Extremitäten für sich allein bestehen.

Bei der Schulterlähmung ist die normale Wölbung verloren gegangen, das Acromion springt scharf hervor, unter dem Acromion befindet sich eine tiefe Delle, welche in einem sanft konvexen Bogen in die Kontur des Armes übergeht. Diese Delle ist durch das Herabsinken des Armes entstanden, indem der Luftdruck die Weichteile zwischen das Acromion und den Humeruskopf nach innen drängt. Der

Arm hängt schlaff am Leibe herab; er ist dabei meist zugleich nach einwärts gedreht, während die Hand in starker Pronationsstellung steht. Es kommt diese Einwärtsrotation des Armes mit Hyperpronation der Hand jedesmal zustande, sobald nach Ausschaltung der Auswärtsdreher die Bewegung des Oberarmes lediglich der Wirkung der Einwärtsroller, des Pectoralis major, des Latissimus dorsi und des Teres major anheimgegeben ist. Der ganze Arm baumelte nur noch so zu sagen an der schlaffen Kapsel. Man kann ihn nicht nur nach vorn, sondern auch nach hinten in den größten Exkursionen schwingen, ebenso leicht ihn aber auch soweit erheben, daß der Kopf die Gelenkpfanne berührt, oder ihn wieder soweit nach vorn oder hinten schieben, daß er subluxiert auf den Rändern der Pfanne steht. Sobald der Arm wieder sich selbst überlassen bleibt, sinkt er seiner Schwere nach herab, soweit es die Länge seiner Kapsel erlaubt. Es ist also eine exquisite Schlotterverbindung vorhanden.

Eine aktive Erhebung des Oberarmes ist nicht möglich, denn der Patient kann nur sein Schulterblatt bewegen, die Bewegung dieses letzteren hat aber infolge der Kapselerschlaffung keinen nennenswerten Einfluß auf die Bewegung des Armes. Der Patient kann höchstens mit Zuhilfenahme der Brust- und Rückenmuskeln Schleuderbewegungen mit dem Arme ausführen. Ebenso ist durch die Hyperpronation des Vorderarmes der Gebrauch der Hand sehr eingeschränkt.

So wie die Muskeln dem Auge schwach entwickelt erscheinen, so sind sie es auch in der That. Bei der Betastung derselben fühlt man unter der Haut statt des prallen Muskelpolsters nur eine weiche, schlaffe Masse. Die faradische Erregbarkeit der Muskeln ist meist fast ganz aufgehoben, während die kutane Sensibilität erhalten bleibt.

Die paralytische Schulterdeformität kann von selbst nicht heilen. Im Gegenteil verschlechtert sich der Zustand mit dem Wachstum der Kinder mehr und mehr. Der Abstand des Kopfes vom Acromion, der anfangs wohl nur 1 cm betragen hatte, nimmt mehr und mehr zu, so daß er schließlich 3 cm und mehr betragen, ja selbst so groß werden kann, daß man in die Rinne zwischen Kopf und Acromion 3—4 Finger hineinzulegen vermag.

Zu der Deformität, zu der Muskelatrophie und der Gebrauchsunfähigkeit fast der ganzen oberen Extremität gesellt sich dann im weiteren Verlauf stets noch ein Zurückbleiben der ganzen Entwickelung der befallenen Teile. Das Knochenwachstum bleibt in allen Dimensionen verringert, so daß nicht nur der Oberarm, sondern auch die Scapula und die Clavicula im späteren Leben bedeutend kürzer sind wie an der anderen Seite, und die Atrophie sich auch auf die ganze obere Rumpfhälfte erstreckt.

Ich habe das paralytische Schlottergelenk bisher 6 mal zur Behandlung bekommen und bin dabei folgendermaßen verfahren. Zu-

nächst suchte ich den gelähmten atrophischen Muskeln die Last des Armes abzunehmen, d. h. den letzteren so zu stützen, daß die Ursprungs- und Ansatzstellen der gelähmten Muskeln wieder einigermaßen in ihre richtige anatomische Lagerung zueinander gebracht werden. War dies erreicht, so wurde dann durch konsequente Anwendung methodischer Massage, elektrischer Behandlung, Hydrotherapie und Gymnastik die gelähmten und atrophischen Muskeln wieder zur Aktion zu bringen gesucht.

Für die Unterstützung des Armes, d. h. seine Fixation an dem Schulterblatt, sind mehrfache Vorrichtungen angegeben worden. So z. B. von SCHÜSSLER, der in Verbindung mit der Massage, Gymnastik und Elektricität nach $6^1/_2$-jähriger Behandlung in einem sehr schweren Falle von Lähmung der rechten Schulter erreichte, daß die Patientin schreibt, zeichnet, arbeitet, ja auch ziemlich fertig Klavier spielt.

Die SCHÜSSLER'sche Bandage besteht im wesentlichen aus einem Schulterring, an dessen innerer Fläche 3 Kissen angebracht sind, und dessen innerer Rand, wenn die Bandage flach vor uns liegt, um einen Halbmesser von 45 cm gekrümmt ist. Die Luftkissen können genügend aufgeblasen werden, so daß dem Gelenk die nötige Stütze gegeben werden kann, ohne daß Druckerscheinungen auf Nerven und Gefäße hervorgerufen werden. Die beiden inneren Luftkissen, welche vor und hinter der Schulter ihre Lage haben, gleichen zwei gleichschenkligen Dreiecken, die ihre Spitze nach der Achselhöhle kehren. Das größere, in der Achselhöhle liegende Luftkissen stellt eine abgestumpfte Pyramide dar mit stark abgerundeten Kanten und so schräger Achsenstellung, daß die obere Grundfläche zum Teil die untere Grundfläche und damit den inneren Rand der Bandage überragt.

Den gleichen Zweck wie die SCHÜSSLER'sche Bandage verfolgt eine von TIEMANN konstruierte Schulter-Oberarmkappe, aus Leder gefertigt.

Ich habe folgenden Hülsenapparat konstruiert, den ich für die Schlottergelenke der Schulter sehr empfehlen kann. Eine den Oberarm fest umschließende Lederhülse ist oberhalb des Ellenbogengelenkes so weit ausgeschnitten, daß die Beugebewegung des Unterarms gegen den Oberarm ohne Hindernis ausgeführt werden kann. Diese Lederhülse geht aber noch kappenförmig — an der Streckseite — über das Ellenbogengelenk hinweg noch eine kleine Strecke auf den Unterarm über, so daß derselbe in rechtwinkliger Beugung gegen den Oberarm festgehalten wird. Diese Stützkappe gestattet aber zugleich die Streckung des Unterarms, wobei natürlich das Ellenbogengelenk ein wenig aus der Kappe heraustreten wird, um bei der Beugung dann leicht wieder seine Stütze in der Kappe zu finden.

Das Ellenbogengelenk und mit ihm der Oberarm wird dadurch an das Schulterblatt fixiert — d. h. an die Gelenkfläche gedrückt — daß

die Oberarmhülse mit Schienen an eine Schulterkappe befestigt ist, die wiederum durch Gurte, die zur Achselhöhle der entgegengesetzten Seite verlaufen, gut fixiert ist. Scharniergelenke an den Schienen zwischen Oberarmhülse und Schulterkappe gestatten genügende Beweglichkeit des Armes. Um die Bewegungsfähigkeit bei gelähmten Muskeln zu steigern, bringt man Gummizüge an, welche in der gewollten Zugrichtung ihre Wirkung auszuüben imstande sind. Um den Musc. deltoides zu ersetzen, befestigt man vorn oben an der Hülse ein Gummiband, das über die Schulter hinweg schräg über den Rücken zum entgegengesetzten Hüftbein verläuft, wo es an einem Korsett befestigt wird. So ist es dem Patienten ermöglicht, seinen Arm wieder einigermaßen zu gebrauchen, zum Munde zu führen etc. (Fig. 9a u. 9b).

Fig. 9a.

Einen anderen einfacheren Apparat kann ich auch als recht praktisch empfehlen. Auch bei diesem haben wir eine Oberarmhülse und Schulterkappe. Die Hülse hat aber hier keine Ellenbogenkappe. An einer Schiene, die an der Außenseite der Hülse verläuft, sind in der Höhe des Gelenkes zwei Scharniere so angebracht, daß die Ab- und Adduktion, Flexion und Extension ausgeführt werden kann; der Arm wird so genügend fixiert und gestattet alle Bewegungen, wobei event. Gummizüge ausgeschaltete Muskeln ersetzen.

Ist die Brauchbarkeit des Armes auf orthopädischem Wege nicht zu erreichen, so vermögen wir dieselbe doch noch auf operativem Wege, nämlich durch die Arthrodese des Schultergelenkes, zu erzielen.

Hierbei kommt es hauptsächlich darauf an, den Kopf an die Cavitas glenoidalis und, wenn es geht, auch an das Acromion zu befestigen. Es geschieht dies am besten mittels Silberdrahtes. Stets soll man auch ein gutes Stück der Kapsel exstirpieren, so daß die Gelenkhöhle möglichst verkleinert wird.

Eine knöcherne Verwachsung der Gelenkenden wird man wohl durch die Arthrodese des Schultergelenkes kaum erzielen. Eine solche ist aber auch gar nicht nötig. Wenn es nur gelingt, den Kopf möglichst nahe an das Schulterblatt zu halten, so werden die Bewegungen dieses letzteren auf den Oberarm übertragen werden können, indem

die Patienten dann lernen, ihren Pectoralis major und Latissimus dorsi, sowie den Trapezius und die Rhomboidei so zu verwenden, daß sie mit denselben, während sie vorher nur Schleuderbewegungen ausführen konnten, jetzt zweckmäßige Ab- und Adduktionen, sowie Hebe- und Senkbewegungen des Oberarmes, wenn auch nur in bescheidenem Maße, ausführen können. Die Arthrodese bleibt jedenfalls nur das ultimum refugium, und nur als solches können wir dieselbe empfehlen.

Fig. 9b.

Eine andere Folgeerscheinung der spinalen Kinderlähmung, soweit sie die Schulter betrifft, ist das flügelartige Abstehen der Schulterblätter. Diese Deformität wird durch die Paralyse des Musc. serratus antic. major bedingt. Auch diese Affektion kann als der einzige Ueberrest einer ausgedehnten Lähmung zurückbleiben. Die Dignose ist leicht zu stellen, kann man doch nicht nur das Abstehen des Schulterblattes leicht sehen, sondern auch leicht die Vorderfläche des Knochens abtasten.

Oefters als im Gefolge der spinalen Kinderlähmung findet sich diese Deformität im Gefolge der juvenilen Formen der progressiven Muskelatrophie. Ich werde Gelegenheit haben, bei der Besprechung dieser Erkrankung auf die Deformität und ihre Behandlung zurückzukommen.

Ebensowenig wie man am Schultergelenk jemals Stellungsanomalien durch Muskelkontrakturen verursacht, beobachtet, ebensowenig kommen diese auch beim Ellenbogengelenk vor. Denn in beiden Gelenken wirken die Schwere des herabhängenden Gliedes, sowie die vielen willkürlichen oder unwillkürlichen Bewegungen in der doch völlig schmerzfreien Extremität einer Kontrakturstellung entgegen. Etwas anders ist es ja z. B. bei der Hand, wo die verhältnismäßig leichten Finger eher dem Zuge der sich kontrahierenden Muskeln nachgeben werden. Selbstverständlich wird auch hier wegen der häufigen Motionen in den Gelenken nur spät und selten eine starre Kontrakturstellung sich ausbilden. SEELIGMÜLLER sah 5mal Flexionsstarre, einmal eine Extensionskontraktur. Wir müssen uns bei der Erklärung der Kontrakturen doch stets vor Augen halten, daß dieselben sich nur ausbilden werden, wenn eine dauernde Annäherung der Ansatz- und Ursprungsstellen der Muskeln eingetreten ist. Was nun speciell das Ellenbogengelenk anbelangt, so wird man selten Grund haben, operativ vorzugehen, und zwar nur wenn alle das Gelenk bewegenden Muskeln gelähmt sind. In diesem Falle wird die Arthrodese vorgenommen, der Arm wird nicht etwa in gestreckter Stellung fixiert, sondern um ihn gebrauchsfähig zu machen, so daß er doch einigermaßen die Bedürfnisse des täglichen Lebens verrichten kann, wird die rechtwinklige Fixation des Unterarmes gegen den Oberarm vorgezogen.

Ist aber auch nur einer der gelenkbewegenden Muskeln funktionstüchtig, so werden die wichtigsten ausgeschalteten Muskeln durch Gummizüge, Spiralen oder Federn, die an den den Ober- und Unterarm umgebenden Schienenhülsen zweckentsprechend angebracht sind, ersetzt, wie ich es sowohl beim Biceps wie Triceps erfolgreich gethan habe.

Handelt es sich beim Oberarm um Paralyse einiger wichtiger Muskeln, so kann man auch hier mit der Sehnentransplantation befriedigende Resultate erreichen. Wie man die Operation auszuführen hat, darüber muß man sich in jedem einzelnen Falle nach Maßgabe der vorliegenden Verhältnisse entscheiden.

Einen von mir behandelten Fall will ich hier kurz anfügen:

E. B., 7 J. alt, wohl genährt, im allgemeinen gut entwickelt, trägt die Zeichen einer linksseitigen spinalen Kinderlähmung. Besonders ist der linke Arm ergriffen. Derselbe wird im Ellenbogengelenk gebeugt gehalten, kann aber passiv, nicht aktiv gestreckt werden.

Operation: Schnitt bis auf die Muskulatur von etwa 10 cm Länge an der Hinterseite des Oberarmes, $1^1/_2$ Finger unter dem Acromion beginnend, über den hinteren Teil des Deltoides und das obere Ende des Triceps verlaufend. Der Deltoides zeigt sich von schöner, frischroter Beschaffenheit, während die zu Gesicht kommenden Teile des Triceps ein mehr blaßrotes, fettig-degeneriertes Aussehen haben. Der Triceps (Caput externum und longum) wird so hoch als möglich oben durchgeschnitten und vom Knochen losgelöst. Danach wird der Arm in vollkommene Streckstellung im Ellenbogengelenk gebracht und über die Horizontale erhoben. Die Tricepsenden werden heraufgezogen und an der Stelle, wo sie den Deltoides berühren, wird der letztere Muskel in einer 2 Finger breiten Stelle wund gemacht durch Abtragen der obersten Schichten mit dem Skalpell. In diese Deltoideswunde werden nunmehr die Tricepsenden mit 7 Seidennähten gut vernäht. Schluß der Wunde mit 6 Seidenknopfnähten. Sterile Kompresse. Dicke Polsterung unter die Achselhöhle und Anlegung eines Gipsverbandes um den ganzen Ober- und Unterarm und die linke obere Thoraxseite. Der Arm wird dadurch in horizontal-seitlicher Stellung gut erhalten.

Nach ca. 14 Tagen ist die Wunde bis auf eine kleine, granulierende Stelle fast geheilt. Verband weggelassen. Der Arm befindet sich in leicht abduzierter Haltung, gut gestreckt.

In den folgenden Wochen aktive Bewegungsübungen im Ellenbogengelenk. Die Beugungsfähigkeit nimmt allmählich zu, der Arm kehrt ganz gut in seine Streckstellung zurück.

Derselbe Fall war durch eine Radialislähmung kompliziert. Bei der Aufnahme des Kindes hing die Hand, wenn der Arm wagerecht erhoben war, in Beugestellung schlaff herab. Die Dorsalflexion, die Ab- und Adduktion der Hand ist vollkommen unmöglich. Die Finger stehen gebeugt, ihre erste Phalanx kann nicht gestreckt werden. Der gerade ausgestreckte und proniert gehaltene Vorderarm kann nicht supiniert werden. Die Beugung des Vorderarmes in supinierter Stellung ist erhalten. Die Endphalangen der Finger können, wenn man die ersten Phalangen unterstützt, gestreckt werden, desgleichen der Daumen, wenn auch nur mäßig.

Auch die Beuger der Hand sind stark geschwächt, der Musc. flexor carpi ulnaris wirkt am besten von allen. Die elektrische Erregbarkeit ist im ganzen Radialisgebiet erloschen. Zunächst wird ein Apparat angefertigt, der vermittelst einer Lederhülse den Vorderarm und die Hand einschließlich des Handgelenkes umfaßt. Auf dieser Lederhülse sind entsprechend den einzelnen Strecksehnen Gummizüge angebracht.

Da es sich aber zeigte, daß die geschwächten Beuger den Zug der Gummibänder nicht zu überwinden vermochten, wurde die Operation vorgenommen.

Es wird mit einem 7 cm langen Schnitt vom Proc. styl. ulnae an der Ulna entlang aufwärts die Haut und das Unterhautgewebe bis auf die Ulna durchtrennt. Nach Bloßlegung der Sehne des Flexor carpi ulnaris wird derselbe möglichst peripher durchschnitten und mit Schieber festgefaßt. Nunmehr wird mit einem scharfen Haken der obere Wundrand weit über die dorsale Handgelenksseite herübergezogen und die Sehne des Ext. digitor com. aufgesucht, bei kräftiger Dorsalflexion der Hand. Das freie centrale Sehnenende des Flexor carpi ulnaris wird durchgeführt und unter Anspannung beider Sehnen an den Ext. dig. com. nach seiner fächerförmigen Teilung mit 4 Seidenfädchen gut vernäht. Schluß der Hautwunde

mit 4 Seidenknopffäden. Aseptischer Verband. Volare Gipsschiene in starker Dorsalflexion der Hand.

Nach Abnahme des Verbandes steht die Hand in gut gestreckter Stellung. Die Finger können aktiv gestreckt werden. Beugung der Finger nur wenig möglich.

In den nächsten Wochen ganz vorsichtige Massage und galvanischer und elektrischer Strom.

Wenige Wochen danach hat die Beugefähigkeit der Finger gut zugenommen, so daß das Kind schon leicht greifen und festhalten kann.

Besprechen wir nun die ziemlich seltene Folgeerscheinung der spinalen Kinderlähmung: die paralytischen Kontrakturen der Finger. Gewöhnlich stellt sich dabei die gelähmte Hand in Flexion, während sie von dem pronierten Vorderarm herabhängt. Ausnahmsweise stellt sie sich auch anders, dann nämlich, wenn äußere mechanische Einflüsse auf sie eingewirkt haben. So ist dieselbe bei einem Patienten dadurch, daß er die Hand Jahre hindurch bei rechtwinkelig gebeugtem Ellenbogengelenk in einem Tuche herabhängend trug, in reiner Ulnarflexion fixiert worden. Hat die Paralyse allein den Radialis betroffen, so hängt die Hand schlaff herab, kann weder erhoben noch dorsal flektiert werden. Werden an den gebeugten Fingern willkürliche Streckversuche gemacht, so tritt nur die für die Wirkung der Interossei und Lumbricales charakteristische partielle Streckbewegung ein, d. h. es werden bei bestehender Beugung der Grundphalangen nur die Mittel- und Nagelphalangen gestreckt.

Ist nur der Ulnaris ergriffen, so entsteht die „Greifenklaue". Bei Beginn der Lähmung ist die Ulnarflexion und Abduktion der Hand und die Beugung der 3 letzten Finger aufgehoben. Später führt dann die Hemmung der letzteren Bewegung zu der charakteristischen partiellen Extensionskontraktur, neben der immer auch die Atrophie der Weichteile in den Zwischenknochenräumen auffällt. Am stärksten ist die Deformität stets am 4. und 5. Finger ausgeprägt, doch beteiligen sich allmählich auch die anderen Finger.

Die Medianuslähmung schließlich charakterisiert sich durch die Unmöglichkeit der Bewegung der 2. und 3. Phalanx am Zeige- und Mittelfinger, und durch die aufgehobene Beugungs- und Oppositionsfähigkeit des Daumens. Die Flexion der ersten Phalanx ist dagegen mittels der Interossei an den 4 letzten Fingern unbehindert.

Therapeutisch wende man Elektricität, Massage, Gymnastik und redressierende Apparate an. Als Gymnastik eignet sich wieder vorzüglich die Pendelmethode von KRUKENBERG. Denn der Thätigkeit der Muskeln wird bei dieser Methode kein Widerstand gesetzt, sondern die Kraft derselben im Gegenteil durch die Trägheit des Pendels multipliziert. Dazu kommt noch ein weiteres Moment. Wie wir gesehen haben, kommt die paralytische Kontraktur dadurch zu stande, daß alle Bewegungsintentionen in der Richtung der nicht gelähmten Muskeln

wirken. Dieser Nachteil, welcher durch das Uebergewicht der nicht gelähmten Antagonisten entsteht, wird nun bei den Pendelübungen ausgeglichen, denn das Pendel ersetzt durch seinen Rückschlag die Bewegung der gelähmten Muskeln.

Um den Gebrauch der gelähmten Finger zu gestatten, ist schon eine ganze Reihe von Stützapparaten konstruiert worden. Ich habe die bezüglichen Apparate von DELACROIX, DUCHENNE und CARRIÈRE, die teils die Spirale, teils den elastischen Zug als redressierendes Agens verwendeten, in meinem Lehrbuch der orthopädischen Chirurgie abgebildet. Ich habe in meinen Fällen mit dem besten Erfolg die

Fig. 10.

vorzügliche HEUSNER'sche Vorrichtung verwendet (Fig. 10). An einer die Hand und den Vorderarm umfassenden Lederkapsel sind vermittelst verstellbarer Riemen Gummibänder angebracht, welche mit Hülsen für jeden einzelnen Finger, auch den Daumen, in Verbindung stehen. Mittelst solcher Vorrichtung wird die gelähmte Hand selbst für die Verrichtung feinerer Arbeiten wieder brauchbar gemacht.

In neuester Zeit sind nach dem Vorgange von FRANKE wiederholt operative Eingriffe zur Funktionsherstellung der gelähmten Finger vorgenommen worden. Die Operation ist wiederum die Sehnentransplantation. Ich selbst habe in einigen Fällen ebenfalls mit gutem Erfolg diese Operation ausgeführt. Eine dieser Operationen ist schon beschrieben worden (gelegentlich der Besprechung der Transplantation des Musc. triceps auf den Deltoides). Die Krankengeschichte dreier anderer Fälle lasse ich hier folgen und bemerke, daß, wie aus den Krankengeschichten hervorgeht, 2 Fälle operiert wurden, in denen es sich um cerebrale Kinderlähmungen handelte. Später bei Besprechung dieser Erkrankung werde ich nochmals auf diese Operationen hinweisen müssen.

T. P. aus F. leidet seit ihrem 2. Lebensjahre an einer cerebralen Kinderlähmung. Pat. ist jetzt 8 Jahre alt, sieht blühend aus und ist gut entwickelt. Sie hinkt leicht, und fällt bei der Betrachtung auf, daß das rechte Kniegelenk und das rechte Ellenbogengelenk leicht gebeugt gehalten werden, und daß ferner die rechte Hand herabhängt. Eine nennenswerte Atrophie der rechten Seite besteht nicht. Aktive Bewegungen im Schultergelenk und Ellenbogengelenk gut ausführbar, nur kann das letztere nicht vollkommen gestreckt werden. Man fühlt dann spastische Widerstände in den Beugemuskeln (Biceps und Brachialis int.); das Gleiche ergiebt sich am Kniegelenk, der Musculus semimembranosus, semitendinosus und Biceps spannen sich an und leisten der vollkommenen Streckung Widerstand. Die Fußmuskeln und die Muskeln der Hüfte sind etwas schwächer als links, doch ist der Unterschied unbedeutend.

Läßt man die Pat. den rechten Arm wagerecht halten, so hängt die Hand in Pronationsstellung; die Grundphalangen der Finger können aktiv ein klein wenig gestreckt werden. Streckung und Abduktion des Daumens ist ausführbar. Die Supination der Hand ist aufgehoben. Bei dem Versuch, die herabhängende Hand zu strecken, wird dieselbe nach der ulnaren Seite verzogen, etwas gedreht und nicht ganz bis zur Wagerechten erhoben. Strecken der radialen Seite der Hand und Adduktion derselben ist ganz ausgeschlossen. Bringt man passiv die Hand in normale Haltung, so können Gegenstände fester gefaßt werden als bei herabhängender Hand. Es wirken also in diesem Falle aus dem Radialisgebiet: der Triceps, der Extensor carpi ulnaris, der Extensor digitorum communis longus, die Abduktoren und Extensoren des Daumens, doch sind alle geschwächt. Gar nicht wirksam sind der Extensor carpi radialis longus und die Supinatoren. Die elektrische Untersuchung bestätigt die gegebenen Verhältnisse.

Am 15. Juni wird das Kind operiert, Narkose 20 Minuten, 15 g Chloroform. In Blutleere wird mit einem 4 cm langen Schnitte die Sehne des Extensor carpi radialis longus aufgesucht, gut isoliert und bei starker Dorsalflexion der Hand zwischen 2 Klemmen einen Finger breit oberhalb des Radiusköpfchens durchschnitten. Die beiden Sehnenenden werden einmal durchflochten, soweit als möglich in der Längsrichtung voneinander verschoben und mit 3 Seidenfäden vernäht. 2 Seidennähte dienen zum Verschluß des Unterhautzellgewebes, 3 zum Verschluß der Hautwunde. Aseptischer Verband; zur Fixation dient eine volare Gipsschiene, welche bei dorsal und radial flektierter Hand angelegt wird. — Nach 5 Tagen Verbandwechsel, die Wunde ist glatt verheilt, die Nähte werden entfernt. Am 29. Juni wird die Gipsschiene weggelassen, die Hand steht in gerader Richtung noch leicht dorsal flektiert, die Finger können aktiv ganz gut gebeugt und wieder gestreckt werden. Ein kleiner Ball wird verhältnismäßig kräftig gedrückt. In den folgenden Wochen wird der Vorderarm leicht massiert und elektrisiert und durch Bewegungsübungen gekräftigt. 14 Tage später wird Pat. entlassen, die Greifkraft der Hand, die sich in normaler Stellung befindet, hat noch zugenommen.

Die Verhältnisse lagen in diesem Falle von partieller Radialislähmung recht günstig. Wir haben, um dieses günstige Resultat zu erreichen, weiter nichts nötig gehabt, als durch Verkürzung des Extensor carpi radialis die Hand mechanisch in Streckstellung zu bringen und durch die Nachbehandlung die noch vorhandene Kraft der nur geschwächten Muskeln zu stärken.

M. E. aus M., 17 Jahre alt, stammt aus gesunder Familie und soll bis zum Alter von 11 Jahren gesund gewesen sein. Im Mai 1893 fühlte sich Pat. nicht recht wohl, sie legte sich nieder und es trat bald eine etwa 6 Stunden anhaltende Bewußtlosigkeit ein, die mit Zuckungen am ganzen Körper eingeleitet wurden. In den folgenden Tagen soll hohes Fieber bis 40° bestanden haben. Ganz langsam bildete sich im Anschluß an diesen Anfall eine Lähmung des rechten Armes und rechten Beines aus, die durch Anwendung von Elektricität etwas gebessert sein soll. In den letzten 5 Jahren ist Pat. nicht mehr behandelt worden, ohne daß eine Aenderung in ihrem Zustande eingetreten sei. Es handelt sich um ein mittelkräftiges Mädchen, das bis auf den rechten Arm und den rechten Unterschenkel normal gebaut ist. Pat. hinkt etwas, das rechte Bein steht beim Gehen in leichter Adduktionsstellung und wird im Kniegelenk stärker als links gebeugt, damit der in leichter Equinovarusstellung befindliche Fuß nicht mit seiner Spitze am Boden schleift. Pat. kann den Fuß nicht ganz zum rechten Winkel dorsal flektieren, dabei springt die Sehne des Extensor hallucis longus stark hervor, und die große Zehe stellt sich im Metatarsophalangealgelenk in fast rechtwinkelige Dorsalflexion. Der Extensor digitorum communis longus und der Tibialis anticus sind geschwächt, die Peronei und die Wadenmuskulatur wirken recht gut. Die Oberschenkelmuskulatur ist normal, das Bein weist keine nennenswerte Atrophie auf.

Die Schultermuskulatur des rechten Armes ist kräftig, das Ellenbogengelenk wird in einem Winkel von 135° gebeugt gehalten. Fordert man die Pat. auf, den Arm noch weiter zu strecken, so gelingt dies nur wenig mehr, trotzdem an und für sich der Triceps ebenso kräftig wie auf der linken Seite wirkt. Versucht man den Arm passiv noch weiter zu strecken, so stellen sich dem Spasmen in der Beugemuskulatur entgegen; die Hand hängt bei wagerecht erhobenem Vorderarm in Pronationsstellung herab, dabei kann der letztere nicht soweit supiniert werden, daß Pat. in ihre Hohlhand sehen kann. Der Daumen wird stark adduziert gehalten, so daß er von der Streckseite der Hand aus gar nicht sichtbar ist. Die Finger stehen ganz leicht gebeugt. Beim Versuch, die Hand zu strecken oder eine Faust zu machen, erhebt sich dieselbe in Ulnarflexion bis zum halben rechten Winkel, und die 3 letzten Finger berühren fast die Vola manus, während der Zeigefinger am gebeugt und adduziert stehenden Daumen hängen bleibt. Passiv läßt sich die Hand dorsal flektieren, die Finger stellen sich dabei in starke Beugestellung. Hält man den Metacarpus des Daumens in normaler Stellung fest, so kann derselbe etwas gestreckt und halb gebeugt werden. Die Druckkraft und Greiffähigkeit der Hand gewinnt bedeutend, wenn man das Handgelenk passiv in normale

Fig. 11.

Stellung bringt. Die Hand fühlt sich kühler an als die gesunde linke und erscheint bläulichrot verfärbt. Fig. 11 zeigt uns die Lähmungsdeformität der Hand.

Die Eltern sind entschlossen, nur an der Hand operativ bessern zu lassen. Am 16. Jan. 1899 Operation. Narkosedauer 25 Minuten. 20 g Chloroform. Mit einem 6 cm langen Schnitt wird in Blutleere die Sehne des Extensor carpi radialis longus freigelegt und bei stark dorsal- und radialflektierter Hand zwischen zwei Klemmen mit dem Skalpell durchtrennt, die beiden Sehnenenden werden straff aneinander verzogen und mit 5 Seidennähten vernäht. Die von den Klemmen gequetschten Sehnenenden werden mit der Schere abgetragen und die Hautwunde mit 4 Seidennähten geschlossen. Ueberläßt man die Hand jetzt sich selbst, so bleibt sie in leicht dorsal- und radialflektierter Stellung stehen. Gipsverband vom Ellenbogengelenk bis über die Fingerspitzen, bei dem besonders Wert darauf gelegt wird, daß auch der Daumen in möglichst abduzierter und alle Finger in gestreckter Haltung sich befinden.

Da nach 2 Tagen die Fingerspitzen ödematös und gerötet erscheinen, wird die Gipsverband an der ulnaren und radialen Seite aufgeschnitten, so daß eine dorsale und volare Schiene entstehen. Aussehen der Wunde normal, 2 Nähte werden entfernt und die Hand wird wieder in die Gipsschienen eingewickelt. Am 24. Jan. werden die letzten beiden Hautnähte entfernt, die Wunde ist glatt verheilt. Während der Zeit der Nachbehandlung trägt Patientin noch eine volare Gipsschiene, die 2mal täglich zwecks Uebungen, Massage und elektrischer Behandlung, abgenommen wird.

Fig. 12.

Am 2. März wird Pat. nach Hause entlassen. Die Hand kann bis zum halben Rechten gebeugt und vollkommen gerade gestreckt werden, ebenso die Finger, die nunmehr zu allen möglichen Hantierungen gut und kräftig gebraucht werden. Auch der Daumen ist aus seiner stark adduzierten Stellung etwas herausgebracht worden; alles dies demonstriert Fig. 12.

Wir haben also in diesem Falle, wo eine Lähmung des Extensor carpi radialis longus und eine bedeutende Schwächung der übrigen vom N. radialis versorgten Muskeln bestand, auf sehr einfache Weise der fehlerhaften Stellung und Funktionsstörung der Hand abgeholfen. Eine

Sehnenverkürzung hat für das sehr zufriedenstellende Resultat genügt, indem sich die geschwächten Muskeln sehr schnell der durch die tendinöse Fixation des Handgelenkes geschaffenen Stellung anpaßten. Auch die sehr störende Adduktionsstellung des Daumens ist durch die lange Fixation desselben in Redression ein wenig gehoben worden.

Wir sind überzeugt, daß sich auch diese noch bedeutend bessern läßt, indem man vielleicht den Flexor carpi radialis für die Funktion des gelähmten Musc. abductor pollicis longus heranzieht. Diese Operation soll nach dem Willen der Eltern erst später ausgeführt werden.

E. Ch. aus H. ist 12 J. alt. Als Mädchen von 3 Jahren wurde es bei Diphtherie tracheotomiert, sonst war es stets gesund. Vor 4 Jahren ist Pat. dadurch verunglückt, daß sie über ein Stiegengeländer stürzte und mit dem rechten Arm auf Steinboden aufschlug. Sie wurde bewußtlos aufgefunden und der zugezogene Arzt konstatierte einen schweren komplizierten Bruch im Bereiche des Ellenbogengelenkes mit Verletzung eines Nervenstammes. Der zugezogene Arzt schlug Exartikulation vor. Sie war hierauf 9 Monate lang in Spitalbehandlung und soll dort 2 mal im November 1895 und März 1896 operiert worden sein. Nach Angaben der Mutter ist jedenfalls eine sekundäre Naht des Nervus radialis versucht worden.

Das schmächtige Mädchen sieht gesund aus. Der rechte Arm erscheint dünner und kürzer als der linke. Pat. kann beide Arme gut und gleichmäßig hoch erheben. Das rechte Ellenbogengelenk wird gewöhnlich leicht gebeugt gehalten und kann aktiv nicht ganz so weit gestreckt werden wie links. Im übrigen ist die Beweglichkeit im Ellenbogengelenk eine normale, auch ist die rohe Kraft der Beuge- und Streckmuskeln gut erhalten. In der Ellenbeuge verläuft von oben nach unten fingerbreit neben der Bicepssehne eine 14 cm lange Operationsnarbe; eine zweite, mondsichelförmig verlaufende Narbe liegt genau in der Beugefalte der äußeren Hälfte des Ellenbogengelenkes und reicht bis an die Bicepssehne heran. Die Narben sind verschieblich und in ihren mittleren und unteren Partien strangartig verdickt. Läßt man den Arm zur Wagerechten erheben, so wölbt sich der Condylus externus humeri mit den darüber liegenden Weichteilen stark buckelartig hervor und die Hand hängt in der typischen Stellung der Radialislähmung herab; sie kann aktiv nicht erhoben werden (Fig. 13). Fordert man die Pat. auf, den Vorderarm aus dieser pronierten Stellung zu supinieren, so vollführt sie dies mit einem plötzlichen Ruck und die Hand bleibt in der Richtung des Vorderarmes halb supiniert und halb geschlossen hängen, ohne daß Pat.

Fig. 13.

imstande wäre, den Daumen zu abduzieren oder die gebeugten Finger zu strecken. Bei dem Versuch, die herabhängende pronierte Hand zu strecken, wird der Daumen noch mehr adduziert, die Finger schließen sich und die Hand wird etwas ulnarwärts gedreht. Hält man das Handgelenk und die Grundphalangen der Finger in Streckstellung, so können die beiden Endphalangen vollkommen gestreckt und kräftig gebeugt werden. Gespreizt und geschlossen werden die Finger ebenfalls normal. Die rohe Kraft der rechten Hand ist verhältnismäßig gut erhalten, wächst aber sofort bedeutend, wenn man die Hand in Streckstellung hält. Es muß noch bemerkt werden, daß es die kleine, sehr intelligente Pat. verstanden hat, durch gewisse Manipulationen eine mäßige Gebrauchsfähigkeit ihrer rechten Hand zu bewahren. Dadurch, daß sie der rechten Hand mit der linken eine feste Stütze giebt, kann sie ganz gut greifen und die einmal gefaßten Gegenstände festhalten; sie behilft sich auch beim An- und Auskleiden auf diese Weise und schreibt sogar. Letzteres bewerkstelligt sie so, daß sie die Hand fest mit der ulnaren Seite auf die Unterseite aufpreßt, dann schreibt sie ein Wort, schleudert die Hand etwas nach rechts, stemmt sie wieder fest auf, schreibt wieder ein Wort, u. s. f. Doch tritt bald Ermüdung ein und der ganze Prozeß geht sehr langsam und ungeschickt von statten.

Die elektrische Erregbarkeit ist bei allen im Vorderarm vom Nervus radialis versorgten Muskeln vollkommen erloschen.

21. Febr. 1899 Operation in Narkose: Dauer 40 Min. 25 *g* Chloroform. In Esmarch'scher Blutleere wird zunächst mit einem 5 cm langen Schnitt die Sehne des Extensor carpi radialis longus freigelegt. Nunmehr wird die Hand und der Vorderarm auf die Radialseite gelagert und ein 6 cm langer Schnitt vom Processus styloideus ulnae aufwärts bis auf die Ulna geführt und die Sehne des Flexor carpi ulnaris isoliert und durch eine untergeschobene Hohlsonde freigemacht. Nunmehr kehren wir zum Extensor carpi radialis zurück; die Sehne wird, wie üblich, zwischen 2 Klemmen durchtrennt und bei starker Dorsalflexion der Hand werden die beiden Sehnenenden $2^1/_2$ cm aneinander verschoben und mit 6 feinen Seidennähten vernäht. Die von den Klemmen gequetschten Sehnenenden werden mit der Schere abgeschnitten und der Rest noch mit je einer Naht befestigt. Läßt man jetzt die Hand los, so bleibt sie unter straffer elastischer Spannung radialwärts dorsal flektiert stehen. Nach Schluß der Hautwunde durch 3 Seidennähte wird die Sehne des Flexor carpi ulnaris vom Os pisiforme losgetrennt, mit einem Seidenfaden gefaßt und unter der Sehne des Extensor carpi radialis longus durchgeführt. Die Haut wird möglichst radialwärts verzogen, so daß die Sehne des Extensor digitorum communis zu Gesicht kommt. Dort, wo sie sich fächerförmig teilt, wurde unter starkem centralen Anziehen derselben der fest angespannte centrale Stumpf des Flexor carpi ulnaris breit mit 6 feinen Seidennähten aufgepflanzt, und zwar befanden sich dabei die Finger in passiver Ueberstreckstellung. Schluß der Hautwunde mit 5 Seidennähten. Nach Umwickeln einer sterilen Kompresse und etwas Polsterung wird ein cirkulärer Gipsverband bis zum Ellenbogengelenk angelegt, der Art, daß die Hand und Finger in überstreckter, etwas radialflektierter Stellung erhalten werden. Eine Verstärkungsgipsschiene überragt die Finger auf der Beugeseite um 1 cm. Oben an der radialen Seite wurde ein kleiner metallener Ring mit in den Verband eingegipst; von hier aus hält ein Gummibändchen den abduzierten Daumen gleichfalls in leicht überstreckter Stellung (Fig. 14).

Wir sind also in diesem Falle von traumatischer Radialislähmung in ganz gleicher Weise operativ vorgegangen, wie bei der Pat. in Fall 2 vom April 1898.

Fig. 14.

Pat. befindet sich in den folgenden Tagen andauernd wohl und hat keine nennenswerten Beschwerden. Am 3. März wird der auf Fig. 14 gegebene Gipsverband entfernt. Die Hand und die Finger befinden sich in starker Dorsalflexion, der Daumen steht kräftig abduziert. In ganz analoger Weise wird ein zweiter Gipsverband angelegt. Am 17. März wird derselbe entfernt; an den gut vernarbten Hautwunden nichts Besonderes. Die Stellung der Hand ist die gleiche geblieben. Versucht man die Hand aus der halb rechtwinkeligen Dorsalflexion in Streckstellung überzuführen, so fühlt man einen kräftigen, federnden Widerstand; dabei klagt Pat. über spannende Schmerzen. Die Hand steht außerdem leicht ulnarwärts verzogen. Mit den Fingern führt Pat. nur ganz minimale Bewegungen aus. Um die übergroße Dorsalflexion und die Ulnarflexion zu verringern, wird die Hand in leichte Radialflexion und annähernd in Streckstellung gedrängt und eine volare Gipsschiene angefertigt. Dieselbe reicht vom Ellenbogen bis zu den Fingerspitzen, hält die Hand in der gegebenen Stellung bei stark abduziertem und gestrecktem Daumen.

20. März. Pat. trägt die volare Gipsschiene ununterbrochen. Nunmehr wird dieselbe täglich 2 mal abgenommen und die Beugemuskulatur der Hand und Finger massiert und elektrisiert; außerdem macht Pat. aktive Uebungen:

Beugen und Strecken, Spreizen und Schließen der Finger; Abduktion und Adduktion,

Beugen und Strecken des Daumens; Greifbewegungen etc.

29. April. Die Hand befindet sich jetzt bei proniert und wagerecht gehaltenem Vorderarm in vollkommener Streckstellung (Fig. 15). Aus dieser pronierten Haltung wird die Hand langsam und ausgiebig



Fig. 15.

in Supination übergeführt, ein Akt, der früher nicht möglich war. Weiter ist besonders hervorzuheben, daß der früher gar nicht abduktionsfähige Daumen bequem bis zum rechten Winkel, also fast normal und dabei kräftig abduziert und wieder adduziert werden kann. Die 4 Finger werden aktiv gestreckt und mit etwas Anstrengung im Metacarpophalangealgelenk überstreckt. Alle 5 Finger werden in den Interphalangealgelenken kräftig gebeugt, und auch leicht gebeugt in den Metacarpophalangealgelenken. Die rohe Kraft hat ganz erheblich zugenommen. Pat. greift alles fest und benutzt jetzt mit außerordentlicher Geschicklichkeit ihre Hand, natürlich ohne Unterstützung von seiten der Linken, zu allen Hantierungen. Sie schreibt, sie stützt sich auf den Barren und schwingt sich hin und her, sie hat jetzt Unterricht im Zitherspiel etc.

Alles das ist erreicht worden durch die Operation und eine zehnwöchentliche Behandlung. Die Hand und der Vorderarm, der eigentlich exartikuliert werden sollte, ist, soweit das überhaupt denkbar ist, zu einem normalen, zu einem wirklich brauchbaren und sehr leistungsfähigen Glied gemacht werden, ohne auch nur im entferntesten an die schwere langjährige Deformität zu erinnern.

Der Erfolg spricht für sich selbst.

Paralytische Deformitäten an der unteren Extremität.

a) Paralytisches Schlottergelenk der Hüfte.

Wie am Schultergelenk finden wir nach überstandener spinaler Kinderlähmung auch am Hüftgelenk gelegentlich ein Schlottergelenk, welches durch Lähmung sämtlicher das Hüftgelenk umgebender Muskeln entstanden ist. v. VOLKMANN hat die Schlaffheit äußerst prägnant beschrieben: „Dieselbe führt nicht zu einer Ueberstreckung durch allmähliche Dehnung der vorderen Kapselwand. Obgleich in diese das stärkste Band des menschlichen Körpers, das Ligamentum Bertini, eingewebt ist, so giebt sie doch allmählich nach, wenn die Kranken die volle Körperlast fortwährend darauf einwirken lassen. Dies thun sie, indem sie das Becken, anstatt es zu tragen, soweit hinten überfallen lassen, als es eben dieses Band gestattet. Es erscheint dann die Gegend der Symphysis ossium pubis stark vorgeschoben und die Ausbiegung der Lendenwirbelsäule nach vorn vergrößert. Namentlich jüngere Kinder bekommen dadurch eine einigermaßen ähnliche Haltung, wie bei angeborenen Luxationen des Hüftgelenkes."

Solche Schlottergelenke habe ich im ganzen 5 mal behandelt. Die Weichteile um das Gelenk sind in diesen Fällen meist nahezu völlig geschwunden und man vermag den Gelenkkopf von vorn her deutlich zu umgreifen.

Die Funktionsstörung ist hier sehr beträchtlich, da selbstverständlich jede Tragfähigkeit eines solchen Gelenkes ausgeschlossen ist.

Will man die Kinder in solchen Fällen zum Gehen bringen, so ist es selbstverständlich, daß man die Hüfte gut fixieren muß. Am ein-

fachsten wäre es, wenn man die Fixation durch eine Arthrodese erzielen könnte. Leider ist es aber schwierig, einen wirklichen Halt dadurch zu erzielen. Ich ziehe es daher vor, die Fixation des Gelenkes auf mechanischem Wege dadurch zu erzielen, daß ich ein Korsett für den Rumpf mit einem Schienenhülsenapparat für das Bein in feste Verbindung miteinander bringe. Die nötige Fixation des Hüftgelenkes hat nun aber für den Patienten den Nachteil, daß er schlecht sitzen kann, und habe ich daher eine Vorrichtung an meinen Apparaten angebracht, die es dem Patienten erlaubt, beim Gehen und Stehen selbst sein Hüftgelenk zu fixieren, beim Sitzen aber das Gelenk leicht zu beugen.

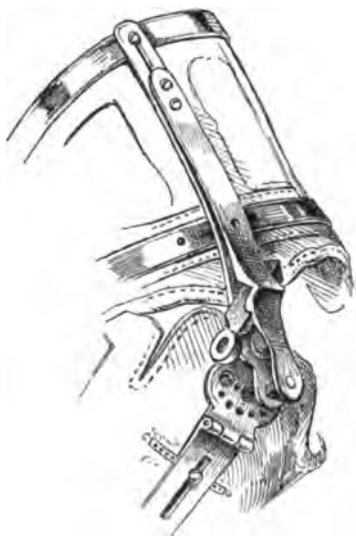

Fig. 16.

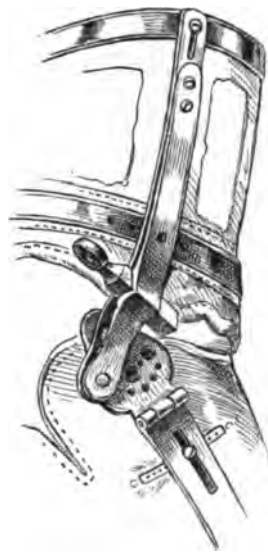

Fig. 17.

Der Verbindungsteil zwischen Korsett und Schienenhülsenapparat trägt entsprechend dem Drehpunkt des Hüftgelenkes ein Scharniergelenk. Unterhalb dieses Scharniergelenkes trägt die untere, das Scharnier mitbildende, blattförmig gestaltete Schiene, in Kreisform angeordnet, 3—4 Löcher. Das untere Ende der oberen, das Scharnier bildenden Schiene ist von einem gleich großen Loch durchbohrt. An die Außenseite der oberen Schiene ist nun eine starke Feder angeschraubt, welche dicht oberhalb des Scharniers in ihrer ganzen Breite eine leicht schräg von vorn-oben nach hinten-unten verlaufende, spitzwinklige, nach außen sehende Ausbuchtung trägt. In diese Ausbuchtung paßt exakt ein dreikantiger Hebel hinein, welcher sich mittels eines Stiftes auf der unteren Schiene zu drehen vermag. Dreht man diesen Stift nun gegen das Scharnier hin herunter, so hebt er, da er mit seiner oberen Kante auf der schiefen Ebene des Winkels herab-

gleitet, die Feder von dem Scharnier ab. Dadurch hebt sich gleichzeitig ein von dem unteren Ende der Feder abgehender Zapfen von den vorhergenannten, unterhalb des Scharnieres angebrachten Schienen ab (Fig. 16). Nun ist das Hüftgelenk frei beweglich. Zieht man dagegen den dreikantigen Hebel wieder nach oben, so daß er wieder in die obengenannte winkelige Ausbuchtung der Feder einschnappt, so legt sich die Feder auch wieder den Schienen an; dabei schnappt aber der Zapfen am unteren Ende der Feder in die vorhergenannten Löcher ein, und damit ist das Hüftgelenk fixiert (Fig. 17). Das Herunterdrücken oder Heraufziehen des dreikantigen Hebels besorgt der Patient mittels der Finger oder, wenn man es vorzieht, mittels einer Schnur.

Fig. 18.

Die geschilderte Vorrichtung ist eine sehr einfache und in ihrer Wirkung außerordentlich prompte; sie kann daher sehr empfohlen werden (Fig. 18).

b) Paralytische Luxationen des Hüftgelenkes.

Die paralytischen Luxationen des Hüftgelenkes sind schöne Belege der schon früher auseinandergesetzten antagonistisch-mechanischen Theorie SEELIGMÜLLER's über die Entstehung der paralytischen Deformitäten.

Wir finden die paralytischen Luxationen des Hüftgelenkes thatsächlich nämlich nur dann bestehen, wenn bestimmte Muskelgruppen des Hüftgelenkes gelähmt, ihre Antagonisten dagegen funktionstüchtig sind.

Wenn die Abduktoren und Rotatoren des Oberschenkels funktionsunfähig, die Adduktoren dagegen gesund sind, so kommt es zur paralytischen Verrenkung des Hüftgelenkes auf das Darmbein, zu der Luxatio iliaca femoris paralytica. Die Verhältnisse liegen dann folgendermaßen: Infolge des Zuges der intakten Adduktoren, welchem die gelähmten Muskeln keinen Widerstand leisten, kommt es erst zur Adduktionskontraktur und im weiteren Verlauf zu einer Ausweitung der hinteren Kapselwand. Kommt jetzt die Belastung des Beckens hinzu, so muß diese den Schenkelkopf nach hinten und oben gegen das Darmbein hin treiben, und damit kommt dann die Luxation zustande.

Umgekehrt wird die paralytische Luxation des Schenkelkopfes nach vorn unter das Schambein — die Luxatio femoris paralytica infrapubica — dann zustande kommen, wenn die Kraft der Rotatoren und Abduktoren die der Adduktoren überwiegt.

Reclus und Karewski beobachteten das Entstehen der paralytischen Luxationen aus der vorhergehenden Kontrakturstellung während die Kranken im Bett lagen.

Die Symptome der paralytischen Luxation sind sehr ausgesprochen. In der Regel finden sich noch andere paralytische Deformitäten an dem nämlichen Beine.

Die paralytische Luxation auf das Darmbein zeigt dabei folgendes Bild: Das luxierte Bein ist kürzer als das andere. Der Trochanter major des luxierten Beines liegt hoch (6—7—9 cm) über der Roser-Nélaton'schen Linie.

Die Gegend der Hüftgelenkspfanne ist leer. Den Femurkopf fühlt man bei Rotationsbewegungen tief in den atrophischen Glutäen. Die betreffende Beckenhälfte ist atrophisch. Die Adduktoren reagieren auf den elektrischen Strom in der Regel besser als die anderen Oberschenkelmuskeln. Das Bein kann dabei in der Adduktionsstellung fixiert sein, so daß die spontane Abduktion und Außenrotation unmöglich ist (Reclus).

Bei der paralytischen Luxation nach vorn steht das Bein flektiert, abduziert und nach außen rotiert. Die Beweglichkeit ist in der Richtung der Extension und Adduktion vermindert. Der abgewichene Gelenkkopf ist neben dem absteigenden Schambeinaste zu fühlen, der Trochanter unter den Glutäen versteckt.

Eine Reposition der paralytischen Luxationen älteren Bestandes ist selbst in Narkose unmöglich.

Die Kontrakturen werden mit der Zeit immer starrer und die Gelenkkapsel und das Lig. ileofemor. schrumpfen immer mehr und mehr und fixieren das Gelenk vollständig in der pathologischen Stellung. Wie bei Kontrakturen des Hüftgelenks nach Entzündung, entwickelt sich auch hier sekundär eine lordotische Verkrümmung der Lendenwirbelsäule. Ebenso entsteht aus statischen Ursachen bei Verkürzung des gelähmten Beines eine kompensatorische Seitwärtsverkrümmung der Wirbelsäule.

Was nun die Therapie der genannten paralytischen Deformitäten betrifft, so kann beim Vorhandensein paralytischer Luxationen nur die von Karewski ausgebildete Operationsmethode empfohlen werden, die dieser Autor bei der Luxatio paralytica infrapubica bisher schon 4mal mit vollem Erfolg ausgeführt hat.

Unter allen Kautelen der Asepsis legt Karewski das Gelenk mit dem Hueter'schen vorderen Längsschnitt frei. Die kontrakturierten Muskeln, Tensor fasciae latae, Rectus cruris, Vastus externus, event.

auch Teile des Ileopsoas, werden quer durchschnitten, das Gelenk eröffnet, das verkürzte Lig. ileofemorale durchtrennt, die Glutäen, der Obturator internus und externus und der Pyriformis vom Trochanter abgehebelt. Alsdann kann man, eine Luxation nach vorn vorausgesetzt, mit einer kräftigen Adduktionsbewegung den abgewichenen Schenkelkopf in die Pfanne reponieren. Bei sehr lange bestandener Luxation kann die Pfanne für den Schenkelkopf zu klein geworden sein. Man muß dieselbe dann mit einem Meißel erweitern. Während nun das Bein stark adduziert gehalten wird, vernäht man die durchtrennten Muskeln über dem Gelenk möglichst fest und legt, immer in adduzierter Stellung, einen aseptischen und einen Gipsverband an.

Karewski erreichte stets ungestörte Wundheilung. 3 Wochen nach der Operation begann er mit passiven Bewegungen. Nach 6 Wochen konnten die Patienten in ihrer Maschine umhergehen, und zwar besser und andauernder wie vorher, besonders auch ohne fremde Unterstützung. In 3 Fällen ist die Stützmaschine sogar ganz unnötig geworden. Die Operation ist also gewiß der Nachahmung würdig.

c) Paralytische Kontrakturen des Hüftgelenkes.

Die paralytischen Kontrakturen des Hüftgelenkes fixieren das Bein in der größten Mehrzahl der Fälle in Flexion, Abduktion und Außenrotation. Sie finden sich namentlich oft bei verwahrlosten Kindern, die monatelang im Bett zusammengekauert lagen und nur auf dem Boden herumrutschten. Sie entstehen aber auch gern als Folge von Beugekontrakturen des Kniegelenks, da die Patienten, um mit solchen gehen zu können, gleichzeitig auch das Hüftgelenk beugen müssen.

Als Folge der Gelenkkontraktur entwickelt sich stets eine mehr oder weniger beträchtliche Lendenlordose. Gleichzeitig ist das Becken in der Regel auch schief gestellt, indem als Folge der Beinverkürzung und der Abduktionsstellung desselben eine Senkung des Beckens nach der gelähmten Seite erfolgt. Bei länger bestehenden Kontrakturen und Lähmungen ist das Becken auf der gelähmten Seite stets auch erheblich atrophisch.

Die Redression der besprochenen Kontrakturen ist keineswegs eine leichte Aufgabe. Namentlich bietet die stark geschrumpfte Fascia lata an der Vorderseite des Gelenkes der Geradestellung des Beines einen großen Widerstand. Es ist nun am einfachsten und führt am schnellsten zum Ziele, alle hindernden Weichteile offen zu durchschneiden; dann wird das Gelenk in richtiger Stellung für 4 Wochen im Gipsverband fixiert und dann ein Schienenhülsenapparat angelegt, wie wir ihn eben beim Schlottergelenk der Hüfte beschrieben haben, ein Apparat, der das Gehen mit festgestellter Hüfte erlaubt, dagegen durch die beschriebene Abschlußvorrichtung auch das Sitzen leicht ermöglicht.

Wird ein operativer Eingriff aus irgend einem Grunde verweigert, so kann die Redression auf mechanischem Wege in mehrfacher Weise erreicht werden.

In leichten Fällen genügt ein am Schienenhülsenapparat einerseits und am Korsett resp. Beckengürtel andererseits angebrachtes starkes Gummiband, um die Kontrakturen zu beseitigen (siehe Fig. 18). In schweren Fällen muß man dagegen ein energischeres Verfahren einleiten. Ich benutze dann einen Schienenhülsenapparat, der mit einem gutsitzenden Beckengürtel in Verbindung gebracht ist. Dieser Beckengürtel besteht aus zwei auseinandernehmbaren Hälften, die dadurch entstehen, daß Komplexe von Schienen, die jenen der Konturen des Beckens folgen, miteinander verbunden werden. Der Verbindungsteil zwischen Beckengürtel und Schienenhülsenapparat trägt entsprechend dem Drehpunkt des Hüftgelenks ein Scharniergelenk. Unterhalb des Scharniergelenks trägt die untere, das Scharnier mitbildende Schiene einen Schlitz, die obere an ihrem unteren Ende breiter werdende Schiene dagegen Gewindlöcher. Diese Vorrichtung erlaubt das Scharnier durch eine Schraube in jedem beliebigen Winkel festzustellen (Fig. 19).

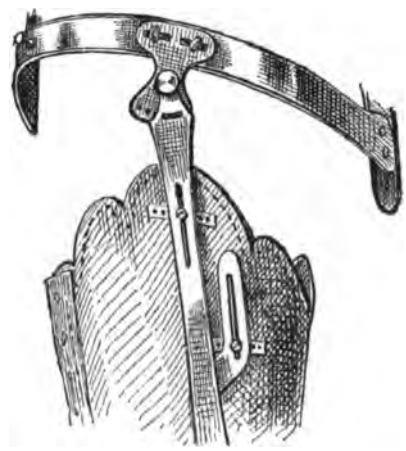

Fig. 19.

Man geht nun so vor, daß man den Apparat zunächst in der bestehenden Kontrakturstellung anlegt. Hat sich der Patient an den Apparat gewöhnt und drückt derselbe nirgends, so redressiert man nun die Deformität manuell, so weit es geht, und stellt die Hüfte in dieser Stellung mittels einer Schraube fest, die stets in einem der zahlreichen Gewindlöcher einen Halt finden wird. Jetzt läßt man die erreichte Redressionsstellung wieder etwa 8 Tage bestehen und redressiert dann in Etappen so weiter, bis man eine Hyperextension des Hüftgelenks erreicht hat. Das erfordert in der Regel einige Monate, da die geschrumpften Weichteile an der vorderen Seite des Gelenkes, wie ich schon oben gesagt habe, großen Widerstand leisten.

Hat man nun die Hyperextensionsstellung des Gelenkes erreicht, so muß man auch weiterhin dafür sorgen, daß die erreichte Stellung festgehalten wird und kein Recidiv eintritt. Dazu bringt man dann an dem Schienenhülsenapparat eine elastisch redressierende Vorrichtung in folgender Weise an. Ueber die vordere Fläche der Oberschenkelhülse, etwa der Grenze zwischen oberem und mittlerem Drittel derselben entsprechend, ist ein Bügel in zwei an den Seitenschienen an-

Fig. 20.

gebrachten Kulissen eingeschoben. Unter diesem Bügel hindurch geht, vom Seitenteil des Beckengürtels entspringend, ein eiserner Stab zu der Vorderfläche des Oberschenkels herab, mit der Lederhülse auch durch eine kleine Lederkulisse verbunden. Der Stab reicht bis in die Mitte des Oberschenkels. Er trägt an seinem unteren Ende einen Knopf, an den das untere Ende eines Gummizuges angeknüpft wird. Der obere Teil dieses Gummizuges wird an einem in der Mitte des eben genannten Bügels angebrachten Knopf befestigt. Beugt jetzt der Patient das Hüftgelenk, so spannt sich der Gummi an und drängt das Bein in Streckstellung zurück, indem er die Oberschenkelhülse gleichzeitig vom Beckengürtel zu entfernen sucht (Fig. 20).

Tragen die Patienten diesen Apparat so haben sie die Neigung, mit gebeugtem Knie zu gehen. Man verhütet dies durch einen aus Gummizügen hergestellten, am Kniegelenkscharnier angebrachten künstlichen Quadriceps. Wir lernen diese Vorrichtung bei den Kniegelenkskontrakturen noch näher kennen (siehe Fig. 18).

Paralytische Deformitäten des Kniegelenkes.

Bei der Betrachtung der Kniegelenksdeformitäten, die im Gefolge der spinalen Kinderlähmung auftreten, wollen wir von dem Falle ausgehen, daß von den Muskeln der unteren Extremität einzig und allein der Musculus quadriceps femoris paretisch, also unvollkommen gelähmt ist, wie das gar nicht so selten vorkommt. Es kommt dann nicht zu einer Kontraktur des Kniegelenkes, sondern es entwickelt sich gerade das Gegenteil. Das Kniegelenk wird zu beweglich und zwar immer in der gleichen Weise: es wird überstreckt, es entwickelt sich ein Genu recurvatum. Der Mechanismus dieser Deformität ist leicht verständlich. v. Volkmann hat ihn in schlagender Weise durch den Vergleich mit einem Taschenmesser erklärt: „Nehmen Sie ein Taschenmesser in die Hand und stützen Sie es mit der Spitze auf den Tisch, den Rücken des Messers von sich abgewandt. Die Klinge entspricht dem Unterschenkel, das Schloß dem Knie, der Griff dem Oberschenkel, Ihre Faust, die sich auf den Griff stützt, dem Körper

des Patienten. Sie können jetzt, wie Sie sofort übersehen, durch kleine Abänderungen der Druckrichtung die Klinge im Schloß sich bewegen lassen. Es kommt alles darauf an, wie die Last, die durch den Druck Ihrer Faust repräsentiert wird, zu dem Stifte im Schlosse steht, um den sich die Klinge bewegt. Fällt die Last hinter ihm, d. h. auf der Seite der Schneide, herunter, so klappt das Messer, wenn Sie zu stark drücken, zu; fällt sie vor ihm herab, so öffnet sich das Messer, und wenn es vollständig geöffnet ist, können Sie sich mit voller Gewalt auf den Griff legen."

Genau so wie an diesem Taschenmesser vollzieht sich die Mechanik des Gehens und Stehens bei einem Beine, dessen Streckmuskeln paretisch sind. Der Kranke kann sein Kniegelenk aktiv nicht strecken. Um den Unterschenkel vorwärts zu führen, macht er deswegen erst eine Schleuderbewegung mit dem Bein. Berührt der Fuß desselben jetzt den Boden, und würden die Kniegelenke gebeugt sein, so würde der Patient einfach zusammensinken, da ja der Widerhalt von seiten des Quadriceps fehlt — geradeso wie das Taschenmesser in der oben angegebenen Weise zusammenklappt, wenn die Last auf der Seite seiner Schneide herunterfällt. Der Patient läßt daher, um einen Halt auf seinem gelähmten Bein zu bekommen, sein Körpergewicht so auf die Kniee einwirken, daß es in die äußerste Streckung gebracht und in ihr erhalten wird. So kann das Bein weder vorn noch hinten einknicken. Vorn preßt die Körperschwere die Gelenkflächen von Femur und Tibia fest aufeinander, hinten hindert der Bandapparat das Aufklappen der Gelenkspalte. Bänder und Knochen müssen die ganze Körperlast tragen. Unter dieser Last muß notwendigerweise allmählich der Bandapparat leiden, zumal infolge der allgemeinen Atrophie seine Ernährung an und für sich keine gute ist. Er giebt also langsam aber stetig nach, und so wird das Knie mehr und mehr überstreckt.

Das Genu recurvatum paralyticum ist entstanden, dasselbe behindert aber nicht den Gang, sondern macht ihn erst möglich.

Das Genu recurvatum gestattet den Gang auch, wenn eine Paralyse aller das Kniegelenk bewegenden Muskeln vorliegt, ja die Patienten vermögen dann selbst ohne Krücken zu gehen.

Anders gestalten sich die Verhältnisse, wenn der Quadriceps völlig gelähmt ist, die Beugemuskeln aber funktionsfähig sind. Es bildet sich dann, ganz wie es die Theorie von SEELIGMÜLLER verlangt, eine Flexionskontraktur des Kniegelenkes aus.

Wir wollen die Mechanik dieser Kontraktur an der Hand eines von uns behandelten Falles analysieren. Nach einer totalen Lähmung sämtlicher 4 Extremitäten war bei dem Patienten die Lähmung an den oberen Extremitäten völlig zurückgegangen; an den unteren blieb jedoch links eine ziemlich hochgradige Parese, rechts eine vollständige Paralyse des Quadriceps zurück. An den Unterschenkeln blieben nur die Pronatoren verschont.

Beide Kniegelenke zeigten eine Flexionskontraktur. Die Beugestellung ließ sich aktiv und passiv ad maximum vornehmen. Die Streckung war dagegen wegen der Kontraktur der Beugemuskeln nur unvollkommen möglich. Trotz aller Behandlungsmethoden sank der Knabe durch zunehmende Beugung der Hüft- und Kniegelenke immer mehr in sich zusammen, wurde dadurch immer kleiner und in seinen Bewegungen unbeholfener.

Beide Beine standen schließlich im Kniegelenk gebeugt, beide Füße in hochgradiger Valgusstellung. Auf den gebeugten Beinen ruhte der Rumpf stark vornüber geneigt, während der Kopf etwas nach rückwärts geworfen war. Diese Zickzackhaltung war aber überhaupt nur dann möglich, wenn Patient sich entweder mit beiden Händen an einem Stocke hielt oder aber seine Hände gegen die Vorderfläche seiner Schenkel anstemmte. Das Gehen war nahezu unmöglich. Bei dem Versuche, den Oberkörper etwas aufzurichten, knickte der Kranke wie eine tote Masse sofort zusammen.

Es erklärt sich dies unmittelbar aus der Statik seiner Haltung. Bei senkrecht gehaltenem Oberkörper wirkte die Last desselben im Sinne einer Vermehrung des Beugewinkels der Kniegelenke.

Bei der mangelnden Aktion des Quadriceps mußte der Körper daher nach unseren Erfahrungen mit dem Taschenmesser notwendig in sich zusammensinken. Wurde aber der Körper so weit vorgeneigt, daß die Schwerlinie den Scheitel des Kniebeugewinkels schnitt, so wirkte die Last des Oberkörpers weder im Sinne der Vermehrung noch der Verminderung dieses Winkels, und es herrschte Gleichgewicht. Fand dabei die Vorneigung des Körpers so weit statt, daß die Schwerlinie vor dem Scheitel des Kniebeugewinkels herabfiel, so wirkte die Schwere des Rumpfes im Sinne einer Streckung der Kniegelenke und fand dabei ein Gegengewicht in der Aktion der intakten Beugemuskeln. Der Kranke balancierte auf diese Weise seinen Oberkörper zwischen zwei antagonistischen Kräften, der Eigenschwere des Rumpfes und der Aktion der intakten Muskeln an der Hinterfläche der Oberschenkel, und brachte es daher trotz der Quadricepslähmung fertig, mit gebeugten Kniegelenken zu stehen und zu gehen.

Wenn solche Patienten mit vollständiger Quadricepslähmung nicht gehen, sondern ständig auf dem Boden herumrutschen oder zusammengekauert im Bett liegen oder sich an Krücken fortbewegen, so nimmt die Flexionskontraktur der Kniegelenke oft recht bedeutende Grade an.

Sind alle Muskeln des Kniegelenks gelähmt, so bildet sich nicht selten ein vollständiges Schlottergelenk aus.

Auf noch eine Beobachtung möchte ich hinweisen, die ich oft an paralytischen Beinen gemacht habe, bei denen es zu einer starken Quadricepsatrophie gekommen war. Daß in solchen Fällen das Knie wackelig wird und man dann ausgiebige seitliche Bewegungen im Knie-

gelenk machen kann, ist bekannt. Dagegen habe ich es noch wenig erwähnt gefunden, daß solche Patienten häufig imstande sind, ihre Tibia willkürlich nach hinten zu subluxieren. Ich habe das bisher an 4 Fällen in deutlichster Weise gefunden. Die große Kapselerschlaffung ist wohl die Ursache auch dieser Erscheinung.

Was nun die Therapie der paralytischen Kniedeformitäten betrifft, so sucht man, wenn der Patient mit geringgradigem Genu recurvatum zu gehen vermag, durch eine Allgemeinbehandlung der Lähmung die Funktion der Muskeln möglichst wiederherzustellen. Ist die Lähmung eine irreparable, so vermögen die Patienten doch in passend gefertigten Schienenhülsenapparaten ganz gut umherzugehen. Man muß diese Apparate so einrichten, daß sie das Knie in gerader Stellung festzustellen erlauben, gleichzeitig aber auch das Sitzen mit gebeugtem Knie ermöglichen. Solcher Vorrichtungen, welche die Bewegung des Kniegelenkes zeitweise festzustellen, zeitweise zu beugen gestatten, kennen wir eine ganze Reihe. Am einfachsten sind schieber- oder riegelartige Vorrichtungen, in der Weise, daß ein auf der einen Schiene laufender kleiner Stahlriegel in ein bügelartiges Stück der zweiten Schiene hineingehoben wird, in gleicher Weise wie man eine Thür verriegelt. Ferner benutzt man gelegentlich Schraubenvorrichtungen, die am vollkommensten in den STILLMANN'schen Sektorenschienen ausgebildet sind. Die eine Schiene wird in diesen in einem Sektorenausschnitt der anderen beliebig festgestellt. Weiterhin kommen hakenartige Vorrichtungen in Betracht; so greift z. B. bei dem NYROP-schen Apparat ein mit der Oberschenkelschiene gelenkig verbundener federnder Haken in die Unterschenkelschiene ein, während ein Druck auf den Haken den Unterschenkel freigiebt. Ich habe diese und noch eine Reihe weiterer Sperrvorrichtungen in meinem Lehrbuch der orthopädischen Chirurgie beschrieben und abgebildet. Ich habe sie sämtlich versucht, habe sie aber verlassen zu Gunsten von zwei anderen Vorrichtungen, die den Vorzug größerer Einfachheit, größerer Haltbarkeit und sicherer Zweckerfüllung besitzen. Die eine dieser Vorrichtungen mit dem dreikantigen Hebel ist dieselbe, wie wir sie oben als Sperrvorrichtung zur Fixation des Hüftgelenkes beschrieben und abgebildet haben. Noch mehr als diese hat sich mir dann folgende Vorrichtung bewährt (Fig. 21 u. 22).

Die Sperrvorrichtung geschieht hier mittels eines federnden Stahlbügels, der von der Außenschiene zur Innenschiene reicht und ein wenig oberhalb der Kniegelenkslinie angebracht ist und beweglich in den Oberschenkelschienen steckt. Die Schenkel dieses Bügels stehen parallel zu den Seitenschienen und enden beiderseits mit kleinen einwärts gerichteten Zapfen (Ansatz). Entsprechend den Schenkeln dieses Bügels sind an den Oberschenkelschienen kleine Fortsätze in Form schiefer Ebenen angebracht. Die Erhöhung derselben geht beiderseits

nach außen. Die Unterschenkelschienen reichen zu beiden Seiten blattförmig einige Centimeter über die Scharnierungsgelenke hinaus, und am oberen Ende der Blätter sind Löcher eingebohrt, in welche die Bügelzapfen einschnappen. Ist nun das Bein gestreckt, so greifen die Zapfen des Bügels durch die Löcher der Unter- und Oberschenkelschiene und fixieren so das Gelenk (Fig. 22). Die Wölbung des Bügels ruht dabei dicht an der Wölbung des Oberschenkels, während der Winkel des Bügels nach hinten von der Oberschenkelhülse steht. Die Schenkel des Bügels stehen dabei gar nicht in Berührung mit der Oberschenkelschiene, außer dort, wo die Zapfen einschnappen.

Fig. 21.

Wird nun der Bügel, den man mit der Hand durch die Kleider hindurch dirigieren kann, gehoben, so gleiten die Schenkel auf den obengenannten, an den Oberschenkelschienen angebrachten schiefen Ebenen in die Höhe, wo die Schenkel der Bügel parallel mit der Oberschenkelschiene zu liegen kommen. Dadurch werden die Zapfen aus den Löchern der Unterschenkelschienen herausgehebelt und die Beweglichkeit ist ermöglicht (Fig. 21). Soll das Kniegelenk wieder fixiert werden, so wird der Bügel einfach mit der Hand herabgedrückt, die Zapfen greifen wieder in die Unterschenkelschienen ein und damit ist das Knie fixiert.

Sind die Muskeln des Oberschenkels, namentlich die Beuger, noch gut erhalten, so kann man die Wirkung des geschwächten Quadriceps

sehr zweckmäßig durch einen aus elastischen Zügen hergestellten künstlichen Quadriceps unterstützen (siehe Fig. 18).

Der Patient kann sowohl Extensions- als Flexionsbewegungen vornehmen, indem die elastische Kraft des Gummizuges den Unterschenkel stets in Streckstellung zurückführt, sobald die Flexoren außer Wirksamkeit treten. Durch abwechselndes in- und außer Funktionsetzen der Flexion wird der Patient die Unterschenkelbewegungen nach beiden Seiten hin beherrschen. Der Ersatz des Quadriceps besteht aus einem Bügel, der an den Kniegelenkscharnieren der Schienenhülsenapparate befestigt wird und auf seiner Höhe kreuzweise übereinander befestigte Bänder trägt, die in der Art an den Hülsen befestigt werden, wie dies aus Fig. 18 hervorgeht. Man sieht hier, daß die Enden dieser Gummizüge aus Lederriemen bestehen, in denen eine Anzahl Löcher angebracht wird, so daß man mit der steigenden Funktionsfähigkeit des Quadriceps die elastischen Züge ganz nach Bedarf weniger anspannen kann.

Fig. 22.

Verzichtet man aus bestimmten Gründen auf die so vortrefflichen Sperrvorrichtungen, und bedient man sich nur eines einfachen Scharniergelenkes, so muß man als ersten Grundsatz festhalten, daß das Scharniergelenk hinter die Schwerlinie verlegt werden muß. Erst durch Charrière und Bly lernten wir die richtige Ausnutzung der Schwerkraft kennen. Man soll das Gelenk so anbringen, daß bei völliger Streckung des Knies Ober- und Unterschenkel einen nach vorn etwas offenen Winkel bilden. Dies hat den großen Vorteil, daß das Bein, sobald es gestreckt auf den Boden gesetzt wird, sofort eine absolut sichere Stütze für den Körper abgiebt, während das Knie mit Leichtigkeit sich durch die eigene Schwere des Unterschenkels beugt, sobald das Bein nach vorn erhoben wird.

Wenn bei Lähmung des M. quadriceps das Genu recurvatum sehr geniert, so kann man dasselbe dadurch am besten beheben, daß man einen Schienenhülsenapparat tragen läßt, bei dem das Kniegelenkscharnier keine Ueberstreckung zuläßt. Ich bilde

einen solchen Patienten mit doppelseitigem Genu recurvatum ab, der ohne Apparat und Stütze gar nicht stehen, mit dem Apparate aber ganz gut ohne jede Unterstützung gehen konnte (Fig. 23 u. 24).

Neuerdings haben wir in den Sehnentransplantationen ein gutes Hilfsmittel zur Wiederherstellung der Funktion des gelähmten Quadri-

Fig. 23.

Fig. 24.

ceps erhalten. Vulpius verband mit Erfolg den intakten Sartorius mit der Sehne des Quadriceps; auch ich habe ein schönes Resultat erzielt durch Ueberpflanzung des intakten Sartorius auf die Aponeurose des gelähmten Streckmuskels.

F. L., 15 J. alt, ist kräftig entwickelt, leidet seit seinem 3. Lebensjahre an den Folgen einer spinalen Kinderlähmung.

Pat. ist ununterbrochen in verschiedenster Behandlung gewesen. Er trägt an seinem linken Bein und an seinem rechten Unterschenkel einen Schienenhülsenapparat und kann mit Hilfe zweier Stöcke nur mäßig gehen.

Die rechte Hüft- und Oberschenkelmuskulatur hat sich gut erholt. Pat. kann das Bein im Hüftgelenk ab- und adduzieren, beugen und strecken. Das Kniegelenk kann aktiv gestreckt und gebeugt werden. Von den Muskeln des Unterschenkels wirken mäßig kräftig die Peronei, die Wadenmuskulatur und der Extens. dig. com. long. Der Tibial. ant. und postic. ist vollkommen funktionsfähig, und der Extens. hallucis-longus ist sehr kräftig. Der Fuß hängt in Equinusstellung herab und kann mittels des letztgenannten Muskels nur wenig erhoben werden.

Auf der linken Seite liegen die Verhältnisse folgendermaßen: Der Ileopsoas, die Adduktoren und Abduktoren sind sehr geschwächt. Der Quadriceps und die Unterschenkelmuskulatur sind ganz gelähmt. Der Sartorius und die Beugemuskeln des Unterschenkels wirken noch.

Fordert man den Kranken auf, den Quadriceps anzuspannen, so sieht man jedesmal eine Kontraktion des Sartorius, derselbe ist auch elektrisch erregbar.

Um den Pat. ev. von seiner linksseitigen Oberschenkelhülse zu befreien, wird eine Transplantation des Sartorius an den Quadriceps ausgeführt.

Operation: 10 cm langer Schnitt an der Grenze des mittleren und unteren Drittels etwas innen von der Mitte vorn am Oberschenkel bis auf den Quadriceps, der nun von ganz weißlicher Farbe (fettig degeneriert) erscheint. Zuerst wird nun unter Vorziehung der Hautfettschicht nach innen mit einem großen, scharfen Haken der Sartorius freigelegt, isoliert und ganz im unteren Wundwinkel durchgeschnitten. Der Sartorius zeigt gleichfalls Zeichen fettiger Degeneration, doch in viel geringerem Grade. Nunmehr wird der Rectus cruris an der Stelle, wo er beginnt sehnig zu werden, quer durchschnitten und sein peripherer, sehniger Teil mit dem centralen Sartoriusende durch 6 Seidennähte fest und straff vernäht, und zwar wird dabei das Kniegelenk gut überstreckt gehalten. Nach einigen versenkten Nähten wird die Hautwunde durch 5 Seidennähte verschlossen. Sterile Kompresse. Wattepolsterung. Gipsverband in gleicher Stellung des Beines.

Verbandwechsel. Prima intentio. Nähte entfernt. Nochmaliger Gipsverband.

Verbandwechsel. Das linke Bein wird jetzt bei leichtem Schutzverband der Wunde in den bisherigen Schienenhülsenapparat gelagert.

Fordert man jetzt den Pat. auf, sein Kniegelenk durchzudrücken, so sieht man, wie sich der Sartorius anspannt und die Kniescheibe ein wenig nach oben zieht. Läßt man ihn das linke Bein in Rückenlage heben, bleibt das Kniegelenk fast gestreckt; der Sartorius ist dabei angespannt.

Vorsichtige Massage im Verlauf des Sartorius, Faradisation und Galvanisieren desselben.

Pat. kann ohne seinen linksseitigen Schienenhülsenapparat mit zwei Stöcken gehen.

Auch jetzt wird beim aktiven Kontrahieren des Sartorius die Kniescheibe hochgezogen, indessen hat doch eine allmähliche Dehnung in den Muskeln wieder stattgefunden. Hebt Pat. sein linkes Bein in Rückenlage, so beugt sich jetzt das Kniegelenk bis zum halben rechten Winkel, so daß die Fixation zum Gehen nicht mehr genügt.

Pat. muß deshalb seinen linksseitigen Schienenhülsenapparat am ganzen Bein weiter tragen.

Es wird an einem neugefertigten Schienenhülsenapparat eine bequem in Streckstellung festzustellende und beim Sitzen zwecks Beugung zu lockernde Vorrichtung angebracht, wie dies aus beistehenden Photo-

graphien ersichtlich ist. Da der Schienenhülsenapparat mit einem einfachen Beckenring durch ein Scharnier verbunden ist, geht Pat. nunmehr bequem und ausdauernd mit einem Stock, kann sich aber auch ohne Stock gut fortbewegen.

Wir haben bisher nur die Fälle in Betracht gezogen, bei denen nur die Tragfähigkeit des Kniegelenkes gelitten hatte, ohne daß es zu Kontrakturstellungen im Gelenk selbst gekommen war. Hat sich nun schon eine Flexionskontraktur des Kniegelenkes ausgebildet, so muß man, um das Gehen zu ermöglichen, zunächst diese Stellungsanomalie beseitigen. In leichteren Fällen genügt dies durch einfache Streckung des Knies in Narkose, event. unter Zuhilfenahme des LORENZ'schen Redresseurs oder der von GROSS angegebenen, in meinem Lehrbuch der orthopädischen Chirurgie abgebildeten Schraubenvorrichtung. Leisten die Weichteile dabei zu starken Widerstand, so mache man lieber die offene Durchschneidung aller sich spannenden Sehnen und Fascienstränge in der Kniekehle. Bei der nachfolgenden Streckung darf man keine zu starke Gewalt anwenden, da die atrophischen Knochen dabei leicht einbrechen können. Durch ein solches operatives Vorgehen erreicht man die Streckung des kontrakten Gelenkes am leichtesten und raschesten. Können sich die Patienten zu solchem aktiven Vorgehen nicht entschließen, so kann die Kontraktur auch auf orthopädischem Wege beseitigt werden. Zu diesem Zwecke verfertigt man einen Schienenhülsenapparat, in welchen man nach den Angaben von BRAATZ die Gelenkteile in Form eines Sektors anbringt. Die Hauptsache ist, daß man die Hülsen so fertigt, daß die ganze vordere Gelenkgegend in denselben mitgefaßt wird. Das Leder muß die Patella von oben und unten her völlig umgreifen. Denn auf der Patella findet bei der Streckung der Deformität der größte Druck statt; faßt man sie daher nicht mit, so weicht das Kniegelenk einfach nach oben hin aus und man erreicht ein Fehlresultat. Ich lasse das Leder auf dem Gipsmodell des gelähmten Beines stets so walken, daß die Unterschenkelhülse bis über die Patella hinaufreicht, so daß beim Schnüren der Hülsen in gestreckter Stellung die Unterschenkelhülse weit unter die Oberschenkelhülse hinaufgeht. Gesetzt, wir haben es mit einer Kniegelenkskontraktur mit Flexion, Subluxation und Abduktion zu thun, wie das so häufig der Fall ist, so gestaltet sich unser Vorgehen folgendermaßen:

Ich nehme zunächst von dem Beine ein Gipsmodell. Ueber diesem Modell wird der Schienenhülsenapparat fertiggestellt, an dem man, wie schon gesagt, dem Kniegelenk entsprechend, die BRAATZ'schen Sektoren anbringt. Die Streckung der Kontraktur geschieht nun mit Hilfe einer starken Feder, die aus einer gewöhnlichen Schlägerklinge hergestellt wird (Fig. 25). Die Feder erhält ihren Halt am Oberschenkelteil des Apparates durch einen Bügel, der die beiden oberen Enden der Ober-

schenkelschienen verbindet; sie gewinnt ferner einen Unterstützungspunkt an dem sog. Kniebügel, der mittels je einer Schraube an den beiden Sektoren des Apparates befestigt ist. Die Streckung der Kontraktur geschieht nun mittels eines am freien Ende der Feder angebrachten, an der Unterschenkelschiene befestigten Riemens. Spannt man diesen Riemen an, so drückt derselbe das untere Ende der Feder gegen den Unterschenkel herunter. Damit kommt aber die elastische Kraft der Feder zur Geltung. Indem aber die Feder wieder ihre normale Lage einzunehmen sucht, zieht sie die Unterschenkelhülse und damit den Unterschenkel selbst in den Sektor nach vorn, und damit erreicht man die Streckung des Beines. Bis man die Streckung des Beines auf diese Weise erreicht hat, vergehen in der Regel 5—6 Wochen. Man darf nicht zu schnell vorgehen, da die Patienten sonst leicht stärkere Schmerzen haben. Man kann diese aber stets leicht vermeiden, wenn man mehr in Etappen vorgeht, indem man das, was man an Streckung erreicht hat, jederzeit durch 2 an den Sektoren angebrachte Schrauben feststellen kann. Ich habe auf diese Weise eine große Anzahl selbst schwerster Kontrakturen gerade gerichtet. Zuweilen ist es auch hier wünschenswert, um rascher vorwärts zu kommen, vor Anlegung des Apparates die offene Durchschneidung der Kniegelenkssehnen und bei starkem gleichzeitigem Spitzfuß die subkutane Tenotomie der Achillessehne auszuführen. Ist das Bein einmal gestreckt, so läßt man den Apparat noch einige Monate tragen, und hat dann die Freude, zu sehen, daß die Patienten mit gerade gestrecktem Bein wieder ohne jeden Apparat gehen lernen; einige Krankengeschichten mögen das Gesagte erläutern.



Fig. 25.

Fall 1. Dr. P. K. aus H., 30 Jahre alt, Kontraktur im rechten Knie- und Fußgelenk nach spinaler Kinderlähmung; rechtes Bein außerordentlich atrophisch. Beim Eintritt in die Klinik steht das Knie in einem Beugewinkel von ca. 135°; der Fuß zeigt eine Spitzfußstellung von ca. 140°. Offene Durchschneidung der Kniekehlensehnen und subkutane Tenotomie der Achillessehne. Nach erfolgter Wundheilung Anlegung eines Kniestreckapparates mit gewöhnlichen Scharnieren und Gummizügen zur Beseitigung der Spitzfußstellung. Da wegen einer bestehenden Subluxation der Tibia die Streckung des Kniees sehr schmerzhaft ist und nicht in erwünschter Weise fortschreitet, werden Braatz'sche Sektoren an dem Schienenhülsenapparat angebracht; die Streckung macht jetzt rasche Fortschritte. Pat. wird mit fast vollkommen gestrecktem Kniegelenk entlassen und erhält die Weisung, sich zu Hause massieren zu lassen und die Streckfeder weiter zu gebrauchen. Nach 3-monatlicher Applikation des Apparates ist das Bein völlig gestreckt; die Spitzfußstellung ist beseitigt; Pat. vermag jetzt ohne Apparat seinen anstrengenden wissenschaftlichen Exkursionen auf schlüpfrigen Felsen nachzugehen.

Fig. 26.

Fall 2. Der Fall, den ich jetzt noch kurz anführen möchte, soll illustrieren, wie hochgradige Kniekontrakturen man noch auf die geschilderte Weise korrigieren kann.

Frl. K. aus L. wurde in die Klinik aufgenommen. Sie ist jetzt 20 Jahre alt und hat seit frühester Jugend an der Kniekontraktur gelitten. Seit ihrem 10. Jahre geht sie auf einem Stelzfuß in der Weise, wie es die Figur 26 ohne weiteres zeigt. Ich ging in diesem Falle so vor, daß ich zunächst einen Gipsabguß nahm und über diesem den Sektoren-Schienenhülsen-Apparat arbeiten ließ. Dann machte ich die offene Durchschneidung aller sich spannenden Weichteile in der Kniekehle und legte in möglichst korrigierter Stellung, d. h. in etwas stumpfwinkeliger Stellung des Beines einen Gipsverband an. Dieser Gipsverband blieb 14 Tage liegen. Bis dahin war der Schienenhülsenapparat fertiggestellt und die Wunden bis auf oberflächliche Granulationsflächen geheilt. Jetzt wurde nun der Schienenhülsenapparat angelegt und mit der Feder allmählich gestreckt. Nach Verlauf von 8 Wochen war das Bein ganz gerade (Fig. 27).

Wir wollen erwähnen, daß man auch durch eine suprakondylere Osteoklasie oder Osteotomie die Geradestellung des verkrümmten

Beines erreichen kann. So hat LORENZ mit sehr gutem Erfolge operiert.

Wir haben schließlich noch als Hilfsmittel zur Behandlung paralytischer Kniegelenksdeformitäten die Arthrodese des Kniegelenkes zu erwähnen. Ich habe diese Operation wenig ausgeführt, da ich die Patienten mit schlotterigen Kniegelenken in der Regel portative Apparate, wie oben ausgeführt, habe tragen lassen. So verfüge ich nur über 4 Fälle von Arthrodese, habe aber in all diesen Fällen die Tragfähigkeit des Kniees wirklich erreicht. In einem der 4 Fälle habe ich mit Erfolg die Arthrodesen der Kniegelenke auf beiden Seiten gleichzeitig vorgenommen.

Fig. 27.

Noch eine andere Kniegelenksdeformität sieht man im Gefolge der spinalen Kinderlähmung entstehen, das Genu valgum paralyticum. Es macht dieselbe Erscheinung wie das auf anderer Basis beruhende Genu valgum. Von DUBOURG wurde ein derartiger Fall mit linearer Osteotomie des Femur bei einem 4-jährigen Kinde zu heilen versucht. Ein analoger Fall von Genu valgum paralyticum wurde von FISCHER operiert. Will man operieren, so ist nach meiner Meinung die einzig richtige Operation die Arthrodese des Gelenkes. Im übrigen ist die orthopädische Behandlung mit Schienenhülsenapparaten und Kontentivverbänden genau so wie bei jedem anderen Genu valgum vorzunehmen.

Paralytische Fußdeformitäten.

Bei der Betrachtung der paralytischen Fußdeformitäten muß man zwei Arten unterscheiden. Entweder sind nämlich eine oder mehrere Muskelgruppen intakt und ziehen demnach den Fuß nach ihrer Richtung, so entsteht der Klump-, Spitz-, Platt-, Hacken- oder Hohlfuß, oder alle Muskeln, die das Fußgelenk bewegen, sind paralytisch, und so entsteht der schlotterige Fuß. Während der Fuß also in dem ersten Falle fixiert ist, hängt er im zweiten schlaff herab. SCHWARTZ und RIEFEL (Revue d'Orthop., 1892) teilen in diesem Sinne die Folgen der paralytischen Fußdeformitäten ein in fixierte und schlotterige Gelenke.

Ein vollständiges Schlottergelenk am Fuß wird sehr selten beobachtet. Ist ein solches aber ausgebildet, so fällt der Fuß unter dem Einfluß der Schwere in die Equinovarusstellung. Zur Ausbildung dieser Stellungsanomalie trägt noch zuweilen die Zusammenziehung einiger Muskelbündel des Gastrocnemius bei, die der vollständigen Lähmung entgangen sind. Hat die Equinusstellung längere Zeit bestanden, so kann sekundär eine Schrumpfung des Gastrocnemius, dessen Enden doch dauernd genähert sind, hinzutreten. Dann ist das Gelenk in der Equinusstellung fixiert, und wir haben so die sekundäre Fixation nach Schlottergelenk vor uns. Es ist leicht erklärlich, daß wir Uebergänge von der einen zur anderen Art vielfach antreffen werden.

Einige Autoren, darunter Boeckel, unterscheiden noch die nach Paralyse auftretende Fußdeformität, je nachdem dieselbe durch den Sehnenzug oder durch Verunstaltung der Knochen verursacht ist (pieds-bots tendineux-osseux der Franzosen). Primär ist hier natürlich stets der Zug der nicht gelähmten Muskeln resp. deren Sehnen, und erst sekundär — nach mehr oder weniger langem Bestande der Deformität — bildet sich die Veränderung der Knochen aus. Beim Redressionsversuch — ev. in Narkose — wird sich leicht herausstellen, mit welchen von beiden Formen man es zu thun hat.

Betrachten wir nun im einzelnen die paralytischen Fußdeformitäten.

a) Paralytischer Klumpfuß.

Die paralytischen Klumpfüße sind sehr häufig. Der paralytische Klumpfuß entsteht vorzugsweise dann, wenn die motorischen Nerven gelähmt sind, welche die Musc. peronei und die Extensores digitorum longi et breves versorgen, wenn also die ganze Muskelgruppe ausgeschaltet ist, welche die Dorsalflexion und Pronation des Fußes besorgt. Aber auch bei Lähmung der Supinatoren und Plantarflexoren kann ein Klumpfuß entstehen, wenn die Schwere des Fußes die Kraft der Antagonisten überwindet. Fragen wir nach den Symptomen, so werden wir sehen, daß der paralytische Klumpfuß in Supination steht, so daß die Fußsohle nach innen, der Fußrücken nach außen sieht, zugleich mit deutlicher Einwärtswendung und Senkung der Fußspitze. Daneben fällt aber noch eine Krümmung der Zehen auf. Namentlich die große Zehe ist gegen die Fußsohle hin verbogen und unter die Volarfläche der 2. Zehe dislociert. Daneben haben wir dann die Atrophie der Unterschenkel, meist auch eine Verkürzung der ganzen Extremität, die Kühle und livide Verfärbung der Haut, außerdem auch die Anamnese, um die Diagnose zu sichern.

Die Behandlung des paralytischen Klumpfußes ist eine außerordentlich dankbare Aufgabe geworden. Ich mache stets zunächst die forcierte Redression des Klumpfußes in einer Sitzung, mittels

des von STILLE modifizierten LORENZ'schen Redresseur-Osteoclasten. Die Redression gelingt in der Regel viel leichter als die eines entsprechenden angeborenen Klumpfußes. Nach ausgeführter Tenotomie der Achillessehne wird dann der Fuß in überkorrigierter Stellung in einen Gipsverband fixiert. Mit diesem Gipsverband werden die Patienten entlassen und angehalten, möglichst viel in demselben herumzugehen. Nach etwa 3 Monaten wird der Verband abgenommen. Der Fuß behält dann in der Regel dauernd seine normale Stellung inne.

In früheren Jahren ließ ich dann einen bis zum Knie reichenden Schienenhülsenapparat anfertigen, den die Patienten dann dauernd behielten. Wir hatten ja durch unsere Therapie nur die falsche Stellung des Fußes beseitigen wollen und beseitigt, wir konnten aber nicht gleichzeitig die Peroneuslähmung beheben. Indem wir jetzt nicht nur die falsche Stellung des Fußes korrigieren, sondern weiterhin auch einen Ersatz für die gelähmten Muskeln dadurch erreichen, daß wir die Funktion derselben von einem gesunden Muskel übernehmen lassen, können wir heutzutage den Patienten nahezu völlig wiederherstellen. Gerade beim paralytischen Klumpfuß haben die Sehnentransplantationen ihre größten Triumphe gefeiert. Den in der Litteratur mitgeteilten günstigen Erfahrungen von WINKELMANN, SIPBURGER, WINKLER, VULPIUS, FRANKE, DROBNIK, GOLDTHWAIT u. a. kann auch ich eine Reihe erfolgreich ausgeführter Operationen anschließen. Bei dieser Sehnentransplantation muß man natürlich ganz individuell vorgehen.

Der gelähmte Peroneus long. kann mit einem Teil der Achillessehne vernäht werden, mit dem Tibialis anticus oder dessen Hälfte, mit dem Extens. digit. comm, oder dem Ext. halluc. long. Man kann den Extensor hallucis spalten und mit den beiden gelähmten Peronei vernähen oder je die Hälfte des Extensor hallucis und des Tibialis anticus auf einen oder beide Peronei verpflanzen. Man hat auch den Tib. ant. auf den Extens. dig. comm. long. aufgepflanzt, um bei Hebung des Fußes mehr Pronation zu erzielen (BRUNNER und SCHULTHESS). VULPIUS teilte in einem Falle mit gutem Erfolge die Achillessehne in 3 Teile, einen Zipfel führte er innen herum nach vorn und verband ihn mit dem Tib. ant., den zweiten befestigte er außen an die Peronei und den mittleren verlängerte er durch eine Plastik, wodurch die entstehende Equinusstellung aufgehoben wird. Bei späterer Bewegung des Gelenkes entstand anfangs erklärlicherweise eine muskuläre Fixation desselben. Wir sehen also, daß die Variationen sehr groß sind, daß man von der vorderen oder hinteren Muskelgruppe an sich gesunde Muskeln zur Uebertragung beliebig auswählen kann.

Die Technik meiner Operationen unterscheidet sich nicht von der üblichen. Dagegen möchte ich zur Nachbehandlung folgenden Apparat empfehlen.

Fig. 28.

Fig. 29.

Der Apparat ist ein Schienenhülsenapparat, an dem die Fußhülse aus zwei gegeneinander beweglichen Teilen gearbeitet ist, so daß man, während der hintere Teil des Fußes in Pronationsstellung fest fixiert ist, den vorderen Teil ebenfalls bequem in Pronations- und Abduktionsstellung fixieren kann (Fig. 28 und 29). Zur Herstellung eines solchen passenden Klumpfußapparates hat sich bei mir im Laufe der Zeit folgende Technik herausgebildet. Zunächst fertige ich von dem Klumpfuß, den ein Assistent, so gut es geht, redressiert, samt dem zugehörigen Ober- und Unterschenkel einen genauen Gipsabguß an. Das so gewonnene Negativ modelliere ich nun so, daß der Klumpfuß in einen entsprechend großen normalen Fuß verwandelt wird. Es geschieht dies in der Weise, daß zunächst die Supinationsstellung des Fußes durch Einklemmung eines keilförmigen Korkstückchens in einem auf der Höhe des inneren Knöchels angebrachten Einschnitte korrigiert wird. Ebenso beseitigt man durch ein oberhalb der Ferse angebrachtes Korkstückchen die Spitzfußstellung. So wird der Fuß an der Gipshülse proniert und dorsal flektiert und die Form jetzt mit Gips ausgegossen. Die Adduktionsstellung des Fußes wird dann schließlich korrigiert, während die Gipsmasse erstarrt. Wir haben auf die geschilderte Weise ein Modell gewonnen, welches einem normalen Fuße entspricht. Ueber diesem Modell wird nun der Schienenhülsenapparat in der Weise gearbeitet, wie ich es in meinem orthopädischen Lehrbuche beschrieben habe; nur die Fußhülse wird aus zwei Teilen gearbeitet. Der hintere Teil, welcher den Calcaneus in pronierter Stellung umfaßt, ist in gewöhnlicher Weise mit der Unterschenkelhülse scharnierartig verbunden. Der Vorderfuß wird in seiner richtigen Stellung durch einen von der inneren Seite des Fußbleches abgehenden Bügel festgehalten, der vordere Teil des Fußbleches ist mit dem hinteren Teile durch eine Schiene verbunden, die von der Mitte der Ferse zum vorderen Ende des vorderen Segmentes verläuft. In der Mitte dieser Schiene ist eine Schraube eingelassen, um die sich das vordere Teil der Fußhülse nach beiden Seiten hin bequem drehen läßt (Fig. 30, 31, 32). Das vordere Ende der Schiene ist sektorähnlich verbreitert und mit einer Reihe von Gewindelöchern versehen. So ist es ohne weiteres möglich, den Fuß in beliebiger Ad- oder Abduktions- oder Mittelstellung zu fixieren. Zu dem fertigen Apparat gehört schließlich noch ein sog. Fersenzug, wie er auch bei anderen Schienenhülsenapparaten verwertet wird.

Der Apparat wird so angelegt, daß man den Fuß und das Bein in denselben hineinlegt, während die Fußhülse in Adduktionsstellung steht. Nun zieht man die Spannlasche an, so daß die Ferse gerade auf dem Fußblech fixiert ist, schnürt dann die Fußhülse, sowie die Hülsen des Ober- und Unterschenkels, bringt den Fuß in die gewünschte Abduktionsstellung und sichert diese durch Anziehen der Schrauben. Sitzt der Apparat gut, so steht der Fuß in demselben völlig normal. Es wird ein passender Stiefel über demselben gearbeitet und der Patient geht nun ohne Beschwerden in demselben umher. Jeder Schritt des Patienten wirkt dabei im Sinne der JULIUS WOLFF'schen Transformationskraft, bestrebt sich also, die normale Knochenform wieder herzustellen.



Fig. 30.

Fig. 31.

Fig. 32.

Man kann den Apparat jeder Zeit bequem ablegen, Massage und Gymnastik treiben und ihn dann ohne Schwierigkeit wieder anlegen.

Ich bilde umstehend einen Patienten mit ziemlich hochgradigem Klumpfuß ab, wie er in unsere Behandlung kam (Fig. 33), im Apparate (Fig. 34) und nach 3 monatlicher Behandlung ohne Apparat (Fig. 35). Diese Bilder sprechen ohne weiteres für die gute Wirkung des Apparates.

Zur Behandlung des paralytischen Klumpfußes haben einige Autoren die Tarsektomie, die PHELPS'sche Operation und andere operative Ein-

griffe gemacht. Ich bin der Meinung, daß man auch ohne diese auskommt. Die Arthrodese, die zur Fixation des redressierten Klumpfußes im Talocruralgelenk wiederholt — auch von mir — vorgenommen worden ist, liefert zwar recht günstige Resultate; heutzutage bin ich aber von dieser eingreifenden Operation bei paralytischem Klumpfuß abgekommen und beschränke mich in der Therapie auf die beschriebenen schonenderen Methoden, die ich dringend empfehlen möchte.

Fig. 33.

Fig. 34.

Ich habe bisher bei paralytischem Klumpfuß 14mal die Sehnentransplantation ausgeführt. Die Fälle sind kurz folgende:

1. Th. L. Rechtsseitige traumatische Peroneuslähmung. Spitzfuß mit Neigung zur Klumpfußstellung.

25. März 1898 Operation: Spaltung der Achillessehne, Vernähung des äußeren Zipfels mit der Sehne des Tibialis anticus. Glatte Heilung.

2. April vorzeitig entlassen. Mäßiges Resultat.

2. E. H. Traumatische Peroneuslähmung links. Spitzfuß.

27. Mai 1898 Operation: Spaltung der Achillessehne, Vernähung des äußeren Zipfels mit der Sehne des Tibialis anticus. Glatte Heilung, Erzielung absolut normaler Funktion.

3. D. H. Pes equino-varus paralyticus dexter.

2. Juni 1898 Operation: Spaltung der Achillessehne. Vernähung des äußeren Zipfels mit dem Tibialis anticus. Glatte Heilung, Resultat funktionell gut.

4. C. K. Pes equino-varus paralyticus sin.

7. Juli 1898 Operation: Spaltung der Achillessehne, Vernähung des äußeren Zipfels mit der Sehne des Tibialis anticus. Heilung durch einige Stichkanaleiterungen verzögert. Resultat gut.

5. H. B. Pes equino-varus paralyticus.

26. Jan. 1899 Verlängerung der Achillessehne. Die gelähmten Tibialis anticus und Peroneus longus werden durchtrennt und ihre peripheren Enden an den wirksamen Extensor digitorum communis longus genäht. Glatte Heilung. Resultat gut.

6. A. H. Pes equino-varus paralyticus dexter.

16. Febr. 1899 Operation: Verkürzung des Tibialis anticus, Spaltung der Achillessehne und Vernähung des äußeren Zipfels mit der Sehne des Peroneus longus. Glatte Heilung. Gutes Resultat.

7. L. B. Pes equino-varus paralyticus sinister.

19. Febr. 1899 Operation: Verkürzung des Tibialis anticus. Spaltung der Achillessehne, Vernähung des äußeren Zipfels mit dem Extensor digitorum communis brevis. Heilung per primam; sehr gutes Resultat.

Fig. 35.

8. G. Schm. 1. Pes equino-varus paralyticus dexter.

28. Febr. 1899 Operation: Verkürzung des Tibialis anticus. Die Sehnen der gelähmten Peronei werden durchtrennt und an der gesunden Achillessehne angenäht. Nachträglich wird noch der Extensor hallucis longus verkürzt.

2. Pes equinus paralyticus sinister.

28. Febr. 1899 Operation: Verkürzung des Tibialis anticus. Nachträglich wird noch der Extensor hallucis longus verkürzt. Glatte Heilung, gutes Resultat.

9. W. E. Pes equino-varus paralyticus dexter.

23. März 1899 Operation: Verkürzung des Tibialis anticus. Spaltung der Achillessehne und Verpflanzung des äußeren Zipfels auf die Sehne des Peroneus longus. Glatte Heilung. Sehr gutes Resultat.

10. Th. M. Pes equino-varus paralyticus dexter.
31. Mai 1899 Operation: Verkürzung der Sehnen des Tibialis anticus und der beiden Peroneen. Glatte Heilung, gutes Resultat.

11. F. A. Leichter Pes equino-varus sinister.
2. Juni 1899 Operation: Spaltung der Achillessehne und Vernähung des äußeren Zipfels mit den Sehnen der gelähmten Peronei. Verkürzung der Tibialis anticus-Sehne, Spaltung der Sehne des kräftigen Extensor hallucis longus und Aufpflanzung des äußeren Zipfels auf die verkürzte Tibialissehne. Gute Heilung, gutes Resultat.

12. J. M. Linksseitige paralytische Peroneuslähmung. Spitzfuß mit Neigung zur Klumpfußstellung.
3. Aug. 1899 Operation: Verkürzung der Sehne des gelähmten Tibialis anticus, Faltung und Verkürzung der Sehne des mäßig wirksamen Extensor hallucis longus. Verkürzung des gelähmten Peroneus longus. Durchschneidung der Sehne des gelähmten Peroneus brevis und Einpflanzung ihres peripheren Endes in den gut wirksamen Extensor digitorum communis. Resultat gut.

13. A. D. Pes equinus paralyticus dexter mit Neigung zur Klumpfußstellung.
11. Okt. 1898 Operation: Verkürzung des Tibialis anticus. Durchtrennung des Peroneus longus und Einpflanzung des peripheren Sehnenteiles in den centralen Teil der tenotomierten Achillessehne. Sehr gutes Resultat.

b) Paralytischer Spitzfuß.

Die Entstehung der paralytischen Spitzfüße ist leicht zu erklären. Sind die Dorsalflexoren des Fußes gelähmt, so fällt der Fuß durch seine eigene Schwere in die Spitzfußstellung hinein. Ebenso kann bei alleiniger Lähmung aller Wadenmuskeln ein Spitzfuß entstehen, indem die Schwere des Fußes die Wirkung der Dorsalflexoren überwindet. Zuweilen beobachtet man, daß durch die Equinusstellung des Spitzfußes sich ein Hohlfuß ausbildet.

Sehr interessant war ein Fall von doppelseitigem reinen Pes equinus, den ich beobachtete. Da derartige Fälle nicht häufig zu sein scheinen, lasse ich die Krankengeschichte hier folgen.

Johann S., 9 J. alt. Außer Röteln hat Pat. keine Krankheiten vorher durchgemacht. Anfang des Jahres 1898 mußte er aus der Schule nach Hause getragen werden, da er nicht laufen konnte. Die Beine waren schlaff und müde, die Waden schienen verdickt und fühlten sich heiß an. Pat. wurde ins Bett gebracht, die Waden mit Leinöl eingerieben, nachher stand er wieder auf und ging nach 8 Tagen wieder zur Schule. Mehr und mehr ging aber das Kind seit der Zeit auf den Fußspitzen. Die Schuhsohlen wurden dann vorn von der Mitte an durchgelaufen. Der Gang wurde nach und nach schlechter; häufig fiel Pat. auf die Kniee, der Fuß stellte sich immer spitzer; der Gang wurde watschelnd. Salzbäder, Geradhalter

wurden verordnet, man hielt die Krankheit für eine Knochenerweichung. Das Leiden besserte sich nicht und Pat. kam in meine Klinik.

Status: Die Muskulatur an den unteren Extremitäten des sonst zart gebauten Kindes ist mit sehr reichlichem Fettpolster bedeckt. Die inneren Organe lassen nichts Pathologisches erkennen. Keine Störungen von seiten des Gehirns, der Intelligenz oder Sprache. Am Rumpf und an den Armen nichts Besonderes. Dagegen fällt bei Betrachtung der unteren Extremitäten die abnorme Stellung der Füße auf: Pat. tritt mit den Zehenspitzen auf und hält dabei die Kniee gebeugt. Läßt man den Pat. gehen, so watschelt er stark und beugt dabei die Kniee noch mehr als beim Stehen. Die Füße stehen in reiner Spitzfußstellung. Die Ferse ist beim Stehen des Kindes ungefähr 3 cm vom Fußboden entfernt. Die Beweglichkeit der Fußgelenke (besonders Extension und Flexion) ist eine ziemlich beschränkte infolge starker Spannung der Achillessehnen. Letztere treten stark hervor und sind wenig nachgiebig. Die Beine können in beiden Kniegelenken zwar aktiv gut gebeugt, aber nicht völlig gestreckt werden. Dagegen ist passiv eine Streckung möglich. Wadenmuskeln schlaff und atrophisch. Die Muskulatur des linken Beines erscheint im ganzen etwas schwächlicher als rechts.

Am 15. Sept. subkutane Tenotomie der Achillessehnen. Unterschenkel und Füße in rechtwinkliger Stellung zueinander eingegipst. Nach 3 Wochen Entfernung des Gipsverbandes. Füße standen rechtwinklig zum Unterschenkel. Auftreten mit der ganzen Fußfläche. Bewegungen in Fuß- und Kniegelenken normal, werden aber infolge Muskelschwäche langsam ausgeführt. Gang ist noch etwas schleifend. Massage täglich 2 mal, dito Elektricität und gymnastische Uebungen. Pat. wird mit guter Funktion geheilt entlassen.

Die Behandlung meiner Fälle von paralytischen Spitzfüßen leitete ich einfach so, daß ich die Tenotomie der Achillessehne ausführte, den Fuß dann gewaltsam in Dorsalflexion stellte und so 3 bis 4 Wochen im Gipsverband fixierte, um dann Massage und Gymnastik für mehrere Wochen folgen zu lassen. Die Patienten bekamen dabei nach Abnahme des Gipsverbandes einen bis an das Knie reichenden Schienenhülsenapparat, an dem zwei an der vorderen oberen Seite der Fußhülse angenähte und an der Unterschenkelhülse anknöpfbare Gummizüge den Fuß stets in Dorsalflexion hielten (Fig. 36).

Fig. 36.

Meine sämtlichen Patienten wurden, was den Spitzfuß betrifft, völlig geheilt.

Anstatt der Tenotomie kann man nach dem Vorschlage von Bayer

zur Verlängerung der Achillessehne die Tenorrhaphie der Sehne vornehmen, nachdem dieselbe zuvor in Form eines Z gespalten ist. Die Sehne wird zunächst der Länge nach in zwei Hälften gespalten. Dann trennt man die linke Hälfte am Tuber calcanei, die rechte am oberen Ende des Längsschnittes quer durch und näht den Querschnitt der ersteren an jenen der letzteren. So erreichte er eine Verlängerung der Sehne um 3 cm. Bayer empfiehlt dieses Verfahren für alle jene Fälle, in welchen man wegen starken Klaffens der Schnittenden nach der gewöhnlichen queren Tenotomie eine neuerliche Narbenretraktion vermeiden will.

Besteht bei paralytischem Spitzfuß eine starke Verkürzung des Beines, so ist es unzweckmäßig, die Tenotomie zu machen, da sich sonst die Deformität schlecht ausgleichen läßt und die Patienten noch mehr hinken als vor der Operation.

Will man hier operativ vorgehen, so führt man am besten die osteoplastische Resektion nach Wladimiroff-Mikulicz aus.

Auch bei den paralytischen Spitzfüßen erreicht man mit der Sehnentransplantation sehr gute Resultate. Der Musc. extens. hallucis long. oder der halbe Tibialis ant. wird auf den Extens. digit. comm. long. genäht. Man hat auch den Peroneus long. in zwei Teile gespalten und die eine Hälfte an den Tib. ant., die andere an den Extens. digit. comm. befestigt. Der Peroneus nimmt dann bedeutend an Umfang und Kraft zu — entsprechend der gesteigerten Anforderung. Oder vom Gastrocnemius wird eine Partie losgetrennt und diese wird auf den Extens. digit. comm. gepflanzt.

Neben der Sehnentransplantation spielt die Arthrodese bei der Behandlung der paralytischen Spitzfüße eine hervorragende Rolle, besonders für diejenigen Kranken, welche möglichst schnell von ihrem Leiden befreit sein wollen und wegen der verhältnismäßig großen Ausgaben auf die Behandlung mit Apparaten verzichten müssen. Besonders angebracht erscheint die Arthrodese bei ausgebildetem Schlottergelenk, wobei doch der Fuß, wie schon hervorgehoben, meist in Equino-varus-Stellung fällt. Sind mehrere Gelenke ein und derselben Extremität schlotterig, so kann man die Arthrodese auch in den anderen Gelenken (also im Knie- und Hüftgelenk) zu gleicher Zeit vornehmen, ohne daß der Patient darunter sehr zu leiden hätte (2 Fälle von Dollinger). Einige Chirurgen machten vor der Arthrodese noch die Tarsektomie (Lorenz, Helferich, Albert).

Schließlich kann man noch die Sehnenverkürzung des Musc. extens. dig. com. oder des Extens. halluc. l. vornehmen, nachdem man durch Tenotomie es ermöglicht hat, die Dorsalflexion hervorzubringen. Die Sehnen werden durchschnitten, in ihrer Längsrichtung gegeneinander verschoben und dann zusammengenäht.

Ist ein Spitzfuß redressiert und sind die Operationswunden ver-

heilt, so muß mit der Nachbehandlung begonnen werden. Ich will hier einige Apparate aufzählen, die sich dabei mir sehr bewährt haben und die ich aufs beste empfehlen kann.

Am meisten benutze ich den in Fig. 27 abgebildeten Schienenhülsenapparat mit elastischen Zügen.

Hat Patient diesen Apparat einige Monate getragen, so kommt anstatt desselben ein einfacher Schienenschuh in Anwendung, an dem man eine Feder anbringt, mit deren Hilfe man der Neigung des Fußes zur Equinusstellung weiter entgegenwirkt. Man verwendet hierzu vorteilhaft eine S-förmig gebogene Druckfeder, wie sie GOLDSCHMIDT angegeben hat (Fig. 37). Ungefähr in der Mitte einer Unterschenkelschiene, die mittels eines Gurtes oder dergl. befestigt ist, wird eine starke Feder so angebracht, daß sie den Schuh und mit ihm den Fuß in Dorsalflexion zu beugen imstande ist. Um dieses zu ermöglichen, wird an der Schiene in der Höhe des Fußgelenkes ein einfaches Scharnier angebracht und an der unteren das Scharnier bildenden Schiene ein Widerhaken befestigt, gegen den dann die gebogene Feder gestellt wird.

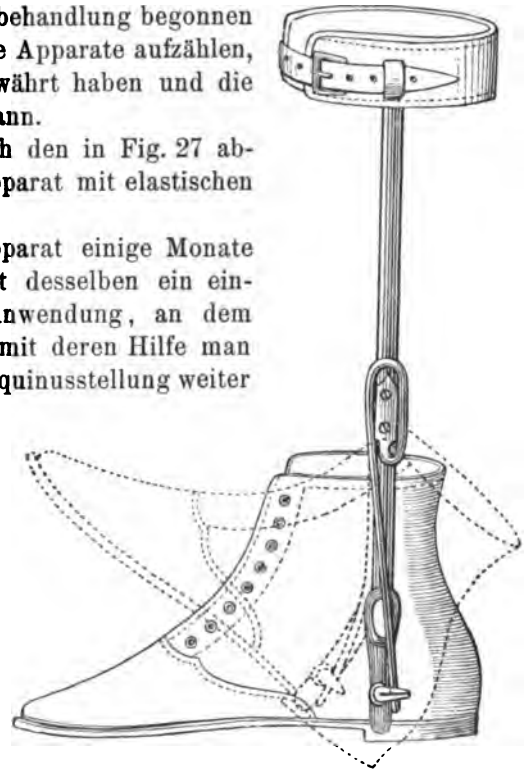

Fig. 37.

Eine andere, auch sehr praktische Vorrichtung besteht darin, daß eine schleifenförmig gebogene Stahlfeder, von der ein Ende am Stiefel in der Malleolengegend befestigt ist, das andere in einen am Sohlenrande verlaufenden Falz eingeschoben wird. Diese Stahlschleifen befinden sich sowohl an der Innen- wie an der Außenseite des Fußes.

Will man den Spitzfuß nicht beseitigen, z. B. wenn das Bein zu kurz ist und der Patient daher mit rechtwinklig stehendem Fuß zu stark hinken würde, so verordnet man zweckmäßig einen Schienenhülsenapparat, der den Spitzfuß in seiner habituellen Haltung fixiert und durch Korkunterlage gleichzeitig die Verkürzung beseitigt (Fig. 38 auf der nächsten Seite).

Ist die Verkürzung des Beines eine sehr hochgradige, so kann man auch wohl den O'CONNOR-Stiefel anfertigen lassen. Diese Vorrichtung habe ich in England kennen gelernt und sie seitdem wiederholt verwendet. Der O'CONNOR-Stiefel erreicht denselben Zweck wie

Fig. 38.

Fig. 39a.

Fig. 39c.

Fig. 39b.

die WLADIMIROFF-MIKULICZ'sche Operation. Er fixiert den Fuß in extremer Spitzfußstellung (Fig. 39a, 39b u. 39c).

Die Sehnentransplantationen, die ich bei reinem Pes equinus ausgeführt habe, sind folgende:

1. E. P. Pes equinus paralyticus dexter.

27. Juli 1898 Operation: Durchtrennung der gelähmten Sehne des Tibialis anticus; ihr peripheres Ende mit der Sehne des Extensor digitorum communis longis vernäht. Heilung per primam. Gutes Resultat.

2. G. Schm. Pes equinus paralyticus sinister.
28. Febr. 1899 Operation: Verkürzung des Tibialis anticus. Nachträglich wird noch der Extensor hallucis longus verkürzt. Glatte Heilung. Gutes Resultat.

3. A. H. Totale Peroneuslähmung (Pes equinus paralyticus).
20. Okt. 1899 Operation: Arthrodese des Talocruralgelenkes. Verkürzung der 3 Sehnen auf dem Fußrücken. Sehr gutes Resultat.

c) Paralytischer Plattfuß.

Die Entstehung des paralytischen Plattfußes vollzieht sich in der Regel bei der Lähmung der Plantarflexoren und Supinatoren des Fußes, sie kann aber auch bei Lähmung aller Muskeln erfolgen.

Während sich der paralytische Spitzfuß in der Regel unter der Schwere des Vorderfußes bei unbewegter Extremität entwickelt, entsteht die paralytische Abduktions- und Pronationskontraktur des Fußes — also der paralytische Plattfuß — meist dann, wenn der Fuß zum Gehen gebraucht wird. Es überwindet dann die Last des Körpers die Schwerkraft des Fußes und drängt den Fuß in die Plattfußstellung hinein. Die Weichteile und Knochen adaptieren sich allmählich der falschen Stellung des Fußes, aber nur sehr langsam, da die Schwere des Vorderfußes bei jedem Aufheben des Fußes vom Boden und bei der Rückenlage des Körpers entgegenwirkt.

Es giebt dann auch genug Fälle, in denen der Pes valgus paralyticus entsteht, ohne daß der Fuß zum Gehen gebraucht wurde. Diese Fälle sind die eigentliche Stütze der Seeligmüller'schen antagonistisch-mechanischen Theorie. Es sind die Plantarflexoren und Supinatoren des Fußes gelähmt. Jeder Willensimpuls macht sich nur im Sinne der intakten Antagonisten, der Dorsalflexoren und Abduktoren des Fußes geltend, und so stellt sich der Fuß in die Abduktionsstellung hinein. Vielfach kommt dabei trotzdem die Schwere des Vorderfußes zur Geltung. Denn während der ganze hintere Teil des Fußes selbst in hochgradiger Abduktions- und Pronationsstellung steht, sinkt der Vorderfuß in Flexionsstellung herab, so daß der Anblick eines solchen Fußes von unten her ein ganz charakteristisches Aussehen gewinnt. Nicht selten übrigens findet man an dem einen Bein der Paralytiker einen Klumpfuß, an dem anderen dagegen einen Plattfuß. Der paralytische Plattfuß wird im allgemeinen wie der statische behandelt.

Man macht also die forcierte Redression in Narkose, legt dann einen Gipsverband in überkorrigierter Stellung an, läßt mit diesem Verband den Patienten etwa 6 Wochen herumgehen und hat dann die Normalstellung des Fußes erreicht. Jetzt kann auch hier wieder durch Verwendung der Sehnentransplantation dem Patienten noch viel weiter geholfen werden. Die Art und Weise, wie man die Transplantation ausführt, richtet sich wieder je nach dem bestimmten vorliegenden Falle. Das periphere Ende des durchschnittenen Musculus tibialis ant.

wird mit dem centralen Stumpf des Musc. extensor halluc. long. vernäht und eventuell noch der centrale Stumpf des Tibialis ant. mit dem peripheren Stück des Extensor. Oder der Tibialis ant. wird gespalten und eine Hälfte aufwärts an den Peroneus tertius genäht. Der Extensor halluc. long. wird an das Os cuneiforme I befestigt. Der Tibialis kann durch einen Teil des Extensor digitorum comm. ersetzt werden. Der andere Teil dieses letzteren Muskels ist zur Hebung des äußeren Fußrandes wichtig und darf nicht geopfert werden. Ebenso kann der Peroneus long. als Ersatz des Tibialis herangezogen werden. Der Peroneus wird dann unter der Achillessehne durchgezogen, nach innen und auf der Sehne des paralytischen Tibialis ant. implantiert. Man kann auch den Peroneus auf diese Weise an den Tibialis post. befestigen. Der Peroneus wird auch zur Stärkung des Extensor digit. comm. verwandt, wenn letzterer für den Tibialis seine Funktion hergeben mußte. Man hat auch einen Teil der Achillessehne an den gelähmten Tibialis angenäht.

Fig. 40.

Mehrfach sind auch Arthrodesen des Talocruralgelenkes ausgeführt worden. KAREWSKI machte dazu noch eine Veränderung des CHOPART-schen Gelenkes und eine Verkürzung der Extensorensehnen.

Wie beim Klump- und Spitzfuß, so wird auch beim Plattfuß nach erfolgter Korrektion und Redression eine Nachbehandlung, bestehend in Gymnastik, Massage und Elektricität, vorgenommen. Ferner werden Plattfußeinlagen in den Stiefel verordnet oder besser noch ein Apparat, in welchem an den Plattfußsohlen noch zwei seitliche Schienen angebracht sind (Fig. 40).

Ich lasse nun die Beschreibung der von mir mit Sehnentransplantation behandelten Fälle folgen.

Sehnentransplantationen bei Pes valgus resp. calcaneovalgus paralyticus.

1. N. M. Pes plano-valgus paralyticus sinister.

12. April 1899 Operation: Verkürzung der Sehne des Tibialis posticus. Spaltung der Achillessehne und Vernähung des inneren Zipfels mit dem peripheren Ende der durchtrennten Sehne des Tibialis anticus. Nachträgliche Tenotomie des Achillessehnenrestes. Glatte Heilung. Gutes Resultat. Die Photographien zeigen den Fuß vor und nach der Operation (Fig. 41, 42 u. 43).

2. W. G. Pes valgus paralyticus.

1893 Operation: Die Sehne des guten Peroneus longus wird durchtrennt, unter der Achillessehne durchgezogen und in den gelähmten Tibialis posticus eingepflanzt. Glatte Heilung. Resultat gut.

3. V. P. Pes valgus.

17. Mai 1899 Operation: Verkürzung der Sehnen des Tibialis anticus und Extensor hallucis longus. Spaltung der Achillessehne und Vernähung

Fig. 41.

Fig. 42.

Fig. 43.

des inneren Zipfels mit der Sehne des Tibialis posticus. Glatte Heilung. Resultat ausgezeichnet.

4. A. M. Pes plano-valgus paralyticus sinister.

13. Juli 1899 Operation: Spaltung der Achillessehne, Vernähung des inneren Zipfels mit der Sehne des Tibialis posticus. Spaltung des kräftigen Extensor hallucis longus und Vernähung des entstehenden Zipfels

mit der Sehne des gelähmten Tibialis anticus. Glatte Heilung. Gutes Resultat.

Fig. 44.

Fig. 45.

Fig. 46.

Fig. 47.

5. L. E. Hochgradiger Pes valgus paralyticus.

21. Juni 1899 Operation: Tenotomie der Achillessehne, Verkürzung des Tibialis anticus. Durchschneidung des gelähmten Tibialis posticus und Vernähung seines peripheren Sehnenendes mit der kräftigen Achillessehne. Resultat ganz vorzüglich. Die Photographien zeigen den Fuß vor und nach der Operation (Fig. 44, 45, 46 u. 47).

6. B. A. Pes calcaneo-valgus paralyticus dexter.
Operation: Verkürzung des Tibialis posticus. Spaltung der funktionstüchtigen beiden Peroneen und Verpflanzung ihrer centralen Enden auf die gelähmte Achillessehne, Osteotomia supramalleolaris. Resultat gut.

7. A. D. Pes plano-valgus paralyticus sinister.
Operation: Verkürzung des Tibialis posticus. Gutes Resultat.

d) Pes calcaneus paralyticus.

Wenn bei vollständiger Erhaltung der Extensoren des Fußes und der kurzen Plantarflexoren die langen Flexoren vollständig gelähmt sind, so kann der aktive Muskelzug der Extensoren die Schwere des Vorderfußes überwinden und den Fuß in Dorsalflexion stellen, und so entsteht der paralytische Pes calcaneus sursum flexus. Diese Dorsalflexion des Fußes kann eintreten, noch ehe die Kinder gehen. Durch das Gehen wird dann in der Regel die Deformität noch gesteigert, so daß sie recht hohe Grade erreichen kann. Ich habe solch einen Fall in Behandlung gehabt. Solche Füße werden dann beim Gehen, insbesondere, wenn sich wegen Insufficienz des Quadriceps noch obendrein ein Genu recurvatum entwickelt hat, mit einem Teil der Hacke aufgesetzt, der gar nicht zur Gehfläche gehört, sondern der etwas über derselben nach der Insertion der Achillessehne hinauf liegt. In dem Momente, wo der Kranke den gelähmten Fuß als Stütze benutzt und auf ihm den Körper vorwärts schwingt, knickt der Calcaneus, den die gelähmten Wadenmuskeln nicht mehr festzuhalten vermögen, nach vorn um, so weit es die infolge dieser Gangart schon sehr gedehnten Bänder und die stark veränderten Knochenformen zulassen.

Sehr häufig ist der paralytische Pes calcaneus noch mit einer Valgusstellung des Fußes verknüpft. Werden die Patienten älter, so biegt sich der Vorderfuß durch seine Schwere allmählich im Tarsus nach der Planta hin ab, und wir erhalten den paralytischen Hohlfuß.

Für die Behandlung des paralytischen Hakenfußes kommen zunächst die Massage, Gymnastik und Elektricität und in zweiter Linie erst die Calcaneusschuhe in Betracht. Von den letzteren ist am bekanntesten der Schuh v. Volkmann's. Besser als diese einfachen Schuhe sind wirkliche Retentionsapparate. Von diesen nennen wir den Apparat von Judson. Derselbe besteht aus einer Unterschenkelschiene, Fußteil und Quergurt unterhalb des Kniees. Die äußere Schiene ist mit dem Fußteil in einem Scharnier derartig verbunden, das dem Fuß freie Plantarflexion, die Dorsalflexion jedoch nur bis zu einem rechten Winkel gestattet ist, so daß der Fuß beim Gehen und Stehen rechtwinklig zum Unterschenkel bestehen bleibt.

Meiner Ansicht nach muß ein rationeller Hakenfußapparat so gestaltet sein, daß er die richtigen statischen Verhältnisse des Fußes und der Extremität wieder herstellt und die völlige Funktion des Fußes unter diesen Verhältnissen gestattet. Es hat sich mir zu diesem Zweck

Fig. 48.

folgender einfacher Apparat bestens bewährt (Fig. 48). Der Fuß wird in eine Hessing'sche Lederhülse mit Fußblech gefaßt. Die stark gebauten Seitenschienen des Fußteiles tragen, dem Fußgelenk entsprechend, Scharniere, welche zur Verbindung mit dem Unterschenkel dienen. Dieser besteht einfach aus 2 Seitenschienen, die unterhalb des Kniegelenkes durch einen gepolsterten Bügel und einen Riemen verbunden sind.

Die Behandlung besteht nun darin, daß nach der täglich vorgenommenen Massage und Elektrisierung der Apparat angelegt wird. Der Fuß wird zu dem Zwecke in die Hülse eingeschnürt und der Knieriemen befestigt. Nun drängt man den Fuß in Spitzfußstellung, und während er in dieser steht, legt man ein mit elastischen Gurten versehenes, starkes Band um den unteren Teil des Unterschenkels und die äußere Seitenschiene unterhalb des Scharnieres herum, und zwar so, daß beim Anziehen der Gurte der untere Teil des Unterschenkels gegen die äußere Seitenschiene an- und von der inneren Seitenschiene abgedrängt wird. Klemmt man den einen Gurt etwas in das Scharnier ein, so ist das Band unverrückbar fixiert und der Fuß der dauernden elastischen Redression unterworfen. Der Gurt beseitigt die stets vorhandene Valgusstellung des Fußes.

Auch operative Eingriffe sind bei Pes calcaneus paralyticus gemacht worden, so die Transplantation der Sehnen der Peronei auf die Achillessehne, wie sie Nicoladoni selbst als erste Sehnentransplantation ausgeführt hat, oder man teilt den Flexor digitorum communis longus und den Peroneus longus in 2 Hälften und näht je eine Hälfte der beiden Muskeln an die angefrischte Achillessehne, resp. das Periost des Calcaneus an. Doch könnte man auch noch die Arthrodese des Fußgelenkes ausführen.

Man hat auch die Excision eines Stückes aus der Achilles-

sehne behufs operativer Verkürzung dieser Sehne vorgenommen (WALSHAM, WILLET). GIBNEY empfiehlt, die Operation in folgender Weise vorzunehmen: Er beginnt mit einem Y-förmigen Schnitt an der Hinterseite des Unterschenkels derart, daß die Basis des dreieckig umschriebenen Hautlappens dem Kniegelenk, der entgegengesetzte Teil des Schnittes dem Calcaneus zugekehrt ist. Der V-förmige Teil des Schnittes durchsetzt nur die Haut bis auf die Fascie, der untere Schnitt dringt dagegen bis zur Achillessehne vor. Er dient zunächst zur Resektion eines entsprechenden Stückes aus der Achillessehne und darauf zur Aufnahme des oberen dreieckigen Lappens. Dieser wird mitsamt dem unter ihm liegenden Sehnenende durch Plantarflexion des Fußes dem Fersenteil genähert und nach Vorausschickung einer Sehnennaht mit seiner Spitze an dem untersten Ende des Hautschnittes befestigt. KIRMISSON durchschnitt die Sehne schräg und vernähte dann beide Ränder derselben übereinander, nachdem er dieselben noch seitlich angefrischt hatte, um größere Chancen für die Vereinigung der übereinander gelagerten Sehnenenden zu erhalten. Er hatte dadurch einen vollen Erfolg.

WALSHAM vollführte in einem Falle zur Verkürzung der Wadenmuskulatur die Transplantation des Fersenbeinhöckers. Er sägte das Tuber calcanei unmittelbar vor der Ansatzstelle der Achillessehne ab, verschob bei extremster Plantarflexion des Fußes den Fersenhöcker mit der Achillessehne so stark als möglich nach abwärts und befestigte ihn mit Elfenbeinstiften so tief als möglich am hinteren Ende des Calcaneus. Gipsverband für 6 Wochen in Plantarflexion. Guter Erfolg.

EUGÈNE ROCHARD giebt für die Auswahl der Operationsmethode folgende Ratschläge. Bei hochgradiger Schlotterigkeit des Fußes soll die Arthrodese durchgeführt werden. Bei vollkommener Lähmung der Wadenmuskeln soll man die Operation NICOLADONI's (Sehnentransplantation) vornehmen. Die operative Verkürzung der Achillessehne endlich soll erfolgen, wenn eine genaue elektrische Untersuchung nicht eine Lähmung der Wadenmuskeln, sondern nur eine Atrophie derselben ergiebt, wenn also der Fehler nur auf einer zu starken Dehnung der Achillessehne beruht. ROCHARD glaubt, daß man diesen letzteren Befund am häufigsten erheben wird, daher die letztere Operation am meisten in Frage kommen wird.

e) Paralytischer Hohlfuß.

Bei paralytischen Hohlfüßen, die sich im Verlauf von paralytischem Pes equinus und calcaneus ausbilden können, macht man die Tenotomie der Fascia plantaris oder auch wohl die offene Durchschneidung der Weichteile an der Fußsohle mit nachfolgendem forciertem Redressement in Narkose und Anlegung eines portativen Verbandes, eines Gipsverbandes oder Holzschuhes.

Ist infolge Wachstumshemmung Verkürzung eines Beines eingetreten, die so groß ist, daß eine einfache, erhöhte Sohle die Längendifferenz nicht ausgleichen kann, so führt man, wie schon erwähnt, die Wladimiroff-Mikulicz'sche Operation aus, fertigt den von O'Connor angegebenen, oben schon beschriebenen Apparat an oder verlängert prothetisch die verkürzte Extremität. Zahlreiche Vorrichtungen sind hierfür angegeben und in meinem Lehrbuch auch z. T. abgebildet worden. Dieselben müssen je nach dem Falle passend angefertigt werden, wobei es darauf ankommt, stets das rechte Verhältnis zwischen der Tragkraft und der Schwere des Materiales herauszufinden. Recht praktisch sind die Stützapparate, die Nyrop neuerdings konstruiert hat. Dieselben sind aus einem Stück Stahl geschmiedet und haben die Gestalt einer zweizinkigen Gabel, welche sich genau der Körperform anschmiegt, wenn das Bein nicht zu krumm ist. — Will man bei Patienten mit stark verkürzter Extremität die Verkürzung ausgleichen und dabei das Gehen wirklich recht erleichtern, so kann man wohl den Ersatzapparat von Beely verwenden.

Bis jetzt sind im großen und ganzen im speciellen Teil diejenigen Fälle erörtert worden, wo es sich um Lähmungen von Muskeln handelt, die ein Gelenk bewegen, und wo Kontrakturstellung oder Schlottergelenk eines Gelenkes entstanden ist; nun müssen wir noch kurz darauf eingehen, wie wir den Patienten helfen können, bei welchen eine Extremität im ganzen gelähmt ist. Man beobachtet mehrfach solche unglücklichen Kranken, bei welchen ein Bein oder beide Beine in toto von der Paralyse ergriffen sind. Häufig kommt dann noch hinzu, daß auch die Muskulatur des Rumpfes in Mitleidenschaft gezogen ist, so daß die Hilflosigkeit eines solchen Kranken das größte Mitleid erregen muß. Desto größer ist die Freude für den Orthopäden, dem es gelingt, dem Patienten, der auf den Rollstuhl oder auf die Krücken angewiesen war, wieder, im wahren Sinne des Wortes, auf die Beine zu helfen, und zwar mit solchem Erfolge, daß sie imstande sind, ohne Hilfe von Stöcken etc. zu gehen. Ich habe eine ganze Anzahl solcher Patienten behandelt und kann wohl sagen, daß solche Fälle für den Orthopäden zu den dankbarsten gehören, die in seine Behandlung kommen. — Für einen solchen Kranken fertigt man ein gut sitzendes Hessing'sches Korsett an, wenn die Rumpfmuskulatur geschwächt ist, sonst nur einen Beckengürtel, wie wir ihn oben bei den paralytischen Deformitäten der Hüfte kennen gelernt haben. Für das gelähmte Bein bekommt dann der Patient einen Schienenhülsenapparat, den man mit feststellbaren Scharnieren am Beckenring befestigt und bringt am Hüftgelenk wie auch am Kniegelenk eine der Sperrvorrichtungen an den Gelenkteilen an, wie wir sie oben in den Kapiteln über „Hüfte" und „Knie" besprochen und abgebildet haben. An die Unterschenkelschienen wird der Fußteil des Apparates angefügt. Das verbindende

Scharniergelenk ist so konstruiert, daß nur geringe Bewegungen (Streckung und Beugung) möglich sind, damit ein genügend fester Halt erzielt wird. Ich habe, wie gesagt, solche komplizierte Apparate wiederholt mit großem Nutzen angefertigt (Fig. 49 u. 50). Die Patienten gewöhnten sich sehr leicht an dieselben, denn bei tadellosem Sitz darf der Patient nirgends Druck oder sonstige Beschwerden verspüren. Mit Vorteil kann man durch elastische Gummizüge die gelähmten Muskeln ersetzen; so haben die Patienten eine große Erleichterung beim Gehen, wenn der Quadriceps durch die HESSING'schen Gummi-

Fig. 49.

Fig. 50.

züge ersetzt wird, und wenn man event. noch die Neigung zur Spitzfußstellung durch geeignete elastische Züge aufzuheben sucht. Die Patienten bewegen sich dann so fort, daß sie die eine Beckenhälfte nach vorn drehen und so ein Bein vorwärts bewegen. Ebenso machen sie es dann mit dem anderen Beine. Dieses Gehen wird mit der Zeit so natürlich, daß es gar nicht auffallend wirkt. Die verschiedenen Apparate unter den Bekleidungsstücken selbst sind keineswegs auffällig.

Oben haben wir schon einmal gelegentlich der Besprechung der Arthrodese am Fuß bemerkt, daß man auch anstandslos an allen

Gelenken einer Extremität Arthrodesen zugleich ausführen kann, also eine natürliche Stelze schafft, womit der Patient wieder marsch- und arbeitsfähig gemacht wird. Diese Behandlungsmethode dürfte sich nur für die Fälle empfehlen lassen, wo aus pekuniären Rücksichten von der Behandlung mit Apparaten abgesehen werden müßte.

Cerebrale Diplegien.

Die cerebralen Diplegien stellen in ihren verschiedenen Formen ein großes und für gewisse Fälle außerordentlich dankbares Feld unserer chirurgisch-orthopädischen Therapie dar. Freud hat jüngst in seiner vorzüglichen Monographie versucht, eine Klassifikation der verschiedenen Krankheitsformen zu geben, die dem Gebiete der cerebralen Diplegien im allgemeinen angehören. Die Freud'sche Einteilung mag vom pathologisch-anatomischen Standpunkte aus wohl gerechtfertigt erscheinen, vom klinisch-praktischen Standpunkte aus ist jedoch die Freud'sche Einteilung nicht so gut. Ich möchte lediglich vom praktischen Standpunkte aus vorschlagen, die hierher gehörigen Fälle in 4 große Gruppen unterzubringen. Es giebt gewiß Uebergangsformen von einer Gruppe in die andere, allein wir können doch alle einschlägigen Fälle, die uns zur Behandlung zugeführt werden, ohne Schwierigkeit in eine der großen Gruppen unterbringen. Das ist aber wesentlich, denn die Prognose des einzelnen Falles hängt, wenigstens nach meiner Erfahrung, davon ab, welcher Gruppe wir ihn nach gewissenhafter Untersuchung einreihen.

In die erste Gruppe möchte ich diejenigen Fälle einordnen, welche die spastischen Muskelkontrakturen im wesentlichen nur an den unteren Extremitäten zeigen. Die oberen Extremitäten sind völlig frei, die Intelligenz ist meist gut erhalten, dagegen besteht meist etwas Strabismus. Ich möchte vorschlagen, nur diese Fälle als eigentliche Fälle von Little'scher Krankheit zu bezeichnen. Ich weiß wohl, daß die von Little gegebene ausgezeichnete Beschreibung der Fälle sich auch auf die Fälle der anderen Gruppen bezieht, allein wir müssen doch einmal einen Fortschritt machen und die Fälle klinisch trennen. Die Fälle aber, bei denen sich die spastische Affektion nur auf die unteren Extremitäten erstreckt, bei denen die oberen Extremitäten frei sind, bei denen in der Regel etwas Strabismus besteht und die Intelligenz intakt ist, sind doch klinisch so absolut charakteristisch, daß man sie von den anderen Formen ohne weiteres trennen kann. Ich bezeichne also bei der weiteren Beschreibung nur diese Fälle als Fälle von typischer Little'scher Erkrankung oder als typische Fälle von sogenannter angeborener spastischer Gliederstarre (Rupprecht).

Die Prognose dieser Fälle bezüglich unserer Therapie ist eine sehr gute.

Die zweite große Gruppe umfaßt die Fälle, bei welchen nicht nur die unteren, sondern auch die oberen Extremitäten befallen sind. Hier ist also die Starre allgemein vorhanden. Daher nenne ich die Fälle dieser Gruppe Fälle von allgemeiner Starre. Es bestehen also Kontrakturen an den Beinen und an den Armen. Gleichzeitig haben wir in der Regel cerebrale Störungen (Strabismus, Sprachstörungen, Intelligenzdefekte und nicht selten epileptische Anfälle).

Diese Fälle geben für unsere Therapie eine schlechte Prognose.

Die dritte große Gruppe umfaßt die Fälle von Athetose.

Die Prognose ist relativ günstig.

Die vierte große Gruppe endlich umfaßt die Fälle von cerebraler Hemiplegie. Auch diese Gruppe ist sehr gut charakterisiert.

Die Prognose für die Therapie ist eine relativ gute.

Nach diesen einleitenden Bemerkungen wende ich mich nun zur Beschreibung der einzelnen Gruppen und zu den Erfahrungen, welche ich bei der Behandlung der einschlägigen Erkrankungen gemacht habe.

I. Gruppe: Fälle von Little'scher Krankheit, angeborene spastische Gliederstarre.

Die ersten deutlichen Notizen über die angeborene spastische Gliederstarre finden wir bei Delpech, der darauf hinweist, daß abnorme Innervation der Muskeln dauernd die gegenseitige Lage der Knochen zu stören vermag. Weitere Angaben finden wir später bei Heine; die erste genauere Kenntnis der Krankheit jedoch stammt aus England, wo Little in der Mitte der vierziger Jahre diese Affektion als Krankheit sui generis beschrieb. Sie wurde deshalb auch mit seinem Namen benannt. Die neuere Zeit hat dann mehrere Arbeiten auf diesem Gebiete gebracht.

Von diesen Arbeiten will ich namentlich die von Erb, Strümpell, Rupprecht, Naef und Feer erwähnen. Die ausführlichste Abhandlung aber brachte Freud, der dem Wesen der Erkrankung nachging, während Lorenz und Schulthess sich mit der Therapie beschäftigten.

Die Little'sche Erkrankung ist nicht gerade so selten; kommen doch auf 100 angeborene Deformitäten 4 solcher Fälle. Naef berechnet auf 1000 Spitalkinder 1 mit diesem Leiden behaftetes. Ich habe sie bisher 21 mal beobachtet. Sie ist gleich häufig bei Knaben und Mädchen. Nicht immer wird sie sofort nach der Geburt erkannt, und die Aufmerksamkeit der Angehörigen wird gewöhnlich erst rege in der Zeit, wo die Kinder gehen lernen sollen; deshalb gelangen die meisten Fälle auch erst in diesem Alter in die Behandlung der Aerzte.

Die unteren Extremitäten sind immer und annähernd gleich stark befallen.

Bei Kindern stehen die Beine meist nach innen rotiert und stark adduziert, so daß sie sich oft kreuzen; bei Erwachsenen ist dies nicht so stark ausgeprägt, ja die starke Einwärtsrotation kann ganz fehlen, weil die Adduktoren bei Kindern gewöhnlich stärker beteiligt sind als bei Erwachsenen. Hüft- und Kniegelenke sind leicht gebeugt. Die Stellung der Füße kann eine verschiedene sein; selten ist beiderseits ein reiner Pes equinus vorhanden, meist handelt es sich um einen doppelseitigen Pes equino-varus, doch kommt es auch relativ oft vor, daß man auf der einen Seite einen Pes equino-varus, auf der anderen einen Pes equino-valgus findet. Bei ganz jungen Kindern zeigen die Füße in der Ruhe meist eine normale Gestaltung, und die eben erwähnten Stellungen pflegen sich erst bei den ersten Gehversuchen einzustellen und werden durch die Spannung der Wadenmuskeln hervorgerufen.

Der Rumpf wird steif und vornüber gehalten. Alle Bewegungen erscheinen ungeschickt. Der Schritt ist kurz und hastig. Der aufgehobene Fuß schleift auf der Spitze über den Boden hin und wird beim Aufsetzen entweder vor oder jenseits des anderen geschleudert. Beim Gehen streifen sich die Kniee. Auch zeigen sich in ausgeprägten Fällen sehr deutlich seitliche Rumpfbewegungen und Schwankungen mit dem Kopf. In den meisten Fällen sind die Patienten gezwungen, sich beim Gehen einer Stütze zu bedienen, oder können überhaupt nicht allein gehen. Treppensteigen ist besonders schwierig; auch lernen solche Kinder nicht oder erst spät sitzen, weil sie ihre Oberschenkel gegen das Becken nicht ausgiebig genug beugen können.

Die oberen Extremitäten bleiben, wie schon oben erwähnt, in der Mehrzahl der Fälle verschont, können jedoch auch affiziert werden. Sind sie affiziert, so liegen gewöhnlich die Oberarme dem Rumpf fest an; das Ellenbogengelenk ist flektiert; die Hände proniert, palmar- und ulnarwärts flektiert; die Finger werden gestreckt, bisweilen auch überstreckt gehalten.

Auch auf die Kopfnicker und auf die Nacken- und Gesichtsmuskulatur kann die Krankheit übergreifen. In manchen Fällen werden auch die Augenmuskeln nicht verschont, wir finden bei Patienten ein Schielen, das sich in nichts Besonderem vom gewöhnlichen Schielen unterscheidet. Wie überhaupt, so überwiegt auch hierbei der Strabismus convergens. Die Augen werden frei und ungehindert bewegt; die Bewegungen lassen nichts Rigides, nichts Krampfartiges erkennen. Osler fand bei 4 Fällen Nystagmus, bei 2 atrophische Papillen.

Auch die Sprachmuskulatur ist häufig mehr oder minder betroffen. Die Kinder lernen erst spät sprechen. Es besteht nach Feer in ungefähr 14 Proz. der Fälle eine leicht behinderte, stoßende, langsame oder schleppende Artikulation.

Der Verlauf der Krankheit ist ein sehr chronischer, regressiver oder stationärer. Die Kraft der Muskeln, die elektrische Erregbarkeit derselben, die Sensibilität, alles ist vollständig erhalten, nur der Muskeltonus ist abnorm gesteigert. Der ruhende Muskel fühlt sich nicht hart an, gerät aber, sobald man mit demselben aktive oder passive Bewegungen vornehmen läßt oder vornimmt, in einen Zustand tonischer Starre, während deren Dauer er sich derb anfühlt. Am stärksten tritt dieses hervor an der Wadenmuskulatur, den Adduktoren der Oberschenkel und sodann an den Beugern der Unterschenkel. Die Antagonisten dieser sind auch in ihren Bewegungen am meisten behindert. Die betroffenen Muskeln sind in der Mehrzahl der Fälle gut entwickelt, ihre Kraft ist nicht erheblich vermindert. Lenkt man die Aufmerksamkeit der Patienten ab, so können dieselben ganz gut willkürliche Bewegungen mit ihnen ausführen. Auch ändert sich nach ADAMS die Muskelstruktur sehr wenig. Bei mangelhaftem oder überhaupt fehlendem Gebrauch tritt allerdings im Laufe der Zeit Atrophie ein, die jedoch nur in den Fällen eine beträchtliche wird, wo die Extremität lange Jahre hindurch nicht gebraucht und nicht geübt wurde. Es können sich dann mit der Zeit wirkliche Verkürzungen der am meisten angespannten Muskeln ausbilden, wodurch dauernde Kontrakturen entstehen, und zwar stellt sich das Hüftgelenk in Flexion und Adduktion, das Kniegelenk in stärkere Flexion und die Fußgelenke in Spitzfuß-, Klumpfuß- oder Equinovarusstellung fest.

Neben der Muskelrigidität bilden die erhöhten Sehnenreflexe ein bemerkenswertes Sympton der spastischen Gliederstarre. Die Intelligenz bleibt mehr oder weniger intakt; in den leichteren Fällen erleidet sie keine Störung, in anderen findet man aber alle möglichen Abstufungen vertreten bis zum schwersten Blödsinn. Eine meiner Patientinnen bekam des öfteren Tobsuchtsanfälle. Wir finden ganz gut begabte unter unseren Patienten, aber auch immer minderwertig begabte; jedenfalls soll man aber vorsichtig sein und sich nicht durch den Gesichtsausdruck und durch einen etwa vorhandenen Sprachfehler, wie wir sie ja des öfteren bei dieser Krankheit beobachten können, verleiten lassen, einen Mangel an Intelligenz herauszufinden, wo er in der That gar nicht existiert. Konvulsionen treten vornehmlich in der ersten Zeit auf, gewöhnlich im ersten Monat, fast immer noch im ersten Jahr, kehren zeitweilig wieder, werden dann immer seltener, verschwinden entweder ganz oder können auch das ganze Leben hindurch andauern.

Gehen wir nun zur Aetiologie dieser eben geschilderten Erkrankungsform über, so ist LITTLE, gestützt auf die Beobachtungen eines sehr großen Materials, zur Ueberzeugung gekommen, daß die Ursache dieser Krankheit fast durchweg in frühzeitiger, schwerer oder asphyktischer Geburt zu suchen ist, eine Ansicht, die auch von späteren Forschern bestätigt ist. FEER fand, daß die Fälle ohne Hirnsymptome

meist auf Frühgeburt, die Fälle mit Hirnsymptomen dagegen mehr auf schwere und asphyktische Geburt zurückzuführen sind. Auch bei meinen sämtlichen Fällen ergab die Anamnese frühzeitige bez. schwere Geburt. Beckenenge der Mutter, Nabelschnurvorfall, Erstgeburt u. dergl. mehr können hierfür die Ursache abgeben.

Erkrankungen bei Geschwistern werden öfters angeführt. Am bemerkenswertesten sind die 3 von SCHULTZE beobachteten Geschwister. Auch eine meiner Patientinnen hat noch einen Bruder, der an derselben Krankheit leidet. Alle ihre übrigen Geschwister sind ganz gesund; diese wurden spontan geboren, während bei der Geburt der beiden Kranken Kunsthilfe nötig war. Von Erblichkeit ist kein Fall bekannt.

Jene oben erwähnten Ursachen der schweren Geburt geben nun zu traumatischen Meningealblutungen die Veranlassung, zu den hauptsächlichsten ätiologischen Momenten der LITTLE'schen Krankheit. Diese Blutungen erfolgen nach VIRCHOW durch Zerreißung der Venen im subarachnoidealen Gewebe, da wo dieselben aus der Pia in die großen Hirnsinus einmünden, infolge der Uebereinanderschiebung der Scheitelbeine. Weitere ätiologische Momente sind auch intracerebrale Blutungen, durch Berstung, Thrombosierung oder Embolie entstanden. Inwieweit sodann entzündliche Prozesse ätiologisch in Frage kommen, darüber sind die Meinungen noch sehr verschieden, jedenfalls kommen aber noch Entwickelungshemmungen des Gehirns und Störungen der Pyramidenstränge in Betracht.

In welcher Weise nun nach solchen Störungen die spastische Kontraktur der Muskeln entsteht, kann man sich etwa folgendermaßen vorstellen: die motorische Leitung vom Hirn zum Muskel geht durch Vermittelung zweier Neurone vor sich. Das eine Neuron geht von der Hirnrinde durch die Pyramidenbahn zu den Ganglienzellen in den grauen Vorderhörnern und das andere von hier zum Muskel.

Eine Bewegung des Muskels ist allein schon durch das periphere Neuron möglich; so kommt ja jeder Reflex dadurch zustande, daß die Reizung der sensiblen Faser des peripheren Neurons bis in das Vorderhorn geht und von hier durch die motorische Faser zum Muskel. Der Reflex ist eine unwillkürliche Bewegung der Muskeln. Der Wille kommt erst durch Vermittelung des centralen Neurons auf das periphere zur Geltung, und zwar wirkt der Wille regulierend, d. h. hemmend auf die Reflexbewegung ein.

In allen Fällen, in denen das cortico-motorische Neuron geschädigt ist, werden deshalb die Reflexbewegungen gesteigert sein müssen. Es kann sich nun in unserem Falle nicht um eine vollständige Unterbrechung der von der Hirnrinde zu den Vorderhörnern gehenden Bahn handeln. Wäre dies der Fall, so müßte jede willkürliche Bewegung seitens der von der Starre befallenen Muskeln aufgehoben sein.

Nun haben wir aber oben besonders hervorgehoben, daß die starren Muskeln die Fähigkeit, sich willkürlich zu bewegen, nicht ganz eingebüßt haben, daß die Patienten vielmehr die Bewegungen ihrer Gelenke, wenn auch anfangs unter Aufbietung größter Energie, auszuführen vermögen. Wir können also die Störung, die wir bei unseren Patienten finden, nicht auf eine Unterbrechung im Verlauf des cortico-motorischen Neurons, sondern nur auf eine Abschwächung seiner Wirkung, also auf eine Funktionsstörung desselben zurückzuführen. Diese Thatsache ist aber für uns sehr wichtig; sie giebt uns unmittelbar den Fingerzeig, in welcher Weise wir die Therapie zu leiten haben. Wir müssen mit allen uns zu Gebote stehenden Mitteln die Energie des cortico-motorischen Neurons zu heben und dagegen die Wirkung des peripheren Neurons zu schwächen suchen. Bevor wir jedoch näher auf die Therapie eingehen, wollen wir noch mit kurzen Worten der Prognose gedenken. Sie ist eine schlechte zu nennen. Spontane Besserungen sind beobachtet. Eigentliche Verschlimmerung pflegt nirgends einzutreten; im schlimmsten Falle bleibt das Leiden stationär. Am günstigsten sind immer jene Fälle, die allerdings nur selten beobachtet sind, bei denen die Muskeln, die vom Becken zum Oberschenkel und Unterschenkel ziehen, wenig ergriffen sind. Haben bereits Kontrakturen, beträchtliche Muskelverkürzungen und Atrophien Platz gegriffen, so sind Erfolge nur durch die größte Mühe zu erzielen.

Die Behandlung kann natürlich nur eine symptomatische sein, denn auf hirnchirurgischem Wege können wir nichts ausrichten, da wir ja noch zu wenig über die pathologisch-anatomischen Verhältnisse dieser Krankheit wissen. Da nun, wie bereits oben erwähnt, die willkürliche Erregbarkeit der Muskeln nicht vollständig verschwunden, sondern nur abgeschwächt ist, so müssen wir dieselbe wieder zu stärken suchen, und das können wir nur durch Uebung und Schulung erreichen. Mit Geduld und rationellem Vorgehen kann man gute Resultate erzielen, und sehr oft wird man finden, daß die Patienten regelmäßig weitere Fortschritte erlangen, sobald es ihnen erst einmal gelungen ist, die ersten Schwierigkeiten zu überwinden. Eine vollständige Heilung ist natürlich nicht möglich, wohl aber können wir die Kranken so weit bringen, daß sie sich ohne fremde Hilfe fortbewegen können, wie ich es bei meinen sämtlichen Fällen beobachten konnte.

Da, wie wir gesehen haben, die Flexoren und die Adduktoren über die Extensoren und Abduktoren überwiegen, so muß es unsere Aufgabe sein, das gestörte Gleichgewicht zwischen diesen und ihren Antagonisten wieder herzustellen. Wir müssen also die Extensoren und Abduktoren zu kräftigen, die Flexoren und Adduktoren dagegen zu schwächen suchen. Ersteres erreichen wir

durch Massage und gymnastische Uebungen. Die Muskeln werden täglich zweimal kräftig durchgeknetet. Sodann lassen wir zweckmäßige, eine lange Zeit hindurch fortgesetzte gymnastische Uebungen machen. Ich fange mit passiven Bewegungen der einzelnen Gelenke, zunächst der Fußgelenke an, lasse dann den Versuch mit aktiven machen und darauf, wenn jene lange Zeit genug ausgeführt sind und einigermaßen gut ausgeführt werden können, Widerstandsbewegungen folgen. Auch an den KRUKENBERG'schen Pendelapparaten ließ ich die erwachsenen Patienten tagsüber noch fleißig üben.

Wollen wir nun demgegenüber die Flexoren und Adduktoren möglichst schwächen, so erreichen wir dies einmal durch eine bestimmte Art der Massage, nämlich durch ein energisches Tapotement der betreffenden Sehnenenden. Wir haben empirisch gefunden, daß ein solches Tapotement in außerordentlich prompter Weise krampflösend wirkt.

Sind die Muskeln jedoch zu rigid und bestehen erheblichere Kontrakturen, so genügt das Tapotement nicht allein, dann muß man die Schwächung der Muskeln durch die Tenotomie resp. die Tendektomie herbeiführen.

Durch die Tenotomie resp. Tendektomie erreichen wir die gewünschte Lösung der Kontraktur dadurch, daß wir durch diese Operationen die betreffenden Muskeln möglichst verlängern. Die Adduktoren, die Muskeln in der Kniekehle und die Achillessehne kommen hierbei in Frage, und zwar empfiehlt es sich, alle diese Operationen in einer Sitzung auszuführen und dann nach Ausführung derselben die Gelenke in überkorrigierter Stellung einzugipsen. Besonders muß man auch darauf acht geben, daß die Beine im Gipsverband genügend nach außen rotiert sind. Ungefähr 4—6 Wochen bleiben die Patienten in diesem Verbande liegen. Ist diese Zeit vorüber, so sind die Kontrakturen in der Regel überstanden. Damit ist aber die Behandlung keineswegs schon zu Ende; im Gegenteil, es folgt jetzt erst die Hauptsache, indem die Patienten durch geeignete Gymnastik und Massage zum Stehen und Gehen gebracht werden müssen. Geschieht dies nicht, dann werden wir natürlich vergeblich nach guten Resultaten suchen, und STROMEYER, der von der Tenotomie nur negative Erfolge sah, ist entschieden im Unrecht, wenn er behauptet, die Tenotomien seien überhaupt nutzlos; nutzlos sind sie nur, wenn keine passende Nachbehandlung statthat.

Die Nachbehandlung soll zunächst bezwecken, die erreichte Ueberkorrektur der Gelenke auch weiter zu erhalten. LORENZ legt Schrotsäcke auf die Gelenke. Mir hat sich zu diesem Zwecke ein einfacher Lagerungsapparat bewährt, in dem die Patienten nach geschehener Massage täglich zweimal 2 Stunden liegen müssen. Er besteht, wie aus der Zeichnung ersichtlich ist (Fig. 51 u. 52), aus

zwei einzelnen Brettern, die oben durch ein Scharnier miteinander verbunden sind, so daß sie voneinander entfernt werden können. Den Grad der Entfernung kann man an einer Skala ablesen, die sich auf einem unten an den Brettern angebrachten Stahlbogen befindet. In der Mitte der Bretter ist je ein Lederriemen befestigt, mit dem das Knie durchgedrückt und in dieser Lage fixiert werden kann, und am unteren Ende je ein seitlich bewegliches Fußbrett, auf das die Füße geschnallt werden. Mit Hilfe dieses Lagerungsapparates kann ich die Beine nach Belieben abduzieren, die Kniegelenke strecken und dabei die Beine beliebig weit nach außen rotieren.

Fig. 51.

Haben die Patienten ihre bestimmte Zeit in diesem Lagerungsapparat gelegen, so machen sie Gehübungen, zunächst im Heusner'schen Laufstuhl, dann

Fig. 52.

an zwei Stöcken und schließlich ganz allein. Bei den Gehübungen müssen wir hauptsächlich darauf achten, daß die Patienten die Füße gut abwickeln lernen, nicht aufstapfen, sondern sich einen möglichst elastischen Gang angewöhnen.

Nach den Gehübungen folgen wieder die gymnastischen Uebungen, die vor allem bezwecken, die Muskeln wieder dem Willen der Patienten unterthänig zu machen. Beugung und Streckung des Sprunggelenkes, Abduktion und Adduktion des Fußes, Beugung

und Streckung des Kniegelenkes, Abduktion und Außenrotation des Hüftgelenkes sind die Uebungen, die ich nach der Operation aktiv und passiv, mit und ohne Zuhilfenahme zweckentsprechender Apparate üben lasse. Es muß bei unseren Kranken die Ataxie genau so behandelt werden, wie wir sie bei der Tabes mit Hilfe der FRENKEL'schen kompensatorischen Uebungstherapie so erfolgreich zu behandeln vermögen.

Bei Anwendung dieser eben geschilderten Behandlungsmethode habe ich einen 19-jährigen Patienten mit schwerster LITTLE'scher Erkrankung so weit gebracht, daß er ohne Stock stundenweit zu gehen, ja zu tanzen vermag. Der Vater dieses Patienten war über die Besserung des Zustandes seines Sohnes so erstaunt, daß er, als er denselben nach $^1/_2$-jähriger Behandlungsdauer wieder sah, mich versicherte, daß er eine solche Besserung nicht für möglich gehalten hätte.

Aber nicht nur in diesem Falle hat mir meine Behandlungsart so guten Erfolg gegeben, sondern ich habe solche Erfolge in allen meinen Fällen erzielt und kann daher diese Behandlungsart wohl auf das wärmste empfehlen. Ich lasse nun die Krankengeschichten einiger Fälle folgen.

1. Paula St., 3 J. alt, wurde vorzeitig geboren, ist ein folgsames, sehr intelligentes Kind. Die Beine stehen in starker Adduktion und Innenrotation. Beiderseits Pes equino-varus. Unter Beihilfe steht das Kind mit gebeugten Hüft- und Kniegelenken auf den Fußspitzen; die Beine sind gekreuzt. Es vermag 1—2 Schritte zu thun, fällt dann aber sofort zusammen. Patellarreflexe beiderseits gesteigert. Therapie: Tenotomie der Adduktoren, der Muskeln in der Kniekehle und der Achillessehnen in einer Sitzung. Gipsverband in überkorrigierter Stellung. Dann Nachbehandlung, die in gymnastischen Uebungen und Massage und in der Anwendung von einem eigens dazu von HOFFA konstruierten Lagerungsapparat besteht. Das Resultat war ein befriedigendes. Pat. vermag längere Zeit umherzugehen und ist der Gang nach einer kürzlich eingelaufenen Nachricht der Eltern nur noch wenig abweichend von dem eines gesunden gleichalterigen Kindes.

2. D. G. Bl., 20 J. alt. Wurde vorzeitig geboren. Pat. hat ein gutes Gedächtnis und lernt leicht. Er spricht fünf Sprachen. Keine Sprachstörung. Nur die unteren Extremitäten sind befallen. Hochgradiger spastischer Gang. Die Beine stellen sich sehr stark nach einwärts; beiderseits erhebliche Adduktorenspannung. Die Füße stehen in Spitzfußstellung; Pat. tritt nur mit den Fußspitzen auf und geht mit gebeugten Knieen. Patellarreflexe nicht erheblich gesteigert. Therapie: Tenotomie der Achillessehnen. Redression des Spitzfußes. Gipsverband, der 4 Wochen liegen bleibt. Nach Abnahme desselben Behandlung mit Massage und Gymnastik. Pat. liegt täglich 3—4 Stunden auf dem Lagerungsapparat. Der Gang bessert sich zusehends, ebenso die Beweglichkeit in beiden Fußgelenken. Beugung und Streckung sowie Rotation beiderseits leidlich ausführbar. Die Spannung in den Adduktoren hat wesentlich nachgelassen, so daß Pat. seine Beine weit auseinander zu spreizen vermag. Bei der Entlassung nach einem halben Jahre ist der Gang recht gut. Pat. geht stundenweit,

ohne zu ermüden; kann sogar tanzen. Er tritt mit der ganzen Fußsohle auf, wenn auch noch leicht stampfend.

3. Emmy W., 24 J. alt. Bei der Geburt war Kunsthilfe nötig. Pat. hat noch einen Bruder, der an derselben Krankheit leidet. Alle übrigen Geschwister sind gesund. Pat. ist nervös und leicht erregbar. Gang sehr schlecht und mühsam. Adduktoren sehr stark gespannt, so daß sich die Kniee beim Gehen kreuzen. Pat. geht mit gebeugten Knieen und einwärts rotierten Beinen auf den Fußspitzen mit zwei Stöcken. Der Gang ist höchst charakteristisch, auch sind seitliche Rumpfbewegungen deutlich wahrnehmbar. Patellarreflex gesteigert. Behandlung mit Massage und Gymnastik. Pat. liegt mehrere Stunden auf dem Spreizbett und übt fleißig an den KRUKENBERG'schen Pendelapparaten. Nach einigen Wochen wird die Tenotomie der Achillessehnen gemacht. Redression der Spitzfußstellung. Gipsverband. Nach Abnahme desselben Anlegen von Schienenhülsenapparaten, mit denen Pat. aufsteht und umhergeht. Daneben Behandlung mit Massage und Gymnastik. Da sich die Adduktoren und Beuger des Unterschenkels immer noch stark spannen, wird beiderseits die Tenotomie der betreffenden Muskeln in einer Sitzung vorgenommen, desgleichen wird auch die sich stark spannende Fascie an der Außenseite offen durchschnitten. Anlegen eines Gipsverbandes in überkorrigierter Stellung. Nach 6 Wochen wird der Verband abgenommen und Pat. beginnt zu laufen. Sie geht mit aufrechter Körperhaltung und gestreckten Knieen. Tritt mit der ganzen Fußsohle noch etwas stampfend auf. Kann aktiv die Beine bis zu einem Winkel von 35—40° abduzieren. Pat. ist glücklich über das erreichte Resultat, und nicht minder sind die Eltern mit demselben zufrieden. Pat. befindet sich augenblicklich wieder in der Klinik, um sich zwecks weiterer Kräftigung der Muskeln einer Massagekur zu unterziehen, und ist von einem stampfenden Gang nichts zu sehen, dagegen zieht Pat. beim Gehen noch die Beine leicht nach infolge vorhandener Schwäche der Strecker der Oberschenkel.

4. Emilie W., 15 J. alt. Pat. wurde frühzeitig geboren im 7. Monat. Mit $2^1/_2$ Jahren traten spastische Krämpfe mit Bewußtlosigkeit auf, die eine Viertelstunde andauerten. Mit 5 Jahren soll die Erkrankung ihren Höhepunkt erreicht haben. Pat. war im ganzen gut entwickelt, nur die Beine zeigten seitdem einen Muskelschwund; sie wurde mit Massage und Gymnastik behandelt, aber ohne nennenswerten Erfolg. Pat. zeigte beim Eintritt in die Klinik keine Intelligenzstörungen, Arme und Hände intakt. Dagegen bestand ein hochgradig spastischer Gang. Die Beine werden im Kniegelenk leicht flektiert gehalten und können nur passiv gestreckt werden. Sehr stark spannen sich beiderseits die Adduktoren an, weniger stark die Beuger der Unterschenkel. Die Füße zeigen sehr wenig Beweglichkeit und leichte Spitzfußstellung. Der Gang war ein schleppender, und konnte sich Pat. nur mühsam mit Krücken vorwärtsbewegen; es trat dabei bald Müdigkeit ein. Die Behandlung bestand in Massage und Gymnastik, und des Nachts wurde sie auf einem Spreizbrett gelagert. Da sich diese Behandlung nicht als genügend erwies, wurden dann die Kontrakturstellungen im Kniegelenk in Narkose redressiert und durch einen Gipsverband fixiert. Abnahme desselben nach 4 Wochen. Darauf Geh- und Pendelübungen, die mehrere Wochen fortgesetzt wurden und ein derartiges Resultat zur Folge hatten, daß Pat. bei ihrer Entlassung beide Beine gestreckt hielt und sie bis zu einem Winkel von 45° spreizen konnte. Ihr Gang hatte sich entschieden gebessert; sie konnte kurze Strecken ohne

Stock zurücklegen, doch hatte sie noch einen leicht schleppenden Gang und hielt den Oberkörper dabei nach vorn geneigt.

5. Auguste L., 26 J. alt. Frühgeburt. Litt in der Kindheit viel an Konvulsionen und Hallucinationen. Ihr Gang war unsicher und schleppend. Dieser Zustand zeigte sich auch noch bei ihrer Aufnahme im Jahre 1890. Arme und Hände frei. Leichte Intelligenzstörungen. Spastischer Gang. Leichte Flexionskontraktur und Innenrotation der Kniee, starker Adduktorenspasmus. Bewegungen im Fußgelenk behindert.

Da Pat. hier Tobsuchtsanfälle bekam, wurde sie nach kurzer Behandlung wieder entlassen. Der Erfolg war infolgedessen gleich Null.

6. Hans A., 16 J. alt. Vorzeitig geboren, äußerst schwächlich und klein. Er entwickelte sich nur langsam. Mit $1^1/_2$ Jahren machte er Stehversuche, sank aber immer wieder in den Knieen zusammen. Mit Hilfe von Schienenhülsenapparaten vermochte er später sich fortzubewegen, doch ging dies nur mühsam. Wenn auch der Gang sich dann noch besserte, so verschlimmerte sich der ganze Zustand wieder im Jahre 1897 nach Scharlach derart, daß Pat. keinen Schritt gehen konnte. Er ist intelligent und geweckt, dabei aber nervös und leicht erregbar. Die Sprache ist stoßweise sprudelnd und wieder gehemmt. Pat. schreibt, wie wir uns überzeugen konnten, einen fließenden Stil; er geht mit großer Mühe an Krücken mit gebeugten, durch Rotation im Hüftgelenk etwas einwärts rotierten Knieen und berührt den Fußboden nur mit den Fußspitzen. Keine Beinkreuzung beim Gehen, beim Stehen jedoch stellt der Knabe das eine Bein in Kreuzstellung vor das andere. Es besteht vermehrte Adduktorenspannung, die jedoch willkürlich überwunden werden kann. Liegt Pat. auf dem Rücken, können die Hüftgelenke frei gebeugt und gestreckt werden. Die Kniegelenke können stärker gebeugt werden, aber unmöglich auch nur annähernd gestreckt werden. Ein Spreizen der Beine unmöglich. Therapie: Subkutane Tenotomie des Biceps, Semimembranosus und -tendinosus sowie der Achillessehne beiderseits und subkutane Adduktorendurchschneidung. Anlegung eines Gipsverbandes in überkorrigierter Stellung. Nach 4 Wochen Abnahme desselben. Darauf Massage und vorsichtige gymnastische Uebungen. Lagerung der Beine auf einem Spreizbrett des Nachts. Pat. macht nach 6 Wochen die ersten Gehversuche an Krücken, wobei sich zeigt, daß er die Beine völlig durchdrückt und mit der ganzen Fußsohle auftritt, daß er aber den Oberkörper etwas nach vorn gebeugt hält. Der Gang ist noch schleifend. In diesem Zustande wird Pat. aus der Klinik entlassen. Ueber eine kürzliche Anfrage, $1^1/_2$ Jahr nach der Operation, erhielten wir die Nachricht von der Mutter, daß der Pat. ohne Stock gehen kann bei aufrechter Körperhaltung, doch werden die Füße immer noch ein wenig nachgeschleift. Die Eltern sind sehr zufrieden mit dem Resultat.

7. Alfred L., 20 Jahre alt. Anamnestisch ist nur bekannt, daß Pat. seine Beine bereits im ersten Lebensjahre nicht gut bewegen konnte. In späteren Jahren verschlimmerte sich der Zustand und hat Pat. vor dem Eintritt in die Klinik nur mit Krücken gehen können, trotzdem die verschiedensten therapeutischen Maßnahmen getroffen waren. Pat. ist in der geistigen Entwickelung etwas zurückgeblieben. Es besteht ein ganz leichter Strabismus. Hände und Arme zeigen einen ganz geringen Grad von Spasmus der Beugesehnen. Die Beine, deren Muskulatur auffallend schwach ist, sind stark flektiert. Beim Gehen werden die Unterschenkel gegen die

Oberschenkel in einem Winkel von 35—40° gebeugt gehalten. Beim Sitzen vergrößert sich der Winkel bis zu einem Rechten, und beim Liegen kann er die Unterschenkel noch um ungefähr 20° mehr flektieren. Die Oberschenkel werden so adduziert gehalten, daß die Kniee einander berühren. Die Unterschenkel dagegen sind nach außen hinten verbogen. Die Füße werden in hochgradiger Spitzfußstellung gehalten, so daß Pat. meist den Boden nur mit den großen Zehen berührt. Letztere sind unter die Nachbarzehen geschoben. Bewegungen im Hüftgelenk ziemlich frei. So starker Adduktorenspasmus, daß die Beine nur um ein ganz Geringes von einander entfernt werden konnten. Therapie: Subkutane Tenotomie der Achillessehnen und offene Durchschneidung der Beuger in der Kniekehle, subkutane Tenotomie der Adduktoren, Gipsverband in fast gestreckter Stellung. Eine Ueberkorrektur war unmöglich. Die Füße werden in rechtwinkeliger Stellung eingegipst. Nach 5 Wochen Abnahme des Verbandes. Anlegung von Schienenhülsenapparaten, mit denen Pat. die ersten Gehversuche macht; des Nachts Spreizbrett. Tagsüber auch Massage und gymnastische Uebungen. Der Erfolg war bei seiner Entlassung ein so guter, daß er auch ohne Apparat und ohne jede Stütze mit fast gestreckten Beinen im Zimmer umhergehen und mit der ganzen Fußsohle auftreten konnte. Auch das Spreizen ging gut von statten. Man kann in Anbetracht der starken Kontrakturstellung mit dem Resultate völlig zufrieden sein; ist doch eine jahrelang mit Apparaten, Gipsverbänden und internen Mitteln geübte Behandlung ohne jeden Nutzen geblieben.

8. Albert Fr., 10 J. alt. Zwillingsgeburt. Das erste Kind starb nach wenigen Minuten. Die Geburt des in Frage kommenden Kindes wurde nach vollzogenem Blasensprung wegen hochgradiger Wehenschwäche mit Hilfe der Zange beendigt. Schon in den ersten Monaten bemerkte die Mutter, daß das Kind beim Baden die Beine nicht bewegen wollte. Da Fr. auch später das Gehen nicht lernte, wurde er vor 4 Jahren, nachdem vorher alle möglichen Versuche mit Bädern, Massage und Elektricität gemacht waren, in Behandlung von Prof. Lorenz gegeben, der das Leiden als angeborene spastische Gliederstarre angesehen und wegen Kontrakturstellung der Beine und Adduktorenspasmus Tenotomie der Beugesehnen in der Kniekehle und Achillotomie gemacht hat. Darauf Gipsverband und später Massage und gymnastische Uebungen. Pat., der körperlich gut entwickelt und nicht unintelligent ist, hat zwar das Gehen mit Hilfe anderer gelernt, war aber dabei sehr unbeholfen und fiel ohne Unterstützung jedesmal zu Boden. Da die Eltern mit diesem Resultat noch nicht zufrieden waren, kamen sie mit dem Kinde in meine Klinik, in der monatelang die früher angefangene Behandlung mit Massage, Elektricität, Bädern und exakt durchgeführten gymnastischen Uebungen fortgesetzt und insoweit eine sehr erhebliche Besserung erzielt wurde, als Pat. bei seiner Entlassung größere Strecken ohne jede Unterstützung gehen konnte. Ein Fallen vermied er dadurch, daß er mit den Händen balancierte.

9. Alois Z, 5 J. alt. Vorzeitig geboren. Hat bis zum Eintritt in die Klinik weder gehen noch ohne Unterstützung stehen können. Keine Intelligenzstörungen. Arme und Hände vollständig frei. Die Beine sind spastisch affiziert, das linke etwas stärker als das rechte. Die Beugekontraktur in den Kniegelenken ist eine so hochgradige, daß die Unterschenkel zum Oberschenkel fast rechtwinkelig gehalten werden. Starke Spannung der Adduktoren, so daß sich die Beine, stellt man das Kind auf dieselben, beim Stehen kreuzweise übereinander legen. Die Füße

stehen in Spitzfußstellung. Sehnenreflexe sind überall gesteigert. Therapie: Tenotomie der Achillessehnen, der Beugesehnen in der Kniekehle sowie der Adduktoren. Anlegen eines Gipsverbandes in maximaler Abduktionsstellung. Nach 4 Wochen Abnahme des Verbandes. Da noch die Neigung zu Flexionsstellung besteht, Erneuerung des Verbandes, mit dem das Kind nach Hause entlassen wird. Spätere Nachrichten über das Kind lauten etwas günstiger. Dasselbe soll an 2 Stöcken gehen können, beide Beine aber nachschleppen. Daß das Resultat kein besseres geworden, ist wohl dem Umstande zuzuschreiben, daß dem Kinde nicht die erforderliche Nachbehandlung zu teil wurde.

10. Asta v. P., 5 J. alt. Wenige Wochen nach der Geburt, die normal verlaufen ist, stellten sich Krämpfe ein, für die man keine Ursache auffinden konnte. Als das Kind gehen lernen sollte, bemerkte die Mutter, daß es mit den Füßen umknickte und sich nicht auf den Beinen halten konnte. Das Lahmen und die Schwäche nahm zu, so daß das Kind vor 2 Jahren in die hiesige Klinik gebracht wurde. Hier wurde folgender Status konstatiert: Die Intelligenz schien ungestört zu sein. An den Armen und Händen war nichts Besonderes. Keine Sprachstörung, kein Strabismus. Die Füße stehen in leichter Equinovarusstellung; die Beine werden im Kniegelenk gebeugt gehalten etwa im Winkel von 150° und nach innen rotiert. Unter Beihilfe steht das Kind mit aneinandergelegten Knieen und leichter Abduktion der Unterschenkel auf den Fußspitzen. Das Gehen war ganz ausgeschlossen. Passiv lassen sich die Beine strecken und genügend abduzieren, so daß nach voraufgegangener Massage behufs Kräftigung der Muskeln es für ausreichend gehalten wurde, die Beine in gestreckter und abduzierter Stellung einzugipsen. Nach Entfernung dieses Verbandes, der 6 Wochen liegen blieb, konnte das Kind zwar mit der ganzen Fußsohle auftreten, wenn es gehalten wurde, doch war es ihm unmöglich, allein zu stehen, geschweige denn zu gehen. Der Kleinen wurden dann Schienenhülsenapparate angefertigt, mit Hilfe derer sie das eine Bein vor das andere unter Führung an beiden Händen setzen konnte. In diesem Zustande wurde Pat. entlassen, und auf eine kürzlich an die Mutter gerichtete Anfrage wurde uns die Antwort, daß das Kind jetzt allein gehen könnte, aber nur noch bald ermüdete.

11. Friederike R., 3 J. alt, Zwillingsgeburt, Siebenmonatskind. Wurde im Jahre 1890 aufgenommen. Nach Angabe der Mutter hat das Kind weder stehen noch gehen können. Beim Eintritt in die Klinik zeigte sich folgender Status: Pat. stand unter den Armen in die Höhe gehalten auf den äußersten Fußspitzen, während die Kniegelenke spastisch gebeugt gehalten wurden und die Beine in der Gegend der Kondylen gekreuzt waren. Es bestand hochgradiger Adduktorenspasmus, so daß die Beine auch nicht im geringsten abduziert werden konnten. Die Hüftgelenke sind beiderseits leicht gebeugt. Das Kind machte einen geistig normalen Eindruck. Arme und Hände waren gut gebrauchsfähig. Das Kind war so unbeholfen, daß es sich nicht einmal liegend auf allen Vieren fortbewegen konnte, ein Krüppel im wahren Sinne des Wortes. Hatte man schon alle der Neuropathologie zu Gebote stehenden Mittel versucht, so war doch alles nutzlos geblieben. Unsere Therapie bestand in der Tenotomie der Adduktoren, Achillessehnen und der Beuger in der Kniekehle. Darauf Gipsverband in überkorrigierter Stellung und übliche Nachbehandlung. Der Erfolg war ein derartiger, daß Pat. nach einigen Monaten an der Hand geführt auf ganzer Sohle und mit durchgedrückten Knieen ohne Beinkreuzung gehen

konnte. In diesem Zustande erfolgte die Entlassung. Im Laufe der Jahre ist, wie die Mutter uns berichtete, das Gehen noch besser geworden, und vermag heute das Kind ohne Unterstützung allein in die Schule zu gehen, wenn auch der Gang noch als stampfend zu bezeichnen und hier und da schwankend ist.

12. Frieda B., 3 J. alt, Steißgeburt, die viele Stunden dauerte. Hat nie das Gehen gelernt und ist auch nicht imstande gewesen, zu stehen. Bei der Aufnahme in die Klinik im Jahre 1890 zeigte sich folgendes Krankheitsbild: Geistig anscheinend normal, keine Sprachstörungen, Hände und Arme intakt. Unter den Armen in die Höhe gehalten, steht das Kind auf den Spitzen der Zehen. Die Beine werden im Kniegelenk in leichter Flexionsstellung gehalten. Die Kniee werden fest aneinander gepreßt und besteht mäßige Flexion im Hüftgelenk. Unterschenkel ein wenig nach innen rotiert, Sehnenreflexe sind gesteigert. Therapie: Achillotenotomie beiderseits, Gipsverband. 3 Wochen später subkutane Durchschneidung der Adduktorensehnen. Die Beine werden in abduzierte und gestreckte Stellung gestellt. 4 Wochen später Abnahme des Verbandes. Hierauf aktive Abduktionsübungen und entsprechende Fußgymnastik. Das Kind beginnt mit Gehübungen im Laufstuhl, tritt mit der ganzen Fußsohle auf, hält die Kniegelenke gestreckt und kann die Beine bis zu einem Winkel von 35° spreizen. In diesem Zustande wurde das Kind auf Wunsch der Eltern entlassen. Wenn das Gehen damals ohne fremde Hilfe nicht möglich war, so ist heute nach Angabe der Mutter das Kind so weit, daß es mit Hilfe eines Stockes in aufrechter Körperhaltung, ohne zu fallen, größere Strecken zurücklegen kann.

13. Armin Pr., 14 J. alt. Schon Anfang des 9. Monats geboren. Die Eltern geben an, daß sie sofort eine gewisse Steifigkeit in den Beinen bei dem Knaben bemerkt hätten, die sich allmählich immer mehr verschlimmert hätte. Das Kind war schwerfällig beim Gehen, und hat dabei mit den Armen balanciert, die Fußspitzen stellten sich immer mehr einwärts, die Kniee stießen beim Gehen aneinander. Es trat sehr schnell Ermüdung ein. Beim Eintritt in die Klinik im Sommer 1896 zeigte sich folgender Status: Der Kopf ist auffallend in der Querrichtung zusammengedrückt; Intelligenz und Sprache normal. Pat. zeigt ein aufgeregtes, nervöses Wesen. Geht Pat., so stoßen die leicht gebeugten Kniee zusammen, so daß sogar ein Knie vor das andere zu liegen kommt. Er tritt nur mit den nach innen rotierten Fußspitzen auf. Die Unterschenkel stehen in einem nach unten offenen Winkel von etwa 30° zu einander. Läßt man den Pat. Rückenlage einnehmen, so sieht man, wie die Adduktoren des Oberschenkels sich stark anspannen. Rechter Fuß befindet sich in Spitzfußstellung. Therapie: Tenotomie der Beuger des Unterschenkels und der Adduktoren. Gipsverband in überkorrigierter Stellung. Pat. tritt mit ganzer Fußsohle auf, geht mit durchgedrückten Knieen an 2 Stöcken. Die Beine in normaler Stellung.

Als Pat. sich in diesem Frühjahre vorstellte, war am Gang, abgesehen von einem geringen Nachschleifen des rechten Beines, nichts Besonderes mehr zu bemerken.

Ich füge noch zum Schlusse eine kurze Uebersicht an über die Sehnentransplantationen, die ich bei Little'scher Krankheit ausgeführt habe.

Nach 14 Tagen geht der Knabe schon recht gut, nur noch etwas nach vorn geneigt.

Der Gang bessert sich im Laufe der folgenden Wochen sehr. Die Spasmen haben ganz nachgelassen. Der Knabe wird nach Bad Sodenthal entlassen.

Matthias W., 9 J. alt, aus Dornthal, Sohn eines Bauern. Aufnahme am 23. Juni 1899. Eltern und zwei Geschwister gesund. Schwangerschaft normal, Geburt schwer und langedauernd, Asphyxie.

Pat. ist geistig zurückgeblieben, stumpfsinnig. Sprache sehr erschwert. An der Vorderhauptsfontanelle eine tiefe Impression. Pat. kann nicht gehen oder stehen, selbst das Sitzen auf einem Stuhle wird nur mühsam ausgeführt. Es bestehen starke Spasmen der Beugemuskeln der Beine und Arme. Die Finger werden zur Faust geballt gehalten. Sucht man den Pat. aufzustellen, werden die Beine ganz nach innen rotiert, im Hüft- und Kniegelenke gebeugt gehalten, dabei berühren nur die supinierten Fußspitzen den Boden (Fig. 55 auf voriger Seite). Reflexe gesteigert.

24. Juni. Subkutane Tenotomie der Adduktorenkulissen und der Achillessehnen. Beckengipsverband bei stark gespreizten, im Hüft- und Kniegelenk gestreckten Beinen, die Füße kommen in Normalstellung.

15. Juli Gipsverbände entfernt. Die folgenden Wochen Massage und gymnastische Uebungen, Gehübungen.

Da die Fortschritte zu langsam vor sich gehen, erhält Pat. Mitte August Schienenhülsenapparate, die die Füße und Kniee in guter Stellung erhalten (Fig. 56 auf voriger Seite).

Im Oktober ist Pat. so weit, daß er, am Gehstuhl und an der Hand geführt, schon einigermaßen gehen kann. Wegen des Intelligenzmangels Fortschritte erschwert.

In diesem gebesserten Zustande geht Pat. vorläufig am 15. Okt. 1899 nach Hause, um später in die Behandlung zurückzukehren.

Pauline P., geboren am 24. Juli 1876, in Loché bei Mâcon in Frankreich als drittes Kind des Gutsbesitzers P. Vater gesund, Mutter lebt, doch hat dieselbe wiederholt an Erkrankungen nervöser Art gelitten, zwei männl. Geschwister gesund. Schwangerschaft normal, desgl. Geburt. Die ersten Lebenswochen soll Pat. ganz normal gewesen sein; im Alter von 2 Monaten erkrankte sie unter Fieber und Benommensein und im Anschluß hieran blieben ihre Glieder steif gelähmt, so daß das Kind erst mit 7 Jahren laufen lernte. Im Alter von 14 Jahren ging allmählich die Gehfähigkeit wieder verloren. Verschiedene Apparate, die dem Mädchen angelegt wurden, sollen den Zustand noch verschlimmert haben. Zu den Kontrakturen der Gesichts-, Arm- und Beinmuskeln kamen noch schwere fortwährende Kopfschmerzen (Hinterkopf) hinzu. Durch eine energische Wasserkur in Wörrishofen wurden die Kopfschmerzen beseitigt und der Gesamtzustand gebessert.

Aufgenommen am 30. Mai 1899. Pat. geht äußerst schwerfällig an der Hand oder unter dem Arm geführt. Sie wackelt dabei mit dem Kopfe, verzieht das Gesicht, fuchtelt und balanciert mit dem freien Arm in der Luft umher. Zum Alleingehen ist sie nicht zu bewegen, ebensowenig zum Alleinstehen. Manchmal besteht leichter Strabismus. Kopf etwas gedunsen. Gesichtsausdruck nicht sehr intelligent. Pat., wissenschaftlich gut unterrichtet, macht einen kindlichen Eindruck.

Starkes Fettpolster, besonders der Glutäalgegend, der Bauch und die Oberschenkel sehr fettreich.

Pat. steht und geht mit im Hüft- und Kniegelenk gebeugten Beinen, sie stehen stark adduziert, so daß die Kniee aneinander reiben und schrittweise voreinander liegen (Fig. 57). Die Füße stehen ganz einwärts rotiert, die inneren Fußränder von der Unterlage abgehoben. Sie tritt nur mit der

vorderen äußeren Fußsohlenhälfte auf. Die Gelenke sind stark spastisch, und lassen sich nur mühsam passiv in eine mehr normale Mittelstellung bringen. Sie geht mit sehr starker Lordose.

Die Arme, besonders der rechte, sind etwas spastisch gelähmt. Der rechte Vorderarm kann gar nicht supiniert werden. Doch schreibt Pat. sehr gut.

Am 6. Mai Operation. An beiden Füßen wird die Achillessehne gespalten und der losgetrennte äußere Zipfel auf die Sehnen der beiden Peronei aufgepflanzt bei starker Pronationsstellung der Füße. Die Adduktorenkulissen werden beiderseits subkutan tenotomiert. Beckengipsverband, Beine stark

Fig. 57.

Fig. 58.

gespreizt, in den Hüft- und Kniegelenken gestreckt, die Füße stark proniert und nach außen rotiert. Nähte nach 5 Tagen entfernt. Glatte Heilung.

Am 20. Juni Gipsverband entfernt.

Am 26. Juni erhielt sie das Spreizbrett.

Am 11. Juli zwei Schienenhülsenapparate, die die Füße und Kniegelenke in der gewünschten korrigierten Stellung erhalten.

Vom 1. Juli ab wird Pat. täglich einmal massiert. Pat. macht langsam, aber stetig Gehfortschritte, doch sinkt der Oberkörper immer noch zu sehr nach vorn, zu starke Lordose. Deshalb Anfertigung eines Stoffkorsetts, das sie am 22. Sept. erhielt, durch Schnüre mit den Beinapparaten verbunden (Fig. 58).

So geht jetzt Pat. schon recht gut, und zwar kann sie bereits ganz allein gehen. Sie ist mehr als 2 Stunden täglich mit Gehübungen beschäftigt. Pat. hat auch eine recht gute Haltung bekommen.

Neben der Massage der Beine wird jetzt auch der Rücken täglich massiert.

Pat. kann jetzt aktiv die Beine, wie ein gesunder Mensch spreizen, sie kann aktiv die Füße nach außen rotiert abduzieren und supinieren.

Das Resultat, schon jetzt sehr gut, verspricht ein ganz ausgezeichnetes zu werden.

II. Gruppe: Fälle von „allgemeiner Starre".

Die Fälle von allgemeiner Starre sind dadurch charakterisiert, daß die spastische Kontraktur nicht nur die Beine, sondern auch die Arme befallen hat. Daneben bestehen in der Regel Intelligenzdefekte, Sprachstörungen und Sehstörungen; nicht selten sind auch epileptische Anfälle vorhanden. Es handelt sich um unglückliche Patienten, da wir auch durch eine Therapie nicht viel helfen können, wie sich aus den beiden angeführten Fällen ergiebt. In dem einen Fall, den ich operierte, erfolgte der Exitus, so daß ich vor Operation in ähnlichen Fällen warnen möchte. Ich lasse die einschlägigen Beobachtungen folgen:

1. Johann B., 12 J. alt, aus C. Schwierige Geburt, das Kind kam asphyktisch zur Welt. Die ersten Spuren der Erkrankung bemerkten die Eltern im 3. Lebensjahre, als das Kind beim Gehen immer hinfiel. Allmählich verschlimmerte sich der Zustand derartig, daß das Kind weder gehen, stehen noch sitzen konnte. Im 8. Jahre war das Kind nicht mehr imstande, die unteren Gliedmaßen auch nur im geringsten zu bewegen. Die oberen Extremitäten zeigten nur eine geringe Beweglichkeit. Das Kind hat einmal sprechen gelernt. Da dieser Zustand sich nicht änderte, wurde das Kind im Sommer 1898 in eine Anstalt geschickt.

Status praesens: Das Kind liegt zusammengekauert da; es kann nur unartikulierte Laute von sich geben, es scheint dagegen alles zu verstehen. Der Kopf wird nach hinten völlig steif gehalten; es besteht leichter Strabismus convergens; auch der Rumpf wird nach rückwärts gebeugt gehalten. Die Arme stehen beiderseits im Ellenbogengelenk in spitzwinkeliger Flexion. Die Oberarme werden fest an den Rumpf gepreßt. Die Hände waren stark palmarflektiert, proniert und ulnarwärts flektiert; die Finger wurden gestreckt gehalten. Die unteren Extremitäten waren im Kniegelenk in hochgradiger Beugestellung derart, daß die Ferse des Fußes beim Liegen die Glutäen berührte. Die Kniee waren fest aneinander gepreßt, die Oberschenkel stark adduziert und im Hüftgelenk leicht flektiert. Die Füße standen in Spitzfußstellung. Waren nun auch die Aussichten auf wesentliche Besserung keine glänzenden bei der Schwere des Leidens, zumal die Intelligenz und Sprache eine bedeutende Einbuße erlitten hatten, so war es doch indiziert, aus dem Kinde, das bis dahin ein Krüppel war, mit Hilfe aller zu Gebote stehenden Mittel einen einigermaßen gehfähigen Menschen zu machen. Dies sollte geschehen durch die in der üblichen Weise vorgenommenen Sehnenschnitte und Anlegung eines Gipsverbandes in möglichst gestreckter Stellung. Es gelang nun auch, in Narkose nach Tenotomie der Achillessehnen und der Beugesehnen im Kniegelenk und der Adduktorensehnen die Beine in fast gestreckter und ge-

nügend abducierter Stellung einzugipsen. Ein plötzlich eingetretener Tod, 12 Stunden nach der Operation, nach der sich noch epileptiforme Anfälle zeigten, hat nun diese geringe Aussicht genommen. Eine Sektion, die sicherlich vieles Wissenswerte und Dunkle auf diesem Gebiete aufgedeckt hätte, wurde leider von den Angehörigen verweigert.

2. Elfriede M., 18 J. alt, ein Siebenmonatkind. Hat mit 2 Jahren etwas laufen gelernt; sie ging breitbeinig und mußte mit den Händen Balance halten. Ein halbes Jahr später konnte sie nicht mehr gehen; stellte man sie auf, so sank sie gleich wieder zusammen, auch bemerkte die Mutter eine gewisse Unruhe bei ihr, Zuckungen an allen Teilen des Körpers. Desgleichen fiel den Eltern eine allmählich eintretende Steifigkeit in den Gelenken auf. Dieser Zustand verschlimmerte sich von Jahr zu Jahr, und als das Mädchen im Sommer 1898 in unsere Klinik eintrat, zeigte es ein Krankheitsbild, dessen Schwere kein günstiges Resultat betreffs der Gehfähigkeit erwarten ließ. Pat. konnte weder gehen noch stehen. Sie führte mit den Händen ungeschickte Greifbewegungen aus und zeigte besonders links starke spastische Palmarflexionen der Mittelhandfingergelenke. Die Beine standen im Kniegelenk in leichter Beugestellung, konnten aber passiv vollkommen gestreckt werden, die inneren Kondylen der Oberschenkel lagen fest aneinander. Die Füße standen in Equinovarusstellung. Die Gesichtsmuskulatur war spastisch affiziert, was man beim Sprechen deutlich wahrnehmen konnte. Die Sprache selbst war undeutlich, langsam und abgerissen. Auch fehlte Strabismus nicht. Die Intelligenz war nur in geringem Grade gestört. Die Behandlung bestand in der Tenotomie der Achillessehnen und Korrekturstellung der Füße durch Gipsverband. Darauf Anfertigung von Schienenhülsenapparaten, mit denen sie die ersten Gehversuche machen mußte, indem sie von zwei Seiten an den Armen geführt wurde. Konnte Pat. zuvor nicht einen einzigen Schritt machen, so war doch jetzt wenigstens das eine erreicht, daß sie allein stehen, mit ganzer Fußsohle auftreten und, an den Händen gehalten, das eine Bein langsam vor das andere setzen konnte. Mit Rücksicht auf die Unmöglichkeit, die Arme zum Halten einer Krücke zu gebrauchen, konnte man mit diesem, wenn auch nur geringen Erfolge immerhin zufrieden sein. Ein Bruder, der sich gleichfalls in unserer Behandlung befand, bei dem aber anamnestisch nichts festgestellt werden konnte, zeigte die gleichen Symptome, wenn auch in viel geringerem Grade.

III. Gruppe: Athetosen.

Die dritte Gruppe umfaßt das Symptomenbild, welches wir als Athetose bezeichnen. Die Athetose, deren Aetiologie bis jetzt noch ziemlich dunkel ist, ist charakterisiert durch das Zurücktreten der Kontrakturen und Vorhandensein von lähmungsartigen Erscheinungen und Spontanbewegungen. Von einer pathologischen Anatomie kann ebenfalls noch nicht viel gesagt werden. Strümpell hält es für wahrscheinlich, daß es sich stets um eine cerebrale (vielleicht corticale) Störung handelt. Doch fehlt es in dieser Beziehung noch an sicheren Sektionsbefunden. Die Krankheit befällt am häufigsten die oberen Extremitäten und an diesen vorzüglich die Endglieder, die fast ununterbrochen unwillkürliche, ungeordnete Bewegungen zeigen, bald ge-

ringeren, bald stärkeren Grades. Im ganzen weniger affiziert sind die Beine. Der Gang hat meist einen spastisch-ataktischen Charakter infolge der häufigen Kombination der Athetose mit spastischer Paraplegie. In der Gesichtsmuskulatur treten tickähnliche Zuckungen auf, die sich zu ruheloser Thätigkeit steigern können. Die Intelligenz und Sprache erleiden meist nur eine unbedeutende Einbuße. Das Krankheitsbild ist im allgemeinen so charakteristisch, daß ein Irrtum bezüglich der Diagnose kaum möglich ist, wenn man einen derartigen Fall einmal gesehen hat.

Die Behandlung vermag in diesen Fällen recht günstige Resultate zu erzielen, wie aus den folgenden Krankengeschichten hervorgehen wird.

A. W., 6 Jahre alt, aus M., hat in den ersten Lebensjahren viel an Konvulsionen gelitten und nie gehen gelernt Schon im 1. Lebensjahr hatte die Mutter bei dem Kinde unaufhörliche Zuckungen im Gesicht und unwillkürliche Bewegungen der Gliedmaßen bemerkt, die bis zum Eintritt in die Klinik, Sommer 1898, stets die gleichen geblieben waren. Pat. konnte zwar einen Augenblick stehen, fing aber bald an zu schwanken und fiel dann zu Boden. Das Gehen war unmöglich. Bei den geringsten Gehversuchen, wobei er geführt werden mußte, traten sofort unwillkürliche inkoordinierte Bewegungen sämtlicher Extremitäten auf. Neben diesen inkoordinierten Bewegungen, die an den Beinen stärker waren als an den Armen, bestand eine lebhafte Zuckung in der Gesichtsmuskulatur, die Augen wurden groß aufgerissen, der Mund verzogen und unartikulierte Laute ausgestoßen. Stotternde, lallende Sprache.

Die Finger und Zehen sind in beständiger Bewegung, ebenso die Arme.

Die Therapie bestand in Massage und exakt durchgeführten gymnastischen Uebungen, die den Zweck verfolgten, ebenso wie bei der Tabestherapie die Muskeln dem Willen wieder unterzuordnen. Der Knabe mußte zu dem Zweck auf Kommando die Uebungen machen, z. B. den Arm aktiv beugen und strecken. Anfangs erforderte es viele Mühe, ihn so weit zu bringen. Später wurden dann die Uebungen auf alle Körpermuskeln ausgedehnt und ganz besonders auch Sprachübungen ausgeführt. Daneben innerlich zuerst Jodkali und später Arsen und Soolbäder. Schon nach einigen Monaten konnte man sehen, wie die Unruhe in den Gliedern nachließ. Später besserte sich dann der Zustand noch viel mehr. Der Knabe lernte allein laufen, lernte unter Mithilfe einer intelligenten Wärterin recht gut sprechen, Gedichte hersagen u. s. w. Die Besserung macht noch jetzt stetige Fortschritte, so daß eine nahezu völlige Heilung in Aussicht steht.

M. H., 7 Jahre alt, Athetose.

Die Geburt verlief sehr schwer, das Kind mußte durch Zange extrahiert werden. Das Becken der Mutter war nach Aussage der Aerzte 7 cm zu flach. Nach der Geburt war das Kind vollkommen asphyktisch und mußte 2 Stunden lang künstliche Atmung durchgeführt werden. Das Kind erholte sich unter sehr sorgfältiger Pflege einigermaßen. Es fiel den Eltern nur auf, daß das Kind im Rücken absolut keinen Halt hatte. Mit $2^1/_2$ Jahren begann es Gehversuche zu machen, doch war es ihm nicht

möglich, die Füße fest aufzustellen. Vor etwa 2 Jahren wurde zuerst bemerkt, daß die Extremitäten sich bei jeder aktiven und passiven Bewegung spastisch kontrahierten, besonders die unteren Extremitäten. Das Leiden verschlimmerte sich seitdem fortwährend (Thyreoidin wurde ohne sichtbaren Erfolg angewandt).

Die Mutter des Kindes hat nachher noch einmal geboren; das Kind mußte ebenfalls mittels Zange entwickelt werden. Das Kind ist indessen völlig gesund, leidet angeblich nur an einer schiefen Brust, deren Ursprung auf die schwere Geburt zurückzuführen sei.

Fig. 59.

Fig. 60.

Mäßig entwickeltes Kind. Strabismus. Sehr bedeutende Sprachstörungen. Patellarreflexe gesteigert. Das Kind kann nur gehen, wenn es geführt wird. Es hält dann die Beine im Hüftgelenk gebeugt, adduziert und nach innen rotiert. Die Füße hängen in Spitz-Plattfußstellung herunter und werden kreuzweise vor einander gesetzt. Der passiven Ausgleichung setzen sich starke Spasmen entgegen. Der Rücken wird krumm gehalten, der Kopf fällt nach vorn. Die Oberarme liegen dem Leibe dicht an, die Handflächen schauen gewöhnlich in extremer Pronationsstellung nach außen. Die Finger werden gewöhnlich im Metacarpo-Phalangealgelenk gebeugt gehalten und sind nicht imstande, einen Gegenstand fest-

zuhalten. Die Bewegungen der Arme erfolgen unsicher und zitternd, oft von unwillkürlichen Greifbewegungen unterbrochen. Die Beugungsstellung der Extremitäten läßt sich nur mit großer Gewalt ausgleichen. Die Intelligenz des Kindes ist nicht sehr gestört. Es zeigt viel Interesse an seiner Umgebung und äußert oft den Wunsch, geheilt zu werden.

Therapie: Operation: Innerer Zipfel der Achillessehne verpflanzt auf den Tibialis anticus (auf der Innenseite).

Gipsverband von den Fußspitzen bis ans Becken in gut gestreckter und stark gespreizter Stellung. Die Füße werden in leichter Klumpfußstellung dorsal flektiert gehalten.

Nach 5 Tagen werden die Nähte entfernt. Die Wunden sind per primam geheilt.

2. April. Die Gipsverbände werden entfernt. Die Beine bleiben in recht guter Stellung stehen. Die Füße werden nochmals für 8 Tage in der redressierten Stellung eingegipst.

9. April. Das Kind liegt täglich 2—3 Stunden auf dem HOFFA'schen Spreizbrett (abgebildet bei der Behandlung der LITTLE'schen Krankheit).

Inzwischen sind für die beiden Beine Schienenhülsenapparate fertig gestellt. Dieselbe werden angelegt und Tag und Nacht getragen.

Beine und Füße in guter Stellung.

20. April. Zur Stütze des Rückens und zur Erreichung der Streckstellung der Hüftgelenke wird ein Stoffkorsett angefertigt, das durch Schienen mit den Apparaten verbunden ist. Dazu ein Kopfhalter (Fig. 59 und 60).

Tägliche Massage der Beine und sorgfältige aktive Uebungen. Zugleich Massage der Arme und des Rückens und methodische Sprachübungen.

Der Zustand der Pat. hat sich wesentlich gebessert; sie kann jetzt schon allein gehen und stehen. Die athetotischen Bewegungen sind nahezu völlig verschwunden. Auch das Sprachvermögen ist ein ungleich viel besseres geworden.

A. N. aus F., 12 J. alt. Athetose.

Der Knabe stammt aus ganz gesunder Familie. Die Geburt war außerordentlich schwer, mußte mit der Zange beendigt werden. Pat. war nach der Geburt lange asphyktisch und ist nur mit großer Mühe und Sorgfalt überhaupt dem Leben erhalten geblieben. Schon frühzeitig machten sich die athetotischen Bewegungen geltend, so daß ein richtiges Gehen überhaupt nicht ermöglicht wurde. Man hat alle nur denkbaren Heilmethoden zur Besserung des Zustandes versucht, jedoch ohne viel Erfolg.

Status praesens: Im ganzen gut genährter Knabe. Von seinem Alter entsprechender Größe. Geistig gut entwickelt. Sprache stotternd. Der ganze Körper ist in fortwährender Bewegung. Der Kopf wird fortwährend nach hinten und zur Seite geschleudert, der Junge vermag ihn nicht einen Augenblick stillzuhalten. Die Arme sind auch in fortwährender Thätigkeit, namentlich die Finger werden fortwährend krampfhaft bewegt. Am Rücken ist eine linkskonvexe Lenden- und rechtskonvexe Brustskoliose vorhanden. Die Skoliose rührt von einem Hochstand des Beckens auf der rechten Seite her. Das rechte Bein steht stark adduziert und ist dementsprechend scheinbar 5 cm kürzer als das linke. Auch beide Beine sind keinen Augenblick ruhig. Der Junge zappelt mit ihnen beständig hin und her, und ist daher auch das Gehen und zwar mit stampfenden Schritten nur bei genügender Unterstützung möglich.

Meine Therapie bestand darin, daß ich dem Knaben zunächst beide Beine in Schienenhülsenapparaten fixierte. Diese Schienenhülsenapparate wurden mit einem gut sitzenden Korsett in Verbindung gebracht und an das Korsett wiederum ein Kopfhalter angebracht. So wurde der Knabe völlig fixiert, genau wie das in dem vorhergehenden Falle abgebildet ist. Nebenbei gab ich dem Jungen Arsen. Die Apparate blieben nun zunächst einige Wochen ruhig liegen, dann wurden sie morgens abgenommen, der ganze Körper massiert und gymnastische Uebungen ausgeführt. So wurde die Behandlung konsequent ein halbes Jahr lang geleitet. Der Erfolg war ein ganz ausgezeicheter. Zunächst besserten sich die Beine. Dann ließen die athetotischen Bewegungen an den Armen nach. Am schwierigsten war es, den Kopf ruhig zu halten, doch ist auch hierin eine merkliche Besserung eingetreten. Wie sehr sich der Knabe überhaupt gebessert hat, geht wohl unmittelbar daraus hervor, daß er sicher und gut auf einem Zweirad zu fahren gelernt hat. Das Resultat wäre ein vollkommenes, wenn es gelungen wäre, die Adduktionsstellung des rechten Beines zu korrigieren. Ich habe wiederholte Fehlversuche mit Gipsverbänden gemacht, zu der Tenotomie konnten sich die Eltern nicht verstehen. Dieselben waren mit dem erreichten Resultat zufrieden.

P. G. aus Höchst a. M., 8 J. alt. Aufnahme: 10. Mai 1899.

Vorgeschichte: In der Familie sollen niemals Nervenkrankheiten vorgekommen sein. Eltern leben und sind gesund, ebenso 3 Geschwister. Schwangerschaft verlief normal, ebenso die Entbindung. Pat. war in den ersten Lebensmonaten durchaus normal. Im 9. Monat bemerkten die Eltern ein zeitweiliges Auftreten von Krämpfen. Doch lernte das Kind mit $1^1/_2$ Jahren das Laufen. Dann traten mit dem 3. Lebensjahre Masern und Scharlach auf, in deren Gefolge sich das Krankheitsbild, wie es jetzt besteht, entwickelt haben soll; Pat. konnte nicht mehr gehen und mußte stets getragen werden.

Befund: Zunächst fällt an dem Pat. die beständige Aktion der Extremitäten auf. Er vermag die Arme und Beine nicht ruhig an einem Platze zu halten, sondern dieselben befinden sich, namentlich letztere, in fortwährender Abduktions- und Adduktions-, Flexions- und Extensionsbewegung, und zwar erfolgen die Bewegungen ziemlich ruckartig und durchaus unwillkürlich, es liegt nichts Zielbewußtes in denselben, sondern dieselben sind unkoordiniert. Auf die Aufforderung, einen Gegenstand zu ergreifen, sieht man, daß der Pat. sich Mühe giebt, der Aufforderung Folge zu leisten, doch die greifende Hand wird stets daneben geführt. Zugleich mit den Zwangsbewegungen der Extremitäten stellen sich die Finger in eine eigentümliche Hyperextensions- und Abduktionsstellung der Metacarpalknochen, es erfolgt eine Ueberstreckung im Metacarpo-Phalangealgelenk. Aehnlich verhalten sich die Zehen. In der Ruhestellung der Hand sind die Finger gewöhnlich im Metacarpo-Phalangealgelenk gebeugt, der Daumen etwas nach innen geschlagen, die Finger im übrigen gestreckt. Es besteht eine leichte Atrophie der ganzen Muskulatur, im übrigen weisen die Muskeln im einzelnen nichts Abnormes auf. Die Intelligenz des Pat. ist nicht sehr herabgesetzt. Er kann richtig rechnen, lesen und bekundet an den Vorgängen in seiner Umgebung großes Interesse. Die Sprache ist sehr gestört, lallend und zusammenhangslos. Es besteht ein leichter Strabismus convergens. Das Gehen ist vollständig unmöglich. Wenn Pat. schläft, so erfolgen die Zwangsbewegungen weniger intensiv.

Therapie: Regelmäßige Massage, im Anschluß daran methodische Uebungen. Pat. erhält ein Korsett und einen Schienenhülsenapparat für die Beine, wie in den vorigen Fällen. Später Soolbäder. Der Zustand des Pat. hat sich schon außerordentlich gebessert; er steht aber noch in Behandlung, die natürlich in einem so schweren Falle jahrelang fortgesetzt werden muß.

Ich will nicht zu erwähnen vergessen, daß ich in dem letzten Jahre sehr gute Erfolge in diesen Fällen auch bezüglich der Besserung der Intelligenz und der Sprachstörungen gesehen habe. Ich lasse diese Kinder von dem auf diesem Gebiete wohlbewanderten Taubstummenlehrer KROISS hierselbst unterrichten. Derselbe erteilt den Sprachunterricht an diese geistig zurückgebliebenen, öfter auch wohl stammelnden Kinder nach folgenden Gesichtspunkten:

„Zunächst wird das Gehör einer eingehenden Prüfung unterzogen, sodann durch Vor- und Nachsprechen festgestellt, welche Laute und Lautverbindungen gesprochen werden, welche ausfallen und welche durch andere ersetzt werden. Hat man auf diese Weise genauen Einblick in die Bewegungsfähigkeit der Sprechwerkzeuge gewonnen, so läßt man die bereits geläufigen Laute in ihre Teilbewegungen auflösen, bringt die Lautelemente einzeln zum Bewußtsein und verknüpft sie zu neuen Kombinationen. Der Patient wird stets angehalten, sein Auge auf den Mund des Lehrers zu richten, die Bewegungen abzulesen und beim Nachsprechen sich selbst im Spiegel zu kontrollieren. Gelingt es ihm nicht, die zur Lautbildung notwendigen Mundstellungen selbstthätig zu erzeugen, so greift der Lehrer unterstützend ein und bringt die Zunge und die Lippen in die richtige Lage. In vielen Fällen ist es zweckdienlich, den Bewegungserfolg optisch wahrnehmen zu lassen. Man spricht z. B. die Explosivlaute (b, p, d, t, g, k) gegen Papierstreifen, welche sodann durch den Luftstoß in Bewegung gesetzt werden, und veranlaßt den Stammler, dasselbe immer wieder zu versuchen, bis die gleiche Wirkung erzielt ist.

Wo das optische Bewegungsbild nicht imstande ist, die Lautbewegung richtig auszulösen, hat der Sprechschüler den Bewegungsvorgang durch Abtasten aufzufassen, so z. B. die Thoraxbewegung beim Atmen, die Stimmbandschwingungen bei Vokalen und Halbvokalen, das Rollen des Zäpfchens beim gutturalen r, die Schwingungen der Zungenspitze beim dentalen r und das Vibrieren der Nasenwände bei den nasalen Lauten.

Für diese Methode der Behandlung ist vorbildlich die Sprachentwickelung des normalen Kindes. Bei ihm entstehen zunächst die motorischen Elemente des Sprachassociationskomplexes. Mit ihnen associieren sich allmählich die akustischen Empfindungen. Diese erhalten immer mehr die größere Bewußtseinsstärke

und verdrängen dann die motorischen Elemente aus dem helleren Blickpunkt des Bewußtseins in das nur matt beleuchtete Blickfeld. Die Sprachbewegungen laufen auf dieser Stufe rein automatisch ab.

Bei der Verbindung der Lautelemente zu Wörtern und Sätzen muß streng darauf geachtet werden, daß der Uebergang von Station zu Station nach dem Gesetz des kleinsten Kraftaufwandes sich vollzieht. Kommen in einem Worte zwei gleiche Laute nebeneinander vor, so werden sie wie ein Laut gesprochen (z. B. „annehmen"). Bei Berührung homogener Laute wird die, beiden Lauten gemeinsame Bewegung nur einmal ausgelöst. So darf z. B. das Wort „abmachen" nicht silbenweise eingesprochen werden, weil der Lautcharakter des „b" im Wortganzen ein wesentlich anderer ist, als in der Silbe „ab". Hier geht der explodierende Luftstrom durch die labiale Oeffnung, dort aber bleiben die Lippen geschlossen, und die Lösung des Verschlusses vollzieht sich durch die Gaumensegelklappe in den Nasenrachenraum.

Nur wenn die ganze Feinmechanik der physiologischen Phonetik auf das sorgfältigste berücksichtigt wird, gelingt es auch bei den infolge von athetotischen Störungen hochgradig stammelnden Kindern eine deutliche und fließende Sprache zu erzeugen.

Die Sprache ist aber nicht bloß äußere Klanggeberde, sondern sie ist vor allem auch Ausdruck eines Innern, Darstellung psychischer Zustände. Darum werden die Sprechübungen schon möglichst früh an deutsamen, dem Kinde verständlichen, Begriffe seines Erfahrungsbereiches bezeichnenden Lautverbindungen vorgenommen. Durch fortwährende Association der Objektbegriffe mit den Wortvorstellungen lernt das Kind die Dinge seiner Welt bezeichnen. Die Bildersammlung von Hill und die von Walther leisten hierbei sehr gute Dienste.

Sorgsame Einbeziehung gefühlsstarker kindlicher Erlebnisse in den Unterricht einerseits, sowie die Freude des Kindes darüber, daß der Umgebung seine Gedankenäußerungen immer verständlicher werden, bewirken, daß das Interesse für die Sprache stärker anschwillt und daß seine Aufmerksamkeit sich den Vorgängen in seiner Umgebung lebhafter zuwendet. Die Intelligenz des Kindes wird mächtig angeregt, und bald ist das Kind befähigt, die Volksschule zu besuchen, um wie andere Kinder Unterricht zu erhalten."

Die nach dieser Methode von Herrn Kroiss erzielten Resultate sind überraschend gute. Bei Kindern, die ich für völlige Idioten gehalten hatte, hat Herr Kroiss die Intelligenz und Sprache so entwickelt, wie weder ich noch andere Aerzte, die die Patienten vorher behandelt hatten, es für möglich gehalten haben. Ausdauer und Geduld, Sachkenntnis und Liebe zur Sache müssen sich hier kombinieren, um das erwünschte Ziel zu erreichen. Nach dem, was ich bisher

gesehen habe, halte ich die Methode für sehr empfehlenswert und bestimmt, noch viele unglückliche Geschöpfe zu wirklichen Menschen zu machen.

IV. Gruppe: Cerebrale Hemiplegie.

Als vierte Gruppe der spastischen Kontrakturen möchte ich die cerebrale Hemiplegie der Kinder gerechnet wissen.

Liegt auch dieser Erkrankung eine ähnliche pathologisch-anatomische Veränderung zu Grunde, wie bei der angeborenen Gliederstarre, so ist das Krankheitsbild doch so charakteristisch, daß man die Erkrankung wohl als eine besondere Form abscheiden kann.

Die Erkrankung fällt nach Uebereinstimmung fast aller Autoren meistens in die 3 ersten Lebensjahre und ist von da ab seltener. Wenn es auch congenitale hemiplegische Cerebrallähmungen giebt, so wird doch in der übergroßen Mehrzahl der Fälle die Affektion extrauterin erworben. Nach Freud wird in nahezu einem Drittel die Affektion auf eine Infektionskrankheit (Masern, Scharlach, insbesondere Syphilis) zurückgeführt. Für die Hälfte wird ein ätiologisches Moment nicht gefunden und für den Rest die Krankheit mit Schreck und Kopftrauma in Zusammenhang gebracht. Auch Heredität spielt bei einer Reihe von Autoren (Heine, Richardière, Sachs) eine Rolle. Das Kind, das bis dahin vollkommen gesund war, erkrankt plötzlich unter bald stärkeren, bald geringeren Initialerscheinungen (Erbrechen, Fieber, Konvulsionen) und zeigt danach eine hemiplegische Lähmung, die, wie der Name sagt, die eine Körperseite betrifft. Außerdem wird vielfach Aphasie, Sprach- und Intelligenzstörung angetroffen. Durch häufiges Auftreten von posthemiplegischer Chorea und Epilepsie ist die Prognose getrübt. Was nun die Lähmung anbetrifft, so werden besonders Arm und Bein, weniger das Gesicht betroffen.

Die obere Extremität ist meist stärker befallen als die untere, die im allgemeinen eine schnellere Besserung zeigt als die obere. Die Reflexe sind vielfach gesteigert, dagegen findet man selten Sensibilitätsstörungen. Anfangs ist die Lähmung eine schlaffe und erst allmählich geht sie in Kontraktion über, die aber niemals einen hochgradigen Charakter annimmt.

Besonders charakteristisch ist die Stellung der gelähmten Extremitäten: Der Arm ist an den Rumpf gedrückt; der Vorderarm steht in halber Pronation und ist gegen den Oberarm rechtwinklig gebeugt. Der Ellenbogen haftet am Körper. Die Hand ist gebeugt und ulnarwärts geneigt, die Finger mehr oder weniger in die Hohlhand geschlagen, wobei sie den Daumen überdecken. Das Bein, um ein geringes nach innen rotiert, zeigt manchmal eine leichte Beugung des Unterschenkels gegen den Oberschenkel und eine Streckung des Fußes. Dabei ist die Fußspitze nach innen gewendet, was dem ganzen Fuße den Charakter des Equinovarus verleiht. Bei der Mehrzahl der Kranken

ist die große Zehe fast rechtwinklig gegen den Metatarsus erhoben. Die Diagnose der Hemiplegie ist in der Regel beim ersten Anblick zu machen. Wenn man das Kind auf eine ebene Unterlage setzt, so wird der Arm in der oben beschriebenen charakteristischen Weise gehalten und das Knie derselben Seite liegt auf der Unterlage nicht auf.

Es ist wohl einleuchtend, daß diese Erkrankungsform dem Orthopäden bisher weniger Gelegenheit zum Eingreifen gegeben hat, da ja besonders, wie wir gesehen haben, die oberen Extremitäten ergriffen sind, die bisher außer dem Bereiche seiner Macht lagen und die Störungen in den unteren Extremitäten einer Besserung ohne jedes Mittel fähig sind.

Wir haben nun in den letzten Jahren gelernt, auch hier auf das erfolgreichste vorzugehen. Bei den Affektionen der unteren Extremität habe ich das beste Resultat erzielt durch ein kombiniertes Verfahren. Zur Beseitigung der Spitzfußstellung mache ich die Tenotomie der Achillessehne; dann lasse ich einen Schienenhülsenapparat tragen, an dem ein Beckengurt angebracht ist, so daß man bequem eine falsche Rotationsstellung des Beines korrigieren kann. An dem Schienenhülsenapparat ist ferner durch Gummizüge dargestellt ein künstlicher Quadriceps und eine künstlich den Fuß dorsal flektierende Muskulatur. Diesen Apparat tragen die Kinder 1—2 Jahre lang. Der Apparat wird in der ersten Zeit ständig getragen; später wird er abgenommen und nun ausgiebig Massage und Gymnastik verwertet, namentlich aktive Uebungen des Quadriceps und der Fußmuskeln sowie der Abduktoren des Hüftgelenkes müssen geübt werden. Man erhält auf diese Weise sehr gute Endresultate. Ich habe vor kurzem erst eine Patientin, die ich vor 5 Jahren in Behandlung nahm, gesehen und kannte dieselbe jetzt kaum wieder, so wenig bemerkte man noch von dem früher vorhandenen Leiden.

Auch die Sehnentransplantationen sind wohl berufen, bei diesem Leiden eine große Rolle zu spielen.

Am meisten Schwierigkeit boten der Behandlung bis jetzt die spastischen Erscheinungen an der oberen Extremität. Man konnte hier durch Uebungen, wie sie der FRAENKEL-LEYDEN'schen kompensatorischen Uebungstherapie entsprechen, erzielen, daß die Finger wieder einigermaßen zum Greifen geschickt waren. Immerhin blieb das erreichbare Resultat noch weit entfernt von einer auch nur annähernden vollkommenen Wiederherstellung. In der neuesten Zeit haben wir nun hier durch die Operation der Sehnenplastik auch einen ganz erheblichen Fortschritt gemacht. Wir können jetzt die spastisch affizierten Muskeln schwächen und gewissermaßen den Ueberschuß an Energie auf die Antagonisten übertragen. So habe ich es in mehreren Fällen erreicht, daß die früher völlig unbrauchbare Hand ihre Funktionen in nahezu ganz normalen Grenzen wieder zu erfüllen vermag. Das

Nähere ist aus den Krankengeschichten zu ersehen, die ich nunmehr folgen lasse:

1. Gertrud Pr., 8 J. alt. Anamnestisch ist bekannt, daß das Kind in den ersten Lebensmonaten an Krämpfen erkrankte, die mit dem ersten Lebensjahre wieder verschwanden. Im dritten Jahre begann das Kind zu laufen, wobei die Eltern bemerkten, daß es das rechte Bein nachschleppte und den Arm stets gebeugt hielt. Dieser Zustand soll sich bis zum Eintritt in die Klinik, Sommer 1898, nicht geändert haben. Wir stellten folgenden Befund fest:

Das Kind hinkt leicht und es fällt bei oberflächlicher Betrachtung auf, daß das rechte Kniegelenk und Ellenbogengelenk immer leicht gebeugt gehalten werden und daß ferner die rechte Hand herabhängt. Eine Atrophie der rechten Seite besteht nicht. Aktive Bewegungen im Schultergelenk und Ellenbogengelenk gut ausführbar, nur kann das letztere nicht vollkommen gestreckt werden. Man fühlt dann leicht spastische Widerstände in den Beugemuskeln, das Gleiche ergiebt sich am Kniegelenk. Läßt man die Pat. den rechten Arm wagerecht halten, so hängt die Hand in Pronationsstellung herab. Die Finger können aktiv aus ihrer hängenden Lage ein wenig dorsalwärts bewegt werden. Supination der Hand ist ausführbar. Aktive Streckung der Hand ist nicht möglich.

Therapie: Massage und Elektricität, ferner wegen der bestehenden Radialislähmung Verkürzung des Extensor carpi radialis, Stellung der Hand mittels Gipsschiene in starker Dorsalflexion. Nach 4 Wochen Abnahme des Verbandes; Hand steht in normaler Stellung. Die Finger können besser gebeugt und gestreckt werden. Die Greifkraft der Hand hat zugenommen, so daß Pat. einen kleineren Gegenstand völlig festhalten kann. Auch die Haltung des Armes ist besser als vorher.

2. Carl H., 6 J. alt. Geburtsanomalien nicht vorhanden. Mit einem halben Jahre bemerkte die Mutter, daß das Kind den linken Arm gar nicht beugen wollte. Als es anfangen sollte zu gehen, fiel weiter auf, daß es das linke Bein immer nachschleifte und hinkte. Dies trat noch deutlicher hervor, als es allein zu gehen begann. Irgend eine Kinderkrankheit infektiöser Art ist der Mutter nicht bekannt. Mit 3 Jahren stellten sich ohne jede Veranlassung Krampfanfälle ein, die nach der Beschreibung der Mutter epileptisch waren und bis zum 5. Jahre anhielten. Bei der Aufnahme zeigte sich folgender Befund:

Intelligenz und Sprache ungestört. Das Kind hinkt etwas mit dem linken Bein. Die Extremitäten der linken Seite ein wenig schwächer als rechts. Der linke Arm wird in stumpfem Winkel gebeugt gehalten und kann aktiv nicht völlig gestreckt werden. Dabei treten in der Ellenbeuge die Sehnen stark hervor. Besonders Rotation im Ellenbogengelenk sehr erschwert. Der linke Arm und das Bein sind auch etwas kürzer als rechts und erscheint die linke Hand kleiner. Die Finger können völlig zur Faust geschlossen und wieder gestreckt werden. Das linke Bein wird im Kniegelenk in geringem Grade gebeugt gehalten und tritt Pat. nicht gänzlich mit der Ferse auf. Streckt man das Bein, so geht es immer wieder in leichte Beugestellung zurück. Die Dorsalflexion des Fußes ist erschwert infolge starker Anspannung der Achillessehne.

Therapie: Massage und Elektricität. Tenotomie der Achillessehne zur Beseitigung des Spitzfußes. Gipsverband. Nach 4 Wochen Abnahme desselben. Pat. tritt mit der ganzen Fußsohle auf und hat das Hinken

ein wenig nachgelassen. Der Zustand des Armes ist unbeeinflußt geblieben.

3. Nanny V., $5^1/_2$ J. alt, normal geboren; erkrankte mit 10 Monaten an Hirnhautentzündung; im Anschluß daran habe sich eine Lähmung des linken Armes eingestellt, und als das Kind anfing zu gehen, bemerkten auch die Eltern ein Nachschleppen des linken Beines. Da diese Lähmungserscheinungen anhielten, kamen sie mit dem Kinde im Sommer 1897 in die Professor Hoffa'sche Klinik, wo folgender Befund fixiert wurde:

Intelligenz herabgesetzt, die Sprache undeutlich und erschwert. Es bestand Strabismus. Der linke Arm wurde im Ellenbogengelenk rechtwinklig gebeugt gehalten und an den Rumpf angedrückt; die Finger werden zur Faust geballt und ist die Streckung sehr erschwert. Das linke Bein wird sowohl im Hüft- wie im Kniegelenk etwas gebeugt gehalten und nach innen rotiert und zeigt der Fuß eine Equinovarusstellung. Der Gang ist hinkend, mit einer Kreisschwenkung im Hüftgelenk und ziemlich unsicher.

Therapie: Massage, Elektricität, Gehübungen; darauf Tenotomie der Achillessehne. Pat. geht jetzt, wie die Mutter uns kürzlich berichtete, wesentlich sicherer und tritt mit der ganzen Fußsohle auf. Die Intelligenz soll sich gehoben haben. Am Arm keine Aenderung.

4. Janchen E., 17 J. alt, rechtzeitig geboren, ist bis zum 12. Jahre gesund gewesen; bekam mit $12^1/_2$ Jahren plötzlich eine Ohnmacht, woran sich eine Bewußtlosigkeit von 6 Stunden anschloß. Eine Ursache war nicht aufzufinden. Hereditär nicht belastet; keine Infektionskrankheit. Als das Kind gehen sollte, bemerkten die Eltern, daß es auf der rechten Seite gelähmt sei, d. h. daß es das rechte Bein nachschleppte und den rechten Arm stets gebeugt hielt. Dieser Zustand änderte sich nicht. Bei der Aufnahme in die Klinik Frühjahr 1898 bot sich folgendes Bild:

Keine Intelligenzstörungen, die Sprache etwas erschwert. Der Gang ist hinkend und wird das rechte Bein nachgezogen. Die rechte Beckenhälfte wird dabei etwas gehoben, so daß das rechte Bein in Adduktionsstellung kommt. Es wird dabei auch mit dem rechten Bein aufgestampft. Es besteht auch am rechten Unterschenkel eine Atrophie geringen Grades. Läßt man den Fuß ruhig hängen, so stellt er sich in Equinovarusstellung ein. Die Dorsalflexion des Fußes ist nur in geringem Grade möglich. Die große Zehe steht in leichter Dorsalflexion. Keine Hüft- und Kniegelenkskontraktur. Die Muskulatur des rechten Armes zeigt keinen Unterschied gegen links. Der rechte Arm wird gewöhnlich im Ellenbogengelenk in einem Winkel von 45^0 gebeugt gehalten, die Hand hängt wie bei Radialislähmung herab. Der Arm kann nur wenig aktiv gestreckt werden, passiv etwa bis zu 25^0; dann fühlt man deutlich einen Widerstand in den Sehnen der Ellenbeuge. Der Vorderarm steht in pronierter Stellung. Die Supination ist erschwert. Hält man den Arm wagerecht, so hängt die Hand rechtwinklig herab und der Daumen steht stark adduziert, man kann sagen, in die Hohlhand eingeschlagen. Bei großer Kraftanstrengung kann Pat. zwar die Hand einen Moment gerade strecken, geht dann aber immer gleich wieder in die Hängestellung zurück. Passiv kann die Hand gut dorsal flektiert werden.

Therapie: Verkürzung des Musculus carpi radialis. Stellung der Hand in Dorsal- und Radialflexion in Gips. 3 Wochen später Massage und Elektricität. Die Hand steht zum Unterarm gestreckt; der Daumen

ist zwar noch etwas adduziert; die Hand steht noch ein wenig ulnarflektiert; im ganzen sind aber die Greifbewegungen und die allgemeine Gebrauchsfähigkeit besser geworden. Diese Operation ist bereits früher beschrieben und das Resultat dort abgebildet worden.

5. Fr. Kr., 3 J. alt. Ungefähr mit $^3/_4$ Jahren bemerkte der Vater, daß das Kind, das vordem niemals krank gewesen ist, das rechte Beinchen bei den Gehversuchen nachschleppte und den rechten Arm in rechtwinkliger Beugestellung ziemlich krampfhaft an die Brust anlegte und nur mit Mühe von derselben entfernen konnte. Da der Vater, der selbst Arzt ist, von der Behandlung mit Massage, Elektricität und Bädern keine genügenden Fortschritte sah, wurde es in die hiesige Klinik gebracht, wo bei der Untersuchung die charakteristischen Symptome einer cerebralen Hemiplegie konstatiert wurden. Hier wurde die Behandlung in derselben Weise noch längere Zeit fortgesetzt und die Tenotomie der Achillessehne wegen bestehenden hochgradigen Spitzfußes gemacht. Da aber nach Abnahme des Gipsverbandes immer noch eine leichte Spitzfußstellung bestand, erhielt das Kind noch eine Beinschiene mit Fersenzug, mit der es dann wieder entlassen wurde und ganz gut ging. Auf unsere Anfrage teilt uns der Vater über den jetzigen Zustand, ein Jahr nach der Entlassung, folgendes mit: „Zur Zeit, wenn hie und da die Schiene weggelassen wird, ermüdet das Kind zwar leicht, tritt auch zuweilen mit der äußeren Seite des Fußes auf, ebenso tritt auch wieder, wenn es nicht immerwährend aufmerksam gemacht wird, leichte Kontraktur der Achillessehne ein; es tritt also noch in geringem Grade mit der Fußspitze auf. Doch ist es im allgemeinen entschieden besser geworden. Ebenso ist auch die Muskelatrophie nicht mehr in dem hohen Grade vorhanden. Ein Nachschleppen wird kaum noch bemerkt. Dagegen läßt das rechte Aermchen noch mehr zu wünschen übrig. Es besteht immer noch eine Flexionskontraktur im Ellenbogengelenk. Auch sind die Außenrotation des Armes und die entsprechenden Koordinationsbewegungen noch ziemlich schlecht."

6. Johann H., 17 J. alt, erkrankte mit 2 Jahren an Scharlach und bekam im Anschluß daran eine linksseitige Lähmung. Die Lähmungserscheinungen gingen zwar zurück, doch blieb ein Klumpfuß bestehen, der das Gehen ziemlich erschwerte. Bei seinem Eintritt in die Klinik im Sommer 1896 zeigte der linke Arm außer einer leichten Flexionskontraktur im Ellenbogengelenk keine Abweichungen vom Normalen, dagegen trat Pat. mit dem äußeren Fußrand auf und bestand eine leichte Flexionskontraktur im Kniegelenk. Keine Intelligenz- und Sprachstörungen. Es wurde ein Redressement des Klumpfußes vorgenommen, worauf Pat. wieder mit der ganzen Fußsohle auftrat und einen wesentlich besseren Gang hatte. Heute soll Pat. ausgezeichnet gehen und sich derartig gekräftigt haben, daß er sogar größere Lasten zu tragen vermag.

Ich habe noch eine ganze Anzahl ähnlicher Fälle — im ganzen 13 — behandelt, doch dürften die angeführten Krankengeschichten wohl genügen.

Ich weise hier nochmals darauf hin, daß ein Fall, bei dem ich die Sehnentransplantation ausgeführt habe, bereits früher mitgeteilt wurde, gelegentlich der Besprechung der paralytischen Fingerkontrakturen.

Tabes dorsalis.

Ich habe im Laufe der letzten 10 Jahre 23 Fälle von Tabes dorsalis zur Behandlung in meine Klinik aufgenommen. Die Patienten kamen durchweg zu mir in der Absicht, sich ein Stützkorsett für ihre Wirbelsäule machen zu lassen, nachdem sie von den Erfolgen der Hessing'schen Korsettbehandlung gehört hatten, oder auch nachdem sie vorher schon bei Hessing gewesen waren.

Fig. 61.

Von den 23 Fällen hatten sämtliche ausgesprochene Ataxien, einige so hochgradig, daß sie nicht mehr stehen und gehen konnten. Ich habe sämtlichen Patienten Stützkorsette anfertigen lassen, wie ich sie auch für die Skoliosenbehandlung verwerte. Das Korsett unterscheidet sich von dem Hessing'schen Korsett im wesentlichen dadurch, daß ich den Rückenteil des Stoffkorsettes aus einem Stück arbeiten lasse, so daß der Rückenteil nicht geschnürt wird (Fig. 61). So erreiche ich einen besseren Halt des Korsettes am Körper und haben mir verschiedene Patienten, die früher Hessing'sche Korsette trugen, auf das bestimmteste erklärt, sich in meinem Korsett wohler zu fühlen als im früheren ihnen von Hessing angefertigten. Die Grundlage des Korsettes bildet ein genau anliegendes, mit gutem Taillen- und Beckenschluß versehenes Korsett aus Drill. Dieses Korsett wird so gearbeitet, daß es vorn in seiner ganzen Länge zugeschnürt wird. Die Schnürung geschieht in dem Brustabschnitt mit dünnen Gummilitzen, im unteren Abschnitt mit gewöhnlichen Nesteln. Hinten liegt das Korsett, wie schon gesagt, ohne Unterbrechung der Rückenfläche glatt an. Nur durch häufige Anproben ist es möglich, ein exaktes Anpassen des Korsettes an den Körper zu erreichen. Den eigentlichen Halt bekommt das Korsett nur durch Beckenbügel und Stahlfedereinlagen für den Rumpf. Die Hüftbügel werden genau dem Verlaufe der Darmbeinkämme entsprechend gearbeitet. Die vordere Spitze des Bügels reicht bis unter die Spina ilei anterior superior, die hintere bis zu der hinteren Begrenzung des Trochanter major. An dem oberen Rand dieses Hüftbügels sind je zwei starke aus Bandstahl verfertigte Schienen zur seitlichen Stütze des Rumpfes mit Schrauben befestigt. Diese Seitenschienen tragen an ihren oberen Enden stellbare gepolsterte Armstützen. Der hintere Teil des Rumpfes erhält seine Stütze durch zwei zu beiden Seiten der Dornfortsatzlinie verlaufende, von etwas oberhalb der Spinae der Schulterblätter bis etwas unterhalb der

Verbindungslinie der beiden Trochanteren reichende starke Schienen, die an ihren oberen Enden federnd geschmiedet sind, damit sie sich elastisch auf das Schulterblatt legen und das Abstehen des oberen Korsettrandes verhüten.

Die Hauptsache ist nun die genaueste Adaption aller Schienen an den Körper. Ich lasse die Adaption stets bei leichter Suspension des Patienten ausführen. Die Konturen des Rückens erhält man dadurch, daß man etwa fingerbreite, flachgewalzte Streifen einer Mischung von $^2/_3$ Blei und $^1/_3$ Zink an den Körper anpreßt. Diese Mischung ist deshalb ausgezeichnet, weil sich die Hüftbügel bequem aus derselben biegen lassen. Nach diesen so erhaltenen Konturen werden nun die Schienen geschmiedet. So erhält man die Hauptform derselben. Die richtige definitive Form aber können sie nur dadurch bekommen, daß bei der Anprobe des Korsettes jede Schiene für sich noch einmal revidiert und nachgepaßt wird. Endgiltig werden die Schienen erst an dem Körper des Patienten selbst redressiert.

An den fixen Schienen des Korsettes sind kleine Metallknöpfe angebracht. Diese dienen zum Einknöpfen von Riemen. Zwei dieser Riemen verlaufen von den Achselstützen über die Schultern und kreuzen sich auf dem Rücken, um an den gegenständigen Hüftbügeln befestigt zu werden. Sie ziehen die Schultern zurück oder verhindern das Vorfallen derselben. Zwei andere Paare von Riemen verlaufen über dem Bauch und dem unteren Teil des Rückens, indem sie übereinander vorn und hinten an die Hüftbügel angeknüpft werden. Sie fixieren mit das Becken und verhindern das Vordrängen des Bauches.

Ein so hergestelltes Korsett ist in der That eine gute Stütze für den Rumpf und bemerke ich von vornherein, daß es im wesentlichen diese Stütze für den Rumpf ist, welche bei den Tabikern den guten Erfolg erzielt. Die gute Unterstützung des Rumpfes giebt den Patienten ein gewisses Gefühl der Sicherheit, und nur in diesem Sinne ist die Wirkung des Korsetts zu verstehen. Die Idee Hessing's, mit dem Korsett eine Extension der Wirbelsäule zu erzielen, und so die Cirkulationsverhältnisse im Rückenmark verbessern zu wollen, ist eine unrichtige, wie dies bereits E. Müller überzeugend nachgewiesen hat. Denn wie sollten wir so eine Extension erreichen? Die an den Hüftbügeln durch Seitenschienen befestigten Armstützen sind wohl imstande, um ein geringes den Rumpf von der Last der Arme zu befreien, aber nicht den Körper zu extendieren. Denn die Armstützen, die den Patienten doch niemals drücken dürfen, schon wegen der damit verbundenen Gefahr der Gefäß- und Nervenkompression, berühren die zum Rumpf gehenden Muskeln nur so wenig, daß von einer Entlastung nicht die Rede sein kann. Nehmen wir aber an, daß durch die feste

Zuschnürung des Korsettes um Brust und Bauch eine mehr oder weniger hochgradige Ausgleichung der physiologischen Krümmungen des Rückgrates erfolge. Dann würden sich die Wirbelkörper voneinander entfernen und die oberen und unteren Ränder der For. intervert. sich nähern, wodurch doch also gerade eine Kompression der Intervertebralgefäße, also eine Verminderung der Blutzufuhr eintreten würde. Ich glaube aber ebensowenig wie MÜLLER daran, daß die geringe Lumenänderung einen Einfluß auf die Blutversorgung des Rückenmarkes haben kann. Eine Verbesserung der Blutzufuhr könnte man eher durch gewaltsame Krümmung der Wirbelsäule nach vorn erreichen, wie man ja auch thatsächlich nach solchen forcierten Bewegungen günstige Wirkung auf das Leiden beobachtet haben will. Diese so kurze Zeit andauernde Beugung des Rückgrats könnte natürlich nur durch die entstehende Dehnung des Markes den heilsamen Einfluß ausüben. Ich selbst mache keinen Gebrauch von dieser gewaltsamen Beugung der Wirbelsäule, da ich mir zu wenig Erfolg davon versprechen kann.

Es giebt also bisher nur eine Antwort auf die Frage, woher ist die günstige Wirkung des Korsettes bei den Tabikern herzuleiten? Es ist im Wesentlichen das Gefühl der Sicherheit, welches die Patienten so heilsam beeinflußt. Das Korsett vermag aber sicherlich auch sonst noch eine gewisse Erleichterung zu bringen. Unter meinen Kranken befinden sich einige, die ohne Korsett gar nicht mehr existieren können. Es erleichtert ihnen das Gehen und benimmt ihnen öfters auch die gastrischen Krisen und die Gürtelschmerzen. Ich hatte unter meinen Patienten namentlich auch einige Kollegen, von denen einer nur durch das Tragen des Korsettes in den Stand gesetzt ist, seine schwierige Landpraxis zu versehen. In einzelnen Fällen verschwand auch unter der Korsettbehandlung die Blasenlähmung. So konnte dann auch durch einige Blasenausspülungen ein langwieriger Katarrh völlig beseitigt werden. Dasselbe gilt von Mastdarmlähmungen. Ich lasse das Korsett nur am Tage tragen, nicht etwa wie bei der Skoliose auch während der Nacht. Es soll eben nur der Wirbelsäule beim Gehen den rechten Halt geben, was während der Nacht doch überflüssig ist.

Meinem Eindruck nach hat das Korsett, wie gesagt, im wesentlichen eine suggestive Wirkung auf den Patienten. Mit dem durch das Korsett gegebenen sicheren Gefühl wächst das Selbstvertrauen des Kranken; er faßt wieder neuen Lebensmut und geht energisch daran, sich auch anderen therapeutischen Maßnahmen zu unterziehen. Er fühlt, daß er wieder mehr seinen Körper beherrscht. Er giebt sich mehr Mühe, wieder zu erlernen, die Bewegungen seiner Glieder seinem Willen zu unterwerfen. So kann man dem Tabiker ein Korsett auch in dieser Hinsicht empfehlen, bevor man mit anderen therapeutischen Maßnahmen

beginnt. Denn gerade in der Weiterbehandlung der Tabiker sind wie doch so sehr abhängig von der Energie der Patienten, und unsere so langwierigen, die Ausdauer der Kranken und des Arztes so sehr auf die Probe stellenden Behandlungsmethoden werden dann eher zur Zufriedenheit beiderseits mit Erfolg gekrönt werden.

Wie bei den meisten anderen Krankheiten sollte auch bei der Tabes kein Arzt versäumen, sofort nach sicherer Diagnosenstellung die Behandlung einzuleiten, und nicht erst etwa damit warten, bis sich die Krankheitserscheinungen zu vollständiger Ataxie gesteigert haben. Denn dann ist die Prognose für Besserung des Leidens und Zurückgehen der hervorstechenden Symptome so schlecht, daß wir von einem Behandlungserfolge nicht mehr sprechen können. Die Korsette, die wir in diesen Fällen von völliger Ataxie, wo von einem Willenseinfluß des Kranken auf die Muskeln gar keine Rede mehr war, anlegten, hatten kaum eine Wirkung auf den Zustand der Patienten. Wir wiederholen daher die dringliche Mahnung an jeden Arzt, die therapeutischen Maßnahmen bei ihren an Tabes leidenden Kranken so früh wie möglich vorzunehmen.

Um eine Streckung der Wirbelsäule zu erreichen, die doch bei Tabes von so vielen Seiten gepriesen wird, suspendiere ich meine Kranken im SPRIMON'schen Apparat. Im Stehen die Suspension auszuführen, halte ich deswegen für unvorteilhaft, weil der Zug bei der Streckung der Wirbelsäule in dem Moment, wo der Patient seine Beine vom Fußboden erhebt, plötzlich eine ganz andere Richtung erhält, als kurz vorher; dieser Nachteil fällt bei dem SPRIMON'schen Apparate fort.

Ich möchte mich des Urteils darüber enthalten, inwieweit die Dehnung und Streckung der Wirbelsäule mittels Suspension einen günstigen Einfluß ausübt. Selbstverständlich suspendiere ich nie die Patienten, welche an Herz- oder Lungenkrankheiten oder an Arteriosklerose leiden, ebensowenig wie die, welche einmal eine Apoplexie erlitten hatten. Sonst nehme ich die Suspension neben der anderen Behandlung vor, und so vermag ich eben nicht mit Sicherheit zu entscheiden, ob diese allein schon irgendwie günstig das Leiden beeinflußt. Während der Suspension legen die Patienten ihr Korsett ab. Die ständige, wenn auch geringfügige Geraderichtung der Wirbelsäule, die wir durch das Korsett auf so bequeme Art erreichen, hat nach meiner Ueberzeugung viel bessere Wirkung auf die Krankheit, als die so kurze und gewaltsame Streckung im Apparat. Aber ich nehme diesen, wie gesagt, dennoch in Gebrauch. Hierbei soll nämlich auch die Suggestion wieder etwas zur Heilung beitragen; der Patient sieht doch, wie viel man sich mit ihm beschäftigt, daß man größere Apparate für ihn verwendet, und so soll er zuversichtlich an die günstige Wirkung glauben.

Im Gegensatz dazu habe ich mich wiederholt von der evident

günstigen Wirkung der Massage überzeugen können. Die Patienten werden am ganzen Körper massiert. Die Muskeln werden durch das Streichen und Kneten gestärkt und gekräftigt, was ja für die an und für sich schon mehr oder weniger atrophischen Muskeln der Tabiker von großem Nutzen ist. Und dann müssen besonders die Rückenmuskeln, die doch durch das Tragen des Korsettes tagsüber fast außer Funktion gesetzt werden, vor der Atrophie geschützt werden. Ich habe auch nebenher noch immer den Eindruck gewonnen, als ob auch durch die Massage die Sensibilität wieder etwas zunimmt. An die Muskelmassage schließt sich die Bauchmassage an. Denn die Beobachtung lehrt uns doch, daß der Tabiker häufig an Stuhlverstopfung leidet, wodurch bei ihm so häufig das Gefühl des Unbehagens verursacht wird. Nach der Bauchmassage haben die Patienten wieder regelmäßig offenen Leib; und dadurch verschwinden sowohl die Darmstörungen, als auch meist die Crises gastriques. Die ganze Körpermassage nimmt ungefähr 20 Minuten in Anspruch. Nach derselben fühlen sich die Patienten auch subjektiv wohler, was ja auch von großem Vorteil ist und nach jeder Massagesitzung müssen die Patienten mehrere Stunden ruhen. Selbstverständlich lasse ich die Massage immer nur durch sachkundige Aerzte ausführen.

Zu dieser Behandlung tritt nun als weiterer, sehr bedeutsamer Faktor die gymnastische Uebung hinzu. Ich befolgte schon vor vielen Jahren die Uebungstherapie, wie sie zuerst von dem verstorbenen AUGUST SCHOTT-NAUHEIM angegeben worden ist. Als ich dann die Vorzüge der FRENKEL'schen Methode einsah, adoptierte ich dieselbe bei der Behandlung meiner Kranken. Schließlich erweiterte ich die Behandlungsart noch durch Einführung gewisser Uebungen an Apparaten, wie sie von v. LEYDEN, GOLDSCHEIDER und JACOB empfohlen worden sind. Wird diese modifizierte Uebungstherapie konsequent durchgeführt, so bleibt auch der Erfolg bei den einigermaßen günstigen Fällen fast nie aus. Wir erreichen dadurch, daß der Patient wieder langsam erlernt, die Bewegungen seiner Glieder seinem Willen zu unterwerfen und erzielen dadurch, daß die Funktion der untergegangenen oder unbrauchbar gewordenen Nervenfasern durch andere verwandte, vorher weniger in Anspruch genommene, ersetzt wird. Es ist klar, daß dies lange Zeit erfordert und eine große Aufgabe für den Arzt und den Patienten ist.

So wie das Korsett dem Rumpf die so wohlthuende Stütze verleiht, so leistet der Schienenhülsenapparat vorzügliche Dienste bei der Arthropathia tabidorum der unteren Extremität. Ich habe unter meinen Patienten mehrere Fälle mit dieser Komplikation, auch einige mit doppelseitiger Arthropathia. Nach meinen Beobachtungen trat diese Komplikation fast immer nur im vorgeschrittenen Stadium der Rückenmarksaffektion auf. Bei diesem Gelenk-

leiden habe ich die treffliche und prompte Wirkung der Schienenhülsenapparate erprobt. Wie bei tuberkulösen Affektionen, ist es auch hier angebracht, möglichst frühzeitig den Apparat anzulegen, nicht nur um dem Patienten wieder das Gefühl der Sicherheit beim Gehen zu verschaffen und eventuellen Verletzungen,

Fig. 62.

wie sie bei diesem schmerzlosen Gelenkleiden vorkommen können, vorzubeugen, als auch um dadurch womöglich eine Heilung oder wenigstens Stillstand der Affektion zu erzielen. Denn die Schienenhülsenapparate sind so konstruiert, daß sie dem Patienten die notwendigen Bewegungen des Beines gestatten, ohne daß die Gelenkenden völlig belastet werden. Sind die Gelenkoberflächen aber entlastet, so ist

die bestmöglichste Bedingung für die Heilung oder wenigstens für den Stillstand des Prozesses gegeben. Denn wir haben Grund, anzunehmen, daß die konstanten Reibungen der Gelenkoberflächen, durch den mechanischen Reiz zu vermehrter Knorpel- und Knochenusur und zur Proliferation führen.

Von derselben eminenten Bedeutung ist der Apparat bei den Spontanluxationen, wie man sie bei Tabikern zuweilen beobachtet und bei Spontanfrakturen. Auf jeden Fall muß auf den vortrefflichen Sitz des Apparates größtes Gewicht gelegt werden, weil er sonst mehr schaden als nützen kann. Der Apparat muß über ein vom Bein genommenes Modell verfertigt werden.



Fig. 63.

Ich bilde auf Fig. 62 und 63 einen Patienten ab, der an doppelseitiger Arthropathie des Kniegelenkes leidet und beiderseits jahrelang Apparate getragen hat. Auf der einen Seite hat sich dann der Zustand so gebessert, daß er jetzt keinen Apparat mehr auf dieser Seite zu tragen braucht.

Die Gelegenheit möchte ich aber nicht vorübergehen lassen, nochmals darauf hinzuweisen, wie wichtig es ist, daß der Arzt selbst genau über die Konstruktion der Apparate Bescheid weiß, so daß er dem Bandagisten die nötigen Anordnungen erteilen kann und nicht vollkommen abhängig von ihm ist. Anatomische und physiologische Kenntnisse sind für die Verfertigung eines gut sitzenden Apparates unerläßlich.

Die ganze Kur, die ein wohlbesonnenes Vorgehen des Arztes erfordert, kann nur von Erfolg begleitet sein, wenn auch zugleich auf die diätetische Behandlung genügende Rücksicht genommen wird. Der Patient bedarf kräftiger, guter Kost und muß möglichst von allen Aufregungen verschont werden. Er hat sehr viel Ruhe nötig und jegliche Ueberanstrengung muß sorgfältigst vermieden werden. Ich lasse daher die Patienten nach den einzelnen therapeutischen Maßnahmen jedesmal lange der Ruhe pflegen. Wird morgens die Massage ausgeführt, so ruhen die Kranken den ganzen Vormittag, und erst Nachmittag führe ich die weitere Behandlung fort. Und hierbei wird wohl acht gegeben, daß man des Guten ja nicht zu viel thue. Jede Ueberanstrengung schadet dem Patienten mehr als sie nützt!

Die nicht wegzuleugnenden günstigen Resultate von Hessing beruhen eben darauf, daß er die Tabiker nach Anlegung eines passenden Korsettes ruhen läßt, indem er ihnen die „Faulenzer" zur recht langen Ruhe anweist. Und da er außerdem seine Patienten gut „futtern" läßt, wie er sich ausdrückt, nehmen sie auch an Körpergewicht zu. Sie fühlen sich dadurch physisch wohler; und indem sie selbst beobachten, wie ihr Aussehen und ihr Allgemeinbefinden immer besser wird, wie sie stärker und kräftiger werden und an Gewicht zunehmen, steigert sich hinwiederum ihr Lebensmut, und so wirkt die gute Pflege auch suggestiv auf das Leiden günstig ein. Wir müssen uns deswegen stets vornehmen, nichts in der Behandlung zu forcieren und den Patienten stets anzuhalten, seine wiedergewonnenen Kräfte nur mit Maß auszunutzen. Welche üblen Folgen es haben kann, wenn die Patienten dagegen fehlen, das lehrt ein Fall meiner Beobachtung, wo der Patient, ein Kollege, sich einige Zeit nach eingeleiteter Kur körperlich so wohl fühlte, daß er größere Spaziergänge unternahm. Doch als er sich einmal zu viel zugetraut und nach einem größeren Spaziergang noch einen Berg bestiegen hatte, da nahmen plötzlich seine Beschwerden wieder erheblich zu, und es bedurfte erst wieder einer langwierigen Behandlung, ehe das früher erreichte Resultat wieder erzielt wurde.

Mit derselben Sorgfalt, mit der wir die Uebungen des Kranken überwachen müssen, sollen wir auch danach streben, den Tabiker vor jeder Erkältung zu schützen, da man wiederholt die Beobachtung gemacht hat, daß bei solchem Kranken irgend eine Erkältung leicht von recht bösen Folgen für seinen Zustand sein kann.

Wenn ich nun noch einmal kurz zusammenfasse, wie ich die Behandlung der Tabiker vornehme, so sehe ich zunächst besonders darauf, daß die therapeutischen Maßnahmen keineswegs einseitig durchgeführt werden und sorge dafür, daß der Patient möglichst frühzeitig in klinische Behandlung kommt. Nach Anlegung eines passenden Stützkorsettes wird vorsichtig die Massage ausgeführt, nach der dann der

Patient mehrere Stunden ruhen muß. Einen um den anderen Tag wird die Massage ausgesetzt und die Suspension vorgenommen, und am Nachmittag kommt dann eventuell die Uebungstherapie zu ihrem Recht, wobei bei der Auswahl der zur Verfügung stehenden Apparate wieder nach Möglichkeit variiert werden muß. Wir müssen nämlich bedenken, daß ein Tabiker, der in unsere Behandlung kommt, vielfach schon anderweitig Heilung gesucht hat; so kennt er schon diesen oder jenen Apparat und weiß, daß die Benutzung desselben allein keinen Nutzen bietet. Deswegen erscheint es mir immer von großem Vorteil, möglichst mit den verschiedenen uns zur Verfügung stehenden Behandlungsmethoden zu wechseln, und, wenn möglich, sich etwas nach den Wünschen des Patienten zu richten, denn der eine Patient hält mehr von dieser, der andere mehr von jener therapeutischen Maßregel, und ich habe wiederholt darauf hingewiesen, daß die Suggestion bei der Behandlung von großer Bedeutung sein kann.

Dieser streng und konsequent durchgeführte Behandlungsplan hat sich mir im allgemeinen recht gut bewährt. Es waren, wie schon gesagt, unter meinen Patienten manche recht komplizierte Fälle, Blasen- und Mastdarmlähmung, hochgradige Ataxie, starke Sehstörungen, und ich habe doch die Freude gehabt zu sehen, daß man auch noch in diesen hochgradigen Fällen einigen Nutzen bringen kann.

Spastische Spinalparalyse (multiple Sklerose).

Die undankbarsten Nervenfälle, die ich behandelt habe, sind 4 Fälle von sogen. spastischer Spinalparalyse gewesen, Fälle, charakterisiert durch den spastischen Gang, den Tremor, das Intentionszittern, durch Sehstörungen und die scandierte Sprache.

Ich habe die Fälle monatelang mit der größten Sorgfalt mittels Massage, Gymnastik und Elektricität behandelt, habe in 2 Fällen auch Korsette probiert, habe aber nicht den geringsten Erfolg gehabt. Am wohlsten fühlen sich die Patienten dann, wenn man ihnen möglichste Ruhe verordnet.

Myelitis transversa.

Die Aetiologie der 4 Fälle von Myelitis transversa, die ich behandelt habe, war eine verschiedene. 2 mal handelte es sich um eine Kompressionsmyelitis nach Wirbelfraktur, 1 mal um eine infektiöse und 1 mal um eine spontane rheumatische Myelitis.

Ich muß nun gestehen, daß ich anfangs wenig Hoffnung hatte, den betreffenden Patienten zu helfen, daß aber meine Erwartungen bei weitem übertroffen wurden und daß ich nach den wenigen Erfahrungen sagen kann, daß die Orthopädie auch in diesen Fällen viel zu leisten vermag.

Alle 4 Patienten litten an mehr oder weniger hochgradigen Kon-

trakturen der Extremitäten. Diese Kontrakturen beseitigte ich durch Tenotomien und nachherige Anlegung von Schienenhülsenapparaten und Stützkorsetten für die Wirbelsäule. Die Patienten litten ferner an den so lästigen und schmerzhaften Zuckungen der Muskulatur und auch diese schmerzhaften Reizzustände verloren sich völlig unter dem Tragen der Schienenhülsenapparate. Zwei der Patienten habe ich wieder dazu gebracht, daß sie ihrem Beruf wenigstens annähernd vorstehen konnten, während sie vordem jahrelang an das Bett gefesselt waren, der 3. Patientin habe ich ein erträgliches Dasein geschaffen; der 4. Patient ist, nachdem er sich sehr erholt hatte und nach Hause entlassen war, $^1/_2$ Jahr nachher an einer Pneumonie gestorben.

Ich lasse nun die Krankengeschichten folgen, die alles Wissenswerte enthalten.

1. Herr St. aus A., 19 J. alt, war als 8-jähriger Junge in einen Springbrunnen gefallen und hatte sich dabei eine Fraktur des 12. Brustwirbels zugezogen. Im Anschluß an die Verletzung war eine Lähmung beider Beine eingetreten. Es hatten sich dann allmählich hochgradige Flexions-Adduktionskontrakturen an beiden Hüftgelenken, Beugekontrakturen der Kniegelenke und beiderseitige Klumpfüße entwickelt.

Beim Eintritt in die Anstalt am 1. Jan. 1896 bot der Pat. das typische Bild einer transversalen Myelitis in der Höhe des letzten Brustwirbels. Namentlich waren sehr lästige Muskelzuckungen in beiden Beinen vorhanden.

Ich machte zunächst Gipsabgüsse von beiden Beinen, um über diese Schienenhülsenapparate anfertigen zu lassen. Nun wurden in 3 Sitzungen zunächst die Klumpfüße nach Tenotomie der Achillessehnen reduziert, dann wurden die Kniee gerade gestreckt nach vorheriger subkutaner Tenotomie der Kniekehlensehnen und schließlich wurden die Adduktorensehnen tenotomiert und die Beine in Abduktion eingegipst. Nach Verlauf von 4 Wochen waren sämtliche Kontrakturen beseitigt. Jetzt wurden die inzwischen fertiggestellten Schienenhülsenapparate angelegt. Beide Apparate wurden mit einem einfachen Beckengürtel verbunden.

Pat. gab sich selbst große Mühe mit dem Gehen und war nach dem Verlauf von etwa 2 Monaten imstande, allein mit 2 Krücken umherzugehen.

Die Apparate hatten einen außerordentlich wohlthuenden Einfluß auch auf die schmerzhaften Muskelzuckungen, die nach längerem Tragen der Apparate völlig verschwanden.

Leider wurde Pat. auf Wunsch seiner Mutter zu früh aus der Anstalt nach Hause entlassen (Juli 1896). Er starb dort nach etwa $^1/_2$ Jahre an einer interkurrenten Pneumonie.

Pat. selbst war sehr zufrieden mit dem in verhältnismäßig kurzer Zeit erreichten Resultate.

2. Herr R. aus B. war im Jahre 1891 durch einen Sturz vom Pferde verunglückt. Er hatte sich eine Verletzung der Halswirbelsäule mit extraduralem Bluterguß zugezogen und war ursprünglich am ganzen Körper, mit Ausnahme des Kopfes, gelähmt gewesen. Die Lähmung war nach und nach an den Armen und dem Rumpf zurückgegangen. Nach einem langwierigen Krankenlager, das durch außerordentlich große Druckgeschwüre

an allen Körperstellen, auf denen Pat. auflag, kompliziert war, kam Pat. anfangs Januar 1896 in unsere Anstalt. An beiden Armen bestanden Lähmungen im Gebiete des Ulnaris und Krallenstellung der Finger. Blase und Mastdarm waren noch insufficient, beide Beine standen in hochgradiger Kontrakturstellung in der Hüfte, in Knie- und Fußgelenken. Ausgebreitete Narben am Kreuzbein von den früheren Decubiten.

Pat. erhielt ein Korsett für die Wirbelsäule und Schienenhülsenapparate für die Beine. Außerdem Massage und Gymnastik, so gut es eben ging, und Elektricität. Der Erfolg der Behandlung war ein recht guter. Pat. verließ Ende Februar die Anstalt und wurde zu Hause weiter behandelt. Wie er mir jetzt nach 4 Jahren mitteilt, ist er viel mobiler geworden. Blase und Mastdarm funktionieren wieder gut. Pat. kann zwar nicht viel gehen, ist aber imstande, seinem anstrengenden Berufe (Leitung eines großen Etablissements) wieder völlig vorzustehen. Er hat wieder ganz gut schreiben gelernt. Korsett und Apparate werden nicht mehr getragen.

3. Herr M. aus G., 22 J. alt, bekam nach einem Influenzaanfalle im Jahre 1888 eine transversale Myelitis an der Grenze der Brust- und Lendenwirbelsäule. Nach langwierigem Krankenlager mit fürchterlichen Decubiten an dem Kreuzbeine, an den Fersen und den Ellenbogen wurde er zu Hessing gebracht, der ihn über mehrere Jahre in seiner Anstalt behielt und ihm über seine deformen Glieder Schienenhülsenapparate und die Wirbelsäule ein Korsett anfertigte. So konnte Pat. wenigstens wieder an zwei Krücken notdürftig gehen.

Anfangs Mai 1897 kam Pat. in einem traurigen Zustande zu mir. Beide Hüften waren in Flexions-Adduktionsstellung ankylosiert, beide Kniegelenke waren flektiert, nach hinten und außen subluxiert und in dieser Stellung völlig fixiert. Die beiden Füße standen in hochgradigster Spitzfußstellung. Die beiden Fersen waren in eine große Narbenmasse verwandelt.

Am 29. Mai 1897 brachte ich zunächst durch keilförmige Resektionen aus den Fußwurzeln beide Füße in rechtwinkelige Stellung. Nachdem dies erreicht war, machte ich Ende Juni am linken Hüftgelenk die Resektion, am rechten Hüftgelenk die subtrochantere Osteotomie zur Geradestellung der Beine. Schließlich wurde im September 1897 das rechte Knie durch eine Keilresektion gerade gestellt und das linke Knie gewaltsam gerade gestreckt.

Nachdem Pat. alle diese Operationen glücklich überstanden hatte, erhielt er Schienenhülsenapparate für die Beine und lernte in diesen verhältnismäßig rasch gehen.

Zur Zeit, 2 Jahre nach der Entlassung aus der Anstalt, schreibt mir Pat., daß er $^1/_2$ Jahr nach der Entlassung aus der Anstalt, d. h. Ende Juni 1898, die Apparate abgelegt hat und daß er nunmehr imstande ist, ohne Apparat, aber mit Hilfe eines Stockes, umherzugehen.

Pat. ist glücklich, nach einer so langen Leidenszeit ein erträgliches Los gefunden zu haben.

4. Frau G. aus U., 45 J. alt. Nach dem dritten Wochenbette entwickelte sich im Jahre 1888 ohne genügend aufgeklärte Ursache langsam eine typische transversale Myelitis im Lendenteil des Markes. Beide Beine wurden völlig gelähmt. Schließlich stellten sich hochgradige Kontrakturen der Beine in den Hüft-, Knie- und Fußgelenken ein, neben außerordentlich schmerzhaften Muskelzuckungen.

Um die Kontrakturen zu beseitigen, kam Pat. im Herbste 1897 in unsere Anstalt. Die Kontrakturen wurden durch Tenotomie der Adduktoren, der Kniekehlenmuskeln und der linken Achillessehne beseitigt. Zur Nachbehandlung kamen die Beine in Schienenhülsenapparate. Mit diesen wurde Pat. entlassen. Jetzt nach $1^1/_2$ Jahren schreibt mir Pat., daß sie mit den Apparaten sehr zufrieden ist. Die Kontrakturen sind beseitigt und die schmerzhaften Muskelzuckungen haben ganz nachgelassen. Außerordentlich segensreich haben die Tenotomien gewirkt, denn Pat. schreibt: „Mein linkes Bein, an dem die Achillessehne durchschnitten worden ist, ist tadellos. Das rechte Bein jedoch, an dem die Achillessehne nicht durchschnitten wurde, macht mir von Zeit zu Zeit noch zu schaffen".

Spondylitische Lähmungen.

Ueber die Kompressionsmyelitis infolge von Spondylitis tuberculosa ist in den letzten Jahren eine Anzahl von Arbeiten erschienen, welche die Frage der Behandlung dieses Leidens sehr geklärt haben. Ich habe das Nähere in meinem Lehrbuch der orthopädischen Chirurgie ausgeführt und kann mich deshalb darüber an dieser Stelle kurz fassen.

Der heutige Standpunkt, den wir einer spondylitischen Lähmung gegenüber einzuhalten haben, ist folgender: Die spondylitische Lähmung hat im allgemeinen keine so schlechte Prognose, wie man dies wohl früher öfters angenommen hat. Die einschlägigen Arbeiten, die sich mit dem Schicksal der betreffenden Patienten beschäftigen, haben gezeigt, daß die spondylitischen Lähmungen oft noch nach vielen Jahren spontan zurückgehen können. Um einige Zahlen anzuführen, so beobachtete:

Dollinger	unter	15	Lähmungen	13	Heilungen
Little	„	18	„	13	„
Lorenz	„	22	„	6	„
Lovett	„	59	„	30	„
Reinert	„	23	„	8	„
Vulpius	„	15	„	7	„

Einstimmig wird als beste Behandlungsmethode die permanente Extension angegeben. So sah z. B. Reinert bei 10 mit Extension behandelten Fällen nur einen Todesfall. Die Art und Weise, wie die Extension ausgeübt wird, ist eine verschiedenartige. In der Regel wird empfohlen, den Kopf mittels einer Glisson'schen Schwebe zu extendieren, während das Kopfende des Bettes hochgestellt wird, so daß die Körperschwere den Gegenzug darstellt. Technisch recht schwierig ist der gleichzeitige Zug am oberen und unteren Rumpfende auszuführen. Als recht brauchbare Methode hierzu möchte ich das Vorgehen von Piéchaud empfehlen. Diese Art und Weise der Extension, die an und für sich recht gut ist, hat den Nachteil, daß sie den Patienten absolut an das Bett fesselt. Sie ist daher auch nur in besonderen Fällen, namentlich bei gleichzeitigem Vorhandensein von Abscessen und bei noch florider Spondylitis, zu verwenden.

Ungleich bequemer für den Arzt und Patienten erzielt man die Extension, d. h. die Entlastung der Wirbelsäule an der kranken Stelle und damit die Beseitigung des epiduralen Druckes, durch eine fixierte Reklinationslage des Rumpfes. Um eine solche zu erreichen und festzuhalten, ist das souveräne Mittel das LORENZ'sche Gipsbett, das wir heute auf dem bekannten SCHEDE'schen Tisch genau in der für den Patienten erwünschten Lage ohne große Schwierigkeit anzulegen imstande sind.

Von allen Seiten wird das LORENZ'sche Reklinationsgipsbett als zur Zeit bester Lagerungsapparat zur Behandlung der spondylitischen Lähmungen bezeichnet, und ich kann nur sagen, daß meine Erfahrungen mit denen von LORENZ selbst, VULPIUS, BEUTHNER u. a. übereinstimmen.

Hat man einen Fall von spondylitischer Lähmung schon längere Zeit im LORENZ'schen Bett behandelt, stellt sich aber kein rechter Erfolg ein, nimmt im Gegenteil die Lähmung zu, beteiligt sich namentlich an derselben auch die Blase und der Mastdarm, so bleibt uns als letztes konservatives Hilfsmittel die Streckung der Wirbelsäule nach der CALOT'schen Methode.

Von verschiedenen Seiten, auch von mir selbst, wurde nach dem ersten Aufkommen des CALOT'schen Verfahrens mitgeteilt, daß nach dem brüsken Redressement nicht nur Lähmungen, die man früher so gefürchtet hatte, nicht eintraten, daß vielmehr Lähmungen, die vorher schon lange Zeit bestanden hatten, nach der Redression bald zurückgingen. Die weite Bresche, die nach dem Redressement in der Wirbelsäule entsteht, schafft Platz für das epidurale Exsudat, so daß der Druck auf das Mark aufgehoben oder gemildert wird.

Das ursprüngliche rohe Verfahren CALOT's ist nun heutzutage völlig aufgegeben worden. Wir üben heutzutage keinen Druck mehr auf den Buckel aus, üben vielmehr nur auf dem SCHEDE'schen Tisch eine entlastende Lordosierung der Wirbelsäule und fixieren dann die so durch die Schwere des Rumpfes allein bewirkte Entlastung der Wirbelsäule im Gipsverband. Die Entlastung aber allein genügt, um schließlich den Rückgang sonst rebellischer Lähmungen zu erzielen.

Dem konservativen Verfahren zur Behandlung der spondylitischen Lähmung gegenüber steht das operative Verfahren. Ehe wir dieses besprechen, will ich zunächst meine eigenen Erfahrungen mitteilen, die ich mit der unblutigen Behandlungsmethode gemacht habe.

Ich habe in den letzten Jahren 8 schwerere Fälle von spondylitischen Lähmungen konservativ in der geschilderten Weise behandelt. Von diesen ist ein Fall gestorben, die anderen sind geheilt worden.

Ehe ich nun die Krankengeschichten folgen lasse, möchte ich noch auf ein Hilfsmittel der Behandlung spondylitischer Lähmungen aufmerksam machen, das sich mir bei der Behandlung des Leidens sehr

bewährt hat. Es ist das ein Extensionsbett, das man in jeder beliebigen Stellung fixieren kann.

Hat man einen Patienten zu behandeln, der jahrelang im Bett gelegen hat, so macht die Gewöhnung eines solchen Patienten an das Sitzen und schließlich das Stehen große Mühe. Alle Augenblicke werden die Patienten bei solchen Versuchen ohnmächtig, sie müssen wieder horizontal gelagert werden, und so hat man große Last mit denselben. — Um diesem Uebelstande abzuhelfen, habe ich das Extensionsbett konstruiert, auf dem man den Patienten ganz allmählich wieder an die vertikale Haltung gewöhnen kann. Das Bett selbst ist so eingerichtet, daß die Liegefläche aus 3 Teilen besteht. Der oberste Teil entspricht der Länge des Rumpfes mit dem Kopfe, der mittlere Teil der Länge der Oberschenkel vom Gesäß bis zur Kniekehle, der untere Teil der Länge der Unterschenkel. Es lassen sich nun alle 3 Teile ohne Schwierigkeit feststellen, so daß dann die ganze Liegefläche um ihre Mitte als Achse gedreht und so in eine schiefe Ebene verwandelt werden kann. Außerdem läßt sich der Rumpfteil gegen den Oberschenkelteil aufrichten, während der Unterschenkelteil gegen den Oberschenkelteil sich bequem herabklappen läßt.

Das Bett (Fig. 64, 65 u. 66) ruht auf einem soliden eisernen Fußgestell mit fahrbaren Rollen, so daß es bequem transportiert werden kann, und ist mit seiner ganzen Fläche um die bereits erwähnte mit

Fig. 64.

Fig. 65.

Fig. 66.

der Mittelplatte fest verbundene, im Lager sich drehende Hauptachse verstellbar. Die Vorrichtung, vermittelst deren sich der Rumpfteil gegen den Mittelteil hochstellen läßt, besteht in einer Scharniervorrichtung und einer Zahnstellvorrichtung, welche in einer zwischen den beiden hinteren Pfeilern des Fußgestelles ruhenden Querverankerung einspringt und mit einer nach Art eines Schlüssels drehbaren Zapfensicherung versehen ist, um eine unerwünschte Lagerveränderung der beiden Platten gegeneinander zu verhüten. Eine in analoger Weise angebrachte Stellvorrichtung reguliert die Drehung der feststehenden Rumpf- und Mittelplatte um die Hauptachse. Der Unterschenkelteil des Bettes besteht aus 2 Platten, von denen je eine für jedes Bein bestimmt ist und ebenfalls mittels Scharniervorrichtung mit der Mittelplatte verbunden ist. Die Stellung derselben wird wiederum durch eine einfache Zahnstellvorrichtung reguliert. Als ein Vorteil bei diesen Unterschenkelplatten ist hervorzuheben, daß jede Platte einzeln für sich stellbar und durch eine Schiebevorrichtung zu verlängern ist und so der Länge der Beine des Patienten Rechnung trägt. Ein am Fußende angebrachtes Fußbrett schließt das Bett nach unten hin ab, während eine am oberen Rande der Rumpfplatte angebrachte verstellbare Rolle die Anbringung der Glisson'schen Schwebe in jeder Lage ermöglicht. Auf das Bett kommt ein entsprechend gearbeitetes dreiteiliges Roßhaarkissen und auf dem wird nun der Patient gelagert. Durch Verwandlung des Bettes in toto in eine schiefe Ebene — dabei wird der Patient am Kopfe extendiert und stemmt sich mit seinen Füßen gegen das Fußbrett an, daß der Körper nicht herabrutschen kann — gewöhnt man den Patienten nun zunächst an die vertikale Haltung im Liegen, indem man in Etappen von mehreren Tagen das Bett aus der horizontalen allmählich in die vertikale Lage überführt. Verträgt der Patient die vertikale Lage für längere Zeit, so gewöhnt man ihn nun ans Sitzen durch Aufstellung des Rumpfteiles des Bettes, und schließlich ist, wenn die Lähmung wirklich zurückgegangen ist, der Patient in der Lage, von der aufgerichteten Stellung des Bettes aus die ersten Schritte zu versuchen. Die vorstehenden Figuren zeigen das Bett in seinen verschiedenen Stellungen, die Bilder sprechen wohl für sich selbst und bedürfen keiner weiteren Erläuterung.

Ich lasse nun die Krankengeschichten der konservativ behandelten Fälle folgen:

1. K. Z. aus R., $12^1/_2$ J. alt, aufgenommen in die Anstalt Mai 1888. Seit $1^1/_2$ Jahren Spondylitis tuberculosa des 7.—12. Brustwirbels, starke Kyphose, schlaffe Lähmung beider Beine seit 4 Monaten. Extension am Kopfe mittels der Glisson'schen Schwebe, am Becken nach unten mittels Bindenzügeln. Später Rollkissen nach Maß unter den Gibbus. Die Lähmung geht langsam zurück. Nach 5 Monaten ist sie völlig geschwunden. Pat. wird mit einem Stützkorsett nach Hause entlassen. Er ist ganz ausgeheilt. Jetzt nach 11 Jahren habe ich ihn wiedergesehen. Er arbeitet

zu Hause auf dem Felde und ist zu jeder, selbst anstrengenden, Thätigkeit fähig.

2. A. M. aus T., 5 J. alt. Schwächliches Kind in sehr elendem Zustande, aufgenommen 3. April 1893. Spondylitis tuberculosa mit Buckelbildung am Uebergange der Brust- in die Lendenwirbelsäule. Beide Beinchen sind total gelähmt, ebenso Blase und Mastdarm. Das Kind wird suspendiert und ihm ein Gipskorsett angelegt, das im Laufe der nächsten Wochen wegen Beschmutzung wiederholt erneuert werden muß. Später wird das Kind auf ein Maas'sches Rollkissen gelagert und mit diesem auf Wunsch der Eltern nach Hause entlassen. Dort werden Schmierseifeeinreibungen gemacht. Ich hatte das Kind schon aufgegeben, als es mir nach etwa $1^1/_2$ Jahren wieder vorgestellt wurde. Die Eltern hatten die Behandlung weiter fortgeführt. Die Lähmung war im Laufe von etwa 8 Monaten völlig zurückgegangen. Das Kind lernte dann wieder laufen und ist, wie ich durch briefliche Nachricht erfahren, auch jetzt noch ganz gesund.

3. Th. B. aus K., 8 J. alt, aufgenommen August 1895, Spondylitis tuberculosa der unteren Brustwirbel seit $1^1/_4$ Jahr. Starker Gibbus. Schlaffe Lähmung beider Beine seit 4 Monaten. Spontane Zuckungen in beiden Beinen. Pat. wird in ein Phelps'sches Stehbett gelagert mit Extension am Kopf und Maas'schem Rollkissen unter dem Gibbus. So wird Pat. nach Hause entlassen und stellt sich alle 2—3 Monate vor. Im Verlaufe von etwa $1^1/_2$ Jahren erfolgte Heilung der Spondylitis und der Lähmung. Zur Nachbehandlung erhält Pat. ein Stützkorsett für die Wirbelsäule.

4. E. W. aus P., 15 J. alt, aufgenommen 16. Okt. 1896. Spondylitis tuberculosa der Lendenwirbelsäule seit 2 Jahren. Spitzwinkeliger Gibbus. Pat. ist seit 4 Monaten an beiden Beinen gelähmt. Blase und Mastdarm insufficient. Pat. wird suspendiert und bekommt in dieser Stellung ein Gipskorsett angelegt. In demselben wird er horizontal in das Bett gelagert. An den beiden Beinen werden Streckgamaschen angelegt und beiderseits mit je 5 Pfd. gezogen. Die Lähmung bessert sich auffallend rasch. Schon nach 2 Wochen kann Pat. die Beine wieder bewegen. Nach Verlauf von 2 Monaten wird er nach Hause entlassen. Hier hat er sich völlig erholt und ist zur Zeit selbst zur anstrengenden Feldarbeit wieder fähig.

5. E. B., 4 J. alt, aus W. Erblich belasteter Knabe. Beginn der Erkrankung vor 2 Jahren. Mäßig kräftiger Knabe mit gesunden Lungen. Im Bereich des 6.—8. Brustwirbels ein erheblicher Gibbus von etwa 3 cm Höhe. Kein Absceß. Spina ventosa der ersten Phalanx des rechten Mittelfingers. Beide Beine spastisch völlig gelähmt. Am 19. Jan. 1897 Calot'sche Operation, die ohne jede Schwierigkeit gelingt. Sehr geringe Reaktion. Schon nach 4 Tagen wird das Rückgängigwerden der Lähmung an den Beinen bemerkt; nach 10 Tagen ist die Lähmung komplett geschwunden. Nach 2 Monaten Verbandwechsel; geringer Decubitus auf der Höhe des Gibbus, wie deutlich erkennbar, durch Perforation der Haut von innen nach außen entstanden. Abermaliger Verbandwechsel wieder nach 2 Monaten. Keine bedeutende Abmagerung zu konstatieren. Nun bekommt der Knabe ein Stützkorsett aus Stoff mit Stahlbügeln.

Jetziger Zustand, 2 Jahre nach der Operation: Der Buckel ist nahezu völlig verschwunden; anstatt desselben nur eine leichte konvexe Vor-

biegung der Wirbelsäule bemerkbar. Keine Schmerzen, kein Abscess, keine Lähmungen. Der Knabe ist völlig geheilt.

6. F. R., 14 J. alt, aus F., Oberkondukteurssohn, aufgenommen am 21. Jan. 1898.

Vorgeschichte: Pat. war von seinen Eltern gebracht mit der Angabe, daß er seit $1^1/_2$ Jahren erkrankt sei. Erst nach einem halben Jahre soll man erkannt haben, daß es sich um eine Erkrankung der Wirbelsäule handele. In letzter Zeit habe sich das Leiden bedeutend verschlimmert, so daß er fast die ganze Zeit liegend zugebracht habe. Extension oder sonstige Ruhigstellung und Entlastung ist nicht angewandt worden. Seit einem halben Jahre merken die Eltern, daß sich etwa in der Mitte des Rückens ein Buckel bildet. Eine Ursache für die Krankheit wissen die Eltern nicht anzugeben.

Pat. sieht sehr elend aus. Beim Stehen stützt er sich mit den Händen fest auf seine Oberschenkel. Gehen bewerkstelligt er auf dieselbe Weise. Er ist abgemagert, man sieht an seinem kläglichen Gesichtsausdruck, daß er Schmerzen hat. Läßt man ihn sitzend aufstehen, so bringt er das auch nur durch Aufstützen der Arme auf die Kniee fertig. Der Rücken weist einen Gibbus auf; derselbe liegt im Bereich des 6.—11. Wirbels, die Dornfortsätze des 9.—10. Brustwirbels sind auf der Höhe. Beklopfen hier sehr schmerzhaft. Pat. hält die Wirbelsäule ganz steif und sucht ängstlich jede Bewegung zu vermeiden.

In Rückenlage kann Pat. die Beine nicht gleichzeitig gestreckt erheben. Bei dem Versuch zieht er sie im Hüftgelenk und Kniegelenk gebeugt an sich, die Füße schleifen auf der Unterlage.

Puls 80. Atmung beschleunigt und hastig, nach Luft ringend. Stuhlgang angehalten, doch sonst gut. Wasserlassen normal.

22. Jan. Auf dem Schede-Tisch bei leichter Extension und Lordosierung der Wirbelsäule cirkuläres Gipskorsett von den Trochanteren bis unter die Arme.

In den folgenden Wochen befindet sich Pat. in der gestreckten und ruhigen Lage entschieden besser.

Die Parese der Beine bessert sich nicht.

20. Febr. Erneuerung des Gipskorsettes.

Das Befinden des Pat. zeigt keine Besserung in den folgenden Wochen; da sich die Parese der Beine sogar verschlimmert, wird am

15. März ein Gipsbett angefertigt vom Kopf bis zu den Unterschenkeln.

In der rechten Fossa iliaca fühlt man in der Tiefe eine wurstförmige Resistenz. Die Sensibilität an den Beinen ist herabgesetzt. Spitz und stumpf wird nicht mehr unterschieden. Lokalisiert werden die Berührungen noch richtig. Pat. kann die Beine kaum noch anziehen. Spasmen in denselben. Die Haut am Kreuzbein und an den Fersen verfärbt, beginnender Decubitus.

Pat. liegt in dem Gipsbett. Trotz sorgfältigster Hautpflege an der ganzen Hinterseite nimmt der Decubitus zu, besonders an den Fersen und am Kreuzbein. Wasserlassen nur mit äußerstem Pressen möglich, Stuhlgang angehalten, erfolgt nur auf Einläufe.

10. April. Pat. liegt mit voller Blase und kann das Wasser nicht loswerden. Nélaton. Harn sieht etwas trübe aus.

Die Beine führen gar keine Bewegung mehr aus, nur die Zehen werden noch leicht gebeugt.

So verschlimmert sich der Zustand allmählich, Pat. wird schließlich am 29. April nach Hause entlassen, wo er dann 4 Wochen später gestorben ist.

7. Th. P., 16 J. alt, aus Carlsbad, aufgenommen am 16. Febr. 1899. Pat. litt im Alter von $2^1/_2$ Jahren an Keuchhusten. Mit 3 Jahren machte er eine Kniegelenksentzündung durch, dieselbe fesselte ihn ein halbes Jahr ans Bett. Im Anschluß daran erkrankte er an einer Wirbelentzündung, wegen derer er 2 Jahre lang das Bett hüten mußte. Erst im Jahre 1889 war er ganz gesund. Das rechte Kniegelenk war in guter Stellung gerade und steif geheilt. Die Spondylitis hatte keinen Gibbus hinterlassen.

Am 4. Juli 1897 erlitt er einen Sturz vom Pferde. Fieber, Appetitlosigkeit, Erbrechen, Nackensteifigkeit. Empfindlichkeit des 1.—5. Lendenwirbels.

Er mußte 12 Wochen zu Bett liegen, erhielt dann Ende September ein Hessing'sches Korsett und war dann bis zum März 1898 wohlauf.

Am 16. März 1898 stellten sich wieder Rückenschmerzen ein, besonders vom 12. Brustwirbel bis zum 1. Lendenwirbel. Bettruhe, Extension. Bis Ende April entwickelte sich eine Parese der unteren Extremitäten und eine Anästhesie bis zur Lumboinguinalgegend.

Ende Mai wird ein leichter Gibbus konstatiert, dessen Höhe vom 10. und 11. Brustwirbel eingenommen wird. In dem folgenden Monat liegt Pat. teilweise in Extension, teilweise auf einem Rückenpolster leicht lordosiert. Er hat in der Zeit über Erytheme, Stuhlbeschwerden, Erbrechen, Kopfschmerz zu klagen. In der rechten Fossa iliaca eine deutliche Resistenz.

Im Laufe des Juni tritt allmählich eine Besserung der Motilität der Beine ein, besonders links; das rechte Bein bleibt zurück. Ende August ist die Parese fast ganz verschwunden. Von Mitte Juli bis Ende Dezember Pleuritis. In beiden Fossae iliacae eine deutliche Resistenz, rechts resistenter als links.

Anfang Januar 1899 beginnt ganz plötzlich wieder eine Parese der beiden Beine sich einzustellen. Dabei Schmerzen in der Brust, besonders rechts vom 7. und 8. Brustwirbel. Schon nach 6 Tagen, am 13. Jan. 1899, ist die Beweglichkeit der beiden Beine völlig aufgehoben. Urinentleerung sehr erschwert. Stuhl angehalten. Erbrechen.

Am 16. Jan. Anästhesie der Beine und des Unterleibes bis zum 7. Intercostalraum.

Status am 14. Febr. Pat. liegt im Bett, leicht lordosiert gelagert auf einem Polster. Blasses Aussehen, er klagt über Kopfschmerzen.

Temp. normal. Puls 100.

Die beiden Beine sind vollkommen gelähmt, er ist zu keiner Bewegung fähig. Da ihm Stuhl und Harn unwillkürlich abgehen, liegt den ganzen Tag eine Bettschüssel unter ihm.

Vollkommene Anästhesie der Beine und des Leibes vorn bis zur 6. Rippe.

Dem 10. und 11. Brustwirbel entsprechend ein leichter Gibbus, hier und am Kreuzbein leichter Decubitus.

Bei Beklopfen ist der Gibbus schmerzhaft.

Die beiden Fossae iliacae weisen in der Tiefe dem Psoasverlauf entsprechend Resistenzen auf, rechts resistenter als links.

Appetit schlecht, große Mattigkeit.

In Bauchlage und bei lordosierter Wirbelsäule Anfertigung eines Gipsbettes, vom Kopf bis zu den Unterschenkeln.

Mit diesem Gipsbett wird Pat. am 16. Febr. in unsere Klinik von Carlsbad aus überführt.

Am 24. Febr. wird auf dem SCHEDE-Tisch bei starker Lordosierung der Wirbelsäule ein neues Gipsbett angefertigt. Nach diesem wird ein Gipsmodell hergestellt.

Bis zum 28. Juni liegt Pat. in 3 nach diesem Modell hergestellten Gipsbetten. Alle 8 Tage Umbettung und Schmierseifenbehandlung. Sorgfältigste Hautpflege.

Ganz allmählich beginnt die Lähmung zu weichen. Zuerst kehrt das Gefühl wieder. Versucht Pat. ein Bein zu bewegen, so tritt starker Fußklonus ein.

Ende Juni ist das Gefühl ganz wiedergekehrt, und Pat. kann die Füße und Zehen wieder bewegen und das linke Bein leicht erheben. Am rechten Bein hat sich eine Kniegelenkskontraktur eingestellt, das Bein liegt nach innen rotiert. Empfindung für Stuhl kehrt wieder, desgleichen für Wasserlassen.

28. Juni. Pat. wird samt seinem Gipsbett auf das oben beschriebene verstellbare Extensionsbett gelagert, auf dem er allmählich an die aufrechte Haltung gewöhnt werden soll. Stuhlgang angehalten, aber willkürlich. Wasserlassen normal.

In den folgenden Wochen zeitweise Extension nach SCHEDE am rechten Bein.

Mitte August bekommt Pat. ein Stoffkorsett. Er kann das Bein gut bewegen, nur besteht starke, fast rechtwinklige Kontrakturstellung des rechten Kniegelenkes und starke Innenrotation des Beines, die er aktiv nicht überwinden kann. Deshalb:

Ende August Schienenhülsenapparat mit BRAATZ'schem Sektor. Knie wird in 8 Tagen ganz gestreckt. Pat. steht auf und lernt sehr rasch gut gehen. Zur Korrektur der Innenrotation wird der Apparat mit dem Korsett verbunden.

Heute hat Pat. keine Lähmungserscheinungen mehr, er ist den ganzen Tag außer Bett, hat guten Appetit, fühlt sich überhaupt sehr wohl.

8. L. K., 6 J. alt, aus Parkstadt, aufgenommen am 27. Juli 1899.

Pat. stammt aus einer gesunden Familie; 3 Geschwister sind gesund. Erkrankt im Alter von 2 Jahren mit Rücken- und Leibschmerzen und allgemeinem Unbehagen. Die Erkrankung wurde erst nach $^3/_4$ Jahren erkannt, als im Rücken Buckelbildung eintrat. Er lag dann fast 2 Jahre im Bett mit vorübergehender Extension am Kopf. Er kam körperlich dabei herunter, der Buckel vergrößerte sich immer mehr. Seit etwa $1^3/_4$ Jahren ist er frei von Schmerzen. Der Gibbus sei noch etwas in der Zeit gewachsen, geben die Eltern an, und mit dem Gehen sei es, besonders im letzten halben Jahre, immer schlechter geworden, so daß er zuletzt mehr und mehr liegen mußte.

Befund: Das Kind sieht recht elend aus, es sitzt auf dem Sofa und stützt sich dabei mit beiden Händen auf seine Kniee. Schmerzen sollen nirgends bestehen. Typischer Habitus der spondylitischen Kinder. Mächtiger Gibbus. Derselbe reicht vom 6. Brust- bis zum 1. Lendenwirbel, die Höhe desselben ist eingenommen vom 7.—10. Brustwirbel. Der Umfang der Brust, über der Höhe des Gibbus und dem Processus ensiformis gemessen, beträgt $57^1/_2$ cm, dabei ist der ganze Knabe nur 96 cm hoch.

Stehen ist dem Pat. vollkommen unmöglich, beim Versuch knickt er zusammen. Bei Rückenlage ist Pat. nicht imstande, die Beine einzeln oder zusammen gestreckt zu erheben. Er kann dieselben eben noch in den Hüftgelenken anziehen, die Fußsohlen bleiben auf der Unterlage kleben. Sensibilitätsstörungen beider Beine. Wasserlassen und Stuhlgang sind in Ordnung. Leber und Milz vergrößert. Lungen und Herz zeigen nichts Besonderes.

28. Juli. Pat. wird auf dem SCHEDE-Tisch in Bauchlage mäßig an Kopf und Füßen extendiert. Der Rumpf schwebt frei, die Wirbelsäule kommt in Lordose. Der Gibbus gleicht sich recht gut durch Lordosierung des supra- und infragibbösen Segmentes aus, außerdem flacht sich der Gibbus selbst etwas ab. In dieser lordosiert gestreckten Stellung Anlegung eines Gipskorsettes mit guter Polsterung. Longetten rechts und links, oben und unten vom Gibbus. Verband reicht, sich fest anschmiegend, von den Trochanteren bis ganz hoch in die Achselhöhlen.

Pat. wird in Rückenlage gut gelagert. Absolute Bettruhe.

Schon vom 3. Tage ab ist eine Besserung zu konstatieren. Pat. giebt wieder prompt die Stellen an, wo man ihn mit Watte berührt, unterscheidet spitz und stumpf. Auch die Bewegungsfähigkeit nimmt zu.

10. Aug. Pat. kann die Beine wieder einzeln in Rückenlage erheben.

24. Aug. Pat. hat sich im ganzen erholt. Sieht wohler aus; ißt tüchtig und verlangt aufzustehen. Verbandwechsel: Auf der Höhe des Gibbus ein zweimarkstückgroßer Decubitus. Auf dem SCHEDE-Tisch in analoger Weise ein neuer cirkulärer Gipsverband; Schutz des Decubitus durch umgelagerte Longetten.

4 Tage später steht Pat. auf und geht umher.

15. Sept. Neuer Gipsverband. Decubitus noch zehnpfennigstückgroß. Pat. befindet sich seitdem ausgezeichnet. Er geht und steht, spielt und ist vergnügt. Lähmung ganz gehoben.

Ende Oktober Anmessung eines Stoffkorsettes.

Der konservativen Behandlung der spondylitischen Lähmungen steht die operative gegenüber. Die Idee der operativen Behandlung ist die, durch Entfernung der Wirbelbogen direkt eine Druckentlastung des Rückenmarkes herbeizuführen. Die Laminektomie ist an sich bei richtiger Technik keine zu schwierige Operation, die Dauerresultate der Operation sind aber nicht ermutigend. Einmal ist die Mortalität eine recht große, nahezu 50 Proz., und dann erfolgen sehr häufig auch nach anfangs geglückter Operation Recidive. WACHENHUSEN, dem wir eine ausführliche Statistik verdanken, will die Operation nur dann ausgeführt wissen, wenn bei bestehender Wirbelkörpercaries die Störungen der Sensibilität, der Blase und des Mastdarmes zunehmen, wenn die Lähmung dabei nicht allzulange besteht und orthopädische Maßnahmen versagt haben. Es darf daher nicht vorhanden sein: ausgebreitete Tuberkulose, schwerer Decubitus und schlechter Allgemeinzustand. Als Befürworter der Operation ist in allerletzter Zeit auf Grund seiner Erfahrungen TRENDELENBURG aufgetreten. Nach TRENDELENBURG ist die Operation nicht auszuführen, solange noch eine floride Spondylitis besteht. Dagegen vermag sie gute Resultate zu erzielen bei älteren

Fällen, bei denen die Spondylitis ganz oder nahezu ganz abgelaufen ist.

Ich selbst habe nur einmal bei bestehender Wirbelkörpertuberkulose die Laminektomie ausgeführt. Der Fall ist ungünstig verlaufen. Ich führe ihn hier nur kurz an, ausführlicher ist er beschrieben in der Dissertation von GUSTAV BRUNNER (Würzburg 1895).

Frau B., 53 J. alt, Hebamme, bekam vor $1^1/_2$ Jahren Seitenschmerzen und danach bestimmte lokalisierte Schmerzen zwischen den Schulterblättern, woselbst sich nach einigen Monaten eine Geschwulst bemerkbar machte. Zugleich allmählich fortschreitende Lähmung beider Beine. Bei Incision der Geschwulst entleert sich eine Menge Eiter.

Status: Anämische Person mit gutem Fettpolster. Am Kreuzbein einige markstückgroße Decubitusgeschwüre. Die unteren Extremitäten vollständig gelähmt. Sensibilität bedeutend herabgesetzt an der ganzen unteren Körperhälfte vom unteren Rippenbogen abwärts. Sämtliche Reflexe gesteigert. Berührung und Bewegungen der unteren Körperhälfte mit Schmerzen verbunden. In der Höhe des 6. Brustwirbeldornfortsatzes eine Fistel, deren Sondierung auf rauhen Knochen führt.

Der Urin fließt spontan ab. Stuhlgang äußerst träge.

Diagnose: Wirbelcaries und Kompression des Rückenmarkes.

4. März 1893 Operation: Schnitt durch die Fistel. Abtragung der erkrankten Wirbelbogen und Eröffnung des Rückgratkanales. Abtragung aller erkrankten Knochenteile und der graublauen schwammigen Membranen im Epiduralraum. Dabei Freilegung der Pleura an einer Stelle. Ausspülung der Wunde mit schwacher Sublimatlösung. Wundhöhle mit Jodoformgaze tamponiert.

Primäre Wundheilung, doch keine Besserung der Lähmungserscheinungen. Auch Korsettbehandlung ohne Erfolg. Es bildet sich ein Gibbus der Lendenwirbelsäule.

Pat. wird auf ihren Wunsch in ihre Heimat entlassen und ist dort bald gestorben.

Zur Lehre der „Dystrophia muscularis progressiva" ERB.

In die Lehre der progressiven Muskelatrophie hat die ERB'sche Einteilung Klarheit gebracht. Wir haben nach ERB zu unterscheiden:

1) Eine spinale Form der progressiven Muskelatrophie, die sogenannte Amyotrophia spinalis progressiva (DUCHENNE-ARAN).
2) Eine myogene Form, die Dystrophia muscularis progressiva, bei der wir wiederum zwei Unterarten trennen:
   a) die juvenile Muskelatrophie;
   b) die Pseudohypertrophie der Muskeln.

Ich habe von der Dystrophia musculorum progressiva 6 Fälle in Behandlung gehabt und da ich einigen der Patienten wenigstens einigen Nutzen habe bringen können, seien die Krankengeschichten hier angeführt.

Fall 1. Anamnese: Aug. G., 8 Jahre alt. Pat. hat mit 3 Jahren Scharlach und mit 5 Jahren Masern durchgemacht. Als Kind war er sehr kräftig und gesund. Mit $1^1/_2$ Jahren fing er zu gehen an, ohne

daß damals etwas Abnormes bemerkt wurde. Erst mit 4 Jahren sah man ohne jede weitere merkbare Veranlassung Schwäche der unteren Extremitäten eintreten, die langsam sich weiter entwickelte bis zum jetzigen Zustande. Die bisherige Behandlung bestand in Elektricität, Massage (Tapotement), ferner bekam er Injektionen in die Oberschenkel; womit, weiß die Mutter nicht anzugeben. Diese Behandlungsweise wurde 5—6 Wochen ohne jede Veränderung fortgesetzt.

Status praesens: Gut gewachsener Knabe mit müdem Gesichtsausdruck; HUTCHINSON'sche Zähne; Wadenmuskulatur scheinbar auffallend stark, ebenso Quadratus lumborum, Deltoides und Biceps brachii. Die genannten Muskeln sind jedoch schlapp und fühlen sich stellenweise an wie ein Lipom. Die Leistungsfähigkeit derselben ist bedeutend herabgesetzt und zwar meist in den unteren Extremitäten. Der Knabe geht wie ein Pat. mit angeborener beiderseitiger Hüftgelenksluxation und hat eine starke Lordose der Lendenwirbelsäule. Er fällt sehr leicht, besonders beim Aufwärtssteigen der Treppen. Soll er etwas vom Boden aufheben, so klettert er mit der freien Hand am Bein herauf und windet sich mit dem Oberkörper im Becken nach oben; ohne sich anzuhalten, bringt er es nicht fertig. Ebenso unbeholfen dreht er sich von der Rücken- in die Bauchlage.

Fibrilläre Zuckungen fehlen; die Erregbarkeit der Muskeln für beide Ströme herabgesetzt; Entartungsreaktion ist nicht nachweisbar.

Die Haut ist besonders über dem Oberschenkel und den Waden gespannt, nicht cyanotisch. Die Waden messen 25 cm im Umfange. Am Anfang der Behandlung Patellarsehnenreflexe erloschen; Sensibilität in den Waden etwas gesteigert, sonst unverändert. Psyche etwas gestört. Pat. stößt beim Sprechen mit der Zunge an; scheint etwas imbecill. Die eingeleitete Behandlung durch Massage und Heilgymnastik war ohne jeden Erfolg.

Fall 2. Anamnese: J. Sch., geb. am 11. Aug. 1889. Pat. war immer gesund und kräftig; als Kind soll sie ziemlich viel geschrieen haben und unruhig gewesen sein. Erst mit $2^1/_2$ Jahren lernte sie laufen, konnte aber nie wie andere Kinder auf dem Boden herumkriechen. Ihr Gang war von Anfang an immer unsicher; doch glaubte man, weil sie schon damals ziemlich dick war, daß sich derselbe mit der Zeit bessern würde. Kinderkrankheiten hat sie nicht gehabt; im Alter von 3 Jahren war sie einige Zeit sehr hinfällig und schwach, ohne daß sich etwas Genaueres nachweisen ließ. Der Zustand soll länger angehalten, und Pat. leicht gefiebert haben. Bei erneuter, genauerer Untersuchung konstatierte der Hausarzt tief im Hals einen Abscess, nach dessen Eröffnung sich der Zustand rasch besserte. Außer leichten Erkältungen war Pat. nie ernstlich krank.

Es fiel auf, daß Pat. immer den Mund offen hielt und durch denselben atmete. Ein Spezialarzt diagnostizierte bei ihr adenoide Wucherungen im Nasenrachenraum und entfernte dieselben in 2 Sitzungen; sie war damals 6 Jahre alt.

Da sich der wackelige Gang nicht besserte, wurden zur selben Zeit zwei hervorragende Spezialärzte für Nervenkrankheiten und für Chirurgie konsultiert, welche sich dahin aussprachen, daß das Kind an Muskelschwund leide, und nichts dagegen gethan werden könne. Da sie mit beiden Füßen nach außen umknickte, wurden Stützschienen für die beiden Fußgelenke angefertigt. — Wie schon früher, war auch jetzt noch der Oberkörper sehr fettreich, während die unteren Extremitäten einen mehr

schwächlichen Eindruck machten. Pat. litt immer sehr an Verstopfung, was auf die geringe Bewegung geschoben wurde. Nachdem damals die ersten Zähne verloren waren, soll es über ein Jahr gedauert haben, bis die zweite Dentition eintrat. Auf den Rat des Hausarztes besuchte Pat. ein Jahr lang ein Zander-Institut, außerdem wurde sie 3 Monate lang täglich massiert, ohne daß sich eine Besserung zeigte. Im Alter von 8 Jahren wurde sie nach Göggingen zu Hessing gebracht; derselbe fertigte für sie ein Korsett und Schienenhülsenapparate für beide Beine, die Pat. ein Jahr lang trug. Der Zustand der Pat. hat sich dadurch immer mehr verschlechtert. Eine Schule hat Pat. bisher nicht besucht, sondern nur ganz wenig Privatunterricht genossen.

Fig. 67.

Die Eltern der Pat. sind gesund, desgl. die beiden Geschwister: ein Bruder von 5 Jahren und eine Schwester von 12 Jahren. Auch bei den weiteren Anverwandten ist niemals ein Leiden ähnlicher Art vorgekommen.

Pat. wird in die Anstalt aufgenommen am 13. Okt. 1898. Es ergiebt sich bei der Aufnahme folgender Status praesens: 9 Jahre altes Mädchen (Fig 67) von sehr gesundem Aussehen mit sehr stark entwickeltem Panniculus adiposus; ihr Gewicht beträgt 80 Pfund. Das Kind ist für sein Alter sehr entwickelt, besonders die Mammae und die Regio pubis schon vollkommen ausgeprägt; nur die Hände machen einen mehr zarten Eindruck. Sie zeigt ein heiteres Temperament, während die Intelligenz im Verhältnis zum Alter etwas zurückgeblieben ist. An den inneren Organen ist nicht Abnormes nachzuweisen. Puls zwischen 70 und 80 Schlägen in der Minute, Atmung an und für sich normal, nur holt sie noch immer meist durch den Mund Luft und schnarcht nachts häufig. Appetit ist nicht übermäßig, aber gut; Wasserlassen in Ordnung. Stuhlgang meist etwas angehalten, so daß mit Klystieren oder Abführmitteln nachgeholfen werden muß.

Pat. ist nicht imstande, allein zu stehen oder zu gehen; läßt man sie sich setzen, so sinkt sie nach vorn zusammen; zur Erde bücken oder aufstehen von dem Stuhl oder Sofa ist vollkommen ausgeschlossen. Unterstützt man die Pat. und fordert sie auf, sich zu bücken, so stützt sie sich mit den Händen auf ihre Oberschenkel; würde man sie loslassen, fiele sie zu Boden.

Im allgemeinen fühlt man bei der Prüfung der Muskelkraft, daß die Muskulatur geschwächt ist, und zwar besonders ein gewisser Teil derselben. Die Muskulatur des Mundes ist gut erhalten, Beschwerden beim Essen bestehen nicht; nur kaut sie etwas langsam. Der Musculus orbicularis ist etwas geschwächt, doch kann Pat. den Mund noch ein wenig zum Pfeifen spitzen. An den Rachenorganen und der Zunge alles normal; Geruch und Geschmack, Gehör und Sehen normal; auch der Augenhintergrund ist nicht abnorm, desgleichen besteht keine Gesichtsfeldeinschränkung. Die Hals- und Nackenmuskulatur ist verhältnismäßig kräftig, die Musculi cucullares sind geschwächt, aber noch gut wirksam. Ebenso verhält es sich mit der Oberarm- und Vorderarmmuskulatur; die Muskulatur der Hand und der Deltoidei ist recht gut wirksam. Die langen Rückenmuskeln sind sehr schwach, ebenso sind der Latissimus dorsi, die Serrati antici und postici, der Pectoralis major und minor sehr atrophisch; die Bauchmuskulatur ist gut erhalten. Die Kraft der Glutaei ist geschwächt; besonders wenig wirksam sind der Ileopsoas und der Quadriceps. Betont muß noch werden, daß die linke untere Extremität der rechten an Kraft überlegen ist; bei den Armen ist diese ungefähr gleich.

Läßt man die Pat. in Rückenlage die Beine erheben, so kann sie dies nur sehr mühsam und dadurch, daß sie die Beine stark adduziert, nach innen rotiert und dann schräg nach innen und oben erhebt. Abduktion und Adduktion der Beine ist gegen mäßigen Widerstand ausführbar; überhaupt ist die Unterschenkelmuskulatur verhältnismäßig gut erhalten. Im allgemeinen ist zu bemerken, daß man beim Ansehen der Pat. den Eindruck hat, daß es sich um ein sehr kräftiges Mädchen handle; einmal täuscht dies, wie schon gesagt, das starke Fettpolster vor, außerdem fühlen sich die stellenweise ziemlich dicken Muskelbäuche schlaff und weich an. Auch bei der stärksten Kontraktion bleibt in einem großen Teile der Muskeln eine große Weichheit bestehen; ausgenommen sind davon besonders die Nackenmuskulatur, die Deltoidei und die Unterschenkelmuskeln außer den Beugern des Unterschenkels.

Bei der elektrischen Untersuchung ergiebt sich, daß die Muskeln auf beide Stromarten bei direkter und indirekter Reizung reagieren; allerdings ist die Erregbarkeit entsprechend dem Fettpolster und dem atrophischen Zustande der Muskeln herabgesetzt. — Die Sensibilität ist am ganzen Körper normal; Fußsohlen- und Bauchdeckenreflexe sind erhalten; Patellar- und Achillessehnenreflexe fehlen dagegen. Zu bemerken ist noch, daß der rechte Fuß der Pat. noch immer nach außen umknickt; sie erhält daher eine Stahlsohle mit einer Schiene, die nach oben die Waden umgreift.

Nachdem allgemeine Körpermassage sowie auf Kommando ausgeführte Bewegungen etwa 10 Wochen hindurch in Anwendung gekommen waren, konnte folgender Status erhoben werden:

Im Aeußeren der Pat. hat sich in der Zeit wenig verändert; an den Oberschenkeln und den Glutäen ist der Fettansatz etwas geschwunden; im ganzen hat Pat. allerdings nur $1^1/_2$ Pfund abgenommen, trotz ziemlich streng durchgeführter Diät und geringer Wasserzufuhr. Pat. ist im ganzen kräftiger und leistungsfähiger geworden. Stehen macht ihr keine Schwierigkeiten; Pat. geht zur Zeit mit einem Stock in der linken Hand ohne zu große Ermüdung 50 Schritte hintereinander, ruht sich dann 3 Minuten aus und macht denselben Weg noch einmal. Auch ohne Stock kann Pat. sich bereits einige Schritte fortbewegen. — Was die einzelnen mit ihr täglich angestellten gymnastischen Uebungen betrifft, so werden dieselben allesamt viel energischer und ausgiebiger ausgeführt. Besonders ist zu

bemerken, daß sich die Pat. jetzt ziemlich leicht aus halbliegender Stellung zum Sitzen aufrichten kann. Die Beine werden in Rückenlage viel kräftiger und andauernder um die entgegengeführte, hochgehaltene Hand im Kreise herumgeführt; allerdings ist zu bemerken, daß Pat. noch immer dabei die Beine etwas im Hüftgelenk nach innen rotiert, um so dem noch am schwächsten gebliebenen Quadriceps nachzuhelfen. Auch die Uebungen der Arme werden bei weitem besser ausgeführt als früher. Palpiert man die einzelnen Muskelbäuche, so kann man bei allen, besonders den geschwächt gewesenen, eine Volumenzunahme konstatieren; so fühlt man z. B. jetzt durch die Fettschicht am Oberschenkel hindurch die Bäuche des Quadriceps, und zwar besonders den Rectus und Vastus externus. Bei den Kontraktionen derselben sieht man sie samt der darüber liegenden Fettschicht sich reliefartig abheben. Die ganze Arm- und Schultergürtelmuskulatur hat gleichfalls an Kraft und Ausdauer zugenommen, besonders ist dabei der Pectoralis major hervorzuheben.

Pat. wird nach 2—3-wöchentlicher Unterbrechung der Massagekur wieder in die seitherige Behandlung eintreten, da sich herausgestellt hat, daß sie dabei die besten Fortschritte gemacht hat.

Fig. 68.

Fall 3. Anamnese: M. R., 37 J. alt. Die Mutter der Pat. soll nach deren Geburt über große Schmerzen in den Beinen geklagt haben und am Wochenbettfieber am 3. Tage gestorben sein. Eine ältere Schwester hat dasselbe Leiden wie Pat.; ein Bruder hat eine kolossal entwickelte Muskulatur, jedoch eine wahre, keine Pseudohypertrophie. — Pat. war zart und schwächlich nach der Geburt, lernte jedoch rechtzeitig im ersten Jahre das Laufen; sie wuchs wie ein normales Kind heran; die Menses traten mit dem 12. Jahre ohne Beschwerden ein. Mit 15 Jahren fühlte sie eine Schwäche in den Beinen, besonders beim Berg- und Treppensteigen; die Krankheit schritt sehr langsam fort, so daß Pat. später nicht mehr ohne Stütze aufstehen konnte. Mit 24 Jahren heiratete Pat.; die Ehe blieb jedoch kinderlos. Der Zustand wurde dann immer schlechter, die Zunahme der Schwäche wurde eine größere, so daß sie jetzt auch nicht mehr allein aufstehen konnte, wenn sie sich hingesetzt hatte. So hat sich der Zustand in den letzten 2 Jahren peu à peu verschlimmert. Der Stuhl ist angehalten; im Anschluß an eine verordnete Kur von Moorbädern stellte sich Herzklopfen ein.

Status praesens: Eine gracile Frau, deren Oberkörper vollständig normal gebaut ist. Betrachtet man die Figur jedoch von vorn und hinten, so fällt es sofort in die Augen, daß, vom Becken anfangend, der untere Teil des Körpers außerordentlich viel voluminöser erscheint als die obere Hälfte (Fig. 68). Der gracile Oberkörper hebt sich vollständig von dem breiten Untergestell ab; der Unterschied zwischen Unter- und Oberkörper ist deshalb so augenfällig, weil das Becken außerordentlich verbreitert erscheint. Die beiden Gesäßhälften springen als mächtige Wölbungen hervor; ebenso erscheint der Oberschenkel, besonders in seinem oberen Drittel, die Unterschenkel hauptsächlich an den Waden mächtig hypertrophiert. Palpiert man jedoch die betreffenden Teile, so zeigt es sich, daß die Hypertrophie nur eine scheinbare ist; man fühlt mächtige Fettschichten und hat Mühe, unter diesen die einzelnen Muskeln herauszupalpieren.

Versucht die Pat. zu gehen, so schwankt sie dabei; versucht sie auf einem Beine zu stehen, so fällt das Becken nach der entgegengesetzten Seite herunter, wie dies ebenfalls bei der angeborenen Hüftgelenksluxation der Fall ist infolge Schwäche des Glutaeus medius (TRENDELENBURG'sches Symptom). Fordert man die Pat. auf, Kniebeuge zu machen, so ist ihr dies unmöglich; versucht sie es, so klappt der Körper zusammen wie ein Taschenmesser, indem der Oberkörper mit einem plötzlichen Ruck auf die Erde saust. Sehr schwierig gestaltet sich das Aufstehen, wenn Pat. sitzt. Um aufzustehen, wälzt sie ihren Körper auf die Seite herum, um auf der Unterlage eine Stütze zu gewinnen, stützt sich dann auf dieser mit den Armen und hebt sich so allmählich in die Höhe. Ebenso ist es Pat. unmöglich, sich auf eine Chaiselongue zu legen; sie legt sich in der Weise hin, daß sie mit der Hand das Bein auf die Unterlage hebt. Liegt Pat. auf dem Rücken, so vermag sie das Hüftgelenk aktiv zu beugen, vermag jedoch nicht, das gestreckte Bein in die Höhe zu heben. Sitzt die Pat., so vermag sie mit großer Anstrengung das Knie zu strecken; die Streckung ist jedoch keine vollständige. Die Bewegungen des Fußes gehen nach allen Richtungen hin in normaler Weise vor sich. Liegt Pat. auf der Seite, so vermag sie ihr Bein nur ganz wenig von der Unterlage aus seitlich in die Höhe zu heben.

Die elektrische Untersuchung ergab, daß die Muskeln auf faradischen und galvanischen Strom bei direkter und indirekter Reizung normal reagierten.

Nach einer einige Monate lang durchgeführten Behandlung ist folgender Befund zu erheben: Es ist zu konstatieren, daß die Muskeln des Oberschenkels entschieden kräftiger geworden sind; während man bei Beginn der Behandlung kaum etwas von Muskelbäuchen fühlte, lassen sich jetzt die einzelnen Muskeln des Quadriceps durchaus exakt abpalpieren. Bei der Massage fühlt man, wie die einzelnen Muskelgruppen unter den Fingern hergleiten. Weiterhin ist eine entschiedene Besserung auf dem Gebiete der Verdauungsorgane zu verzeichnen; während früher der Stuhl nur durch Eingießungen zu erzielen war, erfolgt jetzt spontane Stuhlentleerung. Der Gang der Pat. ist bedeutend besser geworden; während sie vor dem Eintritt in die Klinik kaum 10 Minuten gehen konnte, bringt sie es jetzt $^3/_4$ Stunden fertig. Die vermehrte Kraft zeigt sich dadurch, daß der Quadriceps bei der Kontraktion die Patella spontan in die Höhe zieht. In sitzender Haltung vermag Pat. ihren Unterschenkel vollständig zu strecken, ebenso in Seitenlage die Beine in die Höhe zu heben, während

Fig. 69.

Fig. 70.

Fig. 71.

früher beides unmöglich war. Auch das Stehen auf einem Bein erfolgt jetzt ohne Herunterfallen des Beckens nach der anderen Seite. Es ist noch zu bemerken, daß Pat. alle diese Uebungen zuerst im Wasserbad ausführen lernte. Daß das Fettpolster zum Teil schon geschwunden ist, läßt sich daraus erkennen, daß Pat. im Laufe der Behandlung bereits 3 Pfund abgenommen hat; es ist dies vielleicht auch teilweise bedingt durch die Darreichung von Schilddrüsentabletten.

Fall 4. Anamnese: Ferd. L., 29 J. alt (Fig. 69, 70, 71). Der Vater des Pat. soll an Wassersucht gestorben sein, Mutter und eine Schwester leben, sind gesund. Irgend eine seiner Erkrankung ähnliche Krankheit soll in seiner Familie nicht vorgekommen sein. Pat. soll als Kind und junger Mann immer gesund gewesen sein. Im Alter von 20 Jahren stellte er sich zum Militär, wurde aber 2 Jahre wegen Muskelschwäche zurück-

gestellt. Nach 2 Jahren trat er hier beim 9. Infant.-Rgt. ein, that 8 Tage seinen Dienst und war dann noch 5 Wochen zur Beobachtung seines Gesundheitszustandes in der Kaserne. Sein Leiden begann damals mit Müdigkeit, Mattigkeit (Pat. konnte nicht marschieren); zuerst waren besonders der rechte Arm und die beiden Beine ergriffen. An Herzklopfen und Atemnot hat er dabei nie gelitten; Stuhlgang und Wasserlassen waren in Ordnung. Sonst hat er nichts Abnormes bemerkt. Einige Jahre später soll sich dann auch ein Schwächegefühl im linken Arm entwickelt haben. Bis vor 2 Jahren ist Pat. noch seinem Berufe teilweise nachgegangen, hat z. B. Ackerland gehackt und ist hinter dem Pflug gegangen. Seitdem hat er mitunter leichte Handarbeit gethan, Schuhe geflickt u. s. w. Seit 8 Tagen will Pat. an einem Druckgefühl in der Mitte der Brust leiden.

Status praesens: Mittelgroßer, schmächtiger Mann von gebräunter Gesichtsfarbe; Nasenspitze und Hände etwas cyanotisch; ein wenig leidender Gesichtszug. Pat. atmet etwas schwer, Puls 80, etwas gespannt, irregulär. Herztöne etwas unrein, an der Aorta und Pulmonalis sehr leise, kaum zu hören. Ueber den Lungen hört man ganz vereinzeltes Giemen; Exspirium etwas verlängert.

Läßt man den Pat. sich entkleiden, so geschehen alle diesbezüglichen Bewegungen schwerfällig und mühsam. Macht er sich am Hals zu schaffen, so unterstützt er stets den linken Ellenbogen mit der rechten Hand. Alle sonstigen Manipulationen gehen nur langsam vorwärts; doch wird er mit dem Entkleiden vollkommen allein fertig.

Bei Betrachtung des Pat. fällt vor allen Dingen die Dicke der Vorderarme und der Unterschenkel in die Augen im Verhältnis zu den dünnen Oberarmen und Oberschenkeln. Die Brust erscheint vorn abgeflacht, der Thorax im ganzen verbreitert, etwas Trichterbrust. Die Arme hängen ziemlich schlaff herab; der Kopf kann gut gerade gehalten werden. Die beiden Schulterblattwinkel stehen hoch vom Rücken ab; der untere Schulterblattwinkel ragt rechts $3^1/_2$ cm über das Niveau des Thorax, links etwas weniger. Die Brustwirbelsäule ist in toto leicht nach hinten verbogen. Die Mitte dieser Verbiegung nimmt der 5. Brustwirbel ein. Während der ganzen Untersuchung steht Pat., da ihn dies weniger als das Sitzen ermüdet.

In der unteren Rückenmuskulatur leichte fibrilläre Zuckungen.

Kopfbewegungen nach allen Seiten hin gut und kräftig ausführbar. Pat. kann die beiden Arme seitlich und nach vorn bis zur Horizontalen erheben; dabei spannen sich die beiden Deltoidei kräftig an; die Schulterblätter gehen ein wenig in die Höhe und heben sich noch mehr vom Thorax ab. Pat. kann mit beiden Händen hinten um seinen Rücken herumgreifen. Die Ellenbogen kann Pat. fast gar nicht von dem Thorax hinwegführen (Latissimi gut, Pectorales schwach). Die Oberarmmuskulatur ist sehr atrophisch.

Umfang des rechten Oberarmes an der dicksten Stelle 21 cm; Umfang des linken Oberarmes an der dicksten Stelle $21^1/_2$ cm, und zwar ist an beiden Armen der Triceps verhältnismäßig stärker als der Biceps. Die Vorderarmmuskulatur ist sehr kräftig, die Muskulatur der Hände ist vollkommen normal; alle Bewegungen mit der Hand werden kräftig und prompt ausgeführt.

Die Glutäal- und Oberschenkelmuskulatur ist sehr dünn und fühlt sich schlaff an. Der Quadriceps bringt den Unterschenkel im Sitzen nicht ganz zur Streckung; auch die Beuger des Unterschenkels sind sehr

geschwächt. Ebenso sind die Streckmuskeln des Fußes und die Peronei sehr schwach, während die Wadenmuskulatur sehr kräftig ist. Die Zehen können gut bewegt werden.

Patellarreflexe sind herabgesetzt, aber erhalten, Cremaster- und Bauchdeckenreflexe sind erhalten.

Aus der liegenden Stellung kann sich Pat. nur mit Unterstützung der Arme zum Sitzen erheben; in Rückenlage können die Beine gestreckt erhoben werden. — Beim Gehen schwankt Pat. mit dem Oberkörper jedesmal nach der Seite des auftretenden Beines, und die betr. Beckenhälfte geht dabei stark nach oben.

Fig. 72.

Fig. 73.

Läßt man den Pat. etwas vom Boden aufheben, so stützt er sich auf seine Kniee und hebt sich auch auf diese Weise wieder hoch; dabei knickt er beim Bücken in den Hüften wie ein Taschenmesser ein. Das Aufstehen vom Stuhl bewerkstelligt er ebenfalls mit Hilfe der Arme.

Sensibilität in allen Qualitäten normal (Lokalisation, Muskelgefühl u. s. w.).

Die faradische und galvanische Erregbarkeit sind in allen Muskeln, sowohl den atrophischen wie den nicht atrophischen, quantitativ stark herabgesetzt; indessen erfolgen bei genügend starken Strömen die Zuckungen prompt und rasch. So verträgt z. B. Pat. bequem einen 5 mal so starken faradischen Strom wie ein anderer Mensch.

Fall 5. Anamnese: J. E. (Fig. 72, 73, 74 u. 75), Kaufmann, 21 J. alt. Die Eltern waren im allgemeinen gesund; die Mutter lebt, der Vater ist

im Alter von 48 Jahren an Typhus gestorben; er war nicht Soldat, war ziemlich korpulent und soll einen etwas wackeligen Gang gehabt haben. Ein 31 Jahre alter Bruder soll seit seinem 10. Jahre an der gleichen Krankheit leiden wie Pat., jedoch in einem weniger ausgesprochenen Maße.

Pat. selber hat mit 2 Jahren Diphtherie gehabt, sonst will er als Kind bis zum 6. Jahre ganz gesund gewesen sein. Sein jetziges Leiden begann in dieser Zeit damit, daß er nicht mehr rasch gehen konnte; mit 8 Jahren machte Pat. zum zweiten Male eine schwere Diphtherie durch.

Fig. 74.

Fig. 75.

Im Alter von 12 Jahren soll eine leichte Facialislähmung eingetreten sein. Seit 3 Jahren kann sich Pat. nicht mehr vom Boden erheben, vom Stuhl aufstehen und nur noch etwa 10 Minuten lang anhaltend gehen. Beim Stehen treten rasch Schmerzen in der Kreuzbeingegend auf; im Sitzen oder Liegen sind keine Schmerzen vorhanden: nur soll nach längerem Liegen auf dem Rücken sich Angstgefühl einstellen. Stuhlgang und Wasserlassen soll stets in Ordnung gewesen sein.

Status praesens: Kleiner Mann von ziemlich blasser Haut- und Gesichtsfarbe. Innere Organe, sowie Geruch, Geschmack, Gesicht, Gehör und Gefühl normal. Der Rumpf erscheint im Verhältnis zu den Extremitäten besonders

in den unteren Partieen sehr massig (Thorax emphysematicus). Die beiden unteren Rippenbogen bilden einen Winkel von mehr als einem Rechten. Läßt man den Pat. ruhig stehen, so läßt er seine ganze Körperlast auf dem linken Beine ruhen, während sich das rechte in Abduktion und Beugestellung und Außenrotation befindet; es wird dabei nicht belastet, sondern nur zur Balance benutzt. Die Arme hängen schlaff herab; die Schultern sind hoch und nach vorn gezogen, so daß der Hals kurz erscheint.

Betrachtet man den Pat. von hinten, so ist weiter zu bemerken, daß er eine dorsale linkskonvexe, lumbale rechtskonvexe Skoliose hat, die sich leicht ausgleichen läßt, wenn man den Pat. unter den Armen hochhebt und dabei die Beine in parallele Stellung bringt. Die Vorderarme und Unterschenkel erscheinen gegenüber Oberarmen und Oberschenkeln stark hypertrophisch.

Umfang des rechten Oberarmes $22^1/_2$ cm, des linken 23 cm. Umfang des rechten Unterarmes 24 cm, des linken $24^3/_4$ cm.

Brustumfang $82^1/_2$ resp. 83 cm.

Thoraxumfang, um die vorspringenden unteren Rippenbogen gemessen, $82^1/_2$ cm.

Wadenumfang an der dicksten Stelle rechts 35 cm, links $35^3/_4$ cm.

Umfang des Oberschenkels (20 cm oberhalb des oberen Patellarrandes) rechts $40^1/_2$ cm, links $40^3/_4$ cm.

Läßt man den Pat. gehen, so tritt er links mit dem ganzen Fuße, rechts nur mit der Fußspitze auf; dabei wird die rechte Beckenhälfte stark gehoben; Pat. schwankt mit dem Oberarm nach rechts und links und schleudert die Arme dabei hin und her. Nach längerem Stehen legt Pat. zur Stütze des Oberkörpers die linke Hand in die linke hintere Taillengegend. Er sitzt am liebsten so, daß er dem nach vorn gebeugten Oberkörper mit seinen beiden Händen eine Stütze auf den Knieen giebt; den Kopf läßt er dabei stark nach vorn hängen. Fordert man ihn nun auf, sich zu erheben, so sucht er dies in der Weise zu thun, daß er seinem Oberkörper einen Ruck nach vorn und in die Höhe giebt; dabei stützt er sich fest auf seine Kniee. Trotz aller Anstrengung ist es ihm aber nicht möglich, sich aus dieser Kniestützstellung weiter zu erheben. Er kann sich nur mit Hilfe einer anderen Person oder eines Stuhles, an dem er emporklettert, aufrecht stellen. Fordert man ihn auf, sich zu setzen, so knickt er zuerst wie ein Taschenmesser in der Hüfte zusammen, gewinnt darauf an seinen Knien Halt und läßt sich nieder.

Die Halsmuskulatur wirkt vorn und seitlich gut, ist jedoch im Nacken stark geschwächt.

Die Arme kann Pat. bequem bis zur Wagerechten seitlich und vorwärts erheben; dabei spannen sich die stark atrophischen Cucullares fest an. Die Deltoidei sind beiderseits kräftig und während der Aktion sehr hart; höher als wie bis zur Wagerechten können die Arme nicht erhoben werden; dabei springen die Schulterblätter wie 2 Flügel stark nach hinten vor. Beuger und Strecker des Oberarmes sind stark atrophisch und fühlen sich schlaff und weich an; ihre rohe Kraft ist bedeutend herabgesetzt. Die Vorderarmmuskulatur fühlt sich beiderseits kräftiger an, links mehr wie rechts. Dementsprechend werden auch Beuge- und Streckbewegungen, sowie Pro- und Supination der linken Hand kräftiger ausgeführt als rechts. Die rechte Hand ist kleiner und schwächer als die linke. Der Druck der linken Hand ist fast normal zu nennen.

Die lange Rückenmuskulatur sowie die Latissimi dorsi sind stark geschwächt. Will Pat. mit der rechten Hand nach der linken Glutäalgegend

greifen, so thut er dies, indem er mit der Hand an dem Körper entlang kriecht.

In Rückenlage erscheint das rechte Bein infolge starker Beckensenkung auf dieser Seite verlängert. Die Maße von der Spina anter. sup. bis zum Malleol. int. betragen 82 cm; dabei liegt das Bein leicht gebeugt und in starker Außenrotation. Es gelingt dem Pat. nur äußerst mühsam, sich aus der Rückenlage in die Bauchlage zu drehen.

Die Glutäalmuskulatur wirkt fast gar nicht; eine reine Abduktionsbewegung ist überhaupt nicht ausführbar; auch die Adduktoren sind sehr geschwächt, so daß die passiv abduzierten Beine aktiv nicht zusammengebracht werden können. Die gestreckten Beine kann Pat. nicht heben. Bewegungen im Hüftgelenk werden langsam und mühselig ausgeführt; bei dem leichtesten Zug an den Füßen können die Hüftgelenke nicht gebeugt werden. Hebt man die Oberschenkel etwas von der Unterlage ab, so kann das linke Knie gerade noch gestreckt werden, das rechte dagegen nicht mehr ganz. Irgend welchen Widerstand bei der Streckung können die Unterschenkel nicht überwinden. Die Beuger des Unterschenkels sind gleichfalls sehr geschwächt, rechts wieder mehr als links, doch sind sie verhältnismäßig kräftiger als der Quadriceps. Am besten wirken die Wadenmuskeln, doch sind sie im Verhältnis zu ihrem Volumen zu schwach. Sie fühlen sich, während sie bei der Kontraktion sehr plastisch hervortreten, nur mäßig fest an. Die Streckmuskulatur, die Adduktoren und Abduktoren des linken Fußes wirken sehr geschwächt. Der linke Fuß selbst erscheint hohl und der Reihen sehr hoch. Der rechte Fuß ist gleichfalls hohl und befindet sich in Equino - varus - Stellung. Besonders schwach sind hier die Peronei; jedoch sind auch die übrigen Muskeln schwächer als auf der linken Seite.

Fall 6. Frl. S. aus R., 18 J. alt, leidet an der juvenilen Form der progressiven Muskelatrophie (Fig. 76) und kommt zu mir, um sich ein passendes Stützkorsett für die Wirbelsäule machen zu lassen; wie das beistehende Röntgen-Bild (Fig. 77) zeigt, hat sich bei der

Fig. 76.

Fig. 77.

Pat. eine paralytische Skoliose entwickelt. Die Thatsache, daß es sich hier um eine paralytische und nicht etwa um eine habituelle Skoliose handelt, geht aus der Betrachtung des RÖNTGEN-Bildes unmittelbar hervor; denn man sieht an diesem die atypische Form der Wirbelsäulenverkrümmung, wie sie typisch ist für die paralytische Skoliose. Die Schulterblätter stehen beiderseits weit vom Körper ab, beide Arme sind vollständig kraftlos. Ich habe der Pat. ein Stützkorsett gemacht und dabei durch passend angebrachte Gummizüge für eine genügende Fixation beider Scapulae gesorgt. Wie mir Pat. jetzt nach 3 Jahren mitteilt, thut ihr das Korsett gute Dienste, insofern sie beim Tragen desselben imstande ist, ihre Arme wenigstens einigermaßen wieder zu gebrauchen. Ich komme auf diesen Fall nachher noch einmal zu sprechen, da ich hier durch die Verordnung des Korsettes dasselbe erreicht habe, was v. EISELSBERG durch die Aneinandernähung beider Scapulae zu erreichen suchte.

Ueberblicken wir die beschriebenen Fälle, so sehen wir, daß die Krankheitserscheinungen in den einzelnen Fällen mehr oder weniger variieren, daß aber trotzdem an der Zusammengehörigkeit der einzelnen Fälle in eine Gruppe nicht zu zweifeln ist. Interessant ist die erbliche Belastung in Fall 3; ferner dürfte die Thatsache hervorgehoben werden dürfen, daß es sich in 3 Fällen um weibliche Individuen handelt und daß 2 Fälle jenseits des 20. Lebensjahres stehen. Was nun die **Therapie** betrifft, so möchte ich auf Grund der gewonnenen Erfahrungen zunächst davor warnen, den Patienten zur Besserung des Ganges Stützapparate für die Beine anfertigen zu lassen; das Wenige, was von funktionsfähiger Muskulatur noch erhalten ist, geht beim Tragen der Stützapparate ganz zu Grunde, und die Patienten sind dann überhaupt nicht mehr imstande zu gehen. Die Therapie muß vielmehr danach streben, die noch erhaltene funktionsfähige Muskulatur nach Kräften zu stärken, und das einzige Mittel, was wir hierzu besitzen, ist nach meiner Erfahrung die Massage und Gymnastik.

Wie schon aus den einzelnen Krankengeschichten ersichtlich ist, ging ich in der Weise vor, daß täglich eine allgemeine Körpermassage vorgenommen wurde, wobei ganz besondere Rücksicht auf die am meisten geschwächten Muskeln statthatte. An die Massage der einzelnen Muskelgruppen schlossen sich dann systematisch fortgesetzte Uebungen derselben an; genau nach Kommando müssen die Patienten Dorsal- und Plantarflexion und Kreisbewegungen mit dem Fuß ausführen; sie üben dann in Rückenlage Heben der möglichst gestreckten Beine, machen Adduktions- und Abduktionsbewegungen aus dem Hüftgelenk. Den Beinbewegungen folgen Bewegungen des Rumpfes und der Arme. Den aktiven Uebungen läßt man ganz leichte Widerstandsbewegungen folgen. Ein Hauptgewicht ist schließlich auf die Gehübungen zu legen.

Bei Fall 2 und 3, die sich durch großen Fettansatz auszeichneten, habe ich, anscheinend mit gutem Erfolge, durch längere Zeit hindurch Schilddrüsentabletten nehmen lassen.

Was nun die Erfolge der geschilderten Therapie betrifft, so war bei konsequenter Durchführung derselben ein gewisser Erfolg unzweifelhaft bemerkbar. In Fall 2 erreichten wir, daß Patientin, welche vorher ganz unfähig war, zu gehen, an 2 Stöcken wieder ganz allein sich fortbewegen konnte. In Fall 3 ist das Resultat sogar den Umständen entsprechend ein recht gutes. Patientin schreibt mir, daß sie gegenwärtig imstande ist, 1 Stunde lang auf ebenem Wege ohne jede Unterstützung und ohne Stock zu gehen. Beim Gehen machte sich bei dieser Patientin ein leichtes Schwanken des Oberkörpers nach beiden Seiten hin bemerkbar. Ich versuchte hier, sowie auch in Fall 4 diesem Symptome durch Anfertigung eines Stützkorsettes zu begegnen; jedoch legten es beide Patienten nach kurzer Zeit wieder beiseite, da sie keine Erleichterung durch Tragen desselben hatten; ich kann somit nicht für jeden Fall zum Gebrauche eines Korsettes raten, sondern beschränke die Verordnung eines solchen auf diejenigen Fälle, in denen die Schulterblätter in so hohem Grade auseinanderstehen, daß der Gebrauch der Arme sehr beschränkt ist. Ich ziehe dann das Korsett der v. EISELSBERG'schen Operation der Vereinigung beider Schulterblätter durch die Naht vor, weil die erreichten Resultate ebensogut sind und dem Patienten ein immerhin nicht ungefährlicher blutiger Eingriff erspart bleibt.

Aus der Abteilung des Prof. E. Lang im k. k. Allgemeinen Krankenhause und aus dem Institut für pathol. Histologie und Bakteriologie des Prof. R. Paltauf in Wien.

Nachdruck verboten.

XXI.

Ueber einige seltene, in Form von Tumoren auftretende tuberkulöse Erkrankungen der Haut.

Von

Dr. **Ludwig Spitzer,**

Sekundararzt am Allgem. Krankenhause in Wien.

(Hierzu Tafel III.)

Seit der Kenntnis der Aetiologie der Tuberkulose sind schrittweise immer neue Formen unter die tuberkulösen Erkrankungen der Haut aufgenommen worden. Sieht man vom Lupus ab, so war es mit der Ordnung der Hauttuberkulosen noch in den achtziger Jahren schlecht bestellt. Volkmann kannte in den Thesen, die er 1885 dem 14. Chirurgenkongreß vorstellte, 1) den Lupus, 2) die tuberkulösen Geschwüre, 3) die primäre Tuberkulose mit Beteiligung der tiefen Schichten, 4) die Gommes tuberculeuses, 5) die tuberkulösen Abscesse. Während die beiden ersten Gruppen gegenwärtig anerkannt sind, fallen 3 und 4 wohl in den Bereich des Skrofuloderma, das von Leloir 1894 genau fixiert wurde und des Fungus cutis, dessen Charakteristik Riehl 1894 gegeben hat. Die Tuberculosis cutis verrucosa wurde 1886 bereits scharf abgegrenzt.

Zahlreiche Publikationen beschäftigten sich mit Formen von Haut- und Schleimhauterkrankungen, die nichts mit diesen oben genannten Formen gemeinsam haben und doch aus vielen Gründen als tuberkulöse bezeichnet werden müssen. So kannten insbesondere die Laryngologen (12) polypöse und tumorartige Vegetationen, die vielfach für Carcinom und Syphilis gehalten wurden, später aber sich als echte Tuberkulosen erwiesen (11). Vielfach sieht man als Hauptgruppen der tuberkulösen Infektionen der Haut an:

1) den Lupus,
2) das Skrofuloderma,
3) das tuberkulöse Geschwür,

4) die Tub. cutis verrucosa,
5) den Fungus cutis.

Es war von jeher nicht beabsichtigt, eine ausreichende Einteilung zu schaffen. Vielmehr betont JADASSOHN [1890] (1) ausdrücklich eine eigene Gruppe von „Uebergangsbildern", deren Aufstellung mehr eine klinische Notwendigkeit ist, die vielleicht weniger auf der Existenz einer scharfen anatomischen und histologischen Abgrenzung beruhen. Wenn unter den Uebergangsbildern jedoch eine Mischform zweier oder mehrerer der obengenannten fünf Formen an einer Infektionsstelle gemeint ist, wie ja zahlreiche Beobachtungen vorliegen, so ergiebt sich vielleicht bald die Notwendigkeit, noch andere Erkrankungsformen anzuerkennen. Für das Zustandekommen solcher ungewöhnlichen und gewiß sehr seltenen Erscheinungen kommen lokale Bedingungen in Betracht. Der Einfluß der Lokalisation auf die Form der specifischen Erkrankungen ist eine der Dermatologie geläufige Thatsache. Wir wissen, dass gleichartige Eruptionen an Hautstellen, die normalerweise reich an Hornsubstanz sind, anders aussehen als an Schleimhäuten oder an Hautstellen, die reich an Talgdrüsen sind.

Es können für solche Erscheinungen speciell die Lokalisationen der specifischen Infektion in einzelnen Apparaten des Hautorganes verantwortlich gemacht werden.

Unendlich erweitert wird ferner die große Zahl der Formen dadurch, daß in Krankheitsherden anderer Natur eine tuberkulöse Infektion stattfinden kann. Durch das Festsetzen in einer bereits vorhandenen Form kann das Wesen jener so verdeckt sein, daß die klinische Diagnose erst auf Umwegen zum richtigen Ende gelangt.

Als weitere Gruppe wäre wohl gegenwärtig eine Reihe von tuberkulösen Infektionen der Haut aufzustellen unter der Bezeichnung der tuberkulösen Tumoren der Haut. Bislang als Curiosa oder unrichtig aufgefaßte pathologische Bildung betrachtet, hat sich die Zahl der einschlägigen publizierten Fälle so weit gemehrt, daß die Zusammenfassung unter dem obigen Namen gerechtfertigt erscheint. Wenn der Kliniker nicht eben darüber orientiert ist, daß die Tuberkulose solche Tumoren produzieren kann, so ist ihm die Diagnose derselben unmöglich. Von diesem Gesichtspunkte aus hat LANG (9) in seiner Monographie über den Lupus den tuberkulösen Tumor als eigene Form hervorgehoben und rein im Interesse des Klinikers die Wichtigkeit der Aufstellung dieser Form betont. Im Hinblick darauf stellt LANG folgende Erscheinungsformen der Hauttuberkulose auf:

1) Skrofuloderma,
2) Lupus,
3) Tuberc. cutis verrucosa,
4) Tuberc. cutis miliaris,
5) Tuberkulöse Tumoren.

Ungewöhnliche Beobachtungen von tuberkulöser Infektion der menschlichen Haut bilden den Anlaß dieser Mitteilung. Was den ersten, jedenfalls zu den selteneren Formen gehörenden Fall betrifft, so ist aus seiner Krankengeschichte folgendes zu erwähnen.

Johann L., 31jähr. Tischlergehilfe. In seiner Ascendenz keine Belastung nachweisbar. Er selbst war stets gesund. Sein jetziges Leiden begann vor 3 Jahren an der Streckseite des r. Sprunggelenkes, später zeigten sich Veränderungen am Malleolus int., zuletzt an der Sehne des M. tibialis anterior. Die letzte Erkrankungsstelle ist die am meisten proximal gelegene. Seit 7 Monaten besteht Ekzem der großen Gelenkbeugen. Ueber seine Heiserkeit macht Pat. keine bestimmten Angaben.

Bei der Aufnahme findet sich folgender Status am rechten Fußrücken. Die Haut der Streckseite des Sprunggelenkes trägt einen Krankheitsherd von der Form eines 2—3 cm breiten, querüber verlaufenden Bandes, das erkennen läßt, daß es aus mehreren, bis kirschgroßen Einzelherden zusammengeflossen ist. Diese Herde präsentieren sich als ein derbes, über die Oberfläche der normalen Haut halbkugelig ca. bis $^1/_2$ cm vorragendes Gewebe, das an seiner freien Oberfläche dicht gedrängte, verschieden hohe Wärzchen trägt, zwischen denen mehr oder minder tiefe, leicht blutende Furchen sichtbar sind. Einzelne dieser Wärzchen laufen fein spitzig zu, andere sind an ihrem freien Ende mehr breit, knopfförmig. Insbesondere zeigt sich diese letztere Form bei den niedrigeren Papillen.

Peripheriewärts von dem beschriebenen Herde, mehr medianwärts reichend, befindet sich ein etwas flacherer Herd, 3 cm lang, 1 cm breit, der am Rande von einem geröteten Saum umgeben ist. Die Oberfläche dieser Gruppe zeigt die gleiche Beschaffenheit wie die frühere. Ein dritter elliptischer Erkrankungsherd befindet sich am vorderen Rande des Malleolus internus. seine größten Durchmesser betragen 2, resp. 1 cm. Endlich sitzen 2 linsengroße, flachere Plaques der Strecksehne des Tib. antic. entsprechend. an der Haut des Unterschenkels. Auch diese zuletzt beschriebenen Herde. die ihrem Sitze und ihrer Größe nach als die zuletzt entstandenen charakterisiert sind, zeigen deutlich ausgeprägt den bereits beschriebenen. feinwarzigen Charakter. Die zuletzt genannten beiden kleinen Herde sehen aus wie mit Grieskörnchen bestreut.

Die Untersuchung des Kehlkopfes ergab ein tuberkulöses Geschwür an der Epiglottis und am hinteren Ansatze beider Stimmbänder.

Die Diagnose wurde auf Tuberkulose der Haut gestellt. Unter Infiltrationsanästhesie wurde die Exstirpation des ganzen erkrankten Gebietes vorgenommen, der Defekt nach Thiersch gedeckt.

Die histologische Untersuchung der exstirpierten Haut bestätigte sowohl durch die charakteristischen Gewebsveränderungen, als auch durch den Befund von Tuberkelbacillen die gestellte Diagnose.

Bekanntlich haben Riehl und Paltauf (2) 1886 eine Gruppe von tuberkulösen Erkrankungen der Haut als Tuberculosis cutis verrucosa von den übrigen specifischen Infektionen der Haut abgegrenzt. Ihre Kriterien sind so ausgesprochen, daß sie nicht leicht mit anderen Formen verwechselt werden können.

Nach den Merkmalen, klinischen sowohl als anatomischen, erscheint, mit Ausnahme seiner Lokalisation an der Streckseite des Fußes, der

früher beschriebene Fall als Typus der Tub. cutis verrucosa, so daß es genügend erscheint, die bereits von RIEHL und PALTAUF aufgestellten kennzeichnenden Merkmale zu nennen.

Es entwickeln sich vorwiegend bei Männern, insbesondere solchen, welche Gelegenheit haben, mit Haustieren viel zusammenzukommen, scheibenförmige, zuweilen konfluierende Herde an der Streckseite von Hand und Fingern, die große Aehnlichkeit mit Lupus verrucosus s. papillaris oder entzündlich gereizten Warzengruppen haben. Selbst die jüngsten Eruptionen tragen bereits den warzigen, hornigen Charakter an sich. Diese letztere Eigenschaft, sowie das Fehlen jeglicher Ulceration grenzt sie scharf vom Lupus verrucosus ab, der seinen Charakter einer durch äußere oder innere Ursachen in der Verheilung gestörten Ulceration verdankt. Der Entwickelungsgang der Herde der Tub. cutis verruc. beansprucht Jahre, das Vorschreiten des Prozesses ist bezeichnet durch ein die erkrankte Stelle peripher umgebendes hyperämisches Band. Den Ausgang bildet central beginnende Vernarbung. Die Narbe ist dünn und sitzt in der Papillarschicht der Cutis.

Die makroskopische Diagnose ergiebt sich aus der Gesamtheit der genannten Kriterien. Befallensein von Personen des kräftigsten Alters, chronischer Verlauf, Mangel der Ulceration. Der erste Umstand ebenso wie der letzte stellen eine scharfe Grenze auf gegen den Lupus verrucosus, der noch überdies in seiner Entwickelung dadurch verschieden ist, daß er stets umschriebene, mehr oder weniger weiche Infiltrationen und wohl selten akute Entzündungserscheinungen setzt. Entzündlich gereizte Naevi zeigen nie den chronischen Verlauf der Nachschübe, wie die Tub. cut. verruc., die 10 und 15 Jahre lang bestehen kann, bevor sie zur Vernarbung gelangt.

Auch der histologische Befund verschafft der Tub. cut. verruc. einen eigenen Platz unter den tuberkulösen Infektionen der Haut.

Wir wollen denselben genauer analysieren.

Zur Untersuchung kamen Teile sowohl der älteren als der jüngeren Krankheitsherde. Die Färbung der Schnitte wurde vorgenommen mit Hämalaun-Eosin, mit Pikrinsäure-Säurefuchsin nach VAN GIESON, auf elastische Fasern nach WEIGERT, ferner mit Karbolfuchsin-Methylenblau zur Aufsuchung von Tuberkelbacillen und nach GRAM.

An den älteren Plaques fällt vor allem die beträchtliche Verbreiterung der Epidermis auf. An derselben nehmen in gleicher Weise die oberflächlichen wie die tieferen Schichten teil, indem sie eine dicke Lage unvollständig verhornter Zellen bildet, während an anderen Stellen Verhornung ganz fehlt und die Zellgrenzen vollständig erhalten sind. Ueber manchen Papillen sind die oberflächlichen Lagen hoch aufgetürmt, über anderen fehlen sie. Die Stachelzellenschicht, ebenfalls verbreitert, besonders interpapillär breite Zapfen bildend. Das Stratum lucidum ist deutlich ausgebildet und ist nur an einzelnen Stellen unterbrochen. Hie und da findet sich in der interpapillären Reteschicht eiue Anhäufung kugelig geschich-

teter Epithelien, die central eine Höhle oder eine Anhäufung polynucleärer Leukocyten enthält.

Die Cutis ist sowohl im papillären Anteil, als in den tiefen Lagen verbreitert und verlängert. Sie setzt sich aus derben, sklerotischen Bindegewebszügen zusammen. Die Gefäße sind, namentlich in den oberflächlichen Lagen, sehr erweitert und strotzend mit Blut gefüllt.

In allen Schichten der Cutis, seltener in den Papillen, am reichlichsten subpapillär, finden sich teils einzelnstehende, Knötchenform zeigende, teils in Gruppen angeordnete oder konfluierte Herde, die aus epitheloiden Zellen zusammengesetzt sind und bisweilen eine oder mehrere typische LANGHANS'sche Riesenzellen in ihrem Inneren enthalten. Einige dieser Knötchen zeigen, namentlich dort, wo sie gehäuft sind, im Centrum körnigen Zerfall (Verkäsung).

In der Umgebung der Knötchen, insbesondere der Gruppen, findet sich eine sehr dichte, kleinzellige Infiltration, die bisweilen ins Innere der Knötchen eindringt und den Aufbau derselben verdeckt oder nur schwer erkennen läßt. Die oberflächlichen Lagen der Cutis, bis in die Papillen, zeigen auch an Stellen, an denen keine Knötchen erkennbar sind, geringere Infiltration. In den tieferen Cutisschichten werden die Knötchen immer seltener, dagegen findet sich eine deutliche kleinzellige Infiltration. Diese tritt hier nicht diffus auf, sondern folgt mehr dem Verlaufe der Gefäße und dem Sitze der Knäueldrüsen. Ab und zu finden sich sowohl hier als auch noch tiefer, gegen das Fettgewebe hin, vereinzelte Knötchen.

Ueberall in den Infiltrationsherden läßt sich, zuweilen sehr reichlich, ein gelbbraunes Pigment, teils frei als Schollen, teils in Zellen (Chromatophoren) eingeschlossen, nachweisen, welches keine Eisenreaktion giebt. Offenbar rührt dasselbe von Traumen her (Schuhdruck etc.), welche das erkrankte und vulnerable Gewebe getroffen haben.

An den jüngeren Herden zeigt die Cutis im allgemeinen die gleichen Veränderungen wie oben, starke Infiltration besonders der subpapillären Schichten, neben Einlagerung von Knötchen, die wohl als Tuberkel aufzufassen sind. Hingegen tritt die warzige Beschaffenheit der Haut mehr in den Hintergrund, indem die Papillen und die interpapillären Retezapfen noch nicht so vergrößert und verbreitert erscheinen, auch die verhornten oberflächlichen Schichten noch keine solche Mächtigkeit erlangt haben.

Während an diesen Stadien in der Tiefe relativ wenig Veränderungen zu finden waren, saßen die Knötchen verhältnismäßig häufig an den Schweißdrüsen.

Auffallend ist an den älteren Plaques das vollständige Fehlen der Haare und ihrer Anhänge. In den jüngeren Herden war hie und da ein Haar zu sehen.

In den infiltrierten Papillen und überall in der Cutis, wo Knötchen eingelagert sind, fehlt das elastische Gewebe vollständig. In vielen stark vergrößerten, aber nicht infiltrierten Papillen, zeigt sich das elastische Netz vollständig erhalten, nur sind die Fasern weiter voneinander abgedrängt, entsprechend der nunmehrigen Ausbreitung auf einen größeren Raum. Andererseits sei erwähnt, daß sich an einzelnen, selbst enorm hypertrophischen Papillen, ein recht dichtes Fasernetz findet. Demgemäß zeigt sich auch an alten Herden mit diffus flächenhafter Infiltration das subpapilläre elastische Fasernetz in einzelne, regellose Büschel auseinandergedrängt. Die Färbung nach GRAM ergab ein negatives Resultat, es konnten auch in den oberflächlichen Infiltraten keine Bakterien nachgewiesen werden.

Tuberkelbacillen sind in sehr wechselnder Zahl vorhanden. Sie liegen teils, aber relativ selten, in Riesenzellen, teils in den centralen Verkäsungsmassen, teils zwischen den epitheloiden Zellen. Stets waren sie in geringer Menge auffindbar, in 3—4 Schnitten oft nur ein Bacillus.

Die klinischen Charaktere sowohl, wie das histologische Verhalten reihen unsere Beobachtung in die von RIEHL und PALTAUF beschriebene Gruppe der Tuberculosis cutis verrucosa ein. Die bestehenden Differenzen sind mehr zeitlicher Natur, da sich in dem beschriebenen Falle nirgends Zeichen einer regressiven Veränderung finden. Die centrale Abheilung der tuberkulösen Plaques ist ein Ergebnis von 10 Jahren und länger. Da der beschriebene Prozeß erst 3 Jahre dauerte, finden sich neben den noch ganzen Herden eben nur solche, die der Höhe der Erkrankung entsprechen. Daß in vielen Fällen die von RIEHL und PALTAUF beschriebene Pustelbildung nicht zur Entwickelung kommt, ist bereits von DOUTRELEPONT (3) hervorgehoben worden. Nach den beiden Autoren läßt sich, wie wir auch selbst bei einem anderen Falle beobachtet haben, bei Druck zwischen den Papillen ein oder mehrere Tropfen Eiter exprimieren. Dieser Eiter hat mit dem Wesen der Tub. cutis verrucosa nichts zu thun, sondern stammt aus den oben ausführlich genannten Rundzelleninfiltraten, die sich gerade an der Spitze der am tiefsten eindringenden Epithelzapfen ansetzen und nach RIEHL und PALTAUF das Produkt von Kokkeninfektionen darstellen. Diese Eitertropfen finden sich nur dann, wenn diese Infiltrate die Epitheldecke durchbrochen haben. Die leerbleibende kleine Absceßhöhle füllt sich nach PALTAUF rasch mit Epithelzellen aus und bildet die concentrischen, Epithelperlen-artigen Bildungen, die früher erwähnt wurden. Wichtig ist es hervorzuheben, daß PALTAUF gerade diesen sekundären Infektionen eine ätiologische Bedeutung für die warzige Form der Plaques zuschreibt. Da die Tuberculosis cutis verrucosa wohl auch jetzt allgemein als eine Inokulationstuberkulose angesehen wird, so ist von Anfang an der Weg für die Sekundärinfektion gegeben und damit auch die Erklärung dafür, daß selbst die jüngsten Plaques den papillären Charakter ausgesprochen an sich tragen.

Kurz nachdem RIEHL auf dem Breslauer Kongresse 1894 neue Beobachtungen über die Tub. cut. verruc. gebracht und die Specifität der Krankheitsform betont hatte, erschien BATUT's (4) Mitteilung 1894, in der er RIEHL und PALTAUF's Standpunkt heftig angriff. Die von VIDAL als Lupus sclerosus, von MAC CALL ANDERSON als Lupus verrucosus oder Scrofulodermia verrucosa beschriebenen Erkrankungen, meint er, stellen sämtlich Infektionen vor, denen keinerlei Ulceration vorhergeht, in denen vielmehr der von Anfang an verrucöse Tumor das Wesen bilde. Unter Beibringung von sehr interessanten eigenen Beobachtungen bespricht er klinisch und histologisch den Lupus sclerosus, die Verruca necrogenica und die Tuberculosis cutis verrucosa (RIEHL

und PALTAUF), die ja alle drei durch den Mechanismus der Inokulation zustande kommen. RIEHL's und PALTAUF's Form stelle nur die schwerste dieser drei Formen dar und es sei kein Grund vorhanden, sie für sich als eigentümlich abzugrenzen. BATUT's Gründe stützen sich darauf, daß es durchaus nicht immer möglich sei, den Mechanismus der Inokulation aufzudecken und daß andererseits experimentelle Inokulationen resultatlos bleiben. Zweitens ergebe das histologische Bild aller drei genannten Formen Uebergangsbilder, drittens biete der mehr oder minder reichliche Bacillenfund kein brauchbares Kriterium, viertens liefere auch das klinische Bild alle möglichen Uebergangsformen. BATUT schlägt deshalb vor, Lupus sclerosus, verruca necrogenica, Tub. cut. verruc. mit Lupus vulgaris gemeinsam als subepitheliale Form der Hauttuberkulose zusammenzufassen. Tub. cut. verruc. wäre nun eine Varietät, sie sei kein Papillom, sondern nur ein Lupus papilliformis, ein Lupus verrucosus.

Abgesehen davon, daß damit ein für allemal allerdings nur die histologische Grenze für die verschiedenen Hauttuberkulosen verwischt wäre, ist zunächst nicht einzusehen, wie man von einer subepithelialen Form der Tuberkulose sprechen kann, da man sich nicht wohl eine andere vorzustellen imstande ist. Alle Hauttuberkulosen sind subepithelial, da es keine im Epithel lokalisierte giebt. Aber gerade die verschiedene Lokalisation der pathologischen Produkte in den subepithelialen Schichten, einmal beim Lupus vulgaris in der Subcutis, bei der Tub. cut. verruc. subpapillär, bildet ja eine willkommene histologische Differenz für die Formen, die klinisch so augenscheinlich differieren.

Es wäre nur noch die eine Frage zu erledigen, wie man sich die Inokulation am Fußrücken zustande kommen denkt. RIEHL und PALTAUF beschreiben durchaus Erkrankungen der oberen Extremität. Während für die Verruca necrogenica der Inokulationsmechanismus ganz aufgeklärt ist, so daß man nach dem sonstigen Verlauf mit Ausnahme der originellen Aetiologie (Sektionen) die Trennung von der Tub. cut. verruc. kaum mehr aufrecht erhalten kann, ist die Eintrittspforte für die Tub. cut. verruc. natürlich nicht immer kenntlich. PALTAUF und RIEHL nehmen, da zumeist Fleischhauer, Kutscher etc., Leute, die viel mit Tieren zu thun haben, zur Beobachtung kamen, an, daß die Beschäftigung der Patienten von Einfluß gewesen sei.

Für unsere Beobachtung trifft dies nun direkt nicht zu. Es ist aber a priori nicht abzuweisen, daß Personen, die mit bloßen Füßen etwa auf einem mit Tuberkelbacillen infizierten Boden umhergehen, sich leicht eine solche Inokulation zuziehen können.

Dafür sei ein Fall aus der Litteratur angeführt, welcher den Wert eines Experimentes besitzt.

(WICKHAM (5) [1894].) Eine 23jährige, bisher blühend gesunde Person bewohnte gemeinsam mit einer schweren Phthisikerin das gleiche Zimmer. Diese, aus phthisischer Familie stammend, entleerte ihr reichliches Sputum zumeist auf den Fußboden. WICKHAM's Patientin ging häufig abends, bevor sie zu Bette ging, bloßfüßig auf dem Boden umher. Sie lebte damals bei schwerer Arbeit unter schlechten Ernährungsverhältnissen. Im Juni bezog sie das Zimmer und im November (sie litt viel an Frostbeulen) trat ein Abseß an der 3. Zehe links auf, von dem aus sich eine ganze Serie tuberkulöser Herde in aufsteigender Richtung entwickelte.

Dieser Fall zeigt also ziemlich einwandsfrei, daß bei Leuten, die blosfüßig gehen, an die Möglichkeit gedacht werden muß, daß von den Zehen aus Tuberkelbacillen in den Körper gelangen können. Es ist zugleich ein Beweis für die relative Gutartigkeit der Inokulationstuberkulose, da WICKHAM die Patientin 24 Jahre nach der ersten Infektion mit lauter Hautlokalisationen in Behandlung nahm.

Besonders wichtig ist er deshalb, weil diese Patientin fast alle Formen von Hauttuberkulose an sich trug, echten Lupus in Knötchen und psoriasiformen Herden, tuberkulöse Geschwüre, elefantiastische Veränderungen und papilläre, framboesieartige Bildungen, auf die wir noch genauer zurückkommen werden. Dieser Umstand, nämlich das Vorkommen verschiedener Formen der Hauttuberkulose an verschiedenen Hautstellen einer und derselben Person, fordert ja direkt auf, die Frage zu stellen, welche Faktoren dafür verantwortlich zu machen sind, daß einmal diese, ein anderes Mal die andere Form zur Entwickelung kommt. Es ist wahrscheinlich, daß neben den vielen dunkeln Anlässen, die der Disposition zuzurechnen sind, auch äußere, vielleicht mechanische Momente Berücksichtigung verdienen. Auch der Umstand wäre zu besprechen, ob aus dem histologischen Bilde ein Anhaltspunkt zu gewinnen ist für den Weg, den der Infektionsträger genommen hat. Es könnte an jüngsten Stadien der oberflächliche Sitz dafür sprechen, daß die Bacillen von außen in die Tiefe gelangt sind, während der primäre Sitz in der Subcutis, wie beim Lupus auch angenommen wird, beweisend wäre für den hämatogenen Ursprung.

Wir wollen darauf, sowie auf die erste Frage gelegentlich unserer zweiten Beobachtung zurückkommen. Für unseren Fall müßte man annehmen, daß etwa durch den Rand eines Pantoffels geringfügige Druckverletzungen erzeugt wurden, durch welche die Infektion einwanderte. Infektionsträger kann nun entweder der Schuh selbst gewesen sein oder es mögen die Finger der Pat., der an Larynxtuberculose litt, mit Sputum beschmiert, die Infektion vermittelt haben.

Zu erwähnen wäre auch eine Beobachtung von L. BROCQ (6), der am linken Vorderarm eines 59jährigen Mannes eine papillomatöse Veränderung fand, deren Diagnose er in suspenso ließ. Er neigte sich wohl der Tub. cut. verruc. RIEHL PALTAUF zu, hob aber als Gegen-

argument hervor, daß die Läsion sich rapid, in 2 Monaten entwickelt hatte. Da eine histologische Untersuchung nicht gemacht wurde, ließ Brocq die ausgepreßte serös-purulente Flüssigkeit bakteriologisch prüfen. Es fanden sich Staphylokokken und Bacillen. Es ist nicht berichtet, ob diese Flüssigkeit auf Tuberkelbacillen untersucht wurde.

Es ist uns in einem Falle gelungen, in diesem zwischen den Papillen ausdrückbaren Eiter typische Riesenzellen und Tuberkelbacillen nachzuweisen. Nach Brocq's makroskopischer Beschreibung handelt es sich in seinem Falle zweifellos um eine Tub. cut. verruc.

Unsere zweite Beobachtung bezieht sich auf einen 42-jährigen Kaufmann, der am 22. Okt. 1898 auf unsere Abteilung aufgenommen wurde.

Er gab an, bis zum Jahre 1880 vollkommen gesund gewesen zu sein. Damals requirierte er Gonorrhöe und ein Geschwür am Penis. Beide Krankheiten sollen nach 10tägiger ärztlicher Behandlung geheilt gewesen sein. Pat. heiratete 1881. Von den 7 Kindern, die er mit der ersten Frau hatte, starben die beiden ersten und die 2 letzten an Lungenkrankheiten. Die 3 übrigen sind gesund. Die Frau selbst ging an Lungentuberkulose zu Grunde. Von der zweiten Frau hatte er 3 Kinder, deren letztes an Tub. pulmonum zu Grunde ging.

Ueber sein jetzt bestehendes Leiden kann Pat. nur diffuse Angaben machen, die im ganzen dahin gehen, daß die Veränderungen circa anum sich im Laufe von 8 Jahren allmählich entwickelt haben.

Stat. praes.: Pat. von kräftigem Knochenbau, mäßig entwickelter, schlaffer Muskulatur. Panniculus vollständig geschwunden. Sichtbare Schleimhäute blaß, Zunge feucht, leicht belegt. Die allgemeine Decke zeigt im großen ganzen normale Verhältnisse, nur an der Haut der unteren Extremitäten finden sich zahlreiche, über doppelt bohnengroße, im Centrum blasse, glatte, von pigmentiertem Hofe umgebene Narben. Puls von normaler Spannung, 100; A. radialis leicht rigid. Die Untersuchung der Lungen ergiebt Cavernen in beiden Oberlappen, reichlich klingende Rasselgeräusche über denselben. Im Sputum sehr reichlich Tuberkelbacillen.

Die Haut ist im Umkreise des Afters nach beiden Seiten hin in einer Ausdehnung von nahezu 1 dm dunkel pigmentiert, zum Teil zeigt sie leichte Infiltration an den Rändern, zum Teil ist sie mehr flächenhaft infiltriert und livid verfärbt. Die Epitheldecke dieses Bereiches ist teils unverändert, teils trägt sie in flacher Ausdehnung dicht aneinander gereihte, abgeplattete, hanfkorn- bis erbsengroße, papilläre Gebilde. Das dichte Netzwerk von Furchen zwischen denselben erscheint exkoriiert, nässend zum Teil auch ulcerös. Gegen den After hin nehmen diese zapfenartigen Gebilde an Mächtigkeit bedeutend zu und zeigen in ihrer Konfiguration blumenkohlähnlichen Charakter. Zu beiden Seiten des Anus sitzt je ein in Größe und Form an eine Feige erinnerndes, fleischrotes Gebilde auf einem Stiel, der diesen beiden Geschwülsten einen gewissen Grad von Beweglichkeit verleiht. An seiner Innenseite trägt der rechtsseitige Stiel ähnliche papilläre Bildungen, wie sie die übrigen Krankheitsherde aufweisen. Das Scrotum erscheint mit Ausnahme der Seitenflächen vollständig pigmentarm, hellweiß; mitten in diesen hellweißen Partien sitzen zahlreiche hirsekorn- bis fingernagelgroße pigmentführende Stellen. Die Haut des Scrotums ist sonst normal. Die Inguinaldrüsen sind beiderseits, besonders rechts über dattelgroß, derb, indolent.

Die Rectalschleimhaut weist normale Verhältnisse auf, und ihrer rechten Wand sitzen 2 linsengroße Knötchen auf.

Schlägt man die rechtsseitige Geschwulst nach außen um, so tritt eine von steilen Rändern umsäumte Ulceration zu Tage, die den Stiel an seiner Basis umrahmt. Beim Auseinanderziehen der Backen erscheinen noch einzelne Gruppen kleinerer gestielter Gebilde, und zwar je 2 zur Seite des Afters, während isoliert eine fünfte Gruppe der linken Backe aufsitzt. Die übrigen auf der Figur sichtbaren Gruppen repräsentieren stets breitbasig aufsitzende, kleinere und größere Gebilde, zwischen denen hie und da schmale, tief ins Corium reichende Ulcerationen etabliert sind.

Die Ulcerationen wurden als tuberkulöse Geschwüre angesprochen. Eine am Tage nach der Aufnahme vorgenommene Probeexcision bestätigte die Diagnose.

Nach wenigen Tagen ging der Patient an seiner Lungentuberkulose zu Grunde. Die Obduktionsdiagnose lautete: Chron. Tuberkulose beider Lungen. Bronchiektasien im rechten Oberlappen, bronchiektatische und tnberkulöse Kavernen in beiden Oberlappen; tuberkulöses Geschwür an der Epiglottis, pneumonische Infiltration des linken Unterlappens. Papillomatöse Wucherungen in der Umgebung der Analöffnung und auf der Haut des Gesäßes mit partieller tuberkulöser Ulceration derselben, chronische Tuberkulose der rechtsseitigen Leistendrüsen.

Zum Zwecke der histologischen Untersuchung wurden der Leiche entnommen der ganze auf der Abbildung sichtbare Tumor rechts vom Anus samt Stiel und der umgebenden Basis, ferner der rechts davon gelegene flach papilläre, zum Teil exulcerierte Herd, endlich ein Stück der livid verfärbten, sonst scheinbar nicht veränderten Haut, deren Grenzlinie gegen das gesunde Gebiet an der flach welligen Linie der Abbildung kenntlich ist.

Die Oberfläche des großen Tumors zeigt sich durchaus nicht glatt. Im ganzen ziemlich prall und derb, ist ihre ganze Fläche von einem feinen System von erhabenen Linien und Leistchen durchzogen, zwischen denen leicht eingesunkene Felder verschiedenster Form zu sehen sind. Einen narbigen Charakter haben diese Felder nach dem makroskopischen Urteil nicht. An dem einen Rande löst sich der Tumor in eine große Zahl dünn gestielter, an der Spitze zuweilen kolbig aufgetriebener Zapfen auf, die die gleiche Höhe haben, wie der Tumor selbst, infolgedessen sehr beweglich sind und beim Zerteilen in Scheiben zum Zwecke der Weiterverarbeitung leicht abbrechen.

Die histologische Untersuchung erstreckte sich zunächst auf das durch Excision am Lebenden gewonnene Geschwür. Nach dem Tode des Patienten wurden untersucht der rechtsseitige gestielte Tumor, Teile der den Stiel umgebenden Haut, ferner die flach papillären Herde am Gesäß, sowie Stücke der lividen, stark pigmentierten, infiltrierten Partien.

Das excidierte Hautstück zeigt in der Mitte in großem Umfange das oberflächlich exulcerierte und von Epithel entblößte Corium. Die Ränder dieses Substanzverlustes sind von der umgebenden Haut pilzartig überragt. Im centralen Anteil (Geschwür) erscheint das Corium durchweg, namentlich oberflächlich, stärker infiltriert und reichlich von polynucleären Leukocyten durchsetzt. Teils knapp unter der freien Oberfläche, teils auch in der Tiefe erscheinen zahlreiche, meist schon konfluierte, hie und da noch einzeln stehende und dann Knötchenform erkennen lassende Herde, die fast durchweg aus einer detritusähnlichen, verkästen Masse bestehen und weder peripher noch einzelne epitheloide Zellen erkennen lassen. Vereinzelt

finden sich auch entweder im Innern oder in der Umgebung solcher Herde typische LANGHANS'sche Riesenzellen. Gegen den Rand des Geschwüres hin, sowie in den umgebenden Hautpartien erscheinen die Papillen sowie die Retezellenschicht vergrößert, während diese Veränderung in weiterer Entfernung nicht mehr konstatierbar ist. Ueberall aber zeigen die oberflächlichen Lagen der Haut Infiltration und finden sich vereinzelte miliare Knötchen aus epitheloiden Zellen mit einer centralen Riesenzelle, zweifellose Tuberkelknötchen.

Die weiterhin untersuchten, der Leiche entnommenen Teile sollen nun so beschrieben werden, wie sie sich klinisch als die zeitlich aufeinanderfolgenden Entwickelungsstadien darstellen. Demgemäß kommen zunächst die infiltrierten, sonst aber glatten Partien, dann die flach papillären Herde und zuletzt die gestielten Geschwulstgebilde in Betracht.

Ein Hautstück, jenem infiltrierten Bezirk entnommen, zeigt eine Verbreiterung des Coriums, so daß die betreffende Partie gegen die Umgebung eleviert erscheint (entsprechend dem klinischen Befunde), während Epidermis, Papillen und interpapilläre Retezapfen normale Verhältnisse aufweisen. Reichlich findet sich in den basalen Zellen Pigment. Im Corium, und zwar fast ausschließlich in den Papillen und im Stratum subpapillare, finden sich kleinste miliare Knötchen, die aus mehreren Reihen epitheloider Zellen bestehen, meistens im Centrum oder excentrisch eine Riesenzelle aufweisen und peripher eine reichliche zellige Infiltration darbieten. Nur vereinzelt finden sich mehrere solcher Knötchen in Gruppen vereinigt, hie und da erscheint dann das Centrum einer solchen Gruppe in einen feinkörnigen Detritus umgewandelt, der keinerlei Struktur mehr erkennen läßt. Auch sonst weist die Cutis diffuse kleinzellige Infiltration auf, die in den tiefen Lagen den stellenweise stark erweiterten Gefäßen folgt.

Im Bereiche der flach papillären Herde ist in die Cutis, besonders die oberflächlichen Teile derselben, ein Granulationsgewebe eingelagert, wodurch namentlich die Papillen verbreitert und mächtig vergrößert erscheinen, so daß die interpapillären Retezapfen komprimiert, teilweise sogar ganz verstrichen sind. Stellenweise grenzt dann die Cutis mit glatter Oberfläche an die Epidermis an. Dementsprechend ist diese letztere über denjenigen Stellen, welche die wesentlichen Veränderungen des Coriums zeigen, auf wenige, manchmal auf eine einzige Lage platter Zellen reduziert. An den Randpartien der krankhaften Veränderungen finden sich dagegen geringe Grade von epithelialer Hypertrophie, ohne abnorme Verhornungsvorgänge.

Das bereits genannte, ins Cutisgewehe eingelagerte Granulationsgewebe zeigt stellenweise ausgedehnte verkäste Teile, ferner typische Riesenzellen enthaltende Knötchen. Außerdem fällt die ganz kolossale Erweiterung der Gefäße auf, wobei allerdings zu bemerken ist, daß diese Teile der Leiche entnommen sind, welcher Umstand allein den Füllungszustand der Gefäße erklärt. Unter allen Umständen ist der Gefäßreichtum bemerkenswert.

Die Schnitte, die durch den großen gestielten Tumor geführt sind, zeigen ganz analoge Veränderungen, wie sie an den flach papillären Gebilden vorlagen. Nur erreicht das eingelagerte Granulationsgewebe eine solche Mächtigkeit, daß die ganze Partie tumorartig vorgewölbt ist.

An der Epidermis dieses Bereiches finden sich keine weiteren Besonderheiten. Die interpapillären Zapfen sind stellenweise breit ausgezogen und ragen tief in das darunterliegende Gewebe hinein. Dieses ist vollkommen durchsetzt von Granulationsgewebe, das noch sehr deutlich

seinen Aufbau aus typischen Tuberkelknötchen erkennen läßt, die stellenweise in großem Umfange konfluiert und in ausgedehntem Maße verkäst sind. Der Gefäßreichtum ist auch hier wie bei den früher beschriebenen Schnitten ein sehr bedeutender.

Im allgemeinen nehmen die Veränderungen von der Oberfläche gegen die Tiefe hin ab, indem sich die Tuberkelknötchen nur in kleinen Gruppen oder einzelnstehend vorfinden, und die Infiltrate, nicht diffus, sondern herdweise, ausschließlich um die Gefäße und Knäueldrüsen herum auftreten.

Die pathologischen Veränderungen schneiden am Stiel der Geschwulst gegen die umgebende Haut ziemlich scharf ab.

Das elastische Gewebe fehlt bei allen beschriebenen Stadien dort, wo Infiltrat und Granulationsgewebe vorhanden sind, vollkommen. Im Gewebe der gestielten Geschwulst ist gleichfalls kein elastisches Gewebe vorhanden, während es unmittelbar an dem Stiel in der auch sonst nicht veränderten Haut in normaler Menge sichtbar ist.

In ziemlich reichlicher Menge findet sich altes Blutpigment angesammelt.

In sämtlichen untersuchten Schnitten gelang es, vereinzelte Tuberkelbacillen nachzuweisen, größere Anhäufungen derselben wurden nirgends bemerkt.

Die klinische Auffassung, die den Veränderungen circa anum und an der Gesäßhaut entgegengebracht wurde, war folgende. Zweifellos war eine tuberkulöse Infektion der Haut vorhanden, Lupus war sehr leicht auszuschließen. Nach der Bildung der massenhaften papillären Gebilde, nach dem chronischen Verlauf, der lividen Verfärbung war eventuell an die Tuberculosis cutis verrucosa zu denken. Nach der Lokalisation und vollends nach dem histologischen Bilde war jedoch diese Diagnose nur unter gewissem Vorbehalt aufrecht zu erhalten. Nach LANG's Meinung handelte es sich bei dem ganzen blaurot verfärbten, zum Teil intensiv pigmentierten, zum Teil pigmentlosen, infiltrierten Areale, welches so ziemlich die ganze Sitzfläche einnahm, um einen Hautbezirk, an dem sich vor Jahren luetische Prozesse abgespielt hatten. Für Lues sprechen nämlich das Infiltrat, die Pigmentveränderungen sowohl an Ort und Stelle als auch am Scrotum, ferner die zahlreichen Narben an beiden Unterschenkeln. Wir wissen auch, daß insbesondere gummöse Prozesse zu Pigmentveränderungen führen, sowohl im Sinne der Vermehrung als der Verminderung. Blasse, mit stark pigmentiertem Hofe umgebene Narben sind geradezu charakteristisch für Lues. Im Gegensatz finden sich solche Pigmentveränderungen wohl selten bei tuberkulösen Erkrankungen.

Für die gestielten Tumoren am After ergiebt sich folgende Auffassung. Am naheliegendsten ist es, an organisierte Papeln zu denken. Darunter versteht LANG [1]) Papeln, die aus irgend einem Grunde sich nicht zurückbilden, jeder Therapie trotzend, eine unbegrenzte Zeit bestehen bleiben. Um den Begriff klarzustellen, sei hier mit aller Schärfe

1) Vorlesungen über Syphilis, 2. Aufl., p. 200.

hervorgehoben, daß die organisierte Papel als solche mit Lues nichts mehr zu thun hat, daher auch kein luetisches Produkt darstellt. Der Träger der organisierten Papel braucht auch nicht mehr Lues, weder in irgend einer manifesten Gestalt noch latent aufzuweisen. Seine Lues kann längst geheilt sein, die organisierten Papeln können ungehindert weiterbestehen. Darin liegt auch die Erklärung dafür, daß sie auf antiluetische Behandlung nicht reagieren.

Sie sind nicht anders als operativ zu beseitigen.

Die tuberkulösen Geschwüre an der Basis und am Stiel derselben sind als sekundäre Infektion aufzufassen. Wir nehmen also an, daß dieser Patient jahrelang seine hypertrophischen, luxuriierenden, später einen Organisationsprozeß eingegangenen Papeln ad anum herumgetragen habe.

Vom allgemeinen Standpunkt aus ist ein Analogon gegeben in den Exostosen an den Knochen Luetischer. Diese Exostosen sagen uns, daß an dieser Stelle einmal Lues gewesen ist und erhalten sich als Residuum durch das ganze Leben. Niemandem wird es einfallen, diese knöchernen Gebilde für sich als luetische Produktion aufzufassen, sie haben nichts Infektiöses an sich, sie gehen auf antiluetische Therapie nicht zurück. Sie stellen nur das anatomische Resultat der luetischen Periostitis dar.

Ebenso ist die organisierte Papel ein bindegewebiges Endprodukt. Der Organisierungsprozeß, d. i. der Uebergang in fibröses Gewebe, kann auch in relativ früher Zeit erfolgen, so daß neben nässenden frischen Papeln die organisierten Papeln bestehen. Diese letzteren Bilder, deren Anblick jedem Kliniker hinreichend bekannt ist, zeigen eine solche Aehnlichkeit mit der Abbildung des beschriebenen Falles, daß sich der Vergleich der gestielten Geschwülste mit Papeln eigentlich zunächst aufdrängt.

Was die Frage der Sekundärinfektion in unserem Falle anlangt, so kennt man sie sowohl an gut- als an bösartigen Tumoren als Inokulations- und hämatogene Form seit langem. Am Breslauer Kongresse 1894 hat Riehl einen Fall von gestielten Tumoren ad anum, die unserer Beschreibung völlig gleichen, demonstriert mit sekundärer Tuberkelinfektion. Er beschrieb ihn als sekundär infiziertes Fibrom.

Wie kam im speciellen Falle die Infektion zustande? Der Pat. war hochgradiger Phthisiker. Die Infektion konnte hämatogen erfolgt sein. Dieser Modus ist nicht so wahrscheinlich, als die Impfung. Für sie liegen zwei Möglichkeiten vor.

1) Verschlucktes Sputum konnte mit den Faeces entleert, an den Geschwülsten haften geblieben sein, die gewiß vermöge ihrer exponierten Situation auf mechanischem Wege durch Zerrung und Kratzen vielfach oberflächlich verletzt und durch Sekret maceriert waren. Sie boten also zahlreiche Eingangspforten.

2) konnten die mit Sputumteilchen beschmierten Finger die Tuberkelbacillen beim Betasten oder Kratzen an die Oberfläche der Tumoren geschafft haben.

Da wir gerade von mechanischen Momenten sprechen, mag erwähnt werden, daß die dünnen Stiele der Gebilde zum großen Teil auf Rechnung derselben zu setzen sind und damit diese morphologische Abweichung gegenüber frischen Papeln ihre Erklärung finden.

Wie verhält sich der mikroskopische Befund zu diesen Fragen?

Daran, daß die flach papillären Herde mit ihren Ulcerationen rein tuberkulöser Natur sind, ist nicht zu zweifeln. Es dürfte nur nicht so leicht sein, sie in eine der angenommenen 5 Gruppen einzureihen. Am ehesten nähern sie sich der Tub. cut. verruc. Nur fehlt ihnen die mächtige Epithelauflagerung auf den hypertrophischen Papillen, in ihnen überwiegt die Granulationsbildung und der Gefäßreichtum. Und da kommen wir wieder auf die Frage, ob nicht die Lokalisation auf die Abweichung des einen oder anderen Merkmales von bedeutendem Einflusse sei. Die von RIEHL und PALTAUF beschriebenen Fälle saßen sämtlich an der oberen Extremität. Inzwischen hat aber FOURNIER[1]) eine typische Tub. cut. verruc. am Halse beschrieben, wir haben einen Fall am Fußrücken gesehen. Man könnte also immerhin denken, daß diese subpapillär lokalisierte, mit sekundärer Kokkeninfektion vergesellschaftete Hauttuberkulose, am Gesäß lokalisiert, wo sie dem beständigen Druck und den Insulten verschiedenster Art ausgesetzt ist, auch ihr klinisches Aussehen etwas verändere. Da diese Frage sich aber zunächst nicht entscheiden läßt, soll keine bestimmte Meinung darüber aufgestellt werden.

An den gestielten Gebilden zu beiden Seiten des Anus stellt sich die Frage weitaus komplizierter. Wie aus der Abbildung hervorgeht, finden sich von den kleinsten Wärzchen an bis zu den großen Tumoren ziemlich vollkommene Uebergänge (Gruppe am l. Gesäß, gleich links oberhalb der Hauptgeschwulst). Ja an dem großen Tumor selbst ist ein Teil in einzeln ganz dünne Papillen aufgelöst. Es wäre also möglich, daß die großen gestielten Gebilde dasselbe sind, wie die kleinen Knötchen der seitlichen Gruppen. Wir wissen ja, daß entzündliche Gebilde ad anum, wie gerade Papeln, die Neigung haben, zu hypertrophieren. Die Ursache dafür ist nach Prof. LANG's Ansicht die Wärme, die Feuchtigkeit der Hautstelle, vielleicht auch die Blutstauung an dieser tief gelegenen Körperstelle. Die großen Gebilde könnten also 1) die gleiche Bedeutung haben, wie die kleinen Papillen an den flachen Herden, sie wären also auf Rechnung der Tuberkulose zu setzen, 2) könnten sie organisierte Papeln sein, 3) elefantiastische Bildungen.

---

1) UNNA, Monatshefte, 1891.

Die letzte Möglichkeit ist nach dem histologischen Bilde sogleich auszuschließen. Die Möglichkeit, daß es sich um hypertrophische Papeln handelt, ist nach dem histologischen Befunde nicht auszuschließen. Systematische Untersuchungen über organisierte Papeln liegen nicht vor. Wir wissen deshalb auch nicht, ob sich an denselben histologische Charaktere erhalten, die nach Jahren die Diagnose des luetischen Ursprunges gestatten. Nach dem thatsächlichen histologischen Verhalten kann diese Diagnose nicht gestellt werden, sie bleibt vielmehr eine rein klinische.

Ist es möglich, daß die großen, gestielten Tumoren weder mit Fibrom, noch mit Lues etwas zu thun haben, vielmehr rein tuberkulöser Natur sind? Den histologischen Bildern nach ist diese Deutung keinesfalls auszuschließen. Wie aus der Beschreibung hervorging, bestehen ja ganze große Teile derselben lediglich aus epitheloiden Zellen, in einer Weise, daß von einem anderen Gewebe mit Ausnahme mächtiger Gefäßbildung nichts zu sehen ist. Nur die Anordnung der Kapillaren scheint dafür zu sprechen, daß es sich um veränderte Papillen handelt. Wir müßten also annehmen, daß die kleinen papillären Bildungen, die wir an den flachen Herden beschrieben haben, hier ad anum diese mächtige Größe erreicht haben. Der Lokalisation ist, wie wir es bei Papeln zu sehen gewohnt sind, die Hypertrophie bis zu diesem ungewöhnlichen Grade zuzuschreiben. Das histologische Bild bietet auch zwischen den großen Tumoren und den kleinen papillären Gebilden nur quantitative Unterschiede. Hochenegg hat einen ganz analogen Fall gesehen und untersucht, dessen Präparate ich durch die Güte des Herrn Prof. Paltauf zu sehen Gelegenheit hatte. Die mikroskopischen Bilder gleichen sich aufs Haar. Für die Beantwortung der Frage, ob die Tuberkulose allein solche mächtige gestielte Tumoren erzeugen kann, scheint eine Beobachtung Wickham's von großer Bedeutung. An der bereits früher genannten Patientin beobachtete er „am Fußrücken sieben enorme blumenkohlartige Gebilde, das größte etwa wie ein großes Hühnerei. Die einen hatten einen dicken Stiel, den man nur beim Erheben der Randpartie der Geschwulst zu Gesicht bekommt. Die übrigen sitzen breit auf. Ihre Oberfläche ist unregelmäßig von Furchen und Falten durchzogen, welche kleine papillomatöse Wucherungen begrenzen. Nirgends ein Geschwür, keine nässende Stelle. Zwischen diesen großen Tumoren sitzen fünf erbsengroße, rote, harte, gespannte Gebilde, mit glatter, glänzender Oberfläche und häufig blutend. Ferner einige kleine Bildungen von der Farbe der Haut, wie Bläschen aussehend, ohne aber Flüssigkeit zu enthalten."

Die äußere Aehnlichkeit mit den Gebilden unseres Falles ist sehr bedeutend. Jedenfalls hat Wickham dieselben für tuberkulöse Bil-

dungen gehalten. Das geht aus seiner Darstellung hervor, wenn er auch keine mikroskopische Untersuchung angestellt hat.

Da in diesem Falle Syphilis oder ein vorher bestehendes sekundär infiziertes Gebilde ausgeschlossen war, so könnte die Bildung so großer Tumoren nur auf das tuberkulöse Agens mit gewissen äußeren begünstigenden Momenten geschoben werden.

Eine bestimmte Erklärung läßt sich für diese bisher relativ spärlich beobachteten tuberkulösen Tumoren nicht geben. RIEHL hielt den großen, lappig gebauten Tumor am Anus nach dem histologischen Bilde für ein von tuberkulösem Gewebe durchsetztes Fibrom, TOUTON erinnerte damals (1894er Kongreß) daran, daß KÖNIG und RIEDEL die Einlagerung von tuberkulösen Massen in einen fibrösen Tumor beobachtet haben. Er selbst hat bei einem Lupuspatienten im hinteren Anteile der Nasenhöhle einen derben, breit aufsitzenden Tumor gesehen, bei dessen mikroskopischer Untersuchung er den Eindruck hatte, als ob ein Fibrom von der Basis her tuberkulös infiziert worden wäre. DOUTRELEPONT (3) beschreibt folgenden tuberkulösen Tumor. „Das rechte Ohrläppchen ist in eine kleinapfelgroße, lappige, gestielte Geschwulst verwandelt, die sich aus ungefähr fünf großen Tumoren zusammensetzt, welche durch Narbenzüge durcheinander getrennt sind." DOUTRELEPONT glaubt, daß ein gleichzeitig vorhandenes Lymphangiom vorgelegen habe.

Vor längerer Zeit habe ich einen vom Ohrläppchen abgetragenen Tumor, der für ein Fibrom gehalten wurde, untersucht. Derselbe hatte die Größe einer Kirsche, nur hing er an einem ganz dünnen Stiel, der einfach ligiert und abgeschnitten wurde. Am mikroskopischen Schnitte zeigte sich das ganze Gewebe ganz dicht durchsetzt von typischen miliaren Tuberkeln. Freilich war es unmöglich, irgendwo in denselben Bacillen nachzuweisen. Das sehr spärliche Zwischengewebe gestattete nicht, anzunehmen, daß vorher ein anderes Geschwulstgewebe vorhanden war. Da sich auch nirgends Verkäsung fand, konnte die Diagnose nicht etwa auf Tuberkulose gestellt werden, doch soll das Vorkommnis seines charakteristischen Befundes halber erwähnt werden.

Ferner hat KAPOSI auf die tumorähnlichen Bildungen hingewiesen, welche die Miliartuberkulose der Haut hervorbringen kann. Es ständen somit nach dem histologischen Befunde die Möglichkeiten einander gegenüber, 1) daß primär ein Tumor vorliegt, der sekundär tuberkulös infiziert wurde, 2) daß die Tuberkulose für sich unter gewissen Bedingungen Tumoren bilden kann. In der ersten Gruppe der Tumoren wären dann auch hypertrophische, organisierte Papeln zu fühlen, die tuberkulös infiziert sind.

Das mikroskopische Bild kann unter Umständen so sein, daß die sekundäre Infektion eines anderweitigen Tumors nicht zweifelhaft ist.

Es wäre aber wohl denkbar, daß z. B. ein Fibrom von tuberkulösem Granulationsgewebe so durchwachsen wird, daß vom ursprünglichen Gewebe zu wenig mehr da ist, um die Diagnose zu machen. RIEHL sowohl wie TOUTON berichten nicht genauer über die mikroskopischen Befunde. Jedenfalls wird man vorläufig, selbst wenn ein solcher Tumor, wie in unserem Falle am Anus und im zweiten am Ohrläppchen, nur aus tuberkulösem Gewebe besteht, falls die Krankheit seit Jahren vorhanden ist, nicht direkt von der Hand weisen können, ob nicht früher ein Tumor vorhanden war, in dessen Form sich der tuberkulöse Prozeß niedergelassen hat. Deshalb ist es auch nach dem histologischen Bilde nicht absolut auszuschließen, daß in unserem Falle jahrelang vorher Papeln bestanden haben, bevor die Tuberkulose ihre Thätigkeit entfaltete. Wenn nun bei der Zahl jener Fälle, die anderweitig bekannte Formen von Tuberkulose an sich tragen, ein Hinweis gegeben ist, der bei der Diagnose eines solchen Hauttumors auf die richtige Diagnose hindeutet, stellt sich der Fall schwerer, wenn das Gebilde für sich allein vorhanden ist. Diese Schwierigkeiten ergaben sich schon bei Formen, wie bei RIEHL's Fungus cutis, der täuschende Aehnlichkeit mit der Mycosis fungoides oder einem Sarkom haben kann, bei dem aber der Zusammenhang mit Gelenk- und Knochenfungus aus der Verlegenheit hilft.

Eine unserem zweiten Falle sehr ähnliche Beobachtung bringt KRAMER (11). Er sah am Anus eine kleinapfelgroße Geschwulst, die exulceriert war. Die mikroskopische Untersuchung erwies die tuberkulöse Natur.

EWALD (7) beschrieb eine apfelgroße tuberkulöse Geschwulst an der Bauchhaut, die aus einer Fistel nach Laparotomie wegen Tuberkulose hervorgewuchert war und mit einem ebensolchen intraperitonealen Tumor durch einen Stiel zusammenhing. Auch hier war die Diagnose ex juvantibus zu stellen. Wo aber solche Tumoren isoliert vorkommen, ist ihre richtige Deutung erst durch das Mikroskop möglich. Ein klinisches Merkmal haben sie nicht und es giebt nur ein Mittel, wie ALBERT sagt, nicht an die Tuberkulose zu vergessen, nämlich daß man daran denkt.

Eine Reihe von Beobachtungen der letzten Zeit illustriert dies. Am weiblichen Genitale tritt die Tuberkulose häufig primär auf, verschont andere Organe und nimmt gerne Geschwulstform an. Die gewöhnliche Diagnose lautet dann auf malignes Neoplasma. VON KARAJAN (8) beschreibt eine Elefantiasis der Clitoris. Dieselbe manifestierte sich bei der mikroskopischen Untersuchung als Tuberkulose. LANG (9) berichtet über eine handtellergroße Geschwulst an der rechten Thoraxseite. Sie war prominent, scharf begrenzt, flachkonvex, an der Oberfläche hie und da feinwarzig, stellenweise derb, größtenteils jedoch weich. Insbesondere diese weichen Partien erinnerten an Sykosis

parasitaria. Nirgends war Ulceration zu sehen. Die Diagnose schwankte zwischen einer bösartigen Neubildung und einer Bromaffektion. Das Kleinerwerden unter Jodoformbehandlung schloß die erstere Vermutung, die anamnestische Erhebung die zweite aus. Es blieb noch die Mycosis fungoides übrig, wenn man auf das ekzematöse Vorstadium verzichten wollte.

Die mikroskopische Untersuchung ergab Bilder, die nur an Tuberkulose denken ließen. Bacillen fanden sich nicht, der Tierversuch ergab ein negatives Resultat. Ein halbes Jahr später traten in der Umgebung typische tuberkulöse, am Grunde miliare Knötchen tragende Geschwüre auf.

Da sich später an der gleichen Stelle ein kalter Absceß mit Erkrankung der darunter befindlichen Rippen etablierte, da Tuberkel im Pons, ferner in alten Narben an anderen Körperstellen typische Lupusknötchen auftraten, war nunmehr an der tuberkulösen Natur des Tumors nicht zu zweifeln. Obwohl der letztere seiner Zeit einer großen Zahl von Fachleuten demonstriert wurde, hatte damals niemand an Tuberkulose gedacht. Bemerkenswert ist, daß der Pat. ursprünglich unter hemiplegischen Symptomen erkrankte und daß die Obduktion einen tuberkulösen Herd im Pons ergab. Es kann nicht leicht entschieden werden, in welchem Zusammenhange hier die Tuberkulose der Haut und des Centralnervensystems standen.

Lang hat ferner einen fibrösen Tumor in der Nasenscheidewand beobachtet, der sich erst bei der mikroskopischen Untersuchung als tuberkulöser Tumor entpuppte.

In den letzten Tagen wurde an unserer Abteilung ein 35-jähriger Patient aufgenommen, der neben einer schleichend aufgetretenen Hemiplegie der rechten Seite folgenden Befund an der Zunge darbot, der sich im Laufe von 2 Jahren entwickelt hatte. Die Spitze der Zunge fehlt vollständig. Die an ihrer Stelle vorliegende breite Fläche begrenzt sich mit harten, scharfen Rändern gegen die obere und untere Fläche. Nirgends ein Zeichen von Ulceration oder Zerfall, die freie Fläche ist vielmehr kaum leicht erodiert, und ganz fein gekörnt. Dorsalwärts rechts zieht eine tiefe Narbe etwa 1 cm weit nach hinten. Es war an Epitheliom oder Gumma zu denken; in Anbetracht der feinen Körnchen jedoch hielt Prof. Lang eine tuberkulöse Infektion für warscheinlich. Klinisch war jedenfalls kein charakteristisches Merkmal vorhanden, das für den einen oder anderen Prozeß gesprochen hätte. Nur die feine Körnung legte die Vermutung der Tuberkulose nahe. Die Untersuchung eines flach abgetragenen Stückchens ergab thatsächlich reichlich miliare Tuberkel und spärlich Bacillen. Wieder also war das Bild eines Tumors vorgetäuscht, der allmählich die ganze Zungenspitze konsumiert hatte. Vom rein klinischen Standpunkt war die Diagnose „Tuberkulose" einfach nicht möglich, wenn man nicht nach ähnlichen Vorkommnissen

schließend auch sie in den Bereich der Erwägung ziehen wollte. Während fürs erste die bei dem Patienten vorhandene Hemiplegie an luetische Prozesse im Centralnervensystem denken ließ, muß man in Anbetracht des mikroskopischen Befundes der Möglichkeit Raum geben, daß es sich um die Bildung multipler tuberkulöser Herde handelte.

Es erscheint nach Aufzählung der genannten Beobachtungen mithin gerechtfertigt, vom klinischen Standpunkte eine Gruppe der tuberkulösen Tumoren abzugrenzen. Die Zahl der zweifelhaften Fälle, die erst die mikroskopische Untersuchung aufklärt und damit die Zahl der Ueberraschungen wird immer geringer werden, wenn der Kliniker daran gewöhnt ist, bei ähnlichen Vorkommnissen an die Tuberkulose zu denken. Wie es den Anschein hat, ist keine Region der menschlichen Schleimhaut und Haut gegen diese Form der Tuberkulose geschützt.

Riehl (3) hat 1894 bei Aufstellung seiner Fungus cutis bereits hervorgehoben, daß die Dermatologen Unrecht thun, daß sie den als Tumoren auftretenden Formen der Hauttuberkulose zu wenig Beachtung schenken und sie mehr in das Gebiet der Chirurgen verweisen. Er meint bei dieser Gelegenheit, daß ein Grund auch darin zu suchen sei, daß diese Formen die Haut eben sekundär ergreifen.

Bei dieser Gelegenheit beschreibt er den schon früher genannten Fall neben einem zweiten, dessen mikroskopische Präparate ihm zur Verfügung standen. Es handelte sich in beiden Fällen um papillomartige Gebilde am After. Die histologische Untersuchung (Paltauf) ergab Tuberkulose, und Riehl war von dem Resultat der Untersuchung so überrascht, daß er direkt sagt, er glaube, solche Formen dürften für den Kliniker überhaupt nur schwer diagnostizierbar sein.

Riehl legte sich diese großen papillären Gebilde als sekundär infizierte Fibrome zurecht, schloß sich aber dann vollständig der Erklärung Paltauf's an, der die in den Tumoren vorhandenen Bindegewebsmassen aus dem Granulationsgewebe hervorgehen läßt, das, wie bei unseren mikroskopischen Bildern jene kolbigen, papillären Zapfen bis dicht ans Epithel erfüllte. Er erklärt demnach die ganzen Gebilde als papilläre Hypertrophien und Bindegewebswucherung, wie sie bei gewissen mit reichlicher Sekretion einhergehenden Schleimhauterkrankungen, namentlich der Genitalmündungen geläufig sind. Sie stehen in ihren Gewebsproduktionen an der Grenze der Geschwulstbildung. Bekannt sind uns ja auch solche „entzündliche Geschwülste" in der Mundhöhle, die unter verschiedenen klinischen Namen kursieren. Die Ursache der Hypertrophie sieht Paltauf für Riehl's Fälle direkt in der Tuberkulisierung, die zusammen mit den aus den Tuberkeln hervorgehenden Abscesschen einen chronischen Gewebsreiz bildet. Paltauf hält diese Fälle für monströse Formen der Tuberculosis cutis verrucosa.

Der Vollständigkeit halber wären auch jene tuberkulösen Erkrankungen zu nennen, die infolge von Narbenbildung und der durch sie bedingten Stauung zu elefantiastischen Bildungen und zu Pachydermie führen, Erscheinungen, die man an den Extremitäten und an der Oberlippe nicht so selten sieht. Sie stellen also auch Kombinationen von Tuberkulose und Bindegewebshyperplasie dar, stehen aber außer dem Rahmen der hier angezogenen Form.

Der von uns beschriebene Fall von Tumoren am After schließt sich den analogen Beobachtungen PALTAUF's und RIEHL's vollkommen an. Doch betonen wir vom klinischen Standpunkt nochmals unsere Annahme, daß zuerst (luxuriierende) Papeln vorhanden waren. Bei unbefangener Betrachtung der Abbildung und ohne Kenntnis der Nebenumstände würde wohl jeder Kliniker zuerst an Papeln denken. Auch vom histologischen Gesichtspunkt ist der luetische Prozess als eminent chronischer Gewebsreiz imstande, Bindegewebshypertrophien zu erzeugen, ganz analog der Tuberkulose. Ohne also im speciellen Falle die Tuberkulose als alleinige Ursache ausschließen zu wollen, möchten wir auf die Möglichkeit hinweisen, diese gestielten Tumoren am After als organisierte Papeln anzusehen, die nachträglich tuberkulös inficiert worden sind. Hierbei leiten uns der Sitz und das Aussehen der Geschwülste, ferner die Pigmentveränderungen, sowohl im Sinne der Vermehrung als der Verminderung, die sich in der Umgebung der Geschwülste finden. Diese lassen wohl auf luetische Antecedentien schließen.

Herrn Prof. LANG und Herrn Prof. PALTAUF sage ich für die mir gewährte Unterstützung meinen ergebensten Dank.

Litteratur.

1) JADASSOHN, Die tuberkulösen Erkrankungen der Haut, 1896. LUBARSCH und OSTERTAG, Ergebnisse der allgem. Pathologie.
2) RIEHL, G., und PALTAUF, R., Tuberculosis cutis verrucosa. Viertelj. f. Derm. u. Syph., 1886.
3) DOUTRELEPONT, Beitrag zur Hauttuberkulose. Arch. f. Derm. u. Syph., 1894.
4) BATUT, L., De la tuberculose verruqueuse non ulcéreuse. Ann. de Derm. et de Syph., 1894, p. 1083.
5) WICKHAM, L., Scrofulo-tuberculose cutanée etc. etc. Ann. de Derm., 1894, p. 221.

6) Brocq, L., Lésion papillomateuse et ulcéreuse de l'avant-bras, de nature douteuse. Ann. de Derm., 1894, p. 465.
7) Ewald, C., Wiener klin. Wochenschr., 1897, p. 195.
8) Karajan, von, Wien. klin. Wochenschr., 1897, p. 921.
9) Lang, E., Der Lupus. Wien 1898.
10) Riehl, G., Beiträge zur Kenntnis der Hauttuberkulose. Wiener klin. Wochenschr., 1894, p. 567.
11) Kramer, Eine seltene Form von Analtuberkulose. Centralbl. f. Chir., 1894, No. 16.
12) Gouguenheim, A., Papillome et Tuberculose de Larynx. Annal. de malad. de l'oreille, 1889, Sept.

Spitzer.

Verlag von Gustav Fischer, Jena.

Lichtdruck von
Meisenbach Riffarth & Co., Leipzig.

Nachdruck verboten.

XXII.

Beiträge zur Pathologie und chirurgischen Therapie des penetrierenden Magengeschwüres.

Von

Dr. **Carl Schwarz,**

Primararzt am Spital der barmherzigen Brüder in Agram.

Seit RYDYGIER (1) i. J. 1881 durch die Pylorusresektion ein Magengeschwür beseitigt hat, ist letzteres „Grenzgebiet" geworden. Gegenwärtig giebt es bereits einzelne Chirurgen — ich nenne nur DOYEN (2) — die, in überschwänglicher Operationsbegeisterung, selbst jeden Fall von Magengeschwür dem Chirurgen zuweisen möchten; aber selbst relativ konservative innere Kliniker, wie LEUBE (3), erkennen heute eine ganze Anzahl von Indikationen für chirurgische Eingriffe beim peptischen Magengeschwür an. Es wird wohl, abgesehen von einigen wenigen auf der äußersten Linken stehenden Chirurgen, allgemein der Standpunkt LEUBE's und MIKULICZ' (4), wie er von denselben in erfreulicher Uebereinstimmung am 26. Kongreß der Deutschen Gesellschaft für Chirurgie präcisiert wurde, acceptiert werden, daß alle unkomplizierten Magengeschwüre einer eventuell zu wiederholenden internen Behandlung zu unterziehen sind, die chirurgische Behandlung dagegen erst bei Eintritt verschiedener ernster Komplikationen und nach Versagen der internen Therapie eventuell auch bei unkomplizierten Geschwüren in Frage kommt. Eine dieser Komplikationen ist die mit massigen, fühlbaren Verdickungen am Magen einhergehende Perigastritis.

Nach LEUBE ist „bei Perigastritis, Verwachsungen des Magens mit der Nachbarschaft die Operation 1) absolut indiziert bei deutlich fühlbaren, mehr oder weniger tumorartigen, entzündlichen Verdickungen am Magen, 2) nicht indiziert (oder jedenfalls nur ganz ausnahmsweise relativ und nach völliger Erschöpfung der Mittel der internen Therapie)

in den Fällen, wo Verwachsungen des Magens mit der Nachbarschaft zwar nach den Krankheitserscheinungen möglich erscheinen, aber nicht zu fühlen sind."

LEUBE wie MIKULICZ heben die besondere Bedeutung dieser, oft förmliche Pseudotumoren erzeugende Perigastritis hervor und berufen sich auf HOFMEISTER's (5) grundlegende Arbeit über diesen Gegenstand.

Nach einer Uebersicht über die bisher operierten Fälle dieser Kategorie will ich meine eigenen hierher gehörigen Beobachtungen, drei an der Zahl, mitteilen.

1. Fall BILLROTH (6). M. O., 50 J. alt, litt seit 12 Jahren an Magenbeschwerden, indem sie meist 2—3 Stunden nach dem Essen heftiges Brennen bekam. Vor 5 Jahren erbrach sie einmal spontan eine große Quantität von schwarzem Blute, seit dieser Zeit nichts mehr. Seit $^3/_4$ Jahren bemerkte sie unter dem linken Rippenbogen eine langsam sich vergrößernde, harte Geschwulst, gleichzeitig begann die Frau etwas abzumagern. In letzter Zeit wurde sie hauptsächlich durch intensive, lancinierende Schmerzen geplagt, welche sich nach dem Genuß fester Nahrung einstellten, so daß sich die Diät ausschließlich auf Milch beschränkte.

Status praesens: Blasse, magere Frau (36 kg Körpergewicht). Abdomen leicht vorgewölbt durch eine unter dem linken Rippenbogen sitzende überapfelgroße, leicht höckerige Geschwulst, welche mit den Bauchdecken verwachsen zu sein scheint, indem sie beim aktiven Anspannen der Mm. recti nicht undeutlicher tastbar wird und unmittelbar unter der Haut zu liegen scheint. Die Geschwulst reicht nach rechts bis zur Medianlinie, nach unten bis in Nabelhöhe, verliert sich nach oben unter dem Rippenbogen und ist nur sehr wenig verschieblich. Pat. wurde durch einige Zeit im Spitale beobachtet. Sie erbrach niemals, klagte jedoch über sehr lebhafte Schmerzen im Magen. Die Spülflüssigkeit desselben enthielt Spuren von freier Salzsäure. Hauptsächlich wegen der intensiven Schmerzen wurde dem Drängen der Pat. zur Operation nachgegeben und die Wahrscheinlichkeitsdiagnose auf einen von den Bauchdecken ausgehenden, mit dem Magen verwachsenen malignen Tumor gestellt.

Operation am 4. Dez. 1888 (BILLROTH). Nach gründlicher Magenausspülung: Längsschnitt am äußeren Rande des linken M. rectus. Unter der Fascie kommt man auf einen harten, mit der hinteren Wand des M. rectus und des M. oblig. ext. verwachsenen Tumor; die Haut wird nunmehr stark auseinandergezogen, um die Grenzen des Tumors besser zu übersehen. Mit dem Messer in die Tiefe dringend, zeigt sich plötzlich die an der Bauchwand fixierte, im Tumor aufgegangene Magenwand eröffnet. Im Magen ist an der Vorderseite, nahe der großen Kurvatur eine über kreuzergroße, von harten, strahligen Rändern umgebene Einziehung sichtbar und in der ganzen Umgebung derselben die Wand in eine harte, derbe Masse umgewandelt. Es wird nunmehr ein elliptisches Stück aus der Magenwand excidiert und damit die am meisten veränderten Wandpartien sowie das Ulcus mitentfernt. Der dadurch zustande gekommene Defekt wird linear vereinigt und hierbei noch überall in schwielig verdichtetem Gewebe genäht. Die Nahtlinie, etwa 10 cm lang, läuft parallel zum linken Rippenbogen von innen und

oben nach außen und unten. Die Naht faßt Serosa, Muscularis, wie an einzelnen Stellen auch die Mucosa noch mit. Nunmehr ist der an der Bauchwand adhärente Magen frei und kann in die Bauchhöhle versenkt werden. Durch die Excision der Schwiele ist aber ein handtellergroßer Defekt des Peritoneums, der Fascie und Muskeln übrig geblieben, derselbe kann mittels der Naht bloß verkleinert werden. Die dann noch bestehende Lücke wird mit Jodoformgaze ausgefüllt und drainiert, die Haut darüber fortlaufend vernäht.

Der Verlauf war vollkommen reaktionslos. Diät wie in den Fällen von Pylorusresektion. Nach 10 Tagen wurde die Gaze und das Drain entfernt, nach 3 Wochen stand die Kranke zum erstenmal auf und eine Woche später wurde sie mit vollständig geheilter Wunde entlassen. Die Schmerzen im Magen waren ganz geschwunden. Im Juni 1889, also nach 6 Monaten, stellte sich die Frau wieder vor. Sie hatte um 6 kg zugenommen und fühlte sich nahezu ganz wohl. Sie ißt alles und hat niemals Schmerzen. Die Narbe vollkommen normal, nur hatte sich an Stelle des Muskel- und Fasciendefektes eine Ventralhernie gebildet, wofür ein Bauchband gegeben wurde.

Das excidierte Stück ist elliptisch, 10 cm lang, 5 cm breit, an einzelnen Stellen (speciell am Geschwürsrande) bis 2 cm dick. Die mikroskopische Untersuchung ergiebt reines Narbengewebe.

2. Fall Mikulicz (7). M. D., 24 J. alt, Dienstmädchen, aufgenommen am 11. Nov. 1891. Pat., seit ihrem 16. Lebensjahre bleichsüchtig, hat früher öfters an Schwindelgefühlen, Herzklopfen und Atemnot gelitten. Vor 5 Monaten erkrankte sie ziemlich plötzlich an Magenbeschwerden. Nach dem Essen stellten sich damals sehr intensive Schmerzen in der Magengegend ein. Dazu gesellte sich häufiges Erbrechen und starker Appetitverlust. Die Kranke will damals auch gefiebert haben. Bei flüssiger Diät und Bettruhe schwanden die Schmerzen und das Erbrechen, doch blieb die Appetitlosigkeit bestehen. Vom Beginn ihrer Erkrankung an bemerkte Pat. in der Gegend des Nabels und etwas über demselben eine etwa haselnußgroße Geschwulst, die seit der Zeit ganz allmählich gewachsen sein soll.

In den letzten Monaten ist die Pat. auf das äußerste abgemagert. Die bis dahin regelmäßigen Menses sind seit 5 Monaten weggeblieben.

Wenige Tage vor ihrer Aufnahme in die Klinik traten die oben beschriebenen Symptome mit erneuter Heftigkeit auf. Pat. will damals auch Blut im Erbrochenen bemerkt haben.

Status praesens: Sehr anämisches Mädchen von schlechtem Ernährungszustande. Haut und sichtbare Schleimhäute blaß. Die Untersuchung der Lungen ergiebt normalen Befund. Ueber der Tricuspidalis ein hauchendes systolisches Geräusch.

Abdomen: Im Epigastrium dicht oberhalb und etwas nach links vom Nabel fühlt man durch die dünnen Bauchdecken hindurch sehr deutlich eine etwa gänseeigroße Geschwulst. Die Oberfläche derselben zeigt geringe Unebenheiten. Die Geschwulst ist von derber Konsistenz, auf Druck mäßig schmerzhaft und zeigt keinerlei respiratorische Verschieblichkeit. Die Bauchdecken sind mit ihr verwachsen. Bei der Aufblähung des Magens ändert die Geschwulst ihre Lage nicht; der Magen ist stark nach abwärts verlagert, die kleine Kurvatur steht in der Mittellinie in Nabelhöhe, die große Kurvatur mitten zwischen Nabel und Symphyse. Der Fundus reicht bis zur linken Mammillarlinie, der

Pylorus ebensoweit nach rechts. Der Magensaft reagiert stark sauer, freie Salzsäure ist reichlich vorhanden, Milchsäure nicht nachweisbar. Eiweiß wird vollständig verdaut. Die mikroskopische Untersuchung des Mageninhaltes ergiebt die Anwesenheit von Sarcine; Hefepilze und Bakterien sind nicht vorhanden. Eine Probemahlzeit ist nach 6 Stunden fast völlig verdaut.

Operation am 20. Nov. 1891: Schnitt von 10—12 cm Länge in der Mittellinie des Abdomens, den Nabel links umkreisend. Im Anschluß daran ca. 3 cm langer Querschnitt in der Höhe des Nabels nach links. Ueber dem Tumor zeigt die Bauchwand in ihren tieferen Schichten eine derbe, schwielige Beschaffenheit. Der Tumor adhäriert hier augenscheinlich der Bauchwand. Am unteren Ende des Schnittes gelingt es, die Peritonealhöhle zu eröffnen. Nun erscheint der Magen in der Operationswunde. Die vordere Wand desselben ist nahe der kleinen Kurvatur schwielig verdickt und etwa im Umfange eines Fünfmarkstückes mit der Bauchwand verwachsen. Unter Leitung des in die Peritonealhöhle eingeführten Fingers wird die verwachsene Partie des Magens von der Bauchwand mit der Schere abgetrennt und nach Lösung sämtlicher Verwachsungen, die außer der breiten Verlötung den Magen noch in der Form von einem oder zwei isolierten Strängen mit der Bauchwand verbinden, wird derselbe durch die Operationswunde herausgehoben. Durch die unveränderten Partien der Magenwände hindurch kann man nun inmitten der schwielig verdickten Partie, welche gerade auf der kleinen Kurvatur, in der Nähe der Cardia, gelegen ist, ein tiefes Ulcus von etwa Markstückgröße palpieren.

Es erfolgt nun die Umschneidung der ganzen infiltrierten Partie $^1/_2$—1 cm vom Rande derselben im gesunden Gewebe. Die blutenden Gefäße werden mit Klemmen gefaßt und unterbunden und die Magenwände schrittweise, sofort nach der Durchschneidung, mit Seidennähten, welche die ganze Dicke der Magenwand fassen, wieder vereinigt. Es entsteht auf diese Weise eine Nahtlinie, welche mit ihrem oberen Abschnitte auf der kleinen Kurvatur läuft, dann in ihrem weiteren Verlaufe allmählich auf die vordere Magenwand übergeht und mit der kleinen Kurvatur einen spitzen Winkel bildet. Zum Schluß wird noch eine Reihe von Seidennähten nach Lembert angelegt. Nach Betupfen der Nahtlinie mit Jodoformbrei wird der Magen versenkt und die Bauchwunde verschlossen. Ziemlich starker Blutverlust.

Abends ist die Pat. mäßig kollabiert und klagt über starke Schmerzen im Leibe. Temperatur 36,4, Puls 84, ziemlich kräftig, regelmäßig. Pat. erhält nur Eis. Am Abend des nächsten Tages erbricht Pat. etwa $^3/_4$ l einer braunroten, kaffeesatzartigen Flüssigkeit; nachts tritt noch 2 mal kurz andauerndes Erbrechen auf. Von da ab ist das Befinden der Pat. ein andauernd gutes; das Erbrechen zeigt sich nicht wieder. Die Wunde verheilt reaktionslos. Vom 18. Tage an erhält Pat. normale Kost und verläßt zum erstenmale das Bett. 34 Tage nach der Operation wird Pat. geheilt entlassen. In den nächsten Wochen besserte sich der Kräftezustand der Pat. zusehends. Während des ersten Monats nach der Operation war ihr Körpergewicht von $89^1/_2$ Pfd. auf 93 Pfd. gestiegen; innerhalb der folgenden 2 Monate nahm dasselbe um weitere 13 Pfd. zu. Die Menses stellten sich 2 Monate nach der Operation wieder ein. Auch im übrigen machte das Mädchen beim Abschluß der Untersuchungen (3 Monate nach der Operation) einen durchaus gesunden, kräftigen Eindruck. Die heftigen Beschwerden waren durch die Operation vollständig beseitigt worden. Die Pat. hatte seit dieser Zeit nie mehr über Appetit-

losigkeit, Magenschmerzen, Uebelkeit oder Erbrechen zu klagen. Die sekretorische und motorische Thätigkeit des Magens bewegte sich bei wiederholten Untersuchungen nach der Operation stets durchaus in normalen Grenzen.

3. Fall Hofmeister (8). Es handelte sich um eine 34-jähr. Pat., welche in der frühen Jugend an Chlorose litt und schon im 17. Lebensjahre öfter erbrechen mußte. Das Erbrochene bestand zumeist aus Schleimmassen, denen manchmal kleine Blutflocken beigemengt waren; eigentliche Hämatemesis wurde nie beobachtet. Im Jahre 1892 bemerkte die Kranke im Bauche eine schmerzhafte harte Schwellung. Das Erbrechen hörte selbst wieder auf, die Geschwulst im Bauche nahm jedoch an Größe und Schmerzhaftigkeit zu. In letzterer Zeit Abmagerung bei gutem Appetite.

Status praesens: Die inneren Organe der blassen, elend aussehenden Frau, welche 88 Pfd. wiegt, bieten normale Verhältnisse. Untersuchung des Mageninhaltes ergiebt freie Salzsäure. In der linken Regio epigastrica ist eine faustgroße harte Geschwulst zu fühlen, die gegen die Bauchdecken nicht verschieblich, nach unten abgrenzbar erscheint. — Die Diagnose schwankt zwischen bösartiger Neubildung der Bauchdecken und narbiger Verwachsung des Magens mit der Bauchwand auf Grund eines Magengeschwüres.

Laparotomie: Die Geschwulst erweist sich mit der Vorderfläche des Magens verwachsen. Beim Versuche, dieselbe vom Magen zu lösen, entsteht an letzterem ein Einriß, daher Resektion der affizierten Magenwand, wobei behufs Entfernung alles Kranken, das mit der Bauchwand, Leber, Milz verwachsen war, Teile der beiden letztgenannten Organe fortgenommen werden mußten. Die entfernte Geschwulst bildet eine 3 cm dicke schwielige Narbenmasse, auf deren Innenfläche ein fünfmarkstückgroßes Geschwür sitzt. Gegenüber diesem vorn und oben sitzenden Geschwür bestand eine sanduhrförmige Einschnürung der großen Kurvatur infolge Einziehung der Magenwand durch den schrumpfenden Geschwürsgrund. Nach querer Vereinigung des Defektes im Sinne der Heineke-Mikulicz-schen Pyloroplastik durch fortlaufende Czerny-Lembert'sche Nähte gelang es, die Stenose zu vermeiden.

Die nach der Operation stark kollabierte Pat. erholte sich bei reaktionslosem Wundverlaufe in der Folge rasch, ist seit dem Eingriffe vollständig schmerzfrei und berichtet auch späterhin von bestem Wohlbefinden und von Körpergewichtszunahme um 13 Pfd. seit der Entlassung.

4. Fall Kortewег (9). Dieser machte bei 14-jährigem Magenleiden und schmerzhaftem Tumor in der Magengegend die Laparotomie: vorsichtige Lösung von Adhäsionen an der Bauchwand, Milz und Leber: beim letzteren wurde der Magen eröffnet, dieser wurde zugenäht. Bei strenger Diät wurde vollständige Heilung erzielt.

5. Fall Ali Krogius (10). M. B., 51 J. alt, Fischhändlerin, war früher stets gesund. Sie heiratete im Alter von 19 Jahren und hat 3 Kinder geboren, das letzte vor 25 Jahren. Vor 3—4 Jahren begann sie an Schmerzen im Epigastrium und an saurem Aufstoßen zu leiden. Der Appetit war schlecht und sie konnte nicht alle Speisen vertragen. Vor etwa 3 Jahren hatte sie einmal Bluterbrechen. Im Frühjahr 1894 bemerkte sie im linken Epigastrium einen hühnereigroßen, beweglichen Tumor, der sich im Laufe des folgenden Jahres ziemlich schnell vergrößerte und zugleich fixierte. Sie litt an heftigen Magenschmerzen und

an häufigem Erbrechen und mußte schon im Herbst mit ihrer Arbeit aufhören. Am 2. Nov. wurde sie in die medizinische Klinik aufgenommen, wo sie mit der Diagnose: Tumor abdominis, Hypersecretio acida, Dilatatio ventriculi bis zum 23. Jan. 1895 lag. Sie wurde mit Magenspülungen, Karlsbader Salz und Morphium behandelt, doch ohne besonderen Erfolg. Im Frühjahr 1895 nahm der Tumor im Epigastrium an Größe immer zu und wurde sehr schmerzhaft. Die Magenschmerzen kehrten jeden Tag wieder und dauerten mehrere Stunden. Wegen der Schmerzhaftigkeit der Magengegend konnte die Pat. nur in gebeugter Stellung gehen und mußte meistenteils das Bett hüten. Der Appetit war sehr schlecht und sie litt an häufigem Erbrechen. Die Unterschenkel und Füße waren bisweilen geschwollen. Während der Krankheit ist die Pat. bedeutend abgemagert. Am 4. Juni 1895 ist sie behufs operativer Behandlung in die chirurgische Klinik aufgenommen worden.

Status praesens vom 4. Juni 1895. Ziemlich abgemagert. Keine auffällige Blässe. Haut elastisch. Herz und Lungen normal. Der Harn enthält keine abnormen Bestandteile. — Im linken Epigastrium, gleich unter dem Rippenbogen, 6 cm von dem Proc. xiphoideus entfernt, sieht und fühlt man einen 8 cm breiten und 5 cm nach unten sich streckenden Tumor; nach oben verschwindet er unter dem Rippenbogen. Dieser Tumor scheint mit den Bauchdecken zusammenzuhängen und bei Druck auf denselben folgt der Rippenrand mit. Die Haut über demselben ist verschieblich. Die Oberfläche fühlt sich etwas uneben an; er ist von ziemlich harter Konsistenz und sehr schmerzhaft. Die Untersuchung des Mageninhaltes ergiebt freie Salzsäure. — Während des Aufenthaltes in der Klinik ist die Pat. von sehr heftigen und andauernden Schmerzen geplagt und ans Bett gefesselt. Sie meint ihren Zustand nicht länger ertragen zu können und ist bereit, sich einer sogar lebensgefährlichen Operation zu unterziehen, um von ihren Leiden befreit zu werden.

Operation am 11. Juni. Aethernarkose. Bauchschnitt in der Linea alba vom Proc. xiphoideus bis zum Nabel. Hierbei wurde konstatiert, daß die vordere Magenwand in der Ausdehnung eines Handtellers mit der vorderen Bauchwand so wie mit den unteren Rippen verwachsen war. Der Tumor war durch schwielige Verdickung der Bauchwand um die adhärente Partie herum gebildet. Um leichteren Zugang zu der letzteren zu bekommen, wird von dem Schnitt in der Mittellinie aus ein anderer einige Centimeter unter dem Rippenbogen und parallel demselben verlaufender Schnitt durch die Bauchwand hinzugefügt. Bei dem Versuch, die adhärente Magenwand von der Bauchwand abzupräparieren, wurde die Magenhöhle eröffnet und Mageninhalt entleerte sich, wurde jedoch sogleich in sterile Gazekompressen aufgenommen (eine vor der Operation vorgenommene andauernde Ausspülung des Magens hatte nicht vermocht, denselben von alten, unverdauten Speiseresten zu befreien).

Durch Resektion der Magenwand um die ganze adhärente Partie herum wurde nun der Magen von der Bauchwand abgelöst. Auch mit dem linken Leberlappen war der Magen adhärent und mußte von demselben stumpf gelöst werden; es entstand hierbei eine Blutung, die durch Kauterisation mit dem Thermokauter gestillt wurde. Die etwa 12 cm lange Wunde in der Magenwand wurde senkrecht zur Längsachse des Magens durch zwei fortlaufende Seidensuturen, über welche noch einige sero-seröse Knopfnähte angelegt wurden, vereinigt. Die an der vorderen Bauchwand stehen gebliebenen Teile der Magenwand nebst umgebenden

Schwielen wurden teils mit dem Messer entfernt, teils mit dem Thermokauter weggebrannt. Nach gründlicher Abtupfung mit in Sublimatlösung getauchten Tupfern wurde die Bauchwand durch Etagennaht vereinigt. Eine kleine Stelle wurde jedoch offen gelassen und ein Jodoformgazestreifen bis zur Leberwunde eingelegt. — Die Operation hatte etwas über 2 Stunden gedauert.

Die mikroskopische Untersuchung der bei der Operation entfernten Teile der Magenwand ergab, daß sich kein maligner Tumor, sondern ein Ulcus simplex vorfand, was auch nach dem makroskopischen Befunde zu urteilen sehr wahrscheinlich war.

Die Pat. war nach der Operation ziemlich geschwächt, aber ihr Befinden ließ die folgenden Tage nichts zu wünschen übrig. Kein Fieber. Am 15. Juni wurde der Jodoformgazestreifen entfernt. Es entleerte sich dabei eine reichliche Menge klarer, gallenfarbiger Flüssigkeit. — 23. Juni. Die Sekretion der gallenfarbigen Flüssigkeit, die einige Tage ziemlich reichlich war, hat aufgehört. Wunde geheilt. — 25. Juni. In der Mittellinie hat sich eine Fistel geöffnet, aus der sich eine gelbliche Flüssigkeit entleert. Ein Jodoformgazestreifen wird in die Fistel eingeführt. Am 23. Juli wird die Pat. entlassen. Die Wunde ist seit einiger Zeit geheilt. Nach der Operation haben die Schmerzen gänzlich aufgehört.

Am 9. Nov. wurde Pat. wieder untersucht. Sie hatte an Körperfülle bedeutend zugenommen, hatte ein gesundes Aussehen und konnte schwere Arbeit verrichten. Von den Schmerzen war sie seit der Operation gänzlich befreit. Der Tumor war verschwunden und der Leib ganz weich anzufühlen.

6. Fall Klaussner (11). Das 21-jähr. Dienstmädchen M. S. giebt an, zum ersten Male am 18. Sept. 1891 unter heftigen Schmerzen in der linken Bauchseite erkrankt zu sein. Welcher Art die Krankheit gewesen sei, habe sie nicht in Erfahrung bringen können. Die Schmerzen seien nach ca. 3 Wochen geringer geworden, so daß sie einem leichteren Dienste wieder nachzukommen vermochte, hätten jedoch nicht ganz nachgelassen; auch sei damals häufig Erbrechen eingetreten. Ein Jahr später setzte intensive Schmerzhaftigkeit, entsprechend der linken Regio epigastrica, aufs neue ein und wurde Pat. nun „wegen einer Brust- und Rippenfellentzündung" behandelt. Die Schmerzen waren so groß, daß sich die S. nicht aufrecht halten konnte. Eisapplikation und feuchte Wickelungen halfen nichts, nur Morphium linderte dieselben etwas. Als Nahrung diente lange Zeit Milch und leichter Kaffee, da andere Speisen nicht vertragen wurden. In den letzten 3 Jahren traten die Schmerzen teils sehr intensiv und plötzlich auf, um nach kurzer Zeit wieder geringer zu werden, teils hielten sie, minder intensiv, Wochen hindurch an. Ganz schmerzfrei fühlte sich Pat. nie; ab und zu stellte sich auch Erbrechen ein. Die Nahrungsaufnahme war nicht mehr besonders gestört, die Schmerzen unmittelbar danach nicht größer als sonst auch.

Die erstmaligen Untersuchungen der wohlgenährten Pat. führten zu keiner bestimmten Diagnose; man glaubte an der Stelle, welche die Pat. als die sowohl spontan wie besonders auf Druck schmerzempfindlichste bezeichnete und die der Gegend zwischen Processus ensiformis und dem unteren Rippenbogen entsprach, eine mäßige Resistenz wahrzunehmen, die aber auch nur dem Ansatzpunkte des angespannten Rectus zugeschrieben werden konnte. Hysterie schien nicht ganz ausgeschlossen. Bei einer späterhin vorgenommenen tiefen Narkose konnte

man sich mit Bestimmtheit überzeugen, daß oben erwähnter Stelle entsprechend eine flache, klein-handtellerbreite, derbere Masse vorhanden war, die nach oben vom Schwertfortsatze und dem unteren Rippenbogen begrenzt, nach abwärts ohne bestimmte Grenze in den Muskeln (besonders Rectus sin.) sich verlor. Die diffuse derbe Infiltration erweckte den Gedanken an Sarkom oder luetische Schwiele. Es wurde nun Jodkalibehandlung eingeleitet; Pat. magerte in 2 Wochen beträchtlich ab, der Tumor aber war nicht verschwunden, sondern infolge der Abmagerung deutlicher wie vorher als plattenartiges, leicht erhabenes Gebilde von Kinderhandgröße zu fühlen.

Es wurde der Versuch der Entfernung auf operativem Wege beschlossen und am 29. Febr. 1896 die Operation ausgeführt. Mit einem schräg von innen unten nach oben außen über die höchste Kuppe des Tumors verlaufenden Schnitte wurde dieser freigelegt, wobei sich sofort unter der Haut ein schwieliges, fibröses Gewebe präsentierte; es wurden mehrere, einige Millimeter dicke Schichten von ca. Thalergröße flach abgetragen. Die derben Massen setzten sich diffus in das umgebende Muskelgewebe fort; eine scharfe Begrenzung war nirgends bemerkbar. Beim weiteren Abtragen entstand trotz aller Vorsicht plötzlich und unversehends eine kleine Oeffnung, aus der Luft hervordrang. Der Lokalisation nach konnte ebensowohl der Pleuraraum an der Diaphragmagrenze, als auch die Abdominalhöhle eröffnet sein. Da ein Pneumothorax nicht aufgetreten war, blieb die letztere Annahme die nächstliegende; doch auch diese bestätigte sich nicht. Der in die erweiterte Oeffnung eingedrungene Finger tastete eine mit Schleimhaut ausgekleidete größere Höhle (ohne Inhalt) ab. Der Magen, an der vorderen Bauchwand durch eine breite Narbe adhärent, war eröffnet worden. Offenbar war also hier ein Ulcus ventriculi, das niemals deutlich hierfür sprechende Symptome gezeigt hatte, durchgebrochen und hatte zu entzündlicher Verlötung der vorderen Magen- mit der Bauchwand geführt, wodurch die bei der Pat. ständig vorhandenen, durch die Zerrung bedingten Schmerzen ihre Erklärung fanden. — Da zu einem weiteren ernsteren Eingriffe die Erlaubniß der Pat. erst erholt werden mußte, wurde die Oeffnung mit Jodoformgaze tamponiert und die Hautwunde zum Teil durch Nähte vereint.

Nach erholter Einwilligung wurde wenige Tage später die zweite Operation, die selbstverständlich nur in einer Laparotomie und dem Versuche der Loslösung des Magens von der Bauchwand bestehen konnte, vorgenommen. Es wurde ein großer, vom Processus ensiformis beginnender, ungefähr 3 Finger breit unter dem unteren Rippenbogen und parallel mit diesem verlaufender, 21 cm langer Hautschnitt ausgeführt und hiermit die sämtlichen infiltrierten Teile umschnitten. Der Schnitt durchdrang die Weichteile bis auf das Peritoneum, das erst nach gehöriger Blutstillung eröffnet wurde. Nun zeigte sich, daß der Magen mit seiner Vorderwand ungefähr thalergroß mit dem Peritoneum parietale verlötet war und daß diese Verwachsung, unter dem Rippenrande beginnend, nach aufwärts gegen die Cardia zu sich erstreckte. Infolge dieser unangenehmen Lokalisation war die Ablösung recht mühsam und die Gefahr einer Eröffnung des Pleuraraumes durch Verletzung des Zwerchfelles, gegen das sich die Schwielen erstreckten, sehr naheliegend: bei aller Vorsicht gelang sie und konnte nun der Magen, dessen von dem ersten operativen Eingriffe herrührende Einschnittsöffnung mit Jodoformgaze tamponiert worden war, ziemlich gut vorgezogen werden. Nach erfolgter Ablösung zeigte sich, daß die den Magen mit der Bauchwand verlötende Partie viel kleiner

(thalergroß) als die Infiltration, die in den Bauchdecken von außen gefühlt werden konnte (klein-handtellergroß) war. Er wurde nun auf sterile Kompressen gelagert und nun das Narbengewebe in Form einer längsverlaufenden Ellipse excidiert. Diese entstandene Magenwunde wurde durch eine doppelte Reihe LEMBERT'scher Nähte (mit Seide) in der Längsrichtung exakt vereint, die große Bauchwunde durch Peritoneal-, Muskel- und Hautnaht geschlossen.

Der weitere Verlauf war ein recht zufriedenstellender. Patientin bekam in der ersten Zeit nur wenige flüssige Kost; nach der Nahrungsaufnahme stellte sich in den nächsten Tagen noch ab und zu Würgen und Erbrechen ein; doch waren, wenn auch nach dem Erbrechen etwas Schmerzen auftraten, dieselben gegen früher sehr geringe; namentlich waren die schlimmen, krampfartigen Anfälle völlig verschwunden. Patientin erholte sich rasch, nahm an Körpergewicht bedeutend zu und befand sich Ende August völlig wohl und schmerzfrei, so daß sie in ihrer Stellung als Zimmermädchen alle Arbeit ohne Beschwerden verrichten konnte.

7. Fall BRENNER (12). M. K., 52 Jahre alt, aus Peuerbach, von gesunden Eltern. Unter den 6 Brüdern sind 3 magenleidend, einer nach Angabe der Kranken ganz so wie sie selbst. Schon als Kind hatte sie einen für manche Speisen empfindlichen Magen und öfters Gedärmschmerzen, doch fühlte sie sich gesund bis zum 23. Lebensjahre; damals trat öfters Erbrechen nach der Mahlzeit auf; mit 28 Jahren erbrach sie große Mengen schwarzen gestockten Blutes, mußte eine Woche ruhig liegen und lange Zeit im Essen und Trinken sehr vorsichtig sein. Sie war nach diesem Blutbrechen sehr blaß geworden. Mit 32 Jahren hatte sie nach einem Fall auf den Rücken schwarze Stuhlentleerungen und Schmerzen im Magen. Im übrigen wechselten gute Zeiten, wo sie alles vertrug, mit schmerzhaften Perioden ab. Während der Schwangerschaft mußte sie sehr viel, aber nie Blut, erbrechen, und konnte wenig genießen. Nach Beendigung der Schwangerschaft fühlte sie sich wieder gesund. Mit 42 Jahren stellten sich wieder Schmerzen im Magen und Erbrechen wässeriger Massen 1—2 Stunden nach der Mahlzeit ein. Nie kamen Speisereste oder Blut. Aber auch jetzt hatte sie schmerzfreie Zeiten. Erst im letzten Jahre wurden die Schmerzen in der linken Bauchseite und im linken Beine immer häufiger und heftiger, so daß sie nicht mehr arbeiten konnte und zu Morphiuminjektionen Zuflucht nehmen mußte. Die Schmerzen kamen jetzt meist um 10 Uhr vormittags, 7 Uhr abends und 12 Uhr nachts. Im Winter 1896 traten Schwellungen an den Beinen auf, denen aber im Frühling desselben Jahres einige Wochen Wohlbefinden folgten, während welcher sie aber die Morphiuminjektionen fortsetzte. Bald kehrten jedoch die Schmerzen wieder und peinigten die zur Morphinistin gewordene Kranke so sehr, daß sie zur Aufnahme in das Spital kam und erklärte, sie lasse alles mit sich machen, wann sie nur überhaupt von ihren Schmerzen befreit würde.

Status am 7. Sept. 1896: Kleine blasse Frau, hochgradig abgemagert, über dem Herzen ein systolisches Geräusch, Lunge gesund; im Harne weder Eiweiß noch Zucker; Leberrand 2 Querfinger unter dem Rippenbogen, Gegend der Leber und des Magens im allgemeinen resistent, läßt wohl ein Schwappen im Magen, aber keinen Tumor fühlen. Auch die Untersuchung im Bade verminderte die Spannung der Bauchdecken in der Magengegend nicht und ließ keinen Tumor tasten. Die Magenausspülung ergab nur schleimige Flocken; im Mageninhalt war keine Salzsäure, dagegen freie Milchsäure nachweisbar. Magenausspülungen und ähnliche

Mittel waren für die Nahrungsaufnahme und die Schmerzen wertlos; nur die Morphiuminjektionen versetzten die Kranke in einen erträglichen Zustand.

Am 15. Sept. 1896 (nach vorausgegangener Magenausspülung) in Narkose — nochmaliges Tasten nach einem Tumor vergeblich — Schnitt zwischen Nabel und Schwertfortsatz; Eröffnung des Bauchraumes läßt Verwachsungen zwischen Leberrand und vorderer Bauchwand sehen; beim vorsichtigen Abtasten und dem Versuche, zwischen Leber und Bauchwand vorzudringen, eröffnet sich ein Loch in der vorderen Magenwand und tritt etwas schleimige Flüssigkeit mit schwärzlichen Flocken heraus. Erweiterung des Bauchschnittes nach unten, Vorziehen der vorderen Magenwand, an der entlang der Finger nach aufwärts tastend die Verwachsungen umkreist und die Magenwand an der Grenze der Verwachsungen ablöst; nur so war es möglich, die Perforationsstelle rasch vor die Bauchwunde zu ziehen, worauf der ausgetretene Mageninhalt aus dem Bauchraume entfernt und der Magen selbst von Resten desselben befreit wird. Es zeigte sich nun an der vorderen Wand und der kleinen Kurvatur zunächst sitzend ein Loch von der Größe eines Kronen- oder eines Markstückes, welches von derben, kallösen Rändern begrenzt war. In der Magenwand fühlte man noch eine etwa 2 cm breite Infiltration und im Bereiche derselben war die Schleimhaut des Magens dunkelrot gefärbt und härter anzufühlen. Der Geschwürsgrund, gleichsam der Deckel, der auf das Loch gehörte, war die vordere Bauchwand selbst, von der Magenwand war ja an dieser Stelle nichts mehr zurückgeblieben. Natürlich blieb nichts übrig, als auch die infiltrierte Umgebung des Loches zu entfernen; es wurde daher das kleine Netz, soweit es den Zugang zur Infiltration an der Kurvatur und hinteren Magenwand behinderte, unterbunden und durchtrennt, ein elliptisches Stück, der vorderen und zum Teil der hinteren Wand angehörig, ausgeschnitten, die großen blutenden Gefäße der Wand legiert, die Schleimhaut durch eine fortlaufende, die Serosa und Muscularis durch eine Knopfnaht aur Seide geschlossen. Hierbei zeigte sich, daß von der gesunden Magenwand nur mehr ein etwa 3 Finger breites, der großen Kurvatur angehörendes Stück die Verbindung zwischen dem oberen und unteren Magenstück vermittelte und daß die Anlegung der hinteren Naht nur möglich war nach Eröffnung der Bursa omentalis von einem Loche im Ligamentum gastrocolicum, durch welches der Magen behufs Anlegung der Naht herausgedreht wurde. Es machte auch den Eindruck, daß die genannte Verbindungsbrücke erst nach Entfernung des elliptischen Stückes sich zu einem so schmalen Streifen gedehnt hatte. Die Folge dieser Verziehung war eine etwas beutelförmige Gestalt des Magens nach der Naht, die aber der Funktion desselben keinen Schaden zuzufügen scheint. Nach Versenkung des Magens wurde an die Verwachsungsstelle der vorderen Bauchwand, somit zwischen Naht und ehemaligem Geschwürsgrund, ein Jodoformgazestreifen gelegt und dieser durch eine Lücke in der Nahtstelle der Bauchwunde herausgeleitet. Schichtennaht der Bauchwunde nach Billroth'scher Uebung. Dauer der Operation $1^1/_2$ Stunde. Kochsalzinfusionen.

Am 20. Sept. Naht und Jodoformgazestreifen entfernt, Wunde der Bauchdecken geheilt; am 21. Sept. gingen die ersten Faeces ab. Am 22. Sept. wird mit kleinen Flüssigkeitsmengen per os begonnen und allmählich zu besserer Ernährung übergegangen, während die Nährklysmen vermindert werden und aufhören. Vom 30. Sept. an feste Nahrung, vom 3. Okt. ist die Kranke außer Bett und wird die Morphiumentziehung all-

mählich begonnen und eine Woche vor ihrer Entlassung am 7. Nov. vollendet. Die Kranke ist schmerzfrei, ißt und trinkt alles, hat an Körperfülle nicht auffallend zugenommen (war nie fett, immer hager), fühlt sich aber kräftig und zu leichten Arbeiten stark genug.

8. Fall Brenner (13). B. E., 53 J. alt, aus Asten bei Linz, hatte immer einen vorzüglichen Magen, gutes Aussehen und lebhafte Gesichtsfarbe. Im Juli 1895 begannen meist 1—2 Stunden nach dem Mittagessen Krämpfe und Schmerzen im Magen, die gewöhnlich $^1/_2$ Stunde andauerten; anfangs traten diese Schmerzen nicht täglich und nur nach manchen, besonders saueren Speisen auf, seit Dezember 1895 schon täglich und auch abends; seit dieser Zeit magerte sie auch ab. Im Juli 1896 hatte sie durch mehrere Tage pechschwarze Stuhlentleerungen und fühlte sich danach sehr schwach, ihr Aussehen wurde immer schlechter, der Magen vertrug keine Speisen mehr, sie erbrach alles, aber nie Blut, die Schmerzen dauerten Tag und Nacht an und die Kranke kam am 7. Sept. 1896 zur Aufnahme in das Krankenhaus, bereit auf jeden Vorschlag, der ihr Linderung der Schmerzen in Aussicht stellte, einzugehen.

Status praesens: Kleine, kachektische, magere Frau, Hautfarbe wachsartig bleich, Lunge und Herz normal. Im Harn weder Eiweiß noch Zucker. Leberrand 2 Querfinger unter dem Rippenbogen zu fühlen, Milz nicht vergrößert. In der Magengegend große Empfindlichkeit. Plätschern, trotz der dünnen Bauchdecken kein Tumor zu fühlen; auch im warmen Bade läßt die Spannung der Bauchdecken nicht nach. Mageninhalt zeigt keine Salzsäure, dagegen freie Milchsäure. Magenausspülung ergiebt nur schleimige Flüssigkeit, die einmal etwas blutig gefärbt ist, und bringt keine Erleichterung.

Am 16. Sept. nach vorausgegangener Magenausspülung Schnitt zwischen Nabel und Schwertfortsatz, welcher zunächst auf Verwachsungen zwischen vorderer Leberfläche und Bauchwand führt, später auch ein Schnitt senkrecht auf obigen durch den Rectus abdominis; hinter der Leber liegt der Magen scheinbar normal. Bei genauer Untersuchung aber zeigt sich an der kleinen Kurvatur eine derbere Stelle, der Magen nach hinten zu befestigt und durch die vordere Wand hindurch kann man den Finger in eine trichterförmige Vertiefung inmitten der Infiltration an der hinteren Wand eindrücken. Die Verwachsung und das Geschwür lagen also an der hinteren Wand! Dem sich nun aufdrängenden Gedanken, von der weiteren Operation abzustehen, stand aber eine neue Beobachtung entgegen: an der kleinen Kurvatur und der vorderen Magenwand angehörend lag nämlich eine linsengroße Stelle im Randgebiete der Infiltration, an welcher nur mehr Serosa die Magenhöhle abschloß, die übrige Magenwand war verdaut, Adhäsionen waren nicht vorbereitet; den Magen jetzt zu versenken, hätte die Kranke für die nächsten Tage der Perforationsperitonitis ausgeliefert, es mußte also der Versuch gemacht werden, die bedrohte Stelle zu sichern, eine Naht in dem starren Gewebe der Umgebung schien unhaltbar. Es wurde daher die Magengegend durch einen Schnitt quer durch den linken Rectus zugänglicher gemacht, im Ligamentum gastrocolicum eine Lücke angelegt, durch welche man mit dem Finger die Ausdehnung der Adhäsionen abtasten konnte; dieselben betrafen das Pankreas in seiner oberen Hälfte (also wo A. und V. lienalis ziehen) und mußten ungefähr thalergroß sein; da die Zerrungen bei dem Abtasten auch die Gefahr, daß hier nachträglich Perforation eintreten könnte, nahelegten, wurde die Adhäsion rücksichtslos mit dem Finger zwischen Pankreas und

hinterer Magenwand eingesetzt, durchtrennt, das ungefähr guldenstückgroße Loch der hinteren Magenwand durch die Finger der rechten Hand etwas verschlossen und durch die Drehung des Magens um seine kleine Kurvatur durch das Loch im Ligamentum gastrocolicum herausgedreht und vor die Bauchwunde gelagert. Die Bursa omentalis wurde von dem ausgetretenen Mageninhalte gereinigt und vorläufig, ebenso wie das Loch im Magen, mit sterilen Gazetupfern tamponiert, das Omentum minus im Bereiche der infiltrierten Magenwand unterbunden und hierauf ein elliptisches Stück aus der Magenwand excidiert, welches von der großen Kurvatur hinten bis 2 Querfinger zur großen Kurvatur nach vorne reichte und alles infiltrierte Gebiet der Magenwand umgrenzte. Nach Stillung der Blutung aus den Gefäßen der Magenwand wurde die Schleimhaut durch eine fortlaufende Naht, die Serosa muscularis durch Knopfnähte aus Seide vereinigt. Auch hier zeigte sich, daß der Magen nach der Resektion des elliptischen Stückes eine so formlose und dehnbare Masse bildete, daß die Naht in eine dreistrahlige Form gebracht werden mußte, da der zurückgebliebene 2 Finger breite Rest der großen Kurvatur sich kautschukartig dehnte. Nach sorgfältiger Revision der Naht wurde die Bursa omentalis nochmals gereinigt. Die Stelle des am Pankreas befindlichen Geschwürsgrundes zeigte eine scharlachrote Färbung und den acinösen Bau des Pankreas, von Resten der Magenwand war nichts zu sehen, die war ja verdaut. Diese Stelle des Pankreas wurde mit Jodoformgaze abgewischt und ein Jodoformgazestreifen auf dieselbe und zwischen ihr und hinterer Magenwand eingeführt, ein zweiter Jodoformgazestreifen wurde zwischen vorderer Magen- und Bauchwand eingelegt und zwischen den Nahtstellen der Bauchdecken herausgeleitet. Dauer der Operation $1^1/_2$ Std. Kochsalzinfusionen. Ernährung durch Nährklysmen.

Am 6. Tage Entfernung der Naht und des Jodoformgazestreifens, vom 22. Sept. an Ernährung vom Magen aus begonnen, vom 30. Sept. an feste Nahrung, am 7. Nov. entlassen. Die Frau hat körperlich zugenommen, fühlt sich wohl und kräftig, der Magen verträgt alles, nur die blasse Gesichtsfarbe erinnert noch an die schweren Ernährungsstörungen.

9. Fall Drobnik (14). Ein 22-jähr. Mädchen leidet seit 5 Jahren an Magengeschwür. Seit einem Jahre fühlt sie im linken Hypochondrium eine faustgroße, namentlich nach dem Essen schmerzhafte Geschwulst.

Die Untersuchung ergab unter dem Rippenbogen zwischen der Parasternal- und Mamillarlinie eine faustgroße, mäßig harte, bei Druck von außen unter dem Rippenbogen verschwindende Geschwulst. In den Bauchdecken kein Infiltrat.

Da die Geschwulst mit dem sicher diagnostizierten Geschwür in kausalen Zusammenhang gebracht werden mußte, machte Verf. den Bauchschnitt. Nach Eröffnung der Bauchhöhle konstatierte er eine breite feste Verwachsung zwischen der Vorderwand des Magens und den Rippen. Dieselbe wurde zum Teil mit der Hand, zum Teil mit Schere und Zange gelöst, worauf sich im hervorgezogenen Magen eine handgroße Lücke zeigte, die mittels Naht verschlossen wurde. Zwischen Magen und vordere Wand des Brustkorbes wurde ein Jodoformgazestreifen eingeführt.

Glatte Heilung.

10. Fall Lindner und Kuttner (15). Die 40-jähr. Pat. hatte als 17-jähr. Mädchen wiederholt an Magenkrämpfen gelitten, war aber sonst stets gesund. Seit ca. einem Jahre klagt die Pat. über anfallsweise, von der Nahrungsaufnahme unabhängige und ohne nachweisbare Veranlassung

auftretende Magenschmerzen. In der Zeit zwischen zwei Anfällen fühlt sich die Pat. vollständig wohl und kann alles genießen. Erst seit einem Monat sind die Schmerzen andauernd vorhanden und werden durch die Speisezufuhr gesteigert. Der Charakter der Schmerzen ist kolikartig, auf der Höhe des Anfalles tritt häufig sehr saueres Erbrechen ein. Aus dem nüchternen Magen der Pat. werden nach vorausgegangenem Probeabendessen ca. 250 ccm einer hellgrünen, wenig Speisereste enthaltenden Flüssigkeit ausgehebert. Die chemische Untersuchung derselben ergiebt eine Acidität von 105; die Menge der freien HCl = 0,27 Proz. Mikroskopisch: Spärlich Sarcine, viel unverdaute Stärke. 1 Std. nach Pr.-Fr. werden ca. 200 ccm freie HCl im Ueberschuß enthaltender Mageninhalt entnommen. Die Pat. ist anämisch und stark abgemagert; an den Brustorganen ist nichts Abnormes nachweisbar.

Unterhalb des Processus ensiformis fühlt man einen unter dem linken Rippenbogen verschwindenden, nach unten und rechts aber gut abgrenzbaren, sehr druckempfindlichen, ganz unverschiebbaren Tumor. Der Magen ist wenig vergrößert. — Die Pat. wird zur Vornahme der Operation auf die chirurgische Abteilung verlegt.

Operation am 16. März 1897. Der Tumor besteht aus harten, schwartigen, beim Durchschneiden knirschenden Massen, durchsetzt auch die tieferen Schichten der Bauchdecken. Der Magen ist ganz nach hinten oben verzogen und mit der Unterfläche der Leber durch mehrere centimeterdicke Schwarten verbunden, seine Loslösung gelingt nur unter Mitnahme des Bauchfellüberzuges und stellenweise der peripheren Parenchymschichten der Leber. Es findet sich in den Schwarten eine kleine Höhle, die durch eine für den Finger durchgängige Oeffnung mit dem Mageninnern kommuniziert. Breite segmentäre Resektion an der kleinen Kurvatur mit nachfolgender Naht, keine Gastroenterostomie. Die freigelegte handgroße Fläche der Leber mittels Paquelin oberflächlich verschorft. Naht der Bauchwunde.

Reaktionslose Heilung. Pat. bleibt von der Operation an frei von allen Beschwerden und stellt sich $^1/_2$ Jahr später blühend und gesund vor, von einem Tumor oder auch nur einer Resistenz in der Magengegend keine Spur!

Hieran will ich die von mir beobachteten Fälle anschließen:

11. Fall. Jana C., 34 J. alt, aus Čatež bei Gurkfeld, ins Spital aufgenommen den 29. Aug. 1898, giebt an, seit einem Jahre magenleidend zu sein. Seit dieser Zeit stellen sich Schmerzanfälle ein, zuweilen $^1/_2$ Stunde, oft auch erst 2 Stunden nach dem Essen, aber auch nüchtern. Die Schmerzen, anfangs weniger hochgradig, sind jetzt unerträglich. Früher gab es schmerzfreie Pausen, jetzt sind die Schmerzen beständig, nur meist nach dem Speisen sich noch besonders steigernd. Oft endet der Anfall mit Erbrechen. Blut wurde nie im Erbrochenen bemerkt. Der Appetit ist nicht beeinträchtigt, nur wagt es Pat. nicht, denselben zu befriedigen, aus Furcht vor Schmerzen. Der Stuhl ist etwas angehalten. Pat. ist in letzter Zeit sehr herabgekommen.

Status praesens: Blasse, schwächliche Frau mit leidendem Gesichtsausdruck. Pat. stöhnt oft vor Schmerzen. Kein Ikterus. Brustorgane normal.

Eine genaue Inspektion des Abdomens ergiebt eine geringe, aber deutliche Niveaudifferenz im Epigastrium, links eine etwas stärkere Vorwölbung als rechts. Bei wiederholter sorgfältiger palpatorischer Untersuchung des Epigastriums fällt es auf, daß der linke Musculus rectus stärker gespannt ist als der rechte. Alle Versuche, eine Entspannung zu erzielen, sind vergeblich. Nebstdem fühlt man in der Tiefe, bei Ueberwindung des Muskelwiderstandes, links von der Mittellinie eine abnorme, nach Lage und Perkussion dem linken Leberlappen entsprechende, vermehrte Resistenz. Die Betastung derselben ist sehr schmerzhaft. Hier, links unter dem Schwertfortsatze, wird auch der spontane konstante Schmerz wie auch die Schmerzparoxysmen lokalisiert. Der Magen ist nicht dilatiert. Auch bei Aufblähung desselben bleibt die Resistenz gleichmäßig an der gleichen Stelle tastbar, ebenso wird der Sitz des bohrenden Schmerzgefühles wie früher angegeben. Die Untersuchung des nach einem Probefrühstück ausgeheberten Mageninhaltes ist in Bezug auf freie Salzsäure positiv, auf Milchsäure negativ. Die Untersuchung der übrigen Bauchorgane ergiebt nichts Abnormes.

Auf Grund der anamnestischen Daten und des geschilderten Befundes stellte ich die weiter unten zu begründende Diagnose auf ein an der kleinen Magenkurvatur sitzendes Geschwür, dessen Grund vom linken Leberlappen dargestellt wird. Perigastritische Verwachsungen schließen das gegen die Leber durchgebrochene Geschwür ab.

Laparotomie am 1. Sept. 1898. Schnitt vom Processus xiphoides bis zum Nabel. Nach stumpfer, leicht gelingender Lösung oberflächlicher Verlötungen des Magens mit der vorderen Bauchwand bietet sich folgendes Bild dar: Von der kleinen Kurvatur ziehen über die vordere Magenwand grau-weiße, narbige Verästelungen, am dichtesten entsprechend dem Leberrande; die vordere Fläche des plumpen linken Leberlappens ist ebenfalls in ähnlicher Weise grau-weiß genetzt, dieses Netz ist über das Niveau der Leberoberfläche erhaben. Der Magen ist innig mit dem linken Leberlappen verwachsen. Es muß stellenweise oberflächlich mit dem Skalpell eingeschnitten werden, um weiterhin eine stumpfe Lösung des Magens von der Leber zu ermöglichen. Nachdem die Ablösung vollständig gelungen und der Magen, so weit es ging, vor die Bauchwand vorgezogen worden war, zeigt sich in demselben ein über guldenstückgroßer Defekt mit harten schwieligen Rändern; die den Defekt begrenzende Schleimhaut ist wulstig gefaltet, tief blaurot gefärbt. Diesem Defekt genau entsprechend findet sich an der unteren Fläche des linken Leberlappens, etwa 5 cm vom Leberrande entfernt, eine ebenso große, scharf umgrenzte, napfförmige Vertiefung, also gewissermaßen ein in die Leber gegrabenes Basrelief des Magengeschwüres. Der Leberteil, in dem das Geschwür sitzt, fühlt sich rings herum viel derber, fast hart an. Die Färbung dieser Leberpartie ist mehr graubraun, heller als normal. Nach Glättung der schwieligen Ränder wird der Defekt mit einer Reihe von ziemlich weit ausgreifenden, Schleimhaut nicht mitfassenden Nähten verschlossen, darüber eine Reihe Lembert'scher Nähte angelegt. Der Geschwürsabklatsch an der Leber wird mit Jodoform bestäubt, ein Jodoformgazestreifen wird von demselben zum oberen Ende der Bauchwunde herausgeleitet. Sonst sorgfältige Schichtennaht der Bauchwand.

Vollständig glatter, afebriler Verlauf. Die ersten 2 Tage Nährklysmen, weiterhin löffelweise flüssige, vom 10. Tage an feste Kost.

14 Tage nach der Operation ist auch die Drainagestelle geheilt. Seit der Operation keine Schmerzen, weder spontan, noch auf Druck, kein Erbrechen. Pat. ist auch bei Zufuhr grober, gemischter Kost vollständig schmerzfrei. Pat. wird am 22. Sept. geheilt entlassen. Nach 3 Monaten erfuhr ich auf eine Anfrage, daß sich Pat. vollständig wohl befindet.

12. Fall. Magda Z., 33 J. alt, aus Stubica, aufgenommen ins Spital den 8. Dez. 1898, ist seit einem Jahre krank. Seither leidet sie an Magenkrämpfen, die früher seltener, später immer häufiger auftraten, schließlich sich nach jeder Mahlzeit einstellten. Die Schmerzen pflegten 2 Stunden anzudauern, um dann nachzulassen. Häufiges Erbrechen, das von der Pat. auch oft provoziert wird, weil mit Eintritt desselben die Schmerzen etwas gemildert werden. Seit ungefähr einem Monate dauern die Schmerzen Tag und Nacht an, sind sehr heftig, nach der Nahrungsaufnahme besonders stark. Niemals Bluterbrechen. Pat. wünscht um jeden Preis von ihren Schmerzen befreit zu werden.

Status praesens: Blasse, abgemagerte Frau. Sie sitzt im Bett mit über der Magengrube gekreuzten Händen und ächzt vor Schmerzen. Derselbe Befund wie im vorhergehenden Fall, dieselbe vermehrte Spannung des linken Musculus rectus, dieselbe vermehrte, nach Lage und Perkussion dem linken Leberlappen entsprechende Resistenz, dieselbe, nur noch größere Schmerzhaftigkeit, spontan wie auf Druck. Links unter dem Schwertfortsatze eine leichte Prominenz. Der Magen ist nicht erweitert. Bei der Aufblähung bleibt auch hier die Resistenz und Ort der Schmerzempfindung unverändert.

Diagnose: Auf Grund der Anamnese und des geschilderten Befundes wird die gleiche Vermutung wie im vorhergehenden Falle geäußert.

Laparotomie den 15. Dez. 1898. Leichte, oberflächliche Verwachsungen des Magens und Netzes mit der vorderen Bauchwand. Der Magen ist mit dem linken Leberlappen innig verwachsen. Von der Magen-Lebergrenze, an der die Magenwand dick, derb, schwielig verändert erscheint, ziehen grau-weiße, narbige Streifen netzförmig über die angrenzende Magen- und Leberpartie. Mühsame Lösung der dichten Verwachsung zwischen Leber und Magen. Nach Vollendung dieser Lösung zeigt sich im Magen an der der Leber zugekehrten Fläche ein nahezu thalergroßer Defekt mit dicken, harten Rändern, aus dem blau-rote, wulstige Schleimhaut vorfällt. Demselben genau korrespondierend findet sich an der unteren Fläche des plumpen, sich sehr derb anfühlenden linken Leberlappens eine ebenso große, scharf begrenzte, grubige Einsenkung mit steil abfallenden Rändern. Nach Glättung der Ränder des Magendefektes Verschluß desselben mit einer Reihe seromuskulärer und darüber einer Schicht Lembert-Nähte. Jodoformgaze-Drainage vom Geschwür an der unteren Leberfläche zum oberen Ende der Bauchwunde. Etagennaht der letzteren.

Anfangs ziemlich lebhafte eiterige Sekretion aus der Drainagestelle. Temp. zwischen 38° und 39°. Subjektiv gar keine Besserung. Schmerzen andauernd in gleicher Intensität. Auch nach Heilung der Bauchwunde, Eintritt normaler Temperaturen, Status quo ante. Deshalb entschloß ich mich zu einer zweiten Laparotomie, um durch Anlegung einer Gastroenterostomie eine Entlastung des Magens, gewissermaßen eine Ausschaltung der Geschwürsstelle zu bewirken.

Laparotomie den 3. Jan. 1899. Der Magen ist mit der Leber wieder verwachsen. Ohne diese neugebildeten Adhäsionen weiter zu be-

rühren, schreite ich an die Anlegung einer Magendarmfistel, cardialwärts von der Geschwürsstelle. Gastroenterostomia anterior antecolica nach Wölfler mit Fixation der zuführenden Schlinge an der kleinen Kurvatur. Schichtnaht der Bauchwunde. Nach Eröffnung des Magens betastete ich seine Innenfläche und fand noch an der Hinterwand des Magens ein querliegendes, etwa 5 cm langes Geschwür. Der Grund desselben wie seine Umgebung ist starr an seine Unterlage (scheinbar, der Lage nach, das Pankreas) fixiert, mit derselben verwachsen.

Die Wundheilung nimmt einen glatten Verlauf. Die Beschwerden der Pat. wurden durch diese beiden Operationen gar nicht beeinflußt. Große Schmerzen nach wie vor. Zuweilen Erbrechen, das aber später ganz aufhört.

Nachdem dieser Zustand bis zum 1. März ganz unverändert blieb, Versuch mit einer strengen Diätliegekur nach Leube, mit Applikation von Kataplasmen und daneben täglich 10 g Wismuth in einer Aufschwemmung früh morgens nüchtern. Entschiedene Besserung mit Beginn der Kur. Die Schmerzen wurden stets erträglicher, um schließlich nur einer erhöhten Empfindlichkeit und seltenerem Einsetzen von Schmerzanfällen, die aber nicht mehr die frühere Höhe erreichten, zu weichen. Pat. erholte sich zusehends. In gebessertem Zustande wurde Pat. auf eigenen Wunsch den 30. März entlassen. Im Oktober dieses Jahres stellte sich Pat. wieder vor, körperlich bedeutend erholt, sie wird aber noch immer, namentlich nach der Nahrungsaufnahme, von Schmerzen heimgesucht, die einen krampfartigen Charakter an sich tragen. In den leider nicht sehr lang andauernden Intervallen zwischen diesen Anfällen fühlt sie sich wohl. Die Palpation der Magengegend ist nicht schmerzhaft, eine abnorme Resistenz daselbst ist nicht nachweisbar.

13. Fall. Die äußerst interessante Krankengeschichte dieses Falles war bereits Gegenstand einer Publikation (16); die Pat. wurde nämlich im Jahre 1896 wegen eines Sanduhrmagens erfolgreich operiert. Vor einem Monat kam sie nun wieder mit einem in die Bauchdecken durchbrechenden Magengeschwür, mit einem perigastritischen Pseudotumor. In Kürze sei die ganze leidenreiche Krankengeschichte dieser Pat. rekapituliert:

Ida Š., 30 J. alt, aus Plešivice, aufgenommen am 31. Dez. 1895, war bis vor 5 Jahren stets gesund. Dann begann ihre Erkrankung mit Schmerzen in der Magengegend, die allmählich immer heftiger wurden und schließlich angeblich ununterbrochen Tag und Nacht andauerten. Hier und da stellte sich Erbrechen ein. Dieser qualvolle Zustand dauerte ein Jahr hindurch, dann schwanden allmählich die Schmerzen, um nur mehr selten wieder aufzutauchen. Vor 3 Jahren erkrankte die Pat. an der Ruhr. Diese Krankheit dauerte einen Monat und brachte die Pat. sehr herab. Seither war Pat. beständig krank, wurde täglich von stundenlang anhaltenden, krampfartigen Schmerzen im Bauche befallen und erbrach mehrmals die Woche. Zweimal erbrach sie reines, rotes Blut. Seit nahezu einem Jahre sind die Schmerzen besonders heftig, zuweilen geradezu fürchterlich. Sie werden von der Pat. in die obere Bauchgegend lokalisiert, über dem Nabel, es scheint ihr, wenn die krampfhaften Schmerzen ihre höchste Höhe erreichen, beim Erbrechen, „daß ihr Rippen und Schulterblätter gesprengt werden". Mit wechselnder Intensität sind die Schmerzen kontinuierlich, dauern Tag und Nacht an. Pat. erbricht 2 mal des Tages, immer ungefähr eine halbe Stunde nach der Nahrungsaufnahme. Der Appetit ist hierbei ungestört. Pat. wird von saurem Aufstoßen belästigt,

ist 2—3 Tage hindurch obstipiert, hat spärlichen Stuhl. Sie hört, wie es im Leibe kollert, „donnert". Vor Beginn ihrer Erkrankung soll die Pat. ein starkes, kräftiges, geradezu üppiges Weib gewesen sein.

Status praesens: Die Pat. ist mittelgroß, von mittelkräftigem Knochenbau, außerordentlich entkräftet, bis zum Skelett abgemagert. Ihr Gewicht beträgt 35 kg. Lungen und Herz, Genitalbefund normal. Die Harnuntersuchung ergiebt nichts Abnormes. Die Inspektion des Abdomens zeigt nichts Auffallendes, die Palpation desselben ist mit Schmerzen im Epigastrium und um den Nabel verbunden. Wird der Magen aufgebläht, so reichen seine unteren Grenzen 2 Finger tief unter den Nabel. Die Pat. erbricht alles, was immer sie auch genießen mag. Im Erbrochenen befinden sich immer grobe Speisereste, dasselbe ist frei von blutiger Beimengung, in demselben ist weder Salzsäure, noch Milchsäure nachweisbar. Bei dem Versuche, den Magen auszuspülen, gelingt es nicht, die eingegossene Flüssigkeit wieder zu entleeren.

Laparotomie den 3. Januar 1896. Incision vom Processus xiphoides bis zum Nabel. Es wird die vordere Magenwand sichtbar, der Magen ist in der Mitte scheinbar eingeschnürt durch eine bandartige Adhäsion, welche vom Ansatze des großen Netzes zum Zwerchfell zieht und hierdurch den Magen in zwei Hälften teilt. Diese Adhäsion wird zwischen zwei Ligaturen excidiert. Jetzt wird es erst klar, daß jene sonderbare Form des Magens keine passive ist, daß der Magen nicht durch jene Adhäsion eingeschnürt wurde, sondern in Wirklichkeit die Form einer Sanduhr besitzt, daß er aus einem großen Cardiamagen besteht, einem umfangreichen Sacke, welcher das ganze linke Zwerchfellgewölbe ausfüllt und tief nach abwärts reicht, und einem Pylorusmagen, einer kleineren Hälfte. Die große Kurvatur hat eine normale Form, die kleine erscheint an einer Stelle, etwas nach links von der Medianlinie des Körpers, gegen die große Kurvatur hin, einem langen, schmalen U vergleichbar, tief eingezogen, so daß der Magen an der Stelle seiner größten Enge mit 2 Fingern umgreifbar ist. Der Magen ist mit ausgedehnten Flächen mit den anliegenden Organen verwachsen, und zwar der Pylorusmagen mit der Leber, der Cardiamagen mit dem Zwerchfell. Anlegung einer 5 cm langen Gastroanastomose nach Wölfler. Nach Vollendung der Magennaht wurde der Magen versenkt und die Naht der Bauchdecken angeschlossen.

Afebriler Verlauf, geringe Schmerzen; bis zum 5. Tage nach der Operation ausschließlich Ernährung per rectum, vom 10. Tage, d. i. vom 13. Jan. an, kompakte Kost. Von diesem Tage an klagte Pat. wieder über heftigere Schmerzen; diese werden immer intensiver. Pat. klagt über mit jedem Atemzuge sich einstellendes Stechen hinter dem Processus xiphoides und 4 Querfinger weiter nach links hin, hinter den Rippen, an ganz fixen Punkten. Vom 14. Jan. fängt Pat. wieder an, nahezu täglich zu erbrechen. Am 18. Jan. betrug ihr Körpergewicht 33,5 kg. Pat. verfällt sichtlich. Ich entschloß mich deshalb zu einer zweiten Operation.

Am 20. Jan. zweite Laparotomie. Gerade an den Stellen, an denen die Pat. über Stechen beim Atmen klagte, hinter dem Proc. xiphoides und links hinter dem Rippenbogen finden sich breite, straffe, zum Teil flächenhafte Adhäsionen zwischen Magen und Zwerchfell. Diese werden teils zwischen Ligaturen durchschnitten, teils mit dem Paquelin durchtrennt. Allerdings bleiben wieder ziemlich ausgedehnte Wundflächen zurück, deren Deckung unmöglich erscheint. Die Stelle, an der die Gastroanastomose ausgeführt worden war, ist mit einer zarten, peritonitischen Membran bedeckt, so daß von einer Naht nichts zu sehen ist. Die frühere Ektasie

des Cardiamagens ist nicht mehr vorhanden. Der Magen zeigt seine normale Konfiguration.

Bei der Morgenvisite des folgenden Tages begrüßt die Pat. den Arzt mit heiterem Gesichtsausdruck. Die Schmerzen sind wie weggewischt. Verlauf fieberfrei. Das Körpergewicht beträgt am 24. Februar 40,5 kg. Aber allmählich hatten sich wieder Schmerzen eingestellt, allerdings nicht von solcher Heftigkeit und Hartnäckigkeit wie früher, die aber dennoch 1—2mal täglich aufzutreten und eine halbe bis mehrere Stunden anzudauern pflegten. Sonst befand sich die Pat. wohl, sie hatte guten Appetit, verdaute alles, hatte kein Aufstoßen mehr, kein Erbrechen und regelmäßigen Stuhl. Um die neugebildeten Adhäsionen — denn auf diese glaubte ich die wieder aufgetauchten Schmerzen zurückführen zu müssen — zu dehnen, resp. zu zerreißen, blähte ich den Magen mittelst der Frerichsschen Methode auf. Der Schmerzanfall wurde durch die Aufblähung des Magens coupiert. Dieser staunenswerte Effekt trat jedesmal vollständig gesetzmäßig ein: jede Aufblähung des Magens unterbrach den Schmerzanfall und nach derselben blieb Pat. für 24 Stunden und länger von Schmerzen verschont. Seither wurde systematisch täglich der Magen aufgebläht. Seit damals ist Pat. vollständig frei von Schmerzen, sie erholte sich rapid und erfreute sich des besten Wohlbefindens. Am 25. März 1899 konnte sie geheilt, mit einem Körpergewicht von 46 kg entlassen werden. Im ganzen war also im Verlaufe von etwas über 2 Monaten eine Gewichtszunahme von 12,5 kg eingetreten.

Am 6. Sept. 1899 ließ sich Pat. wieder ins Spital aufnehmen und machte uns die folgenden Mitteilungen über ihre weiteren Schicksale seit der Spitalentlassung:

Pat. hatte sich seither wohl befunden, sich gut erholt, hatte niemals Erbrechen, die Schmerzen hatten aufgehört, der Stuhl war regelmäßig. Sie fühlte sich wieder gesund und kräftig und konnte sich wieder an der Feldarbeit beteiligen. Nachdem sie so 3 Jahre wieder frei von Beschwerden zugebracht hatte, traten vor etwa 6 Monaten Schmerzen unter dem linken Rippenbogen auf. Dieselben wurden immer heftiger, besonders nach der Nahrungsaufnahme. Seit 3 Monaten merkt Pat., daß sich eine Geschwulst unter dem linken Rippenbogen bildet, die allmählich an Größe immer zunimmt. Pat. magerte ab, wurde arbeitsunfähig. Aus diesem letzteren Grunde wurde sie auch von ihrem zärtlichen Gatten einer körperlichen Züchtigung unterworfen, und seitdem sie Faustschläge in jene Gegend getroffen hatten, wurde die Geschwulst besonders schmerzhaft. Seitdem Pat. das Spital verlassen hatte, war niemals Erbrechen eingetreten, auch der Appetit ist nicht gestört.

Status praesens: Pat. ist blaß, sieht aber noch immer, im Vergleich zur Zeit ihres ersten Spitalaufenthaltes, glänzend aus. Körpergewicht 46 kg. Brustorgane normal. Bei der Inspektion des Abdomens fällt nebst der in der Linea alba befindlichen Narbe eine unter dem linken Rippenbogen, zwischen Mamillar- und Axillarlinie hervorragende, gänseeigroße, von normaler Haut bekleidete Hervorwölbung auf. Dieselbe fühlt sich derb an, ist auf Druck wie auch spontan sehr schmerzhaft, unbeweglich. Die palpierenden Finger können nicht zwischen Tumor und Rippenbogen eingeschoben werden. Die Milz ist perkutorisch in normalen Grenzen nachweisbar. Zwischen Milzdämpfung und leer schallendem Tumor findet sich eine breite Zone Magenschalls. Bei aktiver Spannung der Bauchmuskeln bleibt der Tumor der Palpation zugänglich.

Laparotomie den 8. Sept. 1899. 8 cm langer Schrägschnitt parallel dem Rippenbogen, über der höchsten Konvexität der Geschwulst. Nach Durchtrennung der Haut und der oberflächlichen Muskelschicht dringt das Messer kreischend in ein hartes, narbenähnliches Gewebe. Plötzlich erscheint der Magen eröffnet und Mageninhalt dringt heraus. Es wird durch diese Oeffnung eine Magenauswaschung vorgenommen und dann an die Ablösung des Magens von der vorderen Bauchwand geschritten. Die Magenwände haben in weitem Umfange um diese Oeffnung ein schwieliges Aussehen. Das Netz ist an die vordere Bauchwand adhäriert. Nach rechts hin wird eine schleierartige Adhäsion vom Magen zur vorderen Bauchwand weitergestreift, ohne daß noch die freie Bauchhöhle zum Vorschein käme, der Magen ganz überblickt werden könnte. Der ganze schwielige Antheil des Magens wird reseziert, der Magen in zwei Etagen vernäht. Zur Nahtstelle wird ein Jodoformgazestreifen geleitet. Schichtennaht der Bauchwunde.

Glatter Verlauf. Prima intentio. Die spontanen Schmerzen wie auch der Druckschmerz sind verschwunden. Vom 10. Tage an feste Kost. Pat. wird am 4. Okt. 1899 vollkommen beschwerdefrei mit einem Körpergewicht von 50,2 kg entlassen.

Es ist nicht zu verkennen, daß sämtliche angeführten Fälle nahe verwandt sind. Auch ALI KROGIUS, KLAUSSNER, BRENNER, LINDNER und KUTTNER[1]) weisen auf die Analogie ihrer Fälle mit dem HOFMEISTER's hin, welch letzterem das Verdienst gebührt, auf Grund seines und der Fälle BILLROTH's und MIKULICZ' ein auch heute, nach so reichlich vermehrter Kasuistik, zutreffendes, scharf charakterisiertes Krankheitsbild entworfen zu haben, das nur in einzelnen Punkten vervollständigt werden mag.

HOFMEISTER und die ihn citierenden Autoren sprechen von Perigastritis und ihren Folgezuständen, der narbigen Verwachsung des Magens mit der Nachbarschaft. Diese Bezeichnung führt — meiner Ansicht nach — zu einer mißverständlichen Auffassung des ganzen Krankheitsbildes und nötigt mich, die Frage der Verwachsungen des Magens näher ins Auge zu fassen.

Daß durch besonders gestaltete Verwachsungen des Magens mit seinen Nachbarorganen Knickungen desselben, Achsendrehungen oder schwere Störungen seiner Motilität veranlaßt werden können, die durch eine einfache Operation, die Gastrolysis nach HACKER (17), sich beheben lassen, ist eine unbestreitbare Thatsache. Allerdings sind solche Fälle äußerst selten, insbesondere wenn man die Häufigkeit der Adhäsionen und Verwachsungen des Magens bei den verschiedenen benignen und malignen, den Magen betreffenden ulcerativen Prozessen berücksichtigt. Es kann darum die Warnung MIKULICZ' vor allzu leichtgläubiger Aufnahme aller Berichte von Heilung durch Gastrolysis nur beherzigt werden; er weist mit Recht auf die nicht vereinzelt dastehenden Fälle von Gastralgie hin, die nach einfacher Probeincision

1) Ich citiere nur die mir im Original zugänglichen Autoren.

schwanden. Wieviel Magenoperationen werden heutzutage ausgeführt und wie ungeheuer selten sind danach eintretende, mit einiger Berechtigung auf Verwachsungen, Adhäsionen zu beziehende Beschwerden, obwohl ja zweifellos nach vielen Magenoperationen sich Verlötungen des Magens mit der Bauchwand, wenigstens für einige Zeit, bilden!

Die Verwachsungen des Magens sind also von sehr verschiedener klinischer Dignität: in der Minderzahl verursachen sie ernste Beschwerden, meistens verlaufen sie symptomlos.

Leube unterscheidet: 1) deutlich fühlbare, mehr oder weniger tumorartige, entzündliche Verdichtungen am Magen — diese seien eine absolute Indikation für die Operation, und 2) nicht fühlbare Verwachsungen — diese seien Gegenstand der internen Behandlung.

Aber die Tastbarkeit ist durchaus kein untrüglicher Maßstab für die klinische Bedeutung der perigastritischen Verwachsungen. Die beiden oben erwähnten Brenner-schen Fälle — in dem einen handelte es sich um ein in die Bauchdecken durchbrechendes, in dem anderen um ein ins Pankreas durchgebrochenes Magengeschwür mit perigastritischen Adhäsionen — verliefen ohne tastbaren perigastritischen Tumor. Mikulicz erwähnt einen Fall, in dem eine lockere Verwachsung des Magens mit der Umgebung den Magen so nach oben verlagerte, daß er gewissermaßen um 90° in der Längsachse gedreht erschien. Pat. hatte seit Jahren die heftigsten Gastralgien, die vergeblich mit inneren Mitteln behandelt wurden. Nach der Lösung der erwähnten Adhäsionen und nach der Reposition des Magens in seine normale Lage verschwanden alle Beschwerden mit einem Schlage. Auch hier bei diesem gewiß einen chirurgischen Eingriff rechtfertigenden Falle war nichts zu palpieren.

Andererseits können auch dem Leube'schen Postulat entsprechende perigastritische Pseudotumoren klinisch vollständig bedeutungslos sein. Einen klassischen Fall dieser Art, den ich bereits anderweitig publizierte (19), hatte ich — und gewiß auch andere — Gelegenheit zu operieren:

Ida P., 38 J. alt, aus Brckovljani, hatte schon in ihren Mädchenjahren — mit 18 Jahren hatte sie geheiratet — an Magenkrämpfen, Aufstoßen, Erbrechen gelitten; einmal war das Erbrochene „rußschwarz". Nachher hatte sie sich durch mehrere Jahre wohl befunden. Seit 7 Jahren ist sie ohne Unterbrechung krank. Nach jeder Nahrungsaufnahme wurde sie von krampfartigen Schmerzen befallen, später auch unabhängig von der Nahrungsaufnahme. Nach $^1/_4$—$^1/_2$ Stunde erbrach sie das Genossene und dann fühlte sie sich erleichtert. Dieses krampfhafte Grimmen in der Magengegend war oft von hörbarem Gurren begleitet. Oefters kam es zu Bluterbrechen, das letzte Mal dieses Frühjahr. Seit 2 Jahren ist sie sehr abgemagert. Pat. zieht den Tod dem qualvollen Leben, wie sie es seit Jahren führt, vor.

Status praesens vom 14. Okt. 1897. Pat. ist äußerst herabgekommen. Körpergewicht 38,8 kg. Hautfarbe sehr bleich. Leidender

Gesichtsausdruck. Brustorgane normal. Epigastrium aufgetrieben. Die Peristaltik des Magens ist deutlich sichtbar. Die große Kurvatur reicht unter die Mitte der Verbindungslinie zwischen Nabel und Symphyse. Durch die Palpation ist in der Mitte zwischen Schwertfortsatz und Nabel, 2—3 Querfinger nach links von der Mittellinie, ein mannsfaustgroßer, ziemlich harter, sehr empfindlicher, unbeweglicher Tumor von unebener Oberfläche zu erkennen, der auch bei der Aufblähung des Magens seine Lage nicht ändert. Im Epigastrium lebhaftes Plätschern.

Diagnose: Tumor cicatriceus (?) pylori, Stenosis pylori.

Laparotomie den 15. Okt. Schnitt vom Processus xiphoides bis zum Nabel. Der beschriebene Tumor gehört dem Pylorus an und ist nach hinten wie auch an die vordere Bauchwand breit und fest fixiert. Bedeutende Magenektasie. Gastroenterostomia retrocolica anterior, wobei darauf geachtet wurde, daß die zuführende Darmschlinge links, die abführende rechts zu liegen kommt, außerdem wurde die zuführende Darmschlinge hoch oben am Cardiateil des Magens befestigt (Wölfler). Etagennaht der Bauchwand.

Afebriler Verlauf. Vom 1. Tage an flüssige, vom 10. Tage an feste Kost. Prima intentio. Vollstes Wohlbefinden, keine Schmerzen, Kollern oder Erbrechen. Am 14. Nov. 1897 wurde Pat. mit einem Körpergewicht von 43 kg geheilt entlassen. Während dieser Zeit hatte sich der Tumor unter unseren Augen um mehr als die Hälfte verkleinert, seine Empfindlichkeit war völlig geschwunden. Am 7. Dez. 1898 wurde ich brieflich verständigt, daß das Wohlbefinden der Pat. andauernd vollkommen ungetrübt ist. Ueber die eventuelle Tastbarkeit des Tumors konnte ich leider nichts weiter in Erfahrung bringen.

Also in einem Falle von mannsfaustgroßem, perigastritischem Tumor werden die derben Verwachsungen gar nicht berührt und die Gastroenterostomie bringt völlige Heilung. Die Verwachsungen waren es also nicht, die die Beschwerden verursacht hatten.

Ziemssen (19) erwähnt folgenden Fall: Ein 28jähriger Mann leidet an unstillbarem Erbrechen, nachdem er einen Messerstich in die Bauchwand erhalten hatte. Die Verletzung hat in der Richtung gegen den Magen einen Strang hinterlassen, welchen man deutlich fühlen konnte. Es lag also nahe, anzunehmen, daß eine strangförmige Verwachsung zwischen Magen- und Bauchwand sich gebildet habe und daß mit der Beseitigung des Stranges ein Verschwinden der Beschwerden zu erwarten sei. Es wurde operiert, der Strang gefunden und durchschnitten. Es trat aber keine Besserung ein, das Erbrechen dauerte fort und man kam allmählich, da alle Bemühungen zu keinem positiven Resultate führten, zu der Annahme, daß es sich um einen Fall von schwerer Hysterie handle.

Es geht also nicht gut an, bei Vermutung von perigastritischen Adhäsionen das Palpationsergebnis zum Ausgangspunkt seines Handelns zu machen. Den Kern der ganzen Frage scheint mir Mikulicz zu treffen. Dieser unterscheidet: 1) zwischen „der lockeren Verlötung, die nur insofern Störungen veranlassen kann, als ein bestimmter Abschnitt des Magens seine Beweglichkeit verliert und infolgedessen Zerrungen bei verschiedenen Füllungszuständen ausgesetzt sein kann“

und 2) „Verwachsungen des Geschwürsgrundes mit der vorderen Bauchwand, bei der das Geschwür allmählich in die Bauchwand vordringt und hier infolge der entzündlichen Infiltration der Fascien und Muskellagen derbe, unbewegliche Tumoren erzeugt, die leicht für eine Neubildung gehalten werden können."

Ich glaube nicht fehlzugehen, wenn ich es überhaupt in Abrede stelle, daß bei dem Zustandekommen des HOFMEISTER'schen Krankheitsbildes den perigastritischen Verwachsungen eine größere Bedeutung zukommt. Das Studium der citierten Fälle und meine eigenen Beobachtungen drängen mir die Ueberzeugung auf, daß „die unerträglichen Schmerzen, an denen diese Patienten leiden", nicht, wie sich beispielsweise KLAUSSNER ausdrückt, „eine Folge der Verwachsungen und der dadurch bedingten Zerrung bei den Bewegungen des Magens seien, sondern durch **das Uebergreifen, das Eindringen des Magengeschwüres in die Nachbarorgane, Bauchwand, Leber, Pankreas, Milz** verursacht werden. Die perigastritischen Verwachsungen sind allerdings hierbei vorhanden, sind aber nur ein anatomischer Nebenbefund; das Bedeutsame dieser Fälle, das, was die Kranken des HOFMEISTER'schen Syndroms schwer krank macht, ist nicht die Perigastritis, sondern das Geschwür, das, durch den Magen durchbrechend, den Wall entzündlicher Neubildung, dessen Produktion es selbst veranlaßt hatte, andaut, bezw. sich in das Nachbarorgan hinein fortfrißt. Wäre die Verwachsung, die Zerrung durch die Verwachsung die Hauptsache, so wären wohl alle bisher ausgeführten Operationen dieser Fälle von baldigster Recidive gefolgt, denn es ist bei den tiefgreifenden pathologischen Veränderungen, die das Nachbarorgan, von dem die Ablösung erfolgte, aufweist, mehr als wahrscheinlich, daß sich alsbald neue Adhäsionen bilden. Nicht die Adhäsionen machen aber diese Schmerzen, sondern die peptische Zerstörung des Nachbarorganes. Da ich in dem Eindringen des Magengeschwüres in die Nachbarorgane das Wesen, die Grundlage des uns beschäftigenden Krankheitsbildes sehe, möchte ich diese Fälle — im Gegensatz zu den in die Bauchhöhle frei perforierenden Magengeschwüren — als penetrierende Magengeschwüre, Magen-Bauchwandgeschwüre, Magen-Lebergeschwüre, Magen-Pankreasgeschwüre bezeichnen.

Von dieser Betrachtungsweise ausgehend, will ich es versuchen, auf Grund des vorliegenden Materiales ein zusammenhängendes Bild der Pathologie des penetrierenden Magengeschwüres zu entwerfen.

Kommt das Magengeschwür nicht zur Vernarbung, sondern vertieft es sich immer mehr, so kommen schließlich bei weiterer Progression nur zwei Möglichkeiten in Betracht: entweder es bricht in die Bauchhöhle durch, oder es dringt in ein Nachbar-

organ ein, nachdem sich schon vorher innige Verwachsungen zwischen jenem Organ und dem Magen gebildet hatten. Welcher von diesen beiden Fällen eintritt, das hängt von verschiedenen Umständen ab: 1) vom Sitz des Geschwüres. Ein unvorbereiteter Durchbruch tritt erfahrungsgemäß am ehesten ein an der vorderen Magenwand. Die Geschwüre an der Vorderwand des Magens führen wegen der ständigen Verschiebungen derselben gegen die Bauchwand auch bei langsamem Fortschreiten meist nicht zu Verwachsungen, sondern zur Perforation (ZIEMSSEN) (20). Unter Umständen kommt es dennoch nach Bildung ausgedehnter Verwachsungen zum Durchbruch des Magengeschwüres in die Bauchdecken, wobei dieselben ringsherum von einer tumorartigen entzündlichen Infiltration eingenommen werden. Schließlich kann es sogar zum Durchbruch eines solchen Magengeschwüres durch die Bauchdecken nach außen, zur Bildung einer Magenfistel kommen. Hat das Geschwür an der hinteren Magenwand seinen Sitz, so wird in der Regel durch Verlötung mit den Nachbarorganen der Defekt in der Magengegend verlegt, am häufigsten durch das Pankreas. Ist der Prozeß noch frisch, so liegt das Drüsengewebe dieses Organes am Grunde des Geschwüres frei; später bildet sich am Grunde eine Schicht narbigen Bindegewebes, indem die bloßgelegte Drüsenpartie durch Wucherungen des interstitiellen Gewebes induriert. An den Rändern des Substanzverlustes ist das verlegende Organ mit der Magenwand fest verwachsen. Nicht selten verlegt die Leber (speciell der linke Leberlappen) das Geschwür; auch hier bildet sich in der Regel interstitielle Wucherung aus, welche das angrenzende Lebergewebe in eine narbige Schwiele verwandelt. In manchen Fällen kommt es jedoch nicht zu einem derartigen Abschluß, sondern die Ulceration bildet eine tiefe Exkavation in der Leber, ja es kann die Leber selbst allmählich perforiert werden (BIRCH-HIRSCHFELD [21]).

2) dürfte der Umstand, ob ein in die Bauchhöhle perforierendes oder ein in ein Nachbarorgan penetrierendes Magengeschwür zur Entwickelung kommt, von der Dauer des Magengeschwüres beeinflußt werden. Je rascher das Magengeschwür um sich greift, in je kürzerer Zeit es bis zur Serosa vorgedrungen ist, um so wahrscheinlicher ist es, daß sich nicht genügend schützende Adhäsionen zwischen Magen und Nachbarorgan entwickelt haben; je langsamer das Magengeschwür fortschreitet, je länger der chronisch-entzündliche Reiz auf die Serosa eingewirkt hat, um so eher wird er zur Bildung von Verlötungen, Verwachsungen führen.

Klinisches.

1. Magen-Bauchwandgeschwüre.

„Unter jahrelangen, mehr oder weniger ausgesprochenen Magenbeschwerden entwickelt sich ganz allmählich ein langsam wachsender

Tumor in der linken Regio epigastrica. Unter den Beschwerden treten in den späteren Jahren sehr heftige, in der Tumorgegend lokalisierte Schmerzen in den Vordergrund, welche sich namentlich nach der Nahrungsaufnahme unter dem Bilde kolikartiger Anfälle einstellen. Erbrechen wurde in allen (d. i. den drei von HOFMEISTER erwähnten) Fällen beobachtet, aber nicht regelmäßig, Entleerung einer größeren Blutmenge in einem BILLROTH'schen Falle. Schließlich leidet die Ernährung in hohem Grade noch und es kommt zu beträchtlicher Abmagerung. Freie Salzsäure war jedesmal vorhanden."

Dieser HOFMEISTER'schen Schilderung ist auch heute, nachdem zu den ihm bekannten Fällen von BILLROTH (1. Fall), MIKULICZ (2. Fall) und seinem eigenen (3. Fall) noch der von KORTEWEG (4. Fall), ALI KROGIUS (5. Fall), KLAUSSNER (6. Fall), BRENNER (7. Fall), DROBNIK (9. Fall), LINDNER u. KUTTNER (10. Fall) und der meinige (13. Fall) hinzukamen, nicht viel hinzuzufügen. Die Krankengeschichten dieser Fälle sind von solcher Einförmigkeit, von so charakteristischer Uebereinstimmung, daß es zu hoffen ist, daß derlei Fälle nicht nur, wie bisher, ein Feld für erfolgreiche chirurgische Therapie bieten werden, sondern der Diagnostik keine Schwierigkeiten mehr bieten.

In den 10 hierher gehörigen Fällen handelte es sich nur um weibliche Individuen (das jüngste hatte ein Alter von 21, das älteste von 52 Jahren), bei denen die ersten Störungen von seiten des Magens vor Monaten, meist aber vor Jahren (zwischen 5 Monaten und 29 Jahren) aufgetreten waren. Diese Störungen stellen zum Teil deutliche Ulcuserscheinungen dar (Magenkrämpfe, Erbrechen, regelrechte Haematemesis in 3 Fällen, Erbrechen mit Blutbeimengung in 2 Fällen, in meinem Falle war schon vor 3 Jahren ein narbiger, also auf Ulcus zu beziehender Sanduhrmagen von mir operiert worden), teils sind sie ulcusverdächtig (sich wiederholende, krampfartige Magenschmerzen mit Erbrechen). Allmählich entwickelt sich unter Steigerung der Magenbeschwerden ein in der linken Regio epigastrica, meist ziemlich knapp unter dem linken Rippenbogen, liegender, sehr schmerzhafter, unbeweglicher, mit der Bauchwand verwachsener Tumor. Die Schmerzen, in der Tumorgegend lokalisiert, halten nun meist beständig an, nach der Nahrungsaufnahme exacerbierend. Nur im BRENNER'schen Falle konnte nicht deutlich ein Tumor, sondern nur eine „Resistenz" getastet werden. Im DROBNIK'schen Falle war die Verwachsung des Tumors nicht mit den Bauchdecken, sondern mit den Rippen eingetreten.

Differentialdiagnostisch kämen in Betracht:

a) maligne Bauchwandtumoren. Diesen gegenüber wären die der Tumorentwickelung in allen Fällen vorausgegangenen Magenbeschwerden hervorzuheben, die sich nunmehr immer steigern.

b) Magencarcinome mit Uebergang auf die Bauchwand. Hier wäre mit der nötigen Reserve zu berücksichtigen: das Alter der Patienten, eventuell die lange Dauer der Magenbeschwerden, die chemische Prüfung des Mageninhaltes (in allen Fällen mit Ausnahme des BRENNERschen war freie Salzsäure vorhanden). Die Hauptentwickelung des Tumors in den Bauchdecken dürfte ebenfalls gegen Magencarcinom sprechen.

Therapie: Diese ist ausschließlich chirurgisch; sie bestand in sämtlichen beschriebenen Fällen in der segmentären Resektion der vom Ulcus ergriffenen Magenpartie. In den meisten Fällen wurde schon mit Durchtrennung der in ihren tieferen Partien in schwieliges, unter dem Messer kreischendes Gewebe umgewandelten Bauchdecken zugleich plötzlich der Magen eröffnet; hatte sich ja das Magengeschwür in die Bauchwand hineingefressen. In anderen Fällen geschah die unwillkürliche Eröffnung des Magens beim Versuch der Lösung des Magens von der Bauchwand. Nur im MIKULICZ'schen Falle gelang die Lösung ohne Eröffnung des Magens; offenbar war bei der Operation ein Stück der den Magendefekt schließenden Schwarte mit dem Magen mitgenommen worden und so die Kontinuität des Magens scheinbar erhalten geblieben (es wurde scharf, mit der Schere, operiert).

In einigen Fällen wurde auch die ganze in schwieliges Gewebe umgewandelte Partie der Bauchdecken excidiert in der Ansicht, es handle sich um einen malignen Tumor. Bei Sicherheit der Diagnose ist dies zu vermeiden wegen der Gefahr eines späteren Bauchbruches in der Narbe. Nach Resektion des Magengeschwüres und Verschluß des Magens schwindet die tumorartige Infiltration der Bauchwandungen von selbst.

In sämtlichen Fällen war die Operation von Erfolg begleitet.

2. Magen-Lebergeschwüre.

Ich bin bei dem Versuche, ein für diese Erkrankung charakteristisches Krankheitsbild zu konstruieren, einzig und allein auf die beiden von mir operierten Fälle (Fall 11 und 12 obiger Zusammenstellung) angewiesen. Naturgemäß wird es deshalb nur mangelhaft sein. Ich würde diesen Versuch nicht wagen, wäre es mir nicht gelungen, noch bevor ich je einen ähnlichen Fall gesehen, aus der Zusammenfassung verschiedener Erscheinungen gleich im ersten Falle in Gegenwart der Hilfsärzte meiner Abteilung und anderer Kollegen die zutreffende Vermutungsdiagnose: „sich in die Leber einbohrendes Magengeschwür" zu stellen. Der Zufall lieferte mir nach kurzer Zeit einen ganz analogen zweiten Fall. Es scheint mir nun nicht mehr möglich, daran zu zweifeln, daß das Magen-Lebergeschwür unter Umständen diagnostizierbar ist.

In beiden Fällen handelte es sich um Frauen, die seit ungefähr einem Jahre an sich immer häufiger einstellenden und mit Erbrechen einhergehenden Magenkrämpfen litten. Bluterbrechen war in meinen Fällen nicht vorausgegangen. Es waren blasse, in der Ernährung sehr herabgekommene Frauen; zur Zeit ihres Spitalseintrittes wurden sie von kontinuierlichen, sehr heftigen Schmerzen gequält, welche sich zeitweilig, besonders nach der Nahrungsaufnahme, noch ganz besonders steigerten. Sie stöhnten vor Schmerz, die Hände über die Magengegend zusammengepreßt, und waren zu jedem operativen Eingriff entschlossen.

Bei der Inspektion des Abdomens ergab sich eine leichte Vorwölbung der linken Regio epigastrica.

Bei der Palpation ergab sich sofort ein Unterschied zwischen links und rechts. Es war schwer zu entscheiden, worauf der zweifellos merkbare Unterschied zu beziehen, wie das Palpationsergebnis zu deuten sei. Eine genaue wiederholte Palpation ergab folgendes: Der linke Musc. rectus is stärker gespannt als der rechte. Hinter demselben fühlt man noch eine Resistenz von glatter Oberfläche in dem, dem linken Leberlappen entsprechenden Schwertfortsatz-Rippenbogenwinkel. Die Resistenz giebt einen leeren Perkussionsschall; bei der Magenaufblähung, die keine Magenerweiterung erkennen läßt, bleibt sie gleich groß, gleich gut fühlbar und unverschoben. Hier wird der spontane Schmerz lokalisiert und ist auch jeder Druck sehr schmerzhaft.

Die Anamnese läßt also ein Ulcus ventriculi vermuten, der objektive Befund ergiebt eine vermehrte, dem linken Leberlappen angehörende, sehr druckempfindliche Resistenz, wohin auch die spontanen, außerordentlich intensiven Schmerzen lokalisiert werden. Aus dieser Kombination zog ich den Schluß auf ein an der kleinen Kurvatur sitzendes, mit dem linken Leberlappen in besonders innige Beziehungen getretenes Magengeschwür. Diese Beziehung war am natürlichsten dahin zu deuten, daß das Magengeschwür durch die Magenwand durchgebrochen sei und der Geschwürsgrund von der Leber gebildet werde. Die peptische Einwirkung des Magensaftes auf die bloßliegende Leber erklärte mir die ganz ungewöhnlich heftigen kontinuierlichen Schmerzen. Die vermehrte Resistenz glaubte ich durch vom Magen zur Leber hinziehende peritonitische Verdickungen, Schwartenbildungen erklären zu können. Dieses Raisonnement fand im großen und ganzen seine Bestätigung.

Nur einen Punkt möchte ich noch näher erörtern, d. i. das Resistenzgefühl in der linken Regio epigastrica. Zum Zustandekommen desselben wirkten mehrere Faktoren mit: a) die vermehrte Spannung des linken Musc. rectus. Ich glaube nicht, daß dieselbe nur eine passive, durch die dahinter gelegene eigentliche Resistenz bedingt war; ich hatte eher das Gefühl, daß es sich

um eine wirkliche einseitige Kontraktur dieses Muskels handelte, die ich mir reflektorisch durch die große Schmerzhaftigkeit des dahinter liegenden Organs zustande gekommen denke; b) die eigentliche der Leber angehörende Resistenz, zu der wohl auch die peritonitischen Auflagerungen zu einem geringen Teile beigetragen haben mögen, die aber hauptsächlich durch die infolge interstitieller Wucherung, Bindegewebsneubildung plumper, dichter, derber gewordene, dem Magengeschwür benachbarte Leberpartie hervorgebracht wurde.

Therapie: Da sich der Defekt im Magen bis tief unter den linken Leberlappen erstreckte, das erkrankte Gebiet wenig zugänglich war, so schien mir eine ausgedehnte Resektion der ganzen infiltrierten Magenpartie, wie ich sie in dem Fall von Magen-Bauchwandgeschwür (Fall 13) vorgenommen hatte, und wie sie mir auch hier wünschenswert schien, nicht gut ausführbar. Ich beschränkte mich auf die Glättung und Einstülpung der Defektränder, die durch eine zweireihige Naht vereinigt wurden, wobei allerdings darauf geachtet wurde, daß nur Serosa normalen Aussehens für die Naht zur Verwendung kam. Drainage der Exkavation in der Leber. Im ersten Falle war der Effekt der Operation ein prompter. Die Schmerzen waren vom Tage der Operation an wie weggewischt und Patientin blieb geheilt. Im zweiten Falle war der Erfolg derselben Operation bei gleichem Befund gleich Null. Ich machte nun, entsprechend den Theorien TALMA's (22) und DOYEN's (23), die dem Pylorusspasmus eine so wichtige Rolle in der Pathogenese des Ulcus ventriculi beimessen, eine zweite Laparotomie und legte eine Gastroenterostomie an. Hierbei entdeckte ich ein zweites, anscheinend mit dem Pankreas verwachsenes Geschwür an der Hinterfläche des Magens. Wieder kein Erfolg. Die Parole DOYEN's gegen das Ulcus rotundum: „Le pylore est l'ennemi" hat sich in meinem Falle nicht bewährt, denn trotz funktioneller Ausschaltung des Pylorus durch Anlegung einer Magendarmfistel blieb der Zustand unverändert, während in allen vorher erwähnten Fällen von penetrierenden Magengeschwüren, in denen der Pylorus, der vermeintliche Feind, gar nicht berücksichtigt, sondern nur die erkrankten Magenpartien reseziert wurden, vollkommene Heilung eintrat. Allerdings war der letztere Fall besonders schwer, es wurden in demselben ein Magen-Leber- und (wahrscheinlich) ein Magen-Pankreasgeschwür vorgefunden, vielleicht waren auch noch andere Geschwüre vorhanden. Bei solcher Multiplicität der Geschwüre käme vielleicht eine temporäre Jejunostomie nach MAYDL (24), behufs völliger Ausschaltung des Magens, in Betracht. Ich kehrte in meiner Not zu den Vorschriften LEUBE's zurück, gab daneben hohe Wismutgaben und erzielte eine ziemlich bemerkenswerte Besserung. Ob diese nicht zum Teil als Spätwirkung der Gastroenterostomie zu deuten ist, darüber zu diskutieren wäre bei dem im ganzen mäßigen Erfolge müßig.

3. Magen-Pankreasgeschwüre.

Diese erweisen sich vorläufig der Diagnostik unzugänglich. Bisher wurde ein Fall von Brenner (8. Fall), und zwar erfolgreich, mit Resektion der erkrankten Magenwandpartie, die durch ein Loch im Ligamentum gastrocolicum herausgedreht wurde, operiert. Wahrscheinlich handelte es sich auch in einem meiner Fälle (12. Fall) neben dem Magen-Lebergeschwüre um ein solches Geschwür, doch da dies nicht sichergestellt ist, muß ich von einer Verwertung desselben absehen. Im übrigen scheinen die Magen-Pankreasgeschwüre zu den häufigsten der penetrierenden peptischen Geschwüre zu gehören.

Litteratur.

1) Rydygier, Dtsch. Zeitschr. f. Chir., Bd. 21, p. 572.
2) Doyen, Traitement chirurgical des affections de l'estomac et du duodénum. Paris 1895.
3) Leube, Mitteil. a. d. Grenzgeb. d. Med. u. Chir., Bd. 2, Heft 1.
4) Mikulicz, ibid., Bd. 2, Heft 2.
5) Hofmeister, Zur operativen Behandlung des Ulcus ventriculi. Beitr. z. klin. Chir., Bd. 15, p. 356.
6) v. Eiselsberg, Langenbeck's Arch., Bd. 39, p. 805.
7) Kaensche, Dtsch. med. Wochenschr., 1892, No. 49.
8) Hofmeister, l. c.
9) Korteweg, Gastrotomie. Genootsch. t. bev. d. rat. genees- en heelkunde Amsterdam, afl. 1895, p. 187, ref. Jahresb. üb. d. Fortschr. d. Chir., 1895, p. 710.
10) Ali Krogius, Centralbl. f. Chir., 1896, p. 538.
11) Klaussner, Münch. med. Wochenschr., 1896, p. 863.
12) Brenner, Wien. klin. Wochenschr., 1896, No. 48.
13) Idem, l. c.
14) Drobnik, Nowiny lekarskie, 1897, No. 6, ref. Centralbl. f. Chir., 1898, No. 14.
15) Lindner u. Kuttner, Die Chirurgie des Magens. Berlin (Otto Enslin) 1898, p. 173 u. 214.
16) Schwarz, K., Wien. klin. Wochenschr., 1896, p. 548.
17) Hacker, ibid., p. 192.
18) Schwarz, Liečnički viestnik, 1898, p. 33.
19) v. Ziemssen, Münch. med. Wochenschr., 1896, p. 711.
20) Idem, l. c.
21) Birch-Hirschfeld, Lehrbuch der pathologischen Anatomie. 3. Aufl., p. 527.
22) Talma, Indikationen zur Magenoperation. Berl. klin. Wochenschr., 1895, No. 15.
23) Doyen, l. c.
24) Maydl, Mitteil. a. d. Grenzgeb. d. Med. u. Chir., Bd. 3, Heft 4.

Aus der II. medizinischen Klinik der königl. ungarischen Universität
(Prof. KARL VON KÉTLY) zu Budapest.

Nachdruck verboten.

XXIII.

Ein durch Operation geheilter Fall von Jackson'scher Epilepsie.

Von

Dr. **Ladislaus von Kétly,**
I. Assistenten der Klinik.

K. K., 44-jähriger Müller aus unbelasteter Familie; der Vater starb an Wassersucht im Alter von 56 Jahren, die Mutter an Altersschwäche mit 62 Jahren. Von seinen Geschwistern starb eine Schwester an unbekannter Krankheit im Kindesalter, vier sind am Leben und in bester Gesundheit. Lues und Potus wird negiert. Im Alter von 8 Jahren bekam Pat. einen Stoß von einem Pferde ins Gesicht, danach wurde er auf kurze Zeit bewußtlos. Vom 16. bis zum 22. Jahre litt er 1—2 Wochen hindurch an Wechselfieber. — Seine gegenwärtige Krankheit leitet er von einer Erkältung her. Im Jahre 1894 geriet er bei der Arbeit in Schweiß und erkältete sich dabei. Er fühlte bald in seinem rechten Arm heftige Schmerzen, welche nach 2-wöchentlichem Kurgebrauch in Hévviz langsam aufhörten. Im Dezember 1896 erkältete er sich wieder, worauf das Reißen im rechten Arm sich wieder einstellte; damals trat in einer Nacht plötzlich ein epileptischer Anfall auf. 3 Monate später (im März 1897) fiel Pat. einmal zusammen und blieb etwa 10 Minuten lang bewußtlos liegen. Im April desselben Jahres bekam er im rechten Arm und der r. Schulter klonische Krämpfe, welche sich anfangs monatlich 1—2-mal wiederholten, aber seit November jede Stunde 4—5-mal auftraten. Seit Ende November 1897 bemerkt Pat. eine Schwäche in der rechten Hand, und im Verlaufe von 5 Tagen konnte er seine Finger überhaupt nicht gebrauchen. Seinen Kopf schlug er an den Thürstock zu wiederholten Malen an (denn als Müller mußte er durch eine niedere Thür aus- und eingehen), aber nie dermaßen, daß er sich beschädigt hätte oder zusammengefallen wäre.

Am 13. Dezember 1897 ließ sich Pat. auf die II. interne Klinik aufnehmen.

An dem gut entwickelten Kranken konnte gar kein organischer Fehler nachgewiesen werden. Die Muskulatur des rechten Armes hatte eine geringere Circumferenz, und war etwas schlaffer. Seine Hauptklage waren

die am rechten Arm alle 10—15 Minuten auftretenden tonisch-klonischen Krämpfe, welche 1—2 Minuten lang unverändert anhielten und danach plötzlich wie abgeschnitten aufhörten. Während der Krämpfe nahmen einigemal auch die Muskeln der rechten Gesichtshälfte an den Zuckungen teil, wobei die Oberlippe an der rechten Seite etwas zurückblieb. Aber die Krämpfe breiteten sich nie auch auf die unteren Extremitäten oder auf andere Muskeln aus; das Bewußtsein verlor Pat. nie. Nach 6 Wochen trat in seinem Zustand nur insofern eine Abwechselung ein, daß die Krampfanfälle sich verminderten, so an Zahl, wie an Intensität, und im Gesicht die Zuckungen ganz ausblieben. Die Schmerzen im rechten Oberarm ließen auch ganz nach, während Pat. anfänglich vor dem Anfall sowohl wie hernach große Schmerzen hatte. Der Schlaf wurde auch ruhiger; früher konnte Pat. trotz narkotischer Mittel wegen der stündlich, auch 8—9-mal auftretenden Anfälle nicht einschlafen. Die Parese des rechten Armes ließ auch nach, seine Finger konnte Pat. besser beugen, mit der Hand konnte er schon fester drücken, aber dennoch schwächer wie mit der linken. Die Parese der Bell'schen Aeste des Nerv. facialis besteht noch immer. Am rechten Unterarm sind die Knochen und Sehnenreflexe verstärkt. Die elektrische Untersuchung zeigt keine Entartungsreaktion in den Muskeln des rechten Armes und der Schulter; sensitive Differenz besteht auch nicht. Der Augenhintergrund ist normal. Perimeterbefund und Farbensinn ebenfalls. Neuerdings traten hauptsächlich abends heftige Schmerzen auf der linken Kopfseite auf, welche auf Beklopfen des linken Seitenbeines zunehmen. Die Austrittspunkte des linken Trigeminus sind auf Druck auch schmerzhaft. Letztere Zeit schwitzte der Kranke am rechten Arm und Schulter, zugleich trat die interessante Erscheinung auf, daß der Kranke von einer bestimmten circumskripten Stelle seine linksseitigen Kopfschmerzen hervortreten spürte; diese Stelle schmerzt viel mehr als der übrige Teil des Kopfes. Auch auf Perkussion und Druck ist diese Stelle empfindlicher als die Umgebung, nichtsdestoweniger ist hier nichts Abnormes fühlbar. Dieses Symptom ist deshalb wichtig, weil es auf die Lokalisation des Herdes schließen läßt. Die Schmerzen fangen an dieser Stelle immer als „klopfende" an. Diese Stelle entspricht dem oberen Drittel der Squama ossis temporum sin. und dem Seitenrand des benachbarten Os parietale. Der circumskripte empfindliche Punkt, welcher einen Durchmesser von etwa 2 cm hat, liegt in vertikaler Richtung 10 cm weit vom äußeren Gehörgang, $8^1/_2$ cm von der Medianlinie in der Fortsetzung dieser vertikalen Richtung und in horizontaler Richtung $9^1/_2$ cm hinter dem hervorragendsten Punkt der linken Stirnprotuberanz, d. h. diese Stelle entspricht der Lage des Gyrus cerebralis anterior.

Auf Grund der anamnestischen Daten sowie der Symptome konnten wir die Diagnose mit voller Bestimmtheit auf Jackson'sche Epilepsie stellen. Schon der Beginn der Krankheit ist nach der Aussage des Patienten auf einen ausgesprochen epileptischen Anfall zurückzuführen; dieser, aus allgemeinen Konvulsionen und Bewußtlosigkeit bestehende Anfall wiederholte sich nach 3 Monaten, und seitdem traten die erwähnten tonisch-klonischen Krämpfe im rechten Arm, anfangs seltener, bald aber immer öfter und öfter auf, so daß sich schließlich ein wahrer Status epilepticus entwickelte. Die erwähnten, in Hévviz gebesserten

Schmerzen am rechten Arm können nicht in Betracht gezogen werden, da sie ebenso einfache rheumatische Schmerzen, wie auch die Vorläufer des gegenwärtigen Leidens sein konnten. Lues und Potus sind nicht vorhanden, also lassen uns auch diese beiden ätiologischen Momente im Stich. Was die erwähnten traumatischen Einflüsse, nämlich die auf den Kopf einwirkenden Stöße betrifft, so scheinen sie so gering gewesen zu sein, daß wir auch das Trauma nicht als Ursache annehmen können, um so weniger, da zwischen diesen traumatischen Einflüssen und dem Auftreten der Krankheit überhaupt kein Zusammenhang nachzuweisen ist. Infolgedessen können wir uns bezüglich der Aetiologie der Erkrankung nicht äußern, und uns nur auf die Lokalisation derselben beschränken, welche nach unseren heutigen Kenntnissen mit genügender Bestimmtheit auch durchführbar ist.

In unserem Falle, wo solch typische, nur auf den rechten paretischen Arm sich beschränkende, und manchmal auf den rechten paretischen Nerv. facialis sich ausbreitende tonisch-klonische Krämpfe bestehen, welche bereits seit 10 Monaten anhalten und nach einem ausgesprochenen epileptischen Anfall auftreten, d. h. wo eine vollkommen ausgesprochene JACKSON'sche Epilepsie verhanden ist, können wir auf Grund der Untersuchungen von HITZIG, CHARCOT u. a. den Herd ganz genau im Cortex lokalisieren. Ob nun dieser Herd, d. h. Reiz, die epileptischen Krämpfe so zustande bringt, das er analog den peripherischen Irritationen, zur epileptischen Veränderung des Pons und der Medulla oblongata führt, und auf sekundäre Weise die Krämpfe hervorbringt (KUSSMAUL-NOTHNAGEL'sche Theorie) oder ob der angenommene Herd nicht nur der Sitz des Reizes, sondern auch das Centrum der Krämpfe ist (HITZIG-UNVERRICHT's Auffassung), bleibt noch eine offene Frage. Den Sitz des Herdes, d. h. der Irritation, müssen wir nach HITZIG im mittleren Drittel des Gyrus centralis anterior sin. bestimmen. Interessant ist, daß der Patient, diesem Platz vollkommen entsprechend, äußerlich an einer circumskripten Stelle stärkere Schmerzen fühlt, wie dies schon früher erwähnt war. Ueber die Natur des Herdes, dessen Entstehung, haben wir überhaupt keine Ahnung, und auch die Anamnese bietet keine Aufklärung darüber. Eine Geschwulst kann als Ursache schon deshalb ausgeschlossen werden, weil der Herd seit 10 Monaten immer auf derselben Stelle lokalisiert blieb, und die Krämpfe nie weitergriffen, nicht einmal auf die rechte untere Extremität, woraus man folgern kann, daß der Herd an Größe nicht zunahm.

In differential-diagnostischer Hinsicht kann nur Hysterie in Betracht gezogen werden, aber auch diese ist vollkommen ausschließbar, denn es bestand weder sensitive Abweichung, noch Gesichtsfeldeinengung oder andere Symptome derselben. Uebrigens zeigen der Verlauf der

Krämpfe, das Erhaltenbleiben des Bewußtseins, die Parese sowohl wie der Beginn der Krankheit die ausgesprochensten Symptome der JACKSON'schen Epilepsie.

In Anbetracht dessen, daß eine so exakte Lokalisation des Herdes möglich war und durch innere Medikation wenig zu erhoffen war (denn der Kranke bekam längere Zeit hindurch 5 g Brom und 2 g Jodkali, aber eine Besserung konnte nur insofern konstatiert werden, daß die Krämpfe etwas mäßiger wurden, aber dennoch stündlich 5—6 mal auftraten, also ein Status epilepticus noch immer vorhanden war), konnten wir mit ruhigem Gewissen bei Vorhandensein der von BERGMANN aufgestellten Indikationen einen operativen Eingriff, nämlich die Trepanation, vorschlagen; freilich berechtigten die bisherigen Resultate, welche aus der Litteratur bekannt sind, auf keine großartige Hoffnung, in diesem Falle um so weniger, als wir nur den Herd lokalisieren konnten, aber von seinem pathologischen Wesen keine Ahnung hatten, daher es ganz unbestimmt war, ob derselbe dem chirurgischen Messer zugänglich sein werde. Aber versuchen mußten wir die Trepanation schon deshalb, weil dadurch zu hoffen war, daß dieselbe dem schon seit Monaten bestehenden und dem Patienten so lästigen Status epilepticus ein Ende machen werde.

Nach reiflichem Ueberlegen all dieser Umstände wurde Patient am 1. Februar 1898 auf die erste chirurgische Klinik des Herrn Prof. DOLLINGER überführt, wo, nach einer kurzen Beobeobachtungszeit, ohne daß sich sein Zustand verändert hätte, am 19. Febr. Herr Prof. DOLLINGER unserem Wunsche gemäß die Operation nach der WAGNER'schen osteoplastischen Methode ausführte.

Die Stelle des Gyrus centralis wurde nach der MÜLLER-KOCHER'schen Messung bestimmt; das hier als Thüröffnung zurückgebogene Knochenläppchen war 5—6 cm breit und 7 cm lang, mit der Basis gegen das Ohr. Danach wurde die Dura mater mit einem Querschnitt eröffnet; dieselbe war ebenso wie der Knochen an der inneren Fläche ganz rein und unversehrt. Die Pia mater hingegen war im Umfange von 2—3 cm über dem Gyrus paracentralis narbenartig verdickt und trübe, außerdem 6—7 cm breit und 1 cm lang, mit dem Corticalteil des Gyrus zusammengewachsen; an dieser Stelle waren stecknadelkopfgroße, aus früheren Blutungen herstammende Punkte; aus einigen kam nach einem Einstich serumartige Flüssigkeit heraus; zwischen denselben war die Gehirnsubstanz teils narbig, teils safranfarbig. Es wurde die veränderte Gehirnsubstanz etwa 5—6 mm tief ausgeschält; danach ging Herr Prof. DOLLINGER mit seinem Finger zwischen die freigelegte Gyri hinein und machte Probepunktionen an mehreren Stellen 2—3 cm tief, um in der Tiefe eine etwaige Cyste aufzusuchen. Solche Einstiche pflegen auf den Kranken von keinem Nachteil zu sein, wenn nur darauf geachtet wird, daß die Nadel bloß in einer Richtung geführt wird, ohne Seitenbewegungen, welche die Gehirnsubstanz beschädigen könnten. Bei dieser Untersuchung zeigten die tieferen Schichten anscheinend normale Konsistenz. Danach wurden die 4 Läppchen der

Dura mit feiner Seide zusammengeheftet und das Knochenläppchen zurückgelagert.

Nach der Operation zeigten sich einige Tage die tonisch-klonischen Krämpfe in ihrer gewöhnlichen Häufigkeit; in den Muskeln des Ober- und Unterarmes traten öfters fibrilläre Zuckungen auf. Am 2. Tage nach der Operation kann der Pat. auf Fragen noch keine Antwort geben, und die vor ihm ausgesprochenen Wörter nur schwer artikuliert wiederholen. Der Verband wurde am 2. Tage erneuert, und am Rande des Knochenläppchens ein Gazestreifen rings herumgelegt, damit dasselbe keinen größeren Druck auf die Gehirnfläche ausübe. Am folgenden Tage konnte Pat. schon auf Fragen gut antworten, und so konnte als Ursache der Aphasie der inzwischen beseitigte Druck angenommen werden. Die Krämpfe verminderten sich ebenfalls und zeigten sich nur stündlich einmal. Die Temperatur schwankte bis 23. Febr. zwischen 37,2—37,8, seitdem war der Verlauf ganz fieberlos. Am 23. war wieder Verbandwechsel, die Tampons wurden ganz weggelassen und das Knochenläppchen endgiltig in den Defekt placiert. Vom 24. Febr. bis 3. März zeigten sich die Krämpfe täglich 10—12 mal, und während der Pat. vor der Operation mit dem Dynamometer nur 4 kg Druck hervorbringen konnte, brachte er es jetzt schon bis 20 kg. Die Sprachstörung aber steigerte sich jetzt wieder, Pat. konnte auf die gestellten Fragen nur stotternd und nach langem Nachdenken antworten. Lesen und Schreiben konnte er nicht, ebenso die einfachsten Rechenübungen nicht vollführen. Die Zahlen konnte er nicht der Reihe nach hersagen. In der ersten Hälfte des Monats März zeigten sich die Krämpfe täglich 10—15 mal, aber die Anfälle waren schwach. Die Sprachstörung verschwand allmählich, und auch das Gedächtnis besserte sich wesentlich. Der Verband wurde 2-täglich erneuert. In der zweiten Hälfte des März verminderten sich die Anfälle noch weiter, sie zeigten sich täglich bloß 3—5 mal. Am 18. war die Druckkraft der Hand 35 kg, am 24. schon 40 kg. Mit den Fingern kann Pat. schon Gegenstände ergreifen, sogar schreiben, wozu er früher wegen der Steifheit der Finger unfähig war. Das Allgemeinbefinden besserte sich auch allmählich, die heftigen Kopfschmerzen, welche Pat. vor der Operation hatte, sowie die im rechten Arm auftretenden Schmerzen blieben ganz aus. Am 6. April kam er im gebesserten Zustand auf unsere Klinik zurück, weiterer Beobachtung halber. Hier besserte sich sein Zustand noch mehr; die Krämpfe wurden noch seltener, und vom 10. April zeigten sie sich nur täglich 1 mal, und damals auch nur in geringem Maße und nur auf die rechte Schulter beschränkt, Kopf und Gesicht freilassend. Die Parese verschwand gänzlich; mit der Hand vollführt Pat. koordinierte Bewegungen ganz gut, schreiben kann er auch genügend gut, die Schmerzen hörten ganz auf, und die Kraft, mit dem Dynamometer gemessen, zeigt 50 kg. In diesem wesentlich gebesserten Zustand verläßt Pat. am 24. April die Klinik, die Wunde an der Kopfhaut war schon ganz zugeheilt, und nur die gut sichtbare starke Narbe bezeichnete die Stelle des Schnittes.

2 Monate nach der Operation also zeigte der Kranke eine höchst zufriedenstellende Besserung, welche stufenweise zustande kam, wie dies die ausführlichen Beobachtungen erweisen. Und obzwar für den Kranken sein damaliger Zustand schon einer Heilung gleichwertig war, da er anstatt des vorigen Status epilepticus jetzt bloß auf die Schultern beschränkte, sehr geringe, täglich nur

1mal auftretende Krämpfe hatte, und seine heftigen Kopf-, sowie Arm- und Schulterschmerzen ganz nachließen, die Parese des Armes und der Gesichtshälfte ganz aufhörte, sowie auch die Kräfte in seiner Hand zurückkehrten, dieselbe gut gebraucht werden konnte, ebenso zu einfachen koordinierten Bewegungen, wie auch zum Schreiben: so konnte dennoch dieser Fall damals noch nicht als gänzlich geheilt betrachtet und als solcher publiziert werden, da er täglich 1 mal noch immer Krämpfe hatte. Anderenteils aber mußten wir den einschlägigen litterarischen Publikationen gemäß auch auf eine Verschlimmerung vorbereitet sein; deshalb beobachteten wir den Patienten noch weiterhin. 3 Monate nach seiner Entlassung aus der Klinik antwortete mir der Kranke in einem Briefe eigenhändig auf meine Fragen bezüglich seines damaligen Zustandes. Er hatte noch immer täglich 1 mal, manchmal auch 2 mal sehr mäßige, eine Minute anhaltende tonisch-klonische Krämpfe, auch schreiben konnte er, nur zur Arbeit war sein rechter Arm noch zu schwach. Schmerzen hatte er nicht; im Sommer erhielt er in Hévviz 22 warme Bäder. Einen Monat später, im August (1898) suchte mich der Kranke persönlich auf. Sein Zustand war damals insofern gebessert, als er die Kräfte in den Händen allmählich zurückgewann, aber Krämpfe zeigten sich noch das eine oder andere Mal in geringem Maße. Seit damals sah ich den Kranken nicht mehr, aber im Juni 1899 erkundigte ich mich wieder brieflich über seinen Zustand, und da erfuhr ich von seiner Frau, daß seit vorigem Jahr (September) die Krämpfe ganz ausblieben; obzwar seine rechte Hand an Kraft der linken gegenüber zurückblieb, konnte er dennoch seine Arbeit verrichten. Am 16. Dez. 1899 starb er leider an einer interkurrenten Krankheit nach einigen Tagen Unwohlseins und Fieber. Also konnte dieser geheilte Fall zu unserem größten Bedauern nicht mehr weiter beobachtet werden.

Da die Krämpfe 2 Monate nach der Operation ganz ausblieben und bis zu seinem Tode auch nicht wiederkehrten, können wir diesen Fall mit Recht als geheilt betrachten und annehmen, daß, wenn er am Leben geblieben wäre, die Krämpfe sich auch nicht wiederholt hätten. Das durch die Operation erreichte Resultat also motiviert die ausführliche Publikation dieses Falles. Die Operation bestätigte die Richtigkeit meiner Diagnose, da dieselbe in dem als Sitz der Krankheit bezeichneten Gyrus centr. eine materielle Veränderung erwies. Der Operationsbefund kann zugleich als Stützpunkt gelten den Anhängern der Corticaltheorie, zu der wohl der größte Teil der Kliniker gehört.

Ueber die Entstehungsursache des Herdes konnten wir auch durch die Operation nicht Bestimmtes erfahren, wir können nur mutmaßen, daß die Ursache in den mit seiner Beschäftigung einhergehenden traumatischen Einwirkungen lag, welche eben seinen Kopf öfters betrafen. Ueber die pathologische Beschaffenheit des Herdes bekamen

wir aber Aufklärung durch die mikroskopische Untersuchung der bei der Operation herausgeschnittenen Gehirnsubstanz. Der mikroskopische Befund entsprach einer Encephalomalacia punctiform. rubra: die Pia mater war sehr verdünnt, zellenarm und mit dem Cortex zusammengewachsen. In den Schichten der kleinen Pyramidalzellen waren kleine stecknadelkopfgroße, mit nicht färbbaren, abgestorbenen Gewebselementen und stellenweise mit gut sichtbaren roten Blutkörperchen gefüllte Erweichungsherde vorhanden; stellenweise fand sich auch amorphes Blutpigment vor.

Der in diesem Falle gelungene operative Eingriff sowie die erreichte Heilung macht es jedem Arzt zur Pflicht, bei verzweifelten Fällen von JACKSON'scher Epilepsie dem Chirurgen zur Operation zuzureden, hauptsächlich in solchen Fällen, wo wir ihm den Sitz des Herdes unserem besten Wissen gemäß so präzis bezeichnen können. Trotzdem solche Operationen bisher in großer Menge vollführt wurden, ist es doch wünschenswert, solche, längere Zeit nach der Operation beobachtete Fälle, wie es auch meiner ist, zu publizieren, da der größte Teil der in der Litteratur aufgezählten Fälle nur sehr kurze Zeit hindurch verfolgt wurde; diese können trotz der gelungenen Operation nicht als geheilt betrachtet werden. Denn wir finden bei den länger beobachteten Fällen später oft einen Rückfall oder einen Ausbruch von allgemeiner Epilepsie; demnach ist die Zahl der gelungenen Operationen nur gering und die Publizierung von gut beobachteten Fällen sehr notwendig, um so mehr, da wir dadurch mit klinischen Erfahrungen zur Aufklärung der noch unentschiedenen Cortical- und Medulla oblong.-Theorien beitragen können.

Da erfahrungsgemäß die JACKSON'sche Epilepsie trotz der Operation oft in genuine Epilepsie übergeht, müßte meiner Ansicht nach die Operation so früh wie möglich vollführt werden, denn sonst kann der Cortex durch fortwährende Irritierung wahrscheinlich eine solche Veränderung erfahren, wie bei der genuinen Epilepsie selbst, während bei der Frühoperation diese uns noch nicht näher bekannte Veränderung nicht entsteht und so auch die genuine Epilepsie vermeidbar ist.

Berücksichtigen wir noch kurz die Litteratur der Operation der JACKSON'schen Epilepsie; trotz ihres großen Umfanges enthält sie nur wenige erfolgreiche und gut beobachtete Fälle und ist infolgedessen noch so ziemlich einer Ergänzung bedürftig.

1. WALSHAM vollführte bei einem 16-jährigen Mädchen, die vor 4 Jahren von einem Gerüst herunterfiel, eine Trepanation an der auf Druck empfindlichen Stelle. Die Anfälle wurden seltener; nach einer 2. Operation noch seltener, und schließlich blieben sie aus. Er bringt die aus der Litteratur zusammengestellten 82 Epilepsie-Fälle 72-mal in ursächliche

Beziehung zu einem Trauma. Von 82 operierten Fällen starben nach der Operation 17; geheilt wurden 19, bei 13 blieb der Zustand gebessert, bei den übrigen unverändert.

2. Horsley teilt 3 Fälle mit. Der erste betrifft einen 22-jähr. Mann, bei dem seit seinem 7. Jahresalter, nachdem ein Wagen ihn überfahren hatte, Epilepsie vorhanden war; am linken Teil des Schädels hatte er eine Narbe. An dieser Stelle wurde operiert; danach traten keine Anfälle mehr auf, aber die Dauer der Beobachtung ist nicht angeführt. — Im zweiten Fall operierte er bei einem 22-jährigen Manne wegen Epilepsie, bei dem bei der Operation Gehirntuberkulose gefunden wurde; die Anfälle hörten auf, aber die Beobachtungszeit ist wieder nicht angegeben. Der dritte Fall ist ein 14-jähriger Mann, der sich an der Stirne öfters verletzte und bei dem sich die Anfälle mit einer Abdominal-Aura einführten. Bei der Operation fand er im hinteren Drittel des Gyrus frontalis eine mit Flüssigkeit gefüllte Cyste; auch gänzliche Heilung, aber wieder ohne Angabe der Beobachtungsdauer.

3. Péan erwähnt einen glücklich operierten Fall von Jackson'scher Epilepsie, bei dem (22-jähriger Patient) die typischen Anfälle an den rechten Zehen anfingen, wonach die Steifheit des rechten Beines mit tonisch-klonischen Krämpfen folgte, welche sich auf den rechten Arm und Gesichtshälfte verbreiteten. Die Trepanation vollführte er an der Stelle, welche dem motorischen corticalen Herd der rechten unteren Extremität entspricht; das Resultat war nach Beseitigung eines Tumors (Fibro-Lipom) ein sehr gutes; die Anfälle blieben aus.

4. v. Bergmann führt einen operierten Fall von einem 39-jährigen Mann an, bei dem die Sprache beschränkt, der rechte Arm schwach und der rechte Facialis paretisch war! Diagnose: Ein im Centrum des Facialiscentrums anwesender Tumor verursacht Jackson'sche Epilepsie; bei der Operation fand sich unter dem hinteren Rande des II. Gyrus frontalis ein 2 cm tief und beim vorderen Rande des Gyrus praecentralis innerhalb der weißen Gehirnsubstanz sitzender Tumor, der sich als Sarkom erwies. Nach Entfernung desselben blieben die Anfälle aus, aber eine kurze Zeit später traten sie neuerdings auf; die Sprache besserte sich.

5. Knapp und Bradford erwähnen einen 32-jähr. Mann, bei dem Steifheit und Schwäche an beiden Händen, Schwindel, Konvulsionen besonders im linken Arm, Hemiparese und Taubheit vorhanden waren. Diagnose: Tumor im 2. Viertel beider Gyri centrales, gegenüber dem Anfang des II. Gyrus frontalis der rechten Hemisphäre. Der Tumor wurde bei der Trepanation subcortical gefunden und war tuberkulösen Ursprunges, wog $35\,^{3}/_{4}$ g, war 7 cm lang, 9,4 cm hoch. Das Resultat war sehr schlecht, denn $^{3}/_{4}$ Stunde nach der Entfernung des Tumors starb der Kranke an Shock.

6. Mellinghoff erwähnt einen Fall von traumatischer Epilepsie, bei der Bruns die temporäre Resektion des Schädeldaches vollführte. Die Operation geschah nach Wagner, aber mit mehreren Modifikationen. Die Heilung ging glatt von statten. Die epileptischen Anfälle blieben 10 Wochen nach der Operation aus, aber später traten sie wieder auf, obzwar in abgeschwächter Form.

7. Im Falle Köhler's bekam ein 33-jähr. Individuum einen Säbelhieb auf das linke Os parietale, wodurch eine 10 cm lange Knochenwunde ohne Depression entstand. Danach wurde der rechte Arm und Facialis paretisch und Artikulationsstörungen traten auf. In den ersten 5 Tagen zeigten die paretischen Muskeln bei reinem Sensorium Zuckungen. Die

Wunde heilte per primam. 5 Wochen später zeigte sich ein epileptischer Anfall, welcher sich 4—5-wöchentlich wiederholte. Die Anfälle begannen mit Zuckungen am rechten Arm, Hals und Gesicht, später am rechten Schenkel, oft mit Bewußtlosigkeit verbunden, danach breiteten sie sich auch auf die linke Hälfte aus, wo die Zuckungen in umgekehrter Reihenfolge auftraten und mit allgemeinen Konvulsionen endeten. Die Parese des rechten Armes und die Sprachstörung steigerten sich mit der Vermehrung der Anfälle. Ein Jahr nach dem Unfall konnte Pat. schon nicht mehr arbeiten, den rechten Daumen konnte er nicht opponieren. Er wurde von Bardeleben trepaniert; die Dura war mit dem Knochen verwachsen, dieser verdickt, er ragte zapfenförmig 16 mm vor ohne die Dura durchzubrechen. Die Wunde heilte glatt. Aber die Krämpfe zeigten sich 4 Wochen nach der Operation wieder.

8. Beach und Putnam erwähnen einen Fall, wo bei einem Mädchen allgemeine epileptische Konvulsionen vorhanden waren auf traumatischer Grundlage. Sie fiel nämlich vom Pferde auf den Kopf und lag eine Woche bewußtlos. An der Stelle der Verletzung bildete sich einen Monat später ein Absceß und zugleich entstand eine Schwäche im rechten Arme mit Krämpfen und ein soporoser Zustand. Der Absceß wurde eröffnet. Im Alter von 5 Jahren lernte sie lesen, im Alter von 8 Jahren befielen sie häufig Ohnmachtsanfälle mit epileptiformen Krämpfen. Im Alter von 9 Jahren zeigten sich ganz ausgesprochene epileptische Anfälle. Bromkali brachte nur vorübergehende Besserung. Da wurde sie operiert. Die alte Narbe wurde durchgeschnitten und hier fand sich eine Cyste vor, welche mit dem Cortex des Gehirns zusammenhing. Nach der Entfernung derselben zeigte sich auch $9\,^1/_2$ Monate später überhaupt kein Anfall mehr.

9. W. W. Keen operierte einen 6-jähr. Kranken. Das Kind fiel im Alter von 14 Monaten auf den Kopf; im Alter von $2\,^1/_2$ Jahren traten in Verbindung mit Dysenterie die ersten Anfälle auf. Nach Aussage des Vaters traten während 4 Jahren circa 5000 Anfälle auf, deren 80 Proz. vom rechten Arm ausgingen. Der Autor glaubte deshalb die Anfälle durch Entfernung des motorischen Corticalcentrums des rechten Armes beseitigen zu können. Er suchte das betreffende Centrum nach der Methode von Horsley mit dem Induktionsstrom auf, und nach Entfernung desselben hatte das Kind keine schweren Konvulsionen mehr, sondern nur „petit mal"-Anfälle.

10. Studsgaard führt 3 operierte Fälle an. Der erste betrifft einen 27-jähr. Mann, der mit 12 Jahren auf den Nacken fiel und seitdem an epileptischen Anfällen litt. Die Operation blieb ohne Erfolg. Der zweite Fall war ein 17-jähr. Mädchen, bei der nach einem komplizierten Schädelbruch im 7. Jahre die epileptischen Krämpfe auftraten. Bei der Trepanation fand er unter dem verdickten Knochen ein unregelmäßiges, abnormes Knochenstück, welches er entfernte. 3 Wochen nach der Operation zeigte sich wieder ein kurzer Anfall mit Bewußtlosigkeit, weiter wurde der Fall nicht beobachtet. Im dritten Fall bekam ein 24-jähr. Schlosser einen Hufschlag gegen die Stirn, wonach sich bei ihm epileptische Anfälle einstellten. Bei der Trepanation fand er an der Stelle eine tiefe Depression, nach deren Entfernung er an der inneren Fläche der Depression eine Osteophytmasse fand, welche, die Dura mater durchbohrend, in ein subdurales Hämatom führte. Nach der Operation befand sich der Kranke sehr wohl, aber wie lange, das bemerkt der Autor nicht; es scheint, daß er ihn nicht lange beobachtete.

11. Bobroff operierte ein Mädchen, die einen Schädelbruch der linken hinteren Schädelgegend erlitten hatte. Es war danach Aphasie und Hemiplegie entstanden, welche nach Entfernung der Bruchstücke sich wesentlich besserten, aber bald traten leichte klonische Konvulsionen auf im rechten Arm und in der rechten Gesichtshälfte. 2 Jahre später trat der erste Krampfanfall ebendaselbst auf; die Anfälle wiederholten sich immer öfter (täglich 5—6 mal) und es gingen auch Konvulsionen im rechten Schenkel dazu. Diese Krämpfe kamen immer, am Arm beginnend, auf das Gesicht und den Schenkel über, anfangs ohne Bewußtlosigkeit, später damit verbunden. Da sich zu dieser typischen Jackson'schen Epilepsie noch Skoliose, Torsio columnae vertebralis und Schwachsinnigkeit gesellte, entschloß sich Bobroff zu einer osteoplastischen Operation. Danach besserten sich die epileptischen Anfälle, der Schwachsinn und die Sprachstörungen, aber die Hemianästhesie und Skoliose bestanden weiter. Das Resultat war ein befriedigendes, denn die Irritation des Cortex war aufgehoben.

12. H. Kümmell erwähnt 3 Fälle von Jackson'scher Epilepsie mit Trepanation. Die veränderten Durapartien wurden herausgeschnitten. In 2 Fällen war der Erfolg ein vollkommener, die epileptischen Anfälle hörten auf; der dritte wurde resultatlos operiert.

13. Gerster und Sachs publizieren 10 Fälle, bei denen sie traumatischer Epilepsie oder auf bestimmte Muskelgruppen sich beziehender Krämpfe halber operierten. Vollkommener Heilerfolg wurde nie erzielt; in einem Falle zeigten sich die Anfälle 9 Monate seltener und abgeschwächt; in 6 Fällen beschränkte sich die Operation bloß auf die Trepanation, in 2 Fällen wurden auch Gehirnpartien herausgeschnitten. Sie schreiben die Wirkungslosigkeit der Operation dem Umstand zu, daß, als die Patienten sich meldeten, im Gehirn wahrscheinlich schon sklerotisierende Veränderungen aufgetreten waren; die guten Erfolge der bisherigen derartigen Trepanationen beziehen sie darauf, daß in den meisten Fällen Cysten vorgefunden worden waren, nach deren Entfernung der Gehirndruck aufhörte.

14. Verchère spricht von einem 24-jähr. Mann, der vor 12 Jahren auf den Rand eines Springbrunnens fiel; 14 Tage danach traten Anfälle von Jackson'schem Typus auf, monatlich regelmäßig wiederkehrend. Die Anfälle begannen im rechten Arm mit einer Aura und beschränkten sich auf die rechte Körperhälfte. Der Pat. fiel mit einem Aufschrei zu Boden und verlor das Bewußtsein. Im letzten Jahre atrophisierte die rechte Körperhälfte ein wenig. 10 Jahre nach dem Falle trepanierte ihn Verchère. Er entfernte ein 4—5 cm breites und langes Knochenstück; danach völlige Heilung. Die Beobachtung dauerte $1^1/_2$ Jahre.

15. Hinterstoisser erwähnt einen Fall, wo nach einem Kopftrauma an der rechten Körperhälfte sich Hemiparese zeigte; die Depressionsstelle wies bezüglich des Herdes auf den linken Lobus temporalis. Nach Eröffnung der Dura fand sich keine materielle Veränderung vor. Der Kranke genas. Die Beobachtung dauerte nicht lange, wie es scheint.

16. Im Falle F. Fink's erlitt der Kranke vor 10 Jahren eine schwere Verletzung an der rechten Schädelhälfte, wonach er plötzlich typische, partielle, epileptische Anfälle bekam. Die klonischen Krämpfe begannen an der linken Gesichtshälfte, von wo sei auf die rechte übergriffen. Bei der Trepanation erwies sich die Dura narbig und ließ sich schwer von der Tabula interna herunterlösen. Die zwischen der Tabula interna und dem Cortex bestehende Cyste eröffnete Fink, wonach vollkommene Heilung eintrat, aber er beobachtete den Fall nur kurze Zeit.

17. Knapp, Philipp und Abner-Post erwähnen 2 Fälle von operierter Jackson'scher Epilepsie. Der erste Fall ist ein 16-jähr. Mädchen, das vor 5 Jahren an der Stirne verletzt wurde; die Epilepsie kam nach der Operation wieder; der zweite Fall, ein 18-jähr. Knabe, wurde im Alter von 12 Jahren an der Stirne verletzt; die Trepanation wurde ebenfalls ohne Erfolg ausgeführt.

18. Hochenegg publiziert 2 operierte Fälle. Der erste betrifft einen 31-jähr. Schlosser, der vor 7 Jahren Gehirnerschütterung erlitt und seit 17 Jahren epileptische Anfälle hat. Am rechten Os parietale hat er eine taubeneigroße Narbe, welche höchst schmerzhaft ist. Der Facialis ist ein wenig paretisch, der linke Arm ist schwächer als der rechte. Albert trepanierte und fand die Dura verdickt. Heilerfolg, denn es zeigten sich keine Anfälle mehr. Der zweite Fall war ein 36-jähr. Pat., bei dem seit 3 Jahren epileptische Anfälle bestanden, welche stets am rechten Arm begannen. Trepanation und Entfernung der betreffenden motorischen Centrumpartien. Danach hörten die Anfälle auf. Die Beobachtung dauerte, wie es scheint, nur kurze Zeit.

19. Keen führt 2 operierte Fälle an; in einem zeigten sich 8 Monate nach der Operation noch keine Anfälle; im zweiten 6 Monate später 3 Anfälle.

20. Persching und P. Howell beschreibt einen Fall, wo ein junger Mann ein Trauma an der rechten Schläfe erlitt. Danach traten Krämpfe auf im linken Orbicul. palpebr., beginnend am linken Arm. Das Bewußtsein verlor Pat. nicht ganz. Bei der Trepanation fand sich eine hämorrhagische Cyste vor. 2 Monate nach der Operation blieben die Konvulsionen noch immer aus.

21. Winkler veröffentlicht 2 Fälle. Im ersten beginnt die Jackson-sche Epilepsie am rechten Schenkel und geht von hier zum rechten Arm über. Bei der Trepanation entfernte er den Gyrus centr. ant. und die darunter liegende weiße Substanz, in welcher er ein Sarkom fand. Nach der Operation motorische Aphasie, Coma, Prolapsus cerebri und Tod. — Im zweiten Fall verletzte ein Kind seinen rechten Zeigefinger, 2 Tage später traten Konvulsionen in der linken Hand auf; 10 Jahre später partielle Epilepsie, welche vom linken Arm ausgeht. 14 Stunden nach der Operation trat der Tod ein; bei der Sektion fand sich ein Gliom vor.

22. Mills und Keen publizierten einen Fall von glücklich operiertem Sarkom, welches beim Patienten die Symptome einer Jackson'schen Epilepsie verursachte. Die Anfälle wurden schwächer nach der Operation, aber hörten nicht ganz auf.

23. Erb publiziert die Krankengeschichte eines 47-jähr. Kranken, den Czerny eines großen Hirntumors halber operierte. Pat. hatte epileptische Anfälle von 1877 bis 1882; danach pausierten sie 7 Jahre. Da zeigten sich wieder auf den linken Arm lokalisierte klonische Krämpfe ohne Bewußtlosigkeit mit nachfolgender Lähmung, bald monoplegische Konvulsionen am linken Schenkel mit Parese. Am Kopf, Nacken und Hals traten klonische Krämpfe auf. Den Sitz der Läsion lokalisierte Erb im motorischen Cortexgebiet der rechten Gehirnhemisphäre. Bei der Operation fand sich ein Gliosarkom. Anfangs blieben die Anfälle aus, aber 1 Jahr danach recidivierten sie so, daß der Kranke nochmals operiert wurde, aber wieder nur mit kurz andauerndem Erfolg.

24. Lindh und Köster vollführten an einem 12-jähr. Knaben die Operation, bei dem die Anfälle seit 3 Jahren an der linken Gesichtshälfte und den linken Extremitäten bestanden. Die Anfälle begannen am linken

Arm, von wo sie auf das Gesicht und dann auf den Fuß weiterschritten. Die Trepanation wurde dem rechten Gyrus centr. entsprechend vollführt, aber nichts Abnormes vorgefunden. Die Anfälle hörten auf, doch nicht die Lähmung. Die Beobachtungszeit ist nicht mitgeteilt.

25. Weissgerber's erster Fall ist folgender: Bei einem 10-jähr. Knaben trat nach einem Trauma Jackson'sche Epilepsie auf, die Krämpfe nahmen immer in denselben Muskelgruppen ihren Anfang. Nach der Operation hatte Pat. 2 Jahre keine Anfälle, danach hatte er einmal einen Anfall, nachher blieb er aber wieder anfallfrei. Im zweiten Falle erlitt ein 28-jähr. Mann vor 18 Jahren einen Schlag auf den Kopf und hatte seit 10 Jahren typische Jackson'sche Epilepsie. Bei der Operation wurde eine Cyste entfernt. Danach trat Heilung ein, indem nach der Operation die Zahl der Anfälle sich verminderte und dieselben auch an Intensität verloren (vor der Operation hatte er 2 Jahre hindurch täglich 3—4 Anfälle, nach der Operation nur 4—5-wöchentlich einen Anfall). Seit $4^1/_2$ Jahren hatte er bloß einmal einen Anfall.

26. von Leyden referiert über einen 30-jähr. Postbeamten, bei dem nach einem im 4. Jahre erlittenen Schädelbruch in der linken Körperhälfte Krämpfe auftraten, am Gesichte beginnend und auf den Arm und das Bein übergehend. Später zeigten sich auch Schmerzen an der rechten Gesichtshälfte und die linke Seite wurde paretisch. Am Kopf war rechts von der Mittellinie ein Knochen eingestülpt und hier war eine mit dem Knochen zusammengewachsene Narbe sichtbar. Bardeleben trepanierte an dieser Stelle, die Punktion der Gehirnsubstanz blieb negativ. 8 Tage nach der Operation zeigte sich eine auffällige Besserung; 2 Jahre später fühlte sich der Patient sehr wohl, nur der linke Fuß blieb ein wenig paretisch.

27. Curline berichtet über einen 17-jähr. Arbeiter, der vor 5 Jahren eine schwere Verletzung am Kopfe erlitt. 2 Jahre später zeigten sich epileptische Anfälle, in letzter Zeit bis 30 mal des Tages; die Krämpfe blieben auf die linke Körperhälfte lokalisiert. In der Gegend des Sulcus Rolandi wurde trepaniert, nach der Operation verschwanden ebenso die Anfälle wie die vorhanden gewesenen psychischen Perversitäten. Die Dauer der Beobachtung ist nicht mitgeteilt.

28. L. Goldstein erwähnt einen von Krabtel operierten 45-jähr. Juristen, bei dem seit $1^1/_4$ Jahr epileptische Anfälle bestanden, welche mit einer Aura und Konvulsionen des rechten Unterschenkels begannen. An der linken Schädelhälfte hatte Pat. in der Gegend des Seitenbeines eine 6 cm lange S-förmige Narbe, welche im 6. Jahre durch den Fall einer Tafel auf den Kopf entstand. Die Krämpfe verschwanden nach der Operation und traten sogar bis 35 Jahren nach der Operation nicht wieder auf.

29. Rushton Parker und Gotsch beobachteten bei einem 9-jähr. Knaben Jackson'sche Epilepsie; derselbe fiel auf den Kopf und verletzte sich an der rechten Seite; 3 Wochen später traten Zittern und Konvulsionen in der linken Hand auf, welche auch auf den Arm und das Gesicht übergriffen. Täglich hatte Pat. 30 Anfälle. Bei der Operation wurde der Herd ausgekratzt, aber der Zustand besserte sich nur sehr wenig, denn 3 Monate später hatte Pat. noch immer 4—10 Anfälle pro die.

30. Bidwell und Sherrington erwähnen einen 15-jähr. Knaben, der Jackson'schen Anfälle täglich 14—15 mal hatte. Die erste Operation war erfolglos, nach der zweiten aber trat Besserung ein; hier wurde mit elek-

trischen Strom der Punkt der Cortex aufgesucht, nach dessen Irritation der an den Anfällen teilnehmende Fuß in Bewegung geriet.

31. Schultze berichtet über zwei Operationen von Jackson'scher Epilepsie, bei denen das Resultat sehr mäßig war; der eine Fall besserte sich gar nicht, der andere nur sehr wenig.

32. M. Herczel stellte einen Fall vor, wo ein Tagelöhner an der rechten Kopfseite einen schweren Schlag bekam; das Bewußtsein kehrte erst nach 5 Wochen zurück. Danach trat eine mit Hemiparese komplicierte Jackson'sche Epilepsie auf, welche nach der Operation ausblieb; aber die weitere Beobachtung fehlt. —

33. Einen weiteren Fall von Jackson'scher Epilepsie, welcher an unserer Klinik beobachtet wurde, operierte Prof. Dollinger im Jahre 1894. Dieser Fall betraf einen 17-jähr. Bauernburschen, der im Alter von 3 Jahren von einer Bank herunterfiel und nachher zu stottern anfing. Als er 14 Jahre alt war, wurde er von seinen Kameraden auf den Kopf geschlagen, so daß er $^1/_2$ Tag bewußtlos lag. Nach einem halben Jahr bekam er epileptische Anfälle, welche anfangs 6-, bald 3-wöchentlich wiederkehrten. Bei der Operation fand sich eine Cyste vor. Nach der Operation fühlte Pat. sich 7 Wochen gut, dann bekam er einen schwachen Anfall, welcher sich seitdem 2 mal wiederholte.

34.—36. Navratil referiert über 6 Operationen bei Jackson'scher Epilepsie:

I. Einem 14-jähr. Knaben fiel vor 5 Jahren ein Holz auf den Kopf; darnach war er 24 Stunden bewußtlos, später hatte er noch immer Schwindelgefühl, so daß er 4 Monate zu Bett lag. Seine rechte Hand konnte er nicht gebrauchen; nach der Trepanation bekam der Kranke 1—2 charakteristische Jackson'sche Epilepsieanfälle, aber der Zustand besserte sich stets und 10 Wochen später befand Pat. sich ganz wohl. II. Ein junger Mann wurde vor 2 Jahren (1885) mit einer Sense auf den Kopf geschlagen, während er schlief; danach blieb er bewußtlos liegen; folgenden Tag trat längere Zeit anhaltende Bewußtlosigkeit auf, danach traten sie neuerdings auf und verschwanden auch nach der dritten Operation nicht. Am 4. Aug. (1888) vollführte er die vierte Operation; nach derselben trat Facialparese, Lähmung der rechten Extremitäten und stotternde Sprache auf, welche Symptome nach 8 Tagen nachließen und bis November, d. h. $3^1/_2$ Monate lang zeigten sich überhaupt keine Anfälle. III. F. K., 21-jähr. Bauer, wurde im Dezember 1887 mit einem Kolben auf den Kopf gehauen; danach epileptische Anfälle. Operation am 7. April 1888; nach derselben traten am 22. Aug. 3 epileptische Anfälle auf (wegen Eiterverhaltung); der Absceß wurde Mitte September eröffnet und danach zeigten sich 2 Jahre und 3 Monate überhaupt keine Anfälle. IV. Ein 19-jähr. Schuster wurde im Jahre 1885 auf den Kopf geschlagen; nach 2 Jahren bekam er epileptische Anfälle, täglich 10 mal. Nach der Operation hatte Pat. 3 Monate keine Anfälle, aber später traten sie wieder auf. V. Ein 32-jähr. Bauer wurde am 4. September 1888 auch mit einem Kolben auf den Kopf gehauen, danach bekam er von der rechten oberen Extremität ausgehende epileptische Anfälle. Am 28. Sept. (1888) wurde er zum erstenmal operiert, aber schon am 4. Febr. 1889 war eine zweite Operation nötig; die Anfälle kamen 10 Tage später wieder zurück. VI. Bei einem Kranken operierte Navratil wegen Jackson'scher Epilepsie im Jahre 1887, 6 Monate lang hatte Pat. keine Anfälle.

37. Schließlich will ich noch kurz jene 6 operativ behandelte Fälle von Jackson-Epilepsie erwähnen, welche Höfer vor kurzem an dieser

Stelle publizierte. Sämtliche Kranke blieben ungeheilt, der eine starb sogar an Nachblutung und Gehirnkompression.

Wenn wir die hier kurz angeführten, der JACKSON'schen Epilepsie halber ausgeführten Operationen überblicken, so sind die bisherigen Erfolge wahrlich nicht sehr glänzend zu nennen. Denn nur in 23 Fällen war vollkommene Heilung erzielt, und von diesen können auch nur 3 als bestimmt geheilt betrachtet werden, denn bei den übrigen war die Beobachtungsdauer viel zu kurz, um einen völligen Rückfall ausschließen zu können. In 11 Fällen trat nur eine Besserung ein, in den übrigen 28 Fällen blieb der Zustand unverändert, 4 Fälle endeten tödlich. Die genügend große Anzahl der wenn auch vorübergehend geheilten sowie gebesserten Fälle, sowie der Umstand, daß nur 4mal tödlicher Ausgang eingetreten war, beweist indessen genügend die Berechtigung des operativen Eingriffes bei den verzweifelten Fällen der JACKSON'schen Epilepsie; in Anbetracht der Fortschritte der chirurgischen Technik sind noch viel schönere Erfolge zu erwarten. Aber, um aus den Resultaten der operativen Eingriffe bestimmtere Folgerungen ziehen zu können, ist es sehr erwünscht, daß noch eine größere Zahl von genau und genügend lange Zeit hindurch beobachteten Fällen publiziert werde; denn wie aus der obigen Zusammenstellung ersichtlich ist, können von den 23 als geheilt bezeichneten Fällen faktisch bloß 3 bestimmt für geheilt betrachtet werden, da bei den übrigen die Beobachtung zu kurz war. Dies diene als Erklärung für die ausführliche Mitteilung meines Falles.

Litteratur.

1) Walsham, W. J., On trephining the skull in traumatic epilepsy. St. Barth. Hosp. Rep., Vol. 19, p. 127—175.
2) Horsley, Victor, Brain surgery. The Brit. med. Journ., Oct. 9, 1886.
3) Péan, Ballet, Gilbert u. Gélineau, Partielle Epilepsie, Trepanation. Sitz. d. Acad. de méd. zu Paris am 19. Febr. 1889.
4) Bergmann, E. v., Die chirurgische Behandlung von Hirnkrankheiten. Berlin 1889.
5) Knapp, Ph., and Bradford, E. H., A case of tumor of the brain, removal, death. Med. and surg. Rep. of the Boston City Hosp., Vol. 4, 1889.
6) Mellinghoff, Dr. H., in Tübingen, Zur temporären Resektion des Schädeldaches. Beitr. z. klin. Chir., Bd. 7, Heft 3, 1891, p. 637.
7) Koehler, Rindenepilepsie. Trepanation. Dtsch. med. Wochenschr., Bd. 15, 1889, No. 46.
8) Beach, Cerebral surgery observation. Boston med. an surg. Journ., 1890, April 3 and 10.
9) Keen, W. W., Removal of the hand-centre from the cortex cerebri in case of focal epilepsy. Med. News, Vol. 56, 1890, No. 15.
10) Studsgaard, Dr. C., Trepanation for epilepsy after trauma capitis, 1891.
11) Bobroff, A. A., Sonderabdr. a. Chirurg. kajalje topis, 1892, No. 1.
12) Kümmell, Dr. H., Hamburg, Zur operativen Behandlung der Epilepsie. Dtsch. med. Wochenschr., Bd. 18, 1892.
13) Gerster, Ag., and Sachs, B., The surgical treatment of epilepsy. Americ. Journ. of med. Sc., Vol. 104, Nov. 1892, No. 5, p. 503.
14) Verchère, Dr., Trépanation et épilepsie Jacksonienne. Rev. de chir., Tom. 8, Fasc. 3, 1893, p. 246.
15) Hinterstoisser, Wien. klin. Wochenschr., Bd. 4, 1891, No. 16.
16) Fink, F., Eine . . . . Rindenepilepsie. Prag. med. Wochenschr., Bd. 16, 1891, No. 30 u. 31.
17) Knapp, Philipp, and Abner, Post, Two cases of trephining for traum. epilep. Boston med. and surg. Journ., Vol. 126, 1. Jan., 1897.
18) Hochenegg, Neurolog. Centralbl., Bd. 12, 1893, No. 1.
19) Keen, W. W., Cases of cerebr. surgery. Americ. Journ. of med. Sc., Vol. 102, No. 3, 1891, p. 219.
20) Perching and Howell, P., Jacksonian Epilepsy. Convulsions beginning in the left orbic. palp. etc. Journ. of. nerv. and ment. diseases, Vol. 19, 1892, No. 8, p. 638.
21) Winkler, C., Bijdrage tot de nervenchirurgie. Weekbl. van het Nederl. Tijdschr. voor Geneesk., No. 14, 4. April 1891.
22) Mills, Ch., and Keen, W., Jacksonian epilepsy. Americ. Journ. of med. Sc., Vol. 102, Dec. 1891, No. 6, p. 587.
23) Erb, Zur Chirurgie der Hirntumoren. Dtsch. Zeitschr. f. Nervenheilk., Bd. 2, 1892, No. 5 u. 6, p. 414.
24) Arsberättelse No. 4. Fran almänna och Sahlgrenska sjukhuszt 1. Göteborg för ar 1894; utgifven af Dr. A. Lindhoch och Dr. H. Köster, Göteborg 1895. Meyer och Kösters boktryckeri 8, 43, 6, 36, 18 och 159 s.
25) Weissgerber in Gießen, Ueber zwei Fälle von Epilepsie. Münch. med. Wochenschr., Bd. 43, 1896, No. 16.

26) Leyden, E., Berl. klin. Wochenschr., Bd. 31, 1894, No. 37.
27) Curline, Brit. med. Journ., Febr. 24, 1894.
28) Goldstein, Dr. L., in Aachen, 1897.
29) Parker, R., and Gotsch, F., Brit. med. Journ., May 27, 1893.
30) Bidwell, L., and Sherrington, E. S., Focal epilepsy etc. Brit. med. Journ., Nov. 4, 1893.
31) Schultze, Fr., in Bonn, Dtsch. Zeitschr. f. Nervenheilk., Bd. 9, 1896, No. 3 u. 4. p. 217.
32) Herczel, Fall von geheilter Jackson'scher Epilepsie. Sitzg. d. Budapester Aerztegesellsch., 28. Okt. 1894.
33) Dollinger, J., Operierter Fall von Jackson'scher Epilepsie. 23. Sitzg. d. Budapester Aerztegesellsch., 1. Dez. 1894.
34) Navratil, J., Sitzg. d. Budapester allgem. Spital-Gesellsch., 10. Febr. 1897.
35) Idem, Sitzg. d. Budapester Kgl. Aerztegesellsch., 24. Nov. 1888.
36) Idem, ibid., 27. April 1889.
37) Höfer, Beitrag zur Trepanation bei Epilepsie. Mitteil. a. d. Grenzgeb. d. Med. u. Chir., Bd. 4, 1899, Heft 5, p. 709.

Corrigenda.

Auf p. 645 muß es in der letzten Titelzeile heißen: (Mit 80 Abbildungen im Texte.) anstatt (Mit 79 Abbildungen im Texte.)

Frommannsche Buchdruckerei (Hermann Pohle) in Jena. — 2084

53
4

DATE DUE SLIP

UNIVERSITY OF CALIFORNIA MEDICAL SCHOOL LIBRARY

THIS BOOK IS DUE ON THE LAST DATE STAMPED BELOW

2m-8,'23

v.5 1900 Mitteilungen aus den Grenzgebieten der Medizin und Chirurgie.
13205

13205
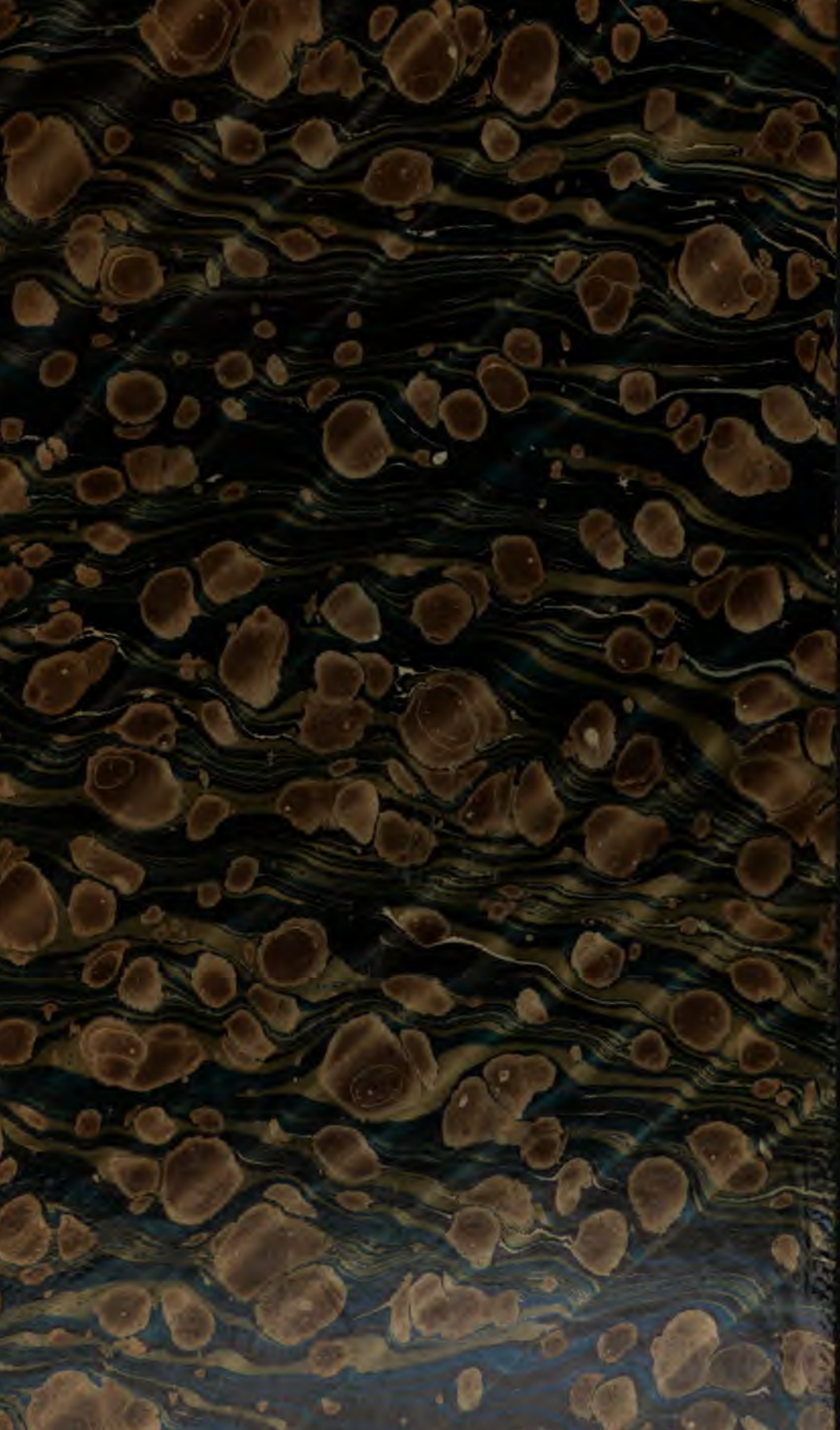
Library of the
University of California Medical School
and Hospitals